

*М. А. Герасименко<sup>1</sup>, А.В. Белецкий<sup>2</sup>, К.С. Чернявский<sup>1</sup>, Е.В. Жук<sup>1</sup>*

## **Болезнь Кенига коленного сустава у детей: клиника, диагностика, лечение**

*Белорусский государственный медицинский университет<sup>1</sup>,  
Белорусский научно-исследовательский институт травматологии и  
ортопедии<sup>2</sup>*

Приведен собственный опыт диагностики и лечения болезни Кенига у детей. Ключевые слова: коленный сустав, болезнь Кенига, детская ортопедия.

Болезнь Кенига или рассекающий остеохондрит коленного сустава – это заболевание, характеризующиеся ограниченным субхондральным некрозом суставной поверхности кости с образованием костно-хрящевого фрагмента и дальнейшей его миграцией в полости сустава. Развитие заболевания в возрасте до 14 лет рассматривается как ювенильная форма болезни Кенига (ювенильный рассекающий остеохондрит).

Первые описания данного заболевания можно отнести к 1558 году, когда впервые Ambroise Pare извлёк свободное костно-хрящевое тело из коленного сустава [8]. В 1870 году Paget опубликовал первое классическое описание болезни Кенига. Лишь в 1887 году немецкий хирург König ввёл понятие «рассекающий остеохондрит» и данная патология выделена в отдельную нозологическую форму, им же была предложена травматическая теория данного заболевания. Rieger в 1920 году развил эмболическую теорию. В дальнейших публикациях авторы обосновывают как наследственную предрасположенность к болезни Кенига (Bernstein 1925, Wagoner and Cohn 1931), так и многие другие теории [4].

На данный момент болезнь Кенига считается мультифакториальным заболеванием. Этиология болезни включает микротравматизацию, генетические факторы, эндокринные расстройства, нарушение оссификации, спазм сосудов, жировую эмболию, инфекционный тромбоз и другие причины.

Патогенез заболевания заключается в развитии ишемии и образовании очага асептического некроза. Мы предлагаем описание патогенеза на основе теории микротравматизации, как наиболее изученной: длительно повторяющаяся микротравматизация мышечков бедренной кости ведёт к нарушению костной структуры дистального эпифиза и тромбированию сосудов. На фоне данных изменений развивается ишемия участка субхондральной кости с дальнейшим образованием очага асептического некроза. На терминальных стадиях возможно отделение участка суставного хряща с субхондральной пластиной, образование свободного костно-хрящевого тела и дефекта суставной поверхности, что в свою очередь приводит к нарушению конгруэнтности суставных поверхностей и в дальнейшем способствует развитию артроза.

В настоящее время причиной образования свободных костно-хрящевых тел коленного сустава в 50% случаев является болезнь Кенига [8]. Частота

встречаемости болезни Кенига составляет от 15 до 30 случаев на 100000 населения [7, 9]. Средний возраст пациентов составляет от 10 до 20 лет, описаны случаи и у детей 5-летнего возраста. Мальчики заболевают в три – четыре раза чаще девочек. В 85% случаев наблюдается поражение медиального, в 15% случаев – латерального, и в 20-30% двустороннее поражение мышечков бедренной кости [4, 5, 8].

Клиническая картина болезни Кенига характеризуется отсутствием достоверных клинических проявлений, что в определённой степени затрудняет своевременную постановку правильного диагноза. В большинстве случаев клиническое течение характеризуется длительностью и незначительной выраженностью симптомов [2].

Наиболее часто данное заболевание встречается у спортсменов, занимающихся активными видами спорта, но может встречаться и у детей, ведущих спокойный образ жизни. Начинается болезнь Кенига с незначительного дискомфорта в коленном суставе, связанного в 21% случаев с травмой, что часто трактуется как лёгкое повреждение связочного аппарата коленного сустава [7]. Затем появляется незначительная болезненность, которая носит непостоянный характер и связана с физической нагрузкой либо переносом веса тела на больную ногу. Постепенно болевые ощущения принимают постоянный характер и становятся более выраженными. У некоторых больных отмечается отечность сустава и его болезненность при пальпации, появляются боли при сгибании, возможен синовит. При дальнейшем течении заболевания и усилении болей развивается болевая контрактура коленного сустава и гипотрофия мышц бедра. Появляются рецидивирующие синовиты и «мини-гемартрозы».

На терминальных стадиях возможны блокады коленного сустава, связанные с миграцией свободного костно-хрящевого тела.

Заболевание может начаться и остро с любого описанного симптома. Нередко, первые клинические проявления заболевания возникают после травматических эпизодов, зачастую неадекватных развившимся симптомам. Такие эпизоды, при отсутствии специальных исследований трактуются как банальные посттравматические состояния (гемартрозы, тангенциальные переломы мышечков бедренных костей и т.п.). Поздняя диагностика заболевания, развитие артрологических осложнений (синовиты, болевые синдромы, контрактуры) приводит к пролонгированию патологического процесса до юношеского и более старшего возраста, что обуславливает развитие деформирующего артроза коленного сустава с последующим выраженным снижением функции сустава и трудоспособности пациента [2]. Увеличение числа детей с болезнью Кенига в запущенных стадиях требует от врачей большего внимания к длительно текущим болевым синдромам, рецидивирующим синовитам, болевым контрактурам коленного сустава. Необходимо проводить тщательную дифференциальную диагностику болезни Кенига с патологией менисков и ревматоидным артритом.

Нами в практической работе используется усовершенствованная комбинированная классификация данного заболевания, включающая в себя как рентгенологические, так и артроскопические критерии (рис. 1).

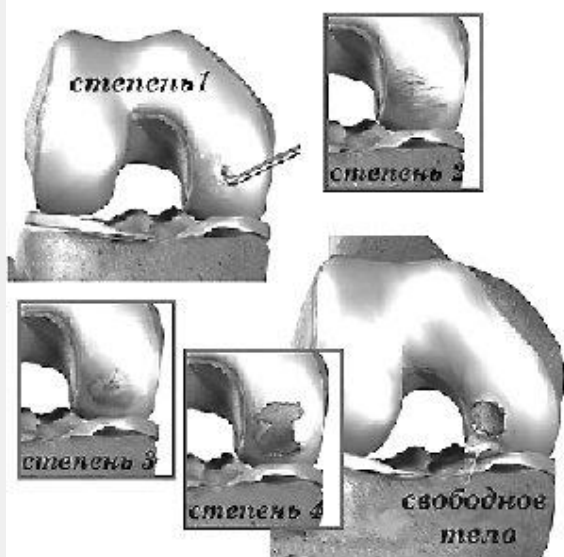


Рис. 1. Классификация болезни Кенига.

Стадии болезни Кенига (комбинированная усовершенствованная рентгенологическо-артроскопическая классификация):

1. Участок суставного хряща пролабирует в полость сустава, размягчён (дорентгенологическая).
2. Участок суставного хряща над зоной остеонекроза размягчён, матовый, пролабирует в полость сустава. На рентгенограмме определяется участок уплотнения в субхондральной зоне эпифиза кости в форме клина, отделённого от материнской зоны полосой просветления.
3. Различной степени выраженности хондромалиция, разволокнение хряща, пролабирование его в полость сустава. Имеется частичный отрыв хрящевой пластинки с подлежащим субхондральным участком кости с ограниченной подвижностью. На рентгенограмме очаг поражения чётко отделён от соседних отделов полосой просветления, которая в зависимости от давности заболевания и степени резорбции костной ткани имеет разную форму и ширину. Вокруг секвестра имеется склеротическая кайма.
4. В полости сустава обнаруживается костно-хрящевой фрагмент и раневая поверхность на мыщелке бедренной кости с подлежащей субхондральной костью.

В настоящее время для диагностики болезни Кенига используются различные методы:

- Рентгенологический – позволяет достаточно точно поставить диагноз на 3-4 стадии заболевания, но на начальных стадиях неинформативен.
- Компьютерной томографии – во многом аналогичен рентгенологическому методу, но обладает большей информативностью на ранних стадиях. Позволяет распознавать заболевание со 2-3 стадиями.
- Магнитно-резонансной томографии – относится к высоко информативным методам, чувствительность данного метода достигает 97% при 3-4 стадии [6].

Данный метод позволяет оценить степень повреждения покровного хряща и проводить оценку состояния последнего в динамике лечения [1]. Однако незначительные повреждения суставного хряща на 1-2 стадиях могут не диагностироваться.

- Ультразвукового исследования – в последнее время стал более широко использоваться. Чувствительность данного метода составляет 92,2% [3].

- Радиоизотопного исследования – высоко чувствителен, позволяет диагностировать болезнь Кенига на ранних стадиях. Однако, при использовании данного метода невозможно установить стадию заболевания [2]. В Республике Беларусь эта методика в детской практике используется крайне редко.

- Артроскопической диагностики – самый информативный (информативность данного метода принимается за 100% при определении информативности других методов) и достоверный метод из всех предложенных, позволяет определить заболевание на всех стадиях, оценить состояние суставного хряща, что важно в выборе лечения, и при необходимости одновременно провести лечебные мероприятия. На наш взгляд, артроскопия является обязательным этапом для проведения дифференциальной диагностики и определения тактики лечения болезни Кенига в сложных случаях.

В зависимости от стадии заболевания и изменений суставного хряща проводят консервативное либо оперативное лечение. Ранее предложенное консервативное лечение при 1-2 стадии болезни Кенига заключается в ускорении процессов регенерации, для чего до недавнего времени использовалась электромагнитная стимуляция в сочетании с разгрузкой сустава [2]. Длительность консервативной терапии при этом составляет от 10 до 18 месяцев. В течение этого периода полностью исключаются занятия спортом. Сроком до двух месяцев назначается разгрузка сустава, больному необходимо ходить на костылях, не наступая на больную ногу. При уменьшении болевого синдрома в комплекс консервативной терапии подключается курс лечебной физкультуры, включающий несиловые изометрические упражнения. При неэффективности консервативного лечения показано использование хирургических методов.

В связи с длительностью консервативного лечения и сложностью в соблюдении режима физической активности у детей, что ведёт к неадекватной разгрузке сустава и прогрессированию процесса с дальнейшим переходом к оперативным методам, нами предложена более активная тактика ведения данных больных с использованием оперативных методик в более ранние сроки. Данная тактика позволяет добиться регрессии патологического процесса на ранних стадиях, что позволяет сократить сроки лечения до 1,5 – 2 месяцев и значительно снизить процент осложнений болезни (блокады, прогрессирующая хондромалиция, развитие деформирующего артроза коленного сустава).

При 1-2 стадиях заболевания с явлениями хондромалиции суставного хряща мыщелков бедра проводится оперативное лечение методом остеоперфорации с целью активации репаративной регенерации в зоне асептического некроза и

восстановления утраченных свойств хрящевой пластины. Остеоперфорация проводится с применением артроскопической техники трансартикулярно трансхондрально до зоны удовлетворительной васкуляризации.

Метод биологической стимуляции зоны рассекающего остеохондрита заключается в туннелизации зоны асептического некроза с последующим погружением в них костных гомоштифтов. Данный метод показан при 2-й стадии заболевания и размерах очага более 1/3 высоты эпифиза и выраженной хондромалиции суставного хряща мыщелка бедра. Однако данный метод используется преимущественно в старшем подростковом и взрослом возрасте.

При образовании свободного костно-хрящевого тела производится его удаление из полости сустава с одновременной обработкой зоны костного дефекта на мыщелке бедра методом остеоперфорации.

Для замещения дефектов суставной поверхности коленного сустава применяются различные способы мозаичной артропластики. Если площадь дефекта менее 2 см<sup>2</sup> используется метод артропластики цилиндрическими костно-хрящевыми ауто- и аллотрансплантатами, расположенными в шахматном порядке [1]. Данный метод позволяет восстановить конгруэнтность суставной поверхности и функцию сустава, однако в педиатрической практике широкого распространения не нашел.

Новым направлением артропластики суставных поверхностей является разработка методов аутогенной трансплантации хондроцитов. Однако высокая стоимость технологии культивирования и пересадки клеток также ограничивает развитие и широкое внедрение в практику изложенного метода. За период с октября 2005 по февраль 2007 года на базе детского ортопедо-травматологического отделения Минского Центра травматологии и ортопедии 6 ГКБ г. Минска при использовании артроскопии было установлено и подтверждено 12 случаев болезни Кенига (что составило 9,3% от всех детей, лечившихся артроскопически по поводу травм и заболеваний коленного сустава).

Артроскопия коленного сустава у детей проводилась только под общим обезболиванием в условиях операционной с соблюдением всех правил асептики и антисептики.

Для выполнения артроскопии использовалось стандартное оборудование фирмы MGB и Carl Storz. Артроскопия проводилась только в жидкой среде по общепринятой методике из базовых нижних доступов (передне-латеральный и передне-медиальный).

Возраст пациентов составил от 10 до 17 лет (7 девочек и 5 мальчиков).

Болезнь Кенига выявлялась на всех стадиях, в большинстве случаев на 3-4-ой стадии заболевания (у 7 пациентов), что связано с поздней амбулаторной диагностикой. У трех детей заболевание было выявлено артроскопически на 1-2-й стадиях.

Артроскопия являлась одновременно диагностическим и лечебным мероприятием, во всех случаях в зависимости от стадии заболевания были

применены различные оперативные методы. У пяти детей выполнена остеохондроперфорация кистевой спицей, у 6 – остеохондроперфорация и микрофрактуринг. Костно-хрящевые фрагменты удалось извлечь из сустава у всех больных с последующим проведением обязательной абразивной механической хондропластики и лаважа сустава. В 1 случае при 4 стадии болезни Кенига с неполным «вылушиванием» участка хряща размером 3x3 см из нагружаемой поверхности внутреннего мыщелка бедра после ревизионной артроскопии выполнена микроартротомия, открытая репозиция фрагмента и фиксация компрессирующей спицей. Сроки наблюдения составили от 2,5 месяцев до 2 лет. Удовлетворительные отдаленные исходы получены в 100 % случаев.

#### Литература

1. Антипов, А. В. Артроскопическое замещение дефектов суставной поверхности костно-хрящевыми трансплантатами при рассекающем остеохондрите коленного сустава. Курган, 2003. – 20с.
2. Выборнов, Д. Ю. Остеохондропатии области коленного сустава у детей. – 1993.-20 с.
3. Ермак, Е. М. Ультразвуковые критерии оценки структуры суставного хряща и субхондральной кости. Ультразвуковая и функциональная диагностика 2005; №5:102-114
4. Aichroth, P. A. Osteochondritis dissecans of the knee. A clinical survey. J Bone Joint Surg [Br] 1971; 53:440-7
5. Clanton, T. O., DeLee, J. C. Osteochondritis dissecans: history, pathophysiology and current treatment concepts. Clin Orthop 1982;167:50-64.
6. De Smet, A. A., Ilahi, O. A., Graf, B. K. Reassessment of the MR criteria for stability of osteochondritis dissecans in the knee and ankle. Skeletal Radiol 1996; 25:159-63.
7. Hughston, J. C., Hergenroeder, P. T., Courtenay, B. G. Osteochondritis dissecans of the femoral condyles. J Bone Joint Surg [Am] 1984;66:1340-8.
8. Jacobs, B. Knee Osteochondritis Dissecans. J Bone Joint Surg [Am] 1992. 66:1242-5.
9. Obedian, R. S., Grelsamer, R. P. Osteochondritis dissecans of the distal femur and patella. Clin Sports Med 1997;16:157-74.