

УДК 617-089.844

ВОЗМОЖНОСТИ ФОТОИНДУЦИРОВАННОЙ ГИАЛУРОНОВОЙ КИСЛОТЫ В ХИРУРГИИ СУХОЖИЛИЙ СГИБАТЕЛЕЙ ПАЛЬЦЕВ КИСТИ

Титова А. Д., Волотовский А. И., Довгалевиц И. И., Людчик А. В.

*Учреждение образования «Белорусский государственный медицинский университет»,
г. Минск, Республика Беларусь*

Реферат. Вопрос оптимального подхода к лечению поврежденных сухожилий сгибателей пальцев кисти на сегодняшний день остается открытым для кистевых хирургов. Сложность анатомического строения сухожильного аппарата пальцев кисти с высоким риском спаечного процесса часто приводит к неудовлетворительным результатам лечения в раннем послеоперационном периоде. Поиск путей улучшения регенерации сухожилий сгибателей, направленных на снижение адгезии к окружающим тканям, является актуальной темой современной хирургии кисти.

Ключевые слова: гиалуроновая кислота, паратенон, сухожилия сгибателей кисти.

Введение. Сухожилие — ключевое звено анатомии движений. Тонкая связь между объектом приложения силы и «мышечным мотором» с очень сложной организацией. Сухожилия сгибателей пальцев кисти вследствие анатомического строения являются одной из самой сложной локализации для полного восстановления функции после повреждения. Особенности обусловлены количеством мелких суставов кисти, где изменяется кинематическая ось и возрастает сила трения и нагрузка на сухожилие, что компенсируется сухожильным влагалищем и синовиальной жидкостью. Для обеспечения направленного движения пальцев кисти удержание сухожилий сгибателей в правильном положении осуществляется поддерживающим аппаратом — кольцевидными и крестообразными связками, фиксирующими сухожилие в костно-фиброзном канале. Таким образом, сложность сухожильного аппарата пальцев кисти, обусловленная большим количеством соединительнотканых элементов, сосредоточенных в узком пространстве, является «источником проблем» при регенерации после повреждений. Изучение механизмов заживления сухожилий, выявление причин образования спаек, глубокое понимание процессов, лежащих в основе посттравматических изменений в сухожилии будет способствовать повышению эффективности лечения пациентов с травмами сгибательного аппарата пальцев кисти. Несмотря на развитие хирургии кисти как отдельного направления травматологии, неудовлетворительные результаты восстановления сухожилий сгибателей кисти достигают до 20 %

среди изолированных травм и до 60 % при множественных повреждениях кисти [1]. Непредсказуемость результатов после хирургического восстановления сгибательного аппарата пальцев кисти обусловлена невозможностью спрогнозировать выраженность адгезивных процессов в зоне первичного шва к окружающим тканям с последующим развитием стойких контрактур. Одним из путей решения проблемы образования спаек в сухожильном канале является ранняя мобилизация, стимулирующая внутренние факторы заживления с ускорением созревания и ремоделирования сухожильного шва. Кроме того, экскурсия сухожилия создает эффект помпы, улучшая его питание. Однако ранняя мобилизация является фактором для снижения прочности рубца с его удлинением и снижением амплитуды движений в суставах в отдаленном периоде, а также увеличивает риск разрывов в зоне шва сухожилия. В то же время длительная иммобилизация после травмы приводит к снижению плотности тенобластов и деградации коллагена, а также активной экссудации в зоне шва, что усиливает спаечные процессы. Таким образом, поиск путей улучшения регенерации сухожилий после повреждения с выработкой индивидуальных подходов к восстановительному лечению является актуальной темой для современной хирургии кисти. Разработка и внедрение в клиническую практику алгоритма комбинированного лечения повреждения сухожилий сгибателей и соединительнотканых структур пальцев кисти — приоритетная задача для хирургии сухожилий.

Цель работы — изучение влияния препаратов низкомолекулярной гиалуроновой кислоты на регенерацию сухожилий после повреждения.

Материалы и методы. В процессе восстановления сухожилия после повреждения выделяют три фазы (по Strickland J.W., 1995). Первая фаза (воспаления) — самая короткая 3–5 дней, связана с формированием кровяного сгустка в зоне повреждения с его последующей организацией и выпадением фибрина в области сухожильного шва. В ходе первой фазы образуются тромбы на месте поврежденных капилляров. Ключевым моментом первых дней является активная продукция факторов роста фибробластов и ангиогенных факторов роста.

Пролиферативная фаза характеризуется синтезом коллагена, преимущественно I и III типов, а также других элементов внеклеточного матрикса. В эту фазу происходит активная пролиферация фибробластов и эндотелиальных клеток с формированием источников кровоснабжения. В третьей фазе (созревания) продолжается синтез коллагена, но главный компонент этой фазы — правильная продольная переориентировка волокон с формированием сухожилиеподобной ткани. Гистологически от сухожильной ткани сформировавшийся рубец отличается большим количеством клеточных элементов и капилляров, а также менее упорядоченной ориентацией волокон (таблица 1) (по Strickland J. W., 1995) [2, 3].

Таблица 1 — Биология сращения сухожилия

Фаза	Процесс регенерации
Экссудативная (воспалительная) фаза (0–5-е сутки)	Между краями сухожилий образуется кровяной сгусток, происходит пролиферация и миграция фибробластов, выполняющих функцию фагоцитов. Прочность иммобилизованного сухожилия снижается с 3 по 5-е сутки по причине нарастания отека и размягчения концов сухожилий
Пролиферативная (фибропластическая) фаза (5–28-е сутки)	В области повреждения начинается образование коллагена. Вначале фазы волокна коллагена в области сухожильного шва ориентированы случайным образом, но затем приобретают продольную направленность. Прочность сухожильного шва увеличивается и к 28-му дню становится достаточной для того, чтобы выдержать активное сокращение мышцы
Фаза ремоделирования (после 28 суток)	Происходит дифференцировка тканей, рубцы становятся менее жесткими, начинается восстановление баланса между образованием коллагена и его лизисом. Волокна коллагена в области шва постепенно замещаются вновь образованным продольно ориентированным коллагеном, что повышает прочность шва

Таким образом, после ушивания концов поврежденного сухожилия сгибателя пальцев кисти формирование сухожилиеподобной ткани происходит в узком пространстве костнофиброзного канала в зоне сухожильного шва. В литературе отмечается, что первые 2–3 недели развивается отек поврежденных концов сухожилия, что временно, но существенно снижает прочность шва, приводя к его рубцовому удлинению и снижению амплитуды движений и силы хвата. Повреждение паратенона с пролиферативной реакцией также значительно ухудшает скользящие свойства сухожилия, снижает амплитуду вплоть до полного отсутствия движений [4]. Исходя из особенностей регенерации сухожилий, для получения хороших результатов лечения необходимо преимущественно влиять

на первую фазу сращения путем снижения экссудации и на вторую фазу путем увеличения пролиферации клеточных и внеклеточных элементов сухожильной ткани и снижения адгезии рубца к окружающим тканям.

Клиническое применение препаратов гиалуроновой кислоты для регенерации соединительнотканых структур является предметом изучения исследователей многих специальностей, так как натриевая соль гиалуроновой кислоты содержится в высокой концентрации в синовиальной жидкости, внеклеточном матриксе синовиальных оболочек, в волокнах связочного аппарата и других соединительнотканых структурах организма. Имеются данные, доказывающие возможности стимуляции миграции фибробластов и клеточной пролифе-

рации, улучшение дренирования соединительной ткани, акцепцию активных форм кислорода и блокирование перекисного окисления липидов [5]. Препараты гиалуроновой кислоты способны оказывать выраженный гидратирующий эффект, стимулируя трофические процессы в коже, слизистых и окружающих соединительных тканях. Исходя из описанных выше свойств спектр болезней и состояний, при которых препараты гиалуроновой кислоты оказывают эффективное воздействие, весьма широкий.

Для изучения влияния препаратов низкомолекулярной гиалуроновой кислоты на регенерацию поврежденной сухожильной ткани нами был проведен эксперимент по моделированию поперечного рассечения ахиллового сухожилия крыс с последующей его реконструкцией.

Экспериментальное исследование выполнено на базе ГНУ «Институт физиологии НАН Беларуси» с использованием крыс-самцов линии *Wistar* ($n = 12$) в возрасте не менее 6 мес. Животные содержались в условиях вивария со свободным доступом к воде и пищи в соответствии с нормами ГОСТ-33215-2014 «Руководство по содержанию и уходу за лабораторными животными».

Модель выполнена на скакательном комплексе задней конечности крысы — трехглавой мышце голени, состоящей из трех головок, переходящих в общее ахиллово сухожилие к бугру пяточной кости.

Линейным доступом вдоль структур скакательного комплекса по заднелатеральной поверхности голени крысы от уровня нижней трети бедра до бугра пяточной кости проведено хирургическое вмешательство на ахилловом сухожилии (12 лап). Подопытные животные были разделены на 3 группы по 4 особи в каждой.

В первой (контрольной) группе (I) было проведено поперечное пересечение ахилла с наложением двух блокирующих швов нитью Даклон 5/0.

Во второй группе (нативной гиалуроновой кислоты) (II) было проведено поперечное пересечение ахилла с наложением двух блокирующих швов нитью Даклон 5/0 с введением в область шва и аппликацией препарата нативной низкомолекулярной гиалуроновой кислоты Гиалин вокруг паратенона.

В третьей группе (фотоиндуцированная гиалуроновая кислота) (III) было проведено поперечное пересечение ахилла с наложением двух блокирующих швов нитью Даклон 5/0 с

введением в область шва и паратенона препарата фотоиндуцированной низкомолекулярной гиалуроновой кислоты Гиалин.

Техника оперативного вмешательства: линейный доступ по заднелатеральной поверхности в проекции ахиллового сухожилия с его выделением от окружающих тканей от зоны сухожильно-мышечного перехода до места прикрепления к пяточной кости. Поперечное пересечение производилось посередине сухожильного отрезка. С целью раннего возврата животных к уровню предоперационной активности выбрали два блокируемых шва сухожилия конец в конец во встречных направлениях нитью Даклон 5/0. Прочность шва проверялась сгибательно-разгибательными движениями лапы животного. Кожный разрез ушивался нитью ПГА 5/0 непрерывно внутрикжно с погружением узла под кожу. Послеоперационный период без ограничений.

Заживление послеоперационных ран без осложнений у всех 12 животных.

Результаты и их обсуждение. Оценка восстановления двигательной и опорной функции лап производилась путем наблюдения за животным. Первую неделю все крысы прихрамывали на оперированную конечность. Исчезновение хромоты с восстановлением нормальной походки у прооперированных животных наблюдалось ко 2-й неделе эксперимента.

Сроки выведения из эксперимента были обусловлены биологией сращения сухожилий и приближены для человека. Вывод из эксперимента осуществлялся через 6 недель с момента операции с выделением макропрепарата сухожилия скакательного комплекса задней лапы крыс и окружающих мягких тканей.

Макропрепарат первой группы резко отличался внешне от препаратов второй и третьей группы, которые были схожи между собой. При попытке выделения макропрепарата контрольной группы выявлен выраженный спаечный процесс с окружающими тканями, фактически в зоне шва сухожилия образовался рубцовый конгломерат. Визуально дифференцировать сухожилие от рубцовой ткани не представлялось возможным. Адгезия паратенона, сухожилия и окружающих тканей наблюдалась как в зоне шва, так и на протяжении скакательного комплекса. В группах II и III клиническая картина результата лечения не отличалась между собой и резко контрастировала с результатом группы I. На месте смоделированного повреждения отмечалась «сухо-

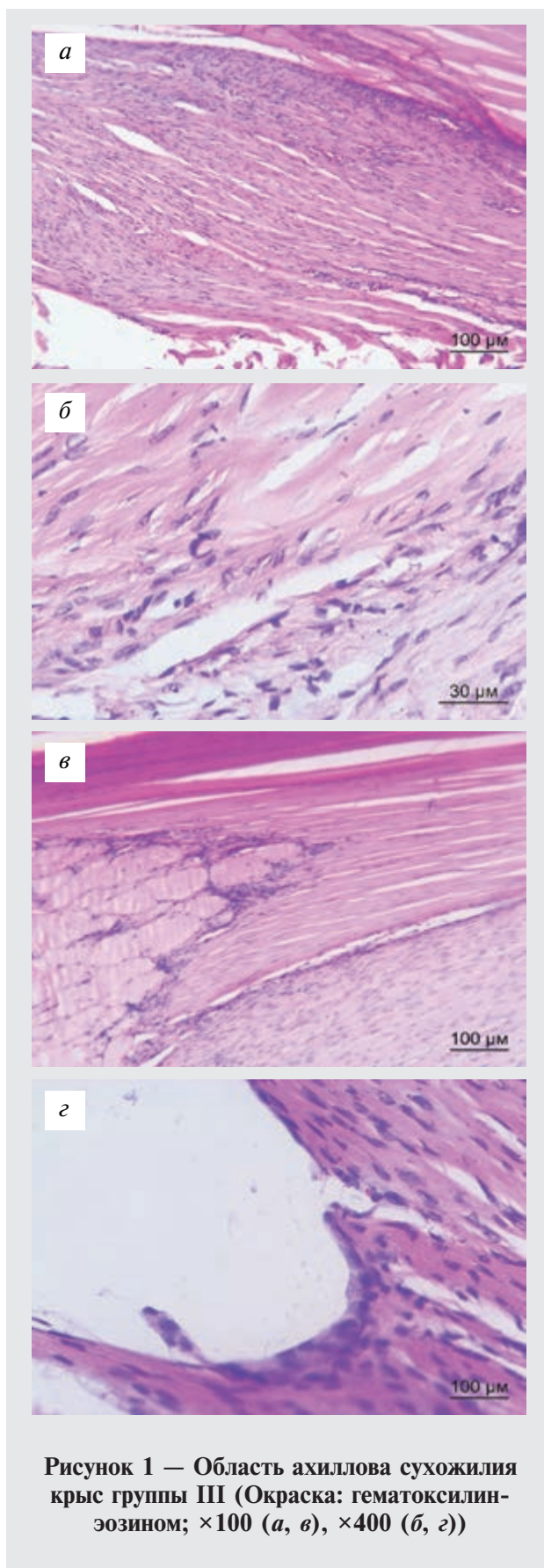


Рисунок 1 — Область ахиллова сухожилия крыс группы III (Окраска: гематоксилин-эозином; $\times 100$ (а, в), $\times 400$ (б, г))

жилиеподобная» ткань с незначительным рубцеванием с окружающими тканями вокруг зоны шва. Дифференцировка слоев в проксимальном и дистальном направлении не нарушена. Рубцового перерождения ахиллового сухожилия не выявлено. Диссекция производилась без затруднений.

При проведении гистологического исследования микропрепаратов были выявлены следующие особенности. Во всех группах эксперимента наблюдались репаративные процессы в травмированном сухожилии разной степени выраженности. Наиболее полное восстановление структуры, с упорядоченным расположением пучков коллагеновых волокон в группе с использованием нативной гиалуроновой кислоты, однако оно сопровождалось кластерными скоплениями клеток фибробластического дифферона, т. е. скоплением клеток незрелой сухожильной ткани к моменту окончания эксперимента. Кровеносные сосуды располагались в эндотендинии, плотность их была низкой. В участках сухожилия, расположенных дистальнее области травматического повреждения, паратенон преимущественно имел характерное строение.

В группе с применением фотоиндуцированной гиалуроновой кислоты выявилось существенное отличие от группы II в степени зрелости клеточных элементов. Теноциты с узким длинным ядром и вытянутой цитоплазмой, что характерно для зрелых клеток, при этом волокна располагались менее упорядочено. Также в III группе местами наблюдалось умеренное увеличение числа кровеносных сосудов в эндотендинии. В участках сухожилия, расположенных проксимально и дистально области травматического повреждения, паратенон имел характерное строение без спаянности с окружающими тканями (рисунок 1).

В контрольной группе отмечалось формирование сухожилиеподобной ткани в области повреждения, представленной плотными пучками коллагеновых волокон, расположенных разнонаправленно. Распределение теноцитов среди коллагеновых волокон нарушено: выявились участки с повышенной пролиферацией клеток и бесклеточные области. Кровеносные сосуды в регенерате распределялись неравномерно. Встречались участки с их значительным количеством. Выявить четкие границы паратенона и окружающих тканей на протяжении не представляется возможным из-за адгезии (рисунок 2).

Анализ скользящей функции пучков коллагеновых волокон в структуре сухожилия провели при оценке паратенона. Выявили, что разрастание соединительной ткани, нарушающей скольжение пучков коллагеновых волокон, наиболее выражено в контрольной серии эксперимента. Применение препаратов гиалуроновой кислоты в II и III группах в значительной степени способствовало разобщению раневых поверхностей сухожилия и окружающей ткани. Данный факт свидетельствует о полезных антиадгезивных свойствах препаратов гиалуроновой кислоты на соединительнотканые структуры сухожильного комплекса.

Таким образом, в группах II и III с использованием препаратов низкомолекулярной гиалуроновой кислоты, отмечалось выраженное снижение адгезии зоны сухожильного шва с окружающими тканями. Принципиальным различием гистологических препаратов II и III групп явилась степень зрелости сухожильной ткани, так во II группе преобладали клетки фибропластического дифферона, тогда как в III — более зрелые фибробласты, что косвенно указало на высокий регенераторный потенциал фотоиндуцированной гиалуроновой кислоты.

Заключение. Результаты проведенного эксперимента являются оптимистичными относительно установленных целей. Препараты низкомолекулярной гиалуроновой кислоты на модели повреждения ахиллового сухожилия крыс продемонстрировали выраженные антиадгезивные свойства со значительным снижением рубцово-спаечного процесса. Под влиянием фотоиндуцированной гиалуроновой кислоты отмечается образование зрелых теноцитов в более ранние сроки, что косвенно свидетельствует об активации пролиферативных процессов в зоне сухожильного шва. При использовании препаратов гиалуроновой кислоты к 6 неделе удалось добиться образования сухожилиеподобной ткани в зоне повреждения, которая разительно отличается от рубцовой ткани, сформировавшейся в контрольной группе. Таким образом, первичный эксперимент, поддерживаемый данными литературы, позволяет сделать вывод о необходимости дальнейшего изучения свойств препаратов низкомолекулярной гиалуроновой кислоты в хирургии сухожилий.

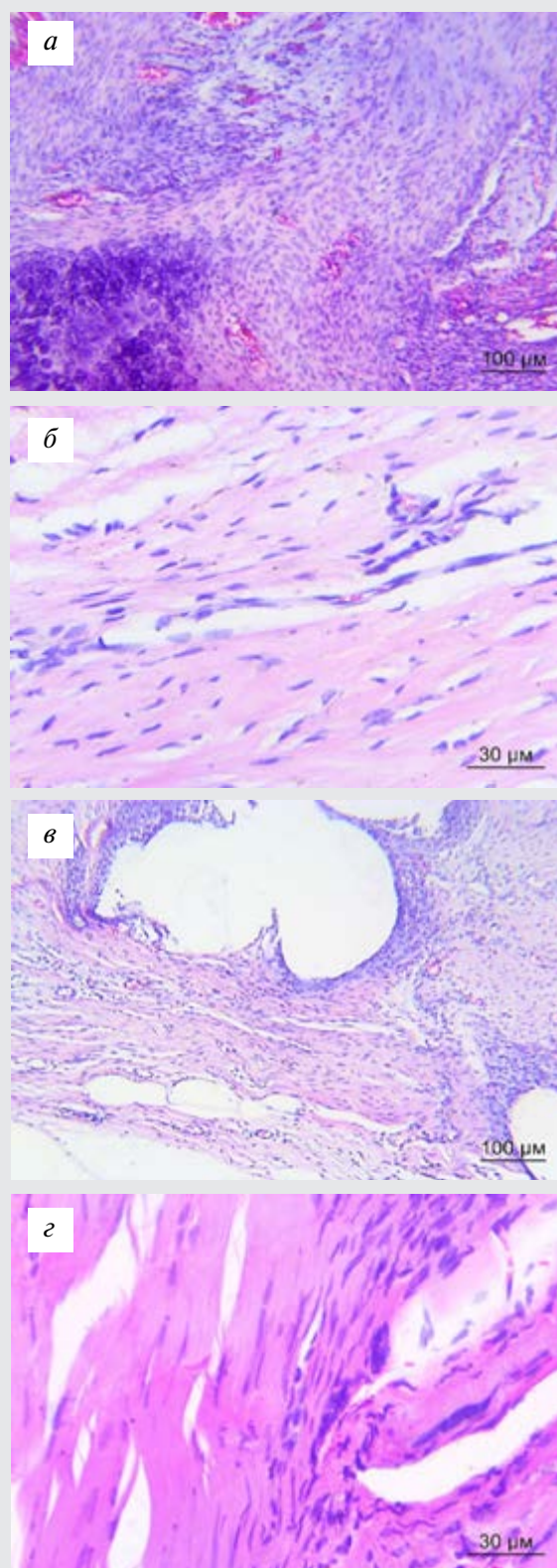


Рисунок 2 — Область ахиллова сухожилия крыс контрольной группы (Окраска: гематоксилин-эозином; ×100 (а, в), ×400 (б, з))



Список цитированных источников

1. Пастух, В. В. Профилактика посттравматического спаечного процесса вокруг сухожилий : дис. ... канд. мед. наук : 14.01.21 / В. В. Пастух; Харьковская МАПО ; науч. рук. А. Н. Хвисяк. — Харьков, 2015. — 153 с.
2. Кисель, Д. А. Хирургия кисти: повреждения сгибательного аппарата / Д. А. Кисель, И. О. Голубев // Избранные вопросы пластической хирургии. — 2004. — Т. 1. — № 11.
3. Strickland, J. W. Master techniques in orthopedic surgery: the hand / J. W. Strickland, T. J. Graham. — Lippincott, Williams & Wilkins, Philadelphia. — 2005. — P. 251–265.
4. Овсянникова, А. Д. Реабилитация и тактика ведения пациентов после хирургического восстановления сухожилий сгибателей пальцев кисти / А. Д. Овсянникова // Вопросы реконструктивной и пластической хирургии. — 2018. — Т. 2. — С. 62–73.
5. Andreutti, D. Effect of hyaluronic acid on migration, proliferation and alpha-smooth muscle actin expression by cultured rat and human fibroblasts / D. Andreutti, A. Geinoz // J. Submicrosc Cytol. Pathol. — 1999. — № 31(2). — P. 173–177.

Potential of photo-induced hyaluronic acid in finger flexor tendon surgery

Titova A. D., Volotovskiy A. I., Dovgalevich I. I., Liudchik A. V.

Belarusian State Medical University, Minsk, Republic of Belarus

So far, the optimal approach to the treatment of hand flexor tendon injuries remains open for hand surgeons. The complexity of the anatomical structure of the finger tendon apparatus with a high risk of adhesions often leads to unsatisfactory treatment results in the early postoperative period. The search for ways to improve flexor tendon regeneration aimed at reducing adhesion to the surrounding tissues is a highly topical issue in modern hand surgery.

Keywords: hyaluronic acid, parathenon, flexor tendons.