

МИНИСТЕРСТВО ЗДРАВООХРАНЕНИЯ РЕСПУБЛИКИ БЕЛАРУСЬ  
БЕЛОРУССКИЙ ГОСУДАРСТВЕННЫЙ МЕДИЦИНСКИЙ УНИВЕРСИТЕТ  
КАФЕДРА ЧЕЛЮСТНО-ЛИЦЕВОЙ ХИРУРГИИ

**В. В. Барьяш, Л. И. Тесевич**

# **НЕОГНЕСТРЕЛЬНЫЕ ПЕРЕЛОМЫ НИЖНЕЙ ЧЕЛЮСТИ: КЛИНИКА, ДИАГНОСТИКА, ЛЕЧЕНИЕ**

Учебно-методическое пособие



Минск БГМУ 2010

УДК 616.716.4-001.5 (075.8)

ББК 56.6 я73

Б26

Рекомендовано Научно-методическим советом университета в качестве учебно-методического пособия 27.10.2010 г., протокол № 2

Р е ц е н з е н т ы: зав. каф. челюстно-лицевой хирургии Белорусской медицинской академии последипломного образования, проф. А. С. Артюшкевич; доц. каф. стоматологии детского возраста Белорусского государственного медицинского университета А. К. Корсак

**Барьяш, В. В.**

Б26 Неогнестрельные переломы нижней челюсти : клиника, диагностика, лечение : учеб.-метод. пособие / В. В. Барьяш, Л. И. Тесевич. – Минск : БГМУ, 2010. – 44 с.

ISBN 978-985-528-276-2.

Издание содержит план изучения темы и блок информации о клинической симптоматике неогнестрельных переломов нижней челюсти, лечении больных, истории развития и совершенствовании жесткой фиксации черепно-челюстно-лицевого скелета.

Предназначено для студентов 4–5-го курсов стоматологического факультета, 4-го курса лечебного факультета, врачей-интернов и клинических ординаторов.

УДК 616.716.4-001.5 (075.8)

ББК 56.6 я73

---

Учебное издание

**Барьяш Виктор Васильевич**

**Тесевич Леонид Иванович**

**НЕОГНЕСТРЕЛЬНЫЕ ПЕРЕЛОМЫ НИЖНЕЙ ЧЕЛЮСТИ:  
КЛИНИКА, ДИАГНОСТИКА, ЛЕЧЕНИЕ**

Учебно-методическое пособие

Ответственный за выпуск А. В. Глинник

Редактор А. В. Михалёнок

Компьютерная верстка Н. М. Федорцовой

Подписано в печать 28.10.10. Формат 60×84/16. Бумага писчая «Кюм Люкс».

Печать офсетная. Гарнитура «Times».

Усл. печ. л. 2,56. Уч.-изд. л. 2,22. Тираж 75 экз. Заказ 723.

Издатель и полиграфическое исполнение:

учреждение образования «Белорусский государственный медицинский университет».

ЛИ № 02330/0494330 от 16.03.2009.

ЛП № 02330/0150484 от 25.02.2009.

Ул. Ленинградская, 6, 220006, Минск.

ISBN 978-985-528-276-2

© Оформление. Белорусский государственный медицинский университет, 2010

## Мотивационная характеристика темы

**Тема занятия:** «Неогнестрельные переломы нижней челюсти: клиника, диагностика, лечение».

**Общее время занятий:** 540 мин.

Частота переломов нижней челюсти по статистическим данным ряда авторов составляет от 60 % до 90 % от всех переломов костей лицевого скелета. Студента-стоматолога необходимо научить распознавать характер перелома нижней челюсти, выявлять его клинические проявления, использовать современные методы диагностики повреждения и проводить дифференциальную диагностику перелома; на основании анализа характера и особенностей перелома нижней челюсти составлять план лечения и выполнять необходимый объем лечебных мероприятий.

**Цель занятия:** изучить классификации переломов нижней челюсти и на основе анализа анамнеза травматического повреждения, субъективных, объективных, дополнительных и специальных методов обследования пациентов; научиться диагностировать переломы нижней челюсти и проводить их дифференциальную диагностику, определять объем хирургической обработки линий перелома, выбирать способ фиксации костных отломков при переломах нижней челюсти, составлять план медикаментозного лечения пациентов с такой патологией.

**Задачи занятия:**

1. Обучить студентов методам клинического обследования больных с неогнестрельными переломами нижней челюсти, а также методам диагностики и дифференциальной диагностики такой патологии.

2. Научить студентов составлять план необходимого медикаментозного лечения, дополнительных и специальных методов обследования пациентов с переломами нижней челюсти.

3. Изучить основные принципы лечения переломов нижней челюсти.

4. Овладеть основными способами репозиции костных фрагментов при переломах нижней челюсти.

5. Изучить способы фиксации костных фрагментов при переломах нижней челюсти и освоить на муляжах-фантомах методику изготовления индивидуальных проволочных назубных шин и их фиксацию к зубам.

**Требования к исходному уровню знаний.** Для полного освоения темы студенту необходимо повторить из разделов:

1) морфология человека: топографо-анатомическое строение нижней челюстной кости и прикрепление к ней мышц; особенности кровоснабжения и иннервации нижней челюсти и околочелюстных тканей;

2) челюстно-лицевая хирургия: методы обследования больного с челюстно-лицевой патологией; виды анестезий для обезболивания нижней

челюсти и околочелюстных тканей; особенности общего обезболивания в челюстно-лицевой хирургии;

3) рентгенология: рентгенологические укладки для диагностики заболеваний нижней челюсти;

4) ортопедическая стоматология: конструкции шин для фиксации отломков нижней челюсти и необходимые инструменты для их изготовления;

5) фармакология: лекарственные препараты для комплексной противовоспалительной терапии; препараты для стимуляции репаративного остеогенеза костей;

6) физиотерапия и лечебная физкультура: физические факторы и методики ЛФК, стимулирующие репаративный остеогенез костей;

7) микробиология и иммунология: способы профилактики столбнячной раневой инфекции;

8) десмургия: бинтовые и марлевые повязки на область нижней челюсти;

9) коммунальная стоматология: приемы гигиенического ухода за полостью рта и зубами.

#### **Контрольные вопросы из смежных дисциплин:**

1. Отростки нижнечелюстной кости.
2. Основные контрфорсы нижнечелюстной кости.
3. Места прикрепления мышц, поднимающих нижнюю челюсть.
4. Места прикрепления мышц, опускающих нижнюю челюсть.
5. Иннервирование и кровоснабжение нижнечелюстной кости.
6. Методы объективного обследования, используемые для диагностики заболеваний нижней челюсти.
7. Основные обзорные рентгенологические укладки для нижней челюсти.
8. Зона обезболивания при мандибулярной анестезии (внутриротовой способ).
9. Ортопедические инструменты, необходимые для изготовления назубной шины Тигирштедта.
10. Антибиотики, обладающие тропизмом к костной ткани челюстно-лицевой области.
11. Лекарственные препараты и физические факторы, стимулирующие репаративный остеогенез.
12. Проведение профилактики столбнячной инфекции при травматических повреждениях, основные препараты.

#### **Контрольные вопросы по теме занятия:**

1. Классификации неогнестрельных переломов нижней челюсти: по этиологическому фактору; обстоятельствам получения травмы; механиз-

му перелома; количеству линий перелома; отношению линии перелома к внешней среде; месту приложения травмирующего агента; локализации линии перелома; виду линии перелома; взаимоотношению костных отломков.

2. Обстоятельства, на которые необходимо обращать особое внимание при сборе анамнеза у пациентов с подозрением на перелом нижней челюсти.

3. Возможные жалобы пациента при наличии перелома нижней челюсти.

4. Недостоверные клинические признаки переломов нижней челюсти.

5. Достоверные клинические признаки переломов нижней челюсти.

6. Нарушение прикуса у больного: характер перелома нижней челюсти.

7. Основные факторы, влияющие на характер и степень смещения костных фрагментов при переломах нижней челюсти.

8. Наличие симптома Венсана при переломе нижней челюсти.

9. Проекция и укладки для рентгенологической диагностики перелома нижней челюсти в области тела и угла.

10. Проекция и укладки для рентгенологической диагностики перелома нижней челюсти в области суставного отростка.

11. Показание к проведению электроодонтодиагностики (ЭОД) при переломах нижней челюсти.

12. Дифференцирование переломов нижней челюсти с травматическими повреждениями челюстно-лицевой области.

13. Основные принципы лечения переломов нижней челюсти.

14. Этапы хирургической обработки линии перелома на нижней челюсти.

15. Показания к удалению зубов из линии переломов нижней челюсти.

16. Способы репозиции костных фрагментов при переломах нижней челюсти.

17. Внеротовые повязки для временной иммобилизации нижней челюсти.

18. Внутриротовые лигатурные повязки для временной иммобилизации нижней челюсти.

19. Цель использования методов временной иммобилизации нижней челюсти при ее переломах.

20. Место и сроки оказания специализированной помощи больным с переломами нижней челюсти.

21. Ортопедические методы и конструкции для постоянной иммобилизации костных фрагментов при переломах нижней челюсти.

22. Показания для оперативной фиксации (остеосинтеза) костных фрагментов при переломах нижней челюсти.

23. Виды оперативных методов фиксации отломков нижней челюсти.
24. Основные этапы и инструментарий при проведении чрезочагового остеосинтеза нижней челюсти системой мини-пластин.
25. Основные аппараты для фиксации отломков нижней челюсти.
26. Средние сроки лечебной иммобилизации нижней челюсти и временной утраты трудоспособности при различных типах переломов при неосложненном течении раневого процесса.
27. Виды и варианты межчелюстной тяги, иммобилизирующей нижнюю челюсть.
28. Основные компоненты профилактической комплексной противовоспалительной медикаментозной терапии при переломах нижней челюсти.
29. Основные компоненты медикаментозной терапии, ФТЛ и ЛФК для стимуляции регенеративного остеогенеза в зоне перелома нижней челюсти.
30. Особенности питания больных с переломами нижней челюсти.
31. Особенности гигиенического ухода за полостью рта и зубами у пациента с иммобилизированной нижней челюстью с межчелюстной тягой.

### **Общая характеристика переломов нижней челюсти**

Переломы костей лицевого черепа составляют около 3 % от числа повреждений костей скелета человека (Т. М. Лурье, 1973, 1986); переломы нижней челюсти — от 60 до 90 % от общего числа повреждений костей лицевого скелета (Ю. И. Бернадский, 1973, 1985; В. И. Заусаев, 1981; Б. Д. Кабаков, В. А. Малышев, 1981; Т. Г. Робустова, В. С. Стародубцев, 1990; А. А. Тимофеев, 1991, 1997 и др.).

По данным Т. М. Лурье, наибольшее количество переломов нижней челюсти приходится на самую работоспособную возрастную группу населения (17–40 лет — 76 %), а в детском возрасте переломы составляют до 15 %. Около 80 % переломов нижней челюсти происходят в пределах зубного ряда и являются открытыми, т. е. первично инфицированными. Чаще переломы нижней челюсти локализуются в области угла, но могут встречаться в любом ее участке (рис. 1). Почти одинаково часто встречаются как односторонние (44 %), так и двусторонние (49 %) переломы нижней челюсти.

По данным клиники кафедры челюстно-лицевой хирургии БГМУ за 2006–2008 гг. одинарные переломы нижней челюсти составляли 53,25 %; двойные и множественные — 46,75 % среди госпитализированных больных с этой патологией. При этом одинарные переломы чаще локализовались в области угла и мышелкового отростка нижней челюсти (60 и 20 % соответственно) (А. Б. Голынский, Л. А. Лойко, 2010).

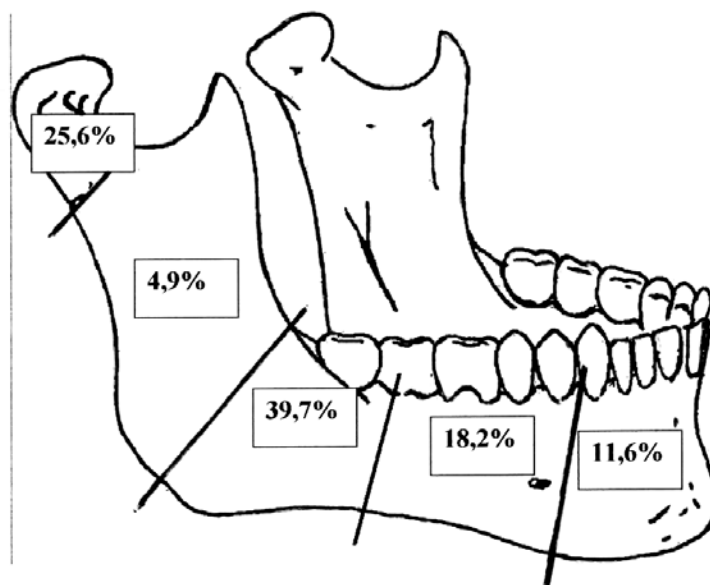


Рис. 1. Распределение частоты встречаемости линий перелома нижней челюсти в клинической практике по данным А. А. Тимофеева (2002)

### **Клиническая симптоматика неогнестрельных переломов нижней челюсти**

Характер жалоб больного позволяет предположить наличие повреждения нижней челюсти и локализацию перелома. Пострадавших практически всегда беспокоят боли на определенном участке нижней челюсти, которые резко усиливаются при ее движении, а особенно — при нагрузке на челюсть (жевании, откусывании). Часто больные жалуются на кровотечение из полости рта и нарушение прикуса (несмыкание зубов-антагонистов). Может быть нарушена чувствительность кожи нижней губы и подбородка (за счет травматического неврита нижнелуночкового нерва). Общие и местные жалобы больных изменяются в зависимости от характера травмы, наличия осложнений.

При внешнем осмотре больного следует обратить внимание на наличие асимметрии лица на поврежденной стороне за счет отека, гематомы, инфильтрата, а также на целостность наружных кожных покровов (ушибы, ссадины, раны) и их цвет (гиперемия, кровоизлияния в толщу кожи — кровоподтеки). Необходимо уточнить у пострадавшего время появления припухлости или изменения цвета кожи.

Пальпаторное обследование нижней челюсти нужно начинать с неповрежденной и заканчивать поврежденной стороной, передвигая кончики пальцев по заднему краю ветви и нижнему краю тела челюсти или наоборот и выявляя неровности рельефа (костные выступы или дефекты кости) пальпируемых краев и места их наибольшей болезненности. Вводя кончики пальцев в наружный слуховой проход врач определяет амплиту-

ду движения головки мышелкового отростка в суставной впадине. Головку мышелкового отростка можно пропальпировать и впереди козелка уха как в состоянии покоя, так и в движении, выявляя смещение головки, отсутствие ее подвижности при открывании рта.

Нарушение непрерывности (целостности) костной ткани нижней челюсти можно определить при пальпации, используя *симптом непрямо́й нагрузки* (симптом отраженной боли) — давление пальцами на подбородок вызывает появление болей в месте перелома нижней челюсти (тела, угла, ветви, мышелкового отростка) (рис. 2). *Симптом шпателя* — деревянный шпатель укладывают между зубами пациента, которым смыкают зубы, при этом небольшой удар пальцами по выступающей части шпателя вызывает боль в месте перелома челюсти (верхней или нижней). При подозрении на перелом подбородочного отдела челюсти следует одновременно надавливать на углы челюсти, как бы пытаясь сблизить их.

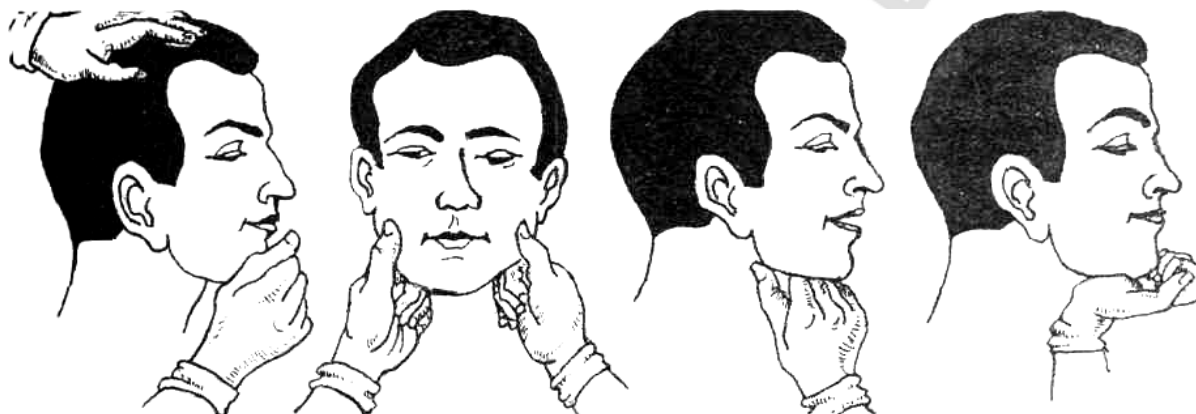


Рис. 2. Пальпация нижней челюсти у пациента с подозрением на перелом (симптом непрямо́й нагрузки) (по А. А. Тимофееву, 2002)

Осматривая больного, нужно определить **наличие изменений прикуса** (зависит от степени смещения отломков), смещение средней линии нижней челюсти в сторону перелома (по несовпадению средней линии между центральными резцами на верхней и нижней челюстях, а при их отсутствии — по несовпадению положения уздечки верхней и нижней губы). При переломе ограничена амплитуда движений (вертикальных и боковых) нижней челюсти; при открывании рта подбородок может смещаться в сторону перелома. Может наблюдаться неправильное смыкание зубов верхней и нижней челюстей (нарушение прикуса). При срединном переломе нарушений прикуса может не быть, но если будет смещение отломков, то возникает так называемый бугорковый контакт: наклон жевательных зубов в язычную сторону. При одностороннем переломе нижней челюсти в области тела или угла зубы смыкаются на малом фрагменте. При одностороннем переломе мышелкового отростка (со смещением отломков) коренные зубы контактируют только на стороне повреждения,



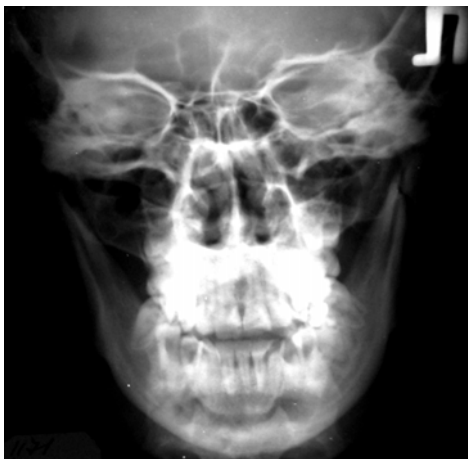а на здоровой контакта нет. Наблюдается двухмоментное смыкание зубов: в первую очередь смыкаются зубы-антагонисты на поврежденной стороне, при продолжающемся подъеме челюсти — на неповрежденной. При двустороннем переломе в области тела или углов нижней челюсти, а также мышечковых отростков возникает открытый прикус — отсутствие контакта между фронтальными зубами, при этом смыкаются зубы-антагонисты только в области моляров с обеих сторон. Изменение прикуса зависит от локализации места перелома (односторонние или двусторонние; одиночные, двойные или множественные и др.), его характера (без смещения или со смещением отломков, полный или субпериостальный и др.).

Осматривая полость рта, можно обнаружить разрывы слизистой оболочки альвеолярного отростка (рана может кровоточить, может быть покрыта налетом фибрина и др.), кровоизлияния в область переходной складки иногда с обнажением кости. Пальпаторно определяются острые костные края под слизистой оболочкой и наличие патологической подвижности отломков нижней челюсти. При смещении отломков челюсти иногда можно увидеть обнаженную шейку или корень зуба, который находится в щели перелома. Симптом подвижности отломков нижней челюсти определяется бимануально как по вертикали (вверх–вниз), так и по горизонтали (вперед–назад) и «на излом». При травматическом полном вывихе зуба из щели перелома лунка будет выполнена кровяным сгустком или может оставаться пустой, покрытой налетом фибрина. Может наблюдаться перелом зуба, находящегося в щели перелома.

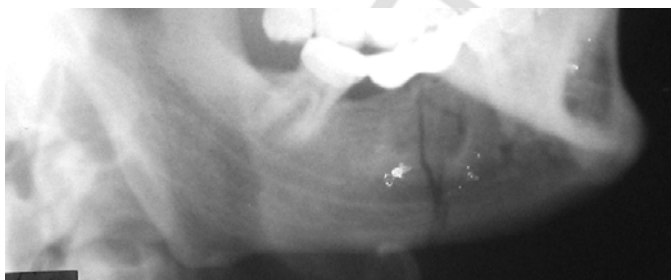Для того, чтобы уточнить локализацию и характер перелома, степень смещения отломков, направление линии перелома, характер взаимоотношения зуба со щелью перелома, необходимо провести рентгенографию нижней челюсти в обзорной (лобно-носовая укладка) и боковой (каждой половины челюсти) проекциях. Ортопантомография нижней челюсти позволяет на одном снимке увидеть все изменения, возникшие в результате травмы нижней челюсти, на всем ее протяжении. На рентгенограмме будет выявляться нарушение целостности костной ткани. Линия перелома проходит от края альвеолярного отростка до края нижней челюсти. В щели перелома может находиться зуб. При переломе тела нижней челюсти на рентгенограмме, сделанной в боковой проекции, щель перелома проходит несимметрично на наружной и внутренней компактной пластинках челюсти, т. е. линии повреждения (нарушения целостности) кости не совпадают. Этот симптом называется **«симптомом раздвоения»**. Это создает ложное впечатление о наличии оскольчатого перелома тела нижней челюсти.

При переломах мышечкового отростка проводят рентгенологические укладки по Шюллеру, Пордесу или Парму, в некоторых случаях для уточнения направления и степени смещения малого отломка необходимо сделать послойное исследование височно-нижнечелюстного сустава —

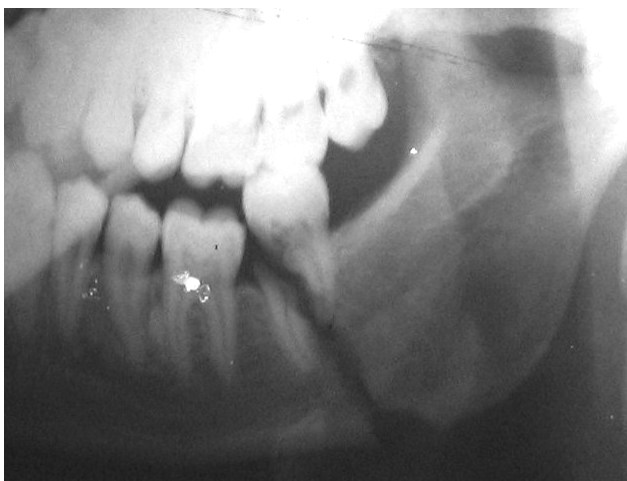томографию. При переломе нижней челюсти в ментальном отделе следует сделать внутриротовой (прицельный) рентгеновский снимок. Переломы нижней челюсти, в разных ее отделах, довольно легко обнаружить на рентгенограммах, которые осуществлены с соблюдением необходимой укладки и режима (рис. 3–6).



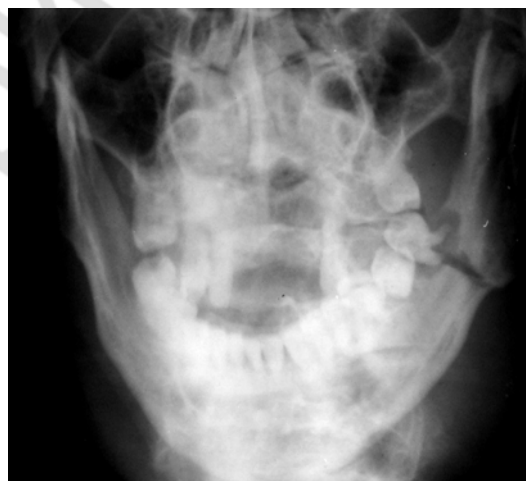*Рис. 3.* Перелом нижней челюсти в области мыщелкового отростка слева



*Рис. 4.* Перелом нижней челюсти в области тела



*Рис. 5.* Перелом нижней челюсти в области угла



*Рис. 6.* Двусторонний перелом нижней челюсти слева в области угла и справа в области мыщелкового отростка

### **Классификация переломов нижней челюсти**

В повседневной практике все переломы нижней челюсти классифицируются: по этиологии, локализации, количеству линий перелома, характеру перелома и направлению щели перелома, отношению линии перелома к внешней среде.

**По этиологии** переломы могут быть:

1) травматические (в результате внешнего воздействия травмирующего фактора при бытовой, транспортной, уличной, спортивной травме);

2) патологические (в результате физиологической нагрузки на нижнюю челюсть, имеющей очаги патологического процесса (кистозные образования, опухоли, хронические воспалительные процессы и др.), ослабляющие прочность костной структуры челюстной кости.

**По локализации:**

1) односторонние, двусторонние;

2) переломы тела челюсти (открытые, т. е. в пределах зубного ряда):

– срединные (в области резцов);

– ментальные (в области клыка и премоляров);

– в области моляров;

– в области угла челюсти (открытые и закрытые);

3) переломы в области ветви челюсти (закрытые):

– мышцелкового отростка (основания, шейки, головки);

– венечного отростка;

– собственно ветви (продольные или поперечные).

**По количеству линий перелома:**

1) одиночные;

2) двойные;

3) множественные (три и более);

**По характеру перелома:**

1) полные, неполные (субпериостальные);

2) без смещения отломков, со смещением отломков;

3) линейный, оскольчатый, комбинированный;

4) изолированные;

5) сочетанные (с черепно-мозговыми повреждениями, ранением мягких тканей, повреждением других костей).

**По направлению щели перелома:**

1) щель перелома проходит перпендикулярно к продольной или горизонтальной оси тела челюсти;

2) щель перелома проходит под острым углом (косая линия) к продольной или горизонтальной оси тела челюсти.

**По отношению линии перелома к внешней среде:**

3) открытые (в пределах зубного ряда или с нарушением целостности кожных покровов лица или слизистой оболочки полости рта);

4) закрытые (за пределами зубного ряда, без нарушения целостности кожных покровов лица или слизистой оболочки полости рта).

**По взаимоотношению костных отломков:** направление и степень смещения отломков нижней челюсти происходит в зависимости от тяги прикрепляющихся к ним мышц, поднимающих и опускающих нижнюю

челюсть (это связано с локализацией линии перелома); силы и направления травмирующего агента; тяжести самих отломков (рис. 7).

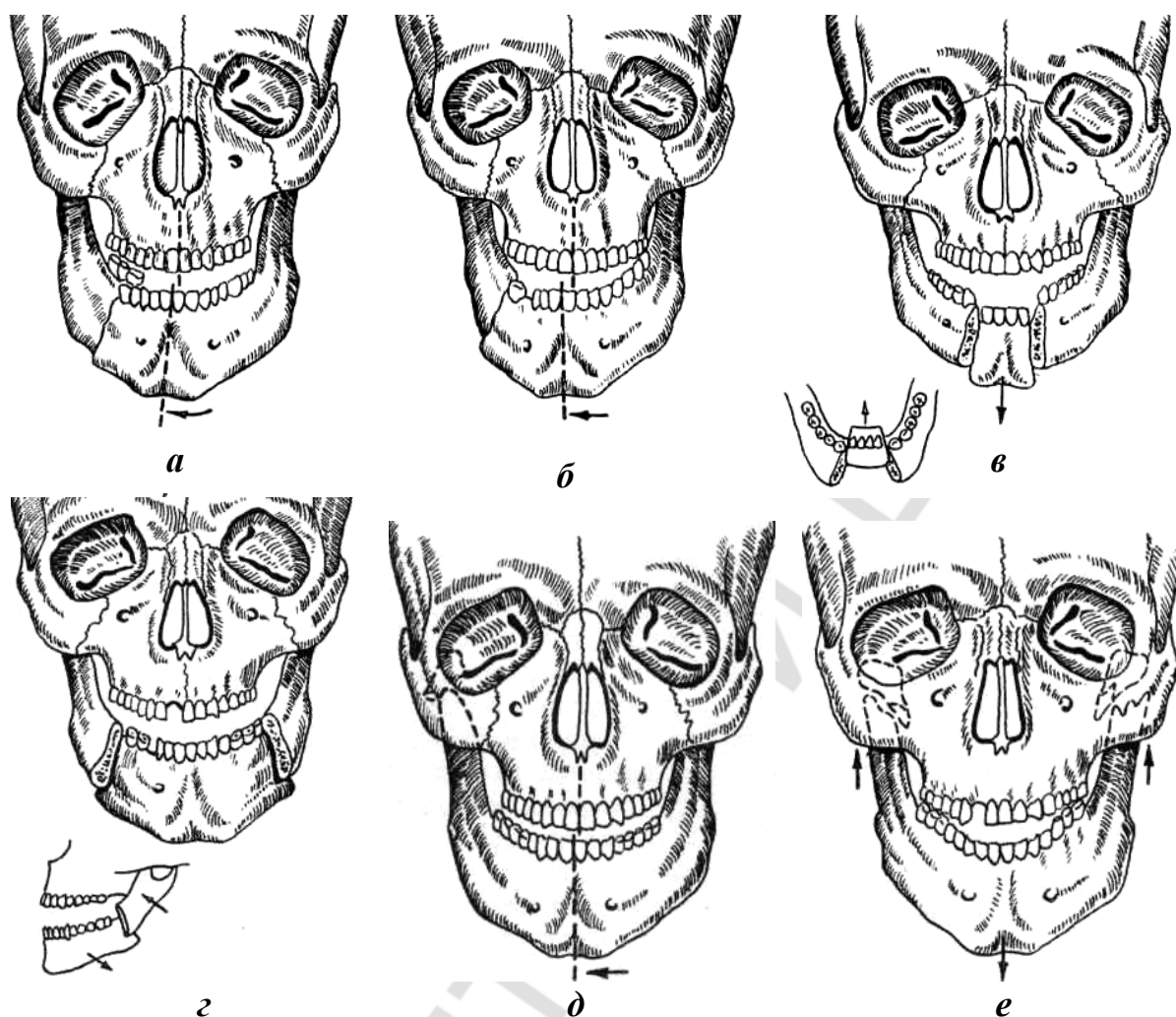


Рис. 7. Направление смещения отломков нижней челюсти в зависимости от локализации линии перелома (по А. А. Тимофееву, 2002):

*a* — при переломе в боковом отделе (между вторым премоляром и первым моляром);  
*б* — при переломе в области угла; *в* — при двойном переломе в области подбородка;  
*г* — при двустороннем переломе в области углов; *д* — при одностороннем переломе  
 шейки мыщелкового отростка; *е* — при двустороннем переломе мыщелковых отростков

Срединная линия смещается в сторону перелома, прикус нарушается. Могут быть одиночные переломы ветви нижней челюсти. Встречаются переломы собственно ветви нижней челюсти, венечного и мыщелкового отростков. Переломы ветви могут быть продольными и поперечными. Значительных смещений отломков обычно не бывает, поэтому и выраженных нарушений прикуса нет. При открывании рта средняя линия смещается в сторону перелома. Зубы-антагонисты контактируют на стороне повреждения.

Переломы венечного отростка встречаются редко, чаще при переломе скулового комплекса. Отломленный фрагмент нижней челюсти (венечный отросток) смещается кверху, т. е. в направлении тяги височной мышцы. Изменений прикуса или смещения срединной линии не происходит.

Переломы мышцелкового отростка могут быть в области его основания, шейки или головки. При односторонних переломах мышцелкового отростка нижняя челюсть на стороне повреждения подтягивается кверху (за счет тяги височной, жевательной и медиальной крыловидной мышц). В результате этого моляры на верхней и нижней челюстях плотно контактируют только на поврежденной стороне, на противоположной стороне контакта нет. Срединная линия смещается в сторону перелома. При переломе мышцелковый отросток может смещаться кнаружи (линия перелома на наружной поверхности челюсти находится ниже, чем на внутренней) и кнутри (линия перелома на наружной поверхности челюсти проходит выше таковой на внутренней). Может быть перелом мышцелкового отростка с вывихом головки, что клинически характеризуется западением мягких тканей впереди козелка уха и отсутствием движений суставной головки в суставной впадине (нет синхронности в движениях суставных головок с обеих сторон).

При двусторонних переломах нижней челюсти отломки смещаются в зависимости от местонахождения щели перелома, а также под действием тяги мышц, прикрепляющихся к челюсти. При двусторонних переломах нижней челюсти в области тела, углов, ветви и мышцелковых отростков средний отломок опускается вниз и смещается кзади. В результате контактируют только коренные зубы, т. е. возникает открытый прикус. При двусторонних переломах в области подбородочных отверстий со смещением отломков язык смещается кзади, также нарушаются функции глотания, а при повреждении челюстно-подъязычной мышцы нарушается функция дыхания.

При двойных переломах нижней челюсти (располагаются на одной стороне) средний отломок смещается вниз под действием тяги мышц, опускающих нижнюю челюсть, и вовнутрь за счет тяги челюстно-подъязычной мышцы. Большой отломок смещается вниз и в сторону повреждения, а малый фрагмент (задний отломок) подтягивается кверху и смещается вовнутрь. При множественных переломах нижней челюсти смещение отломков происходит под действием тяги мышц в разных направлениях. Чем большее число мышечных волокон прикреплено к фрагменту челюсти, тем больше смещение отломков.

## Лечение больных с переломами нижней челюсти

Целью лечения больных с переломами нижней челюсти является создание оптимальных условий для сращения отломков в правильном положении в самые короткие сроки. При этом проведенное лечение должно обеспечить полное восстановление функции нижней челюсти. Для этого врачу необходимо: во-первых, провести репозицию и фиксацию отломков челюсти на период консолидации отломков (удаление зуба из линии перелома и первичная хирургическая обработка раны); во-вторых, создать наиболее благоприятные условия для репаративной регенерации в костной ткани в зоне перелома; в-третьих, провести профилактику гнойно-воспалительных осложнений в костной ткани нижней челюсти и окружающих ее мягких тканях.

Прежде чем рассмотреть методы иммобилизации отломков при переломах нижней челюсти, нужно определиться, как поступать с зубами, находящимися в линии перелома.

**Показания к удалению зубов из линии перелома.** Подлежат удалению:

- зубы, неподдающиеся консервативному лечению и поддерживающие воспалительные явления;
- сломанные корни и зубы или полностью вывихнутые из лунки зубы;
- зубы с периапикальными хроническими воспалительными очагами;
- зубы с явлениями маргинального периодонтита средней и тяжелой степени течения;
- если обнаженный корень находится в щели перелома или ретенционный зуб мешает репозиции костных фрагментов нижней челюсти.

Края лунки сближают, накладывая швы из полифиламентного шовного материала. Лунку стараются ушить наглухо для снижения вероятности инфицирования кровяного сгустка и развития гнойно-воспалительных осложнений. Таким образом, перелом из открытого переводят в закрытый.

**Временная иммобилизация отломков.** Она осуществляется на месте происшествия, в автомобиле скорой помощи, в любом неспециализированном медицинском учреждении средними медицинскими работниками или врачами, а также может быть выполнена в порядке взаимопомощи. Временную иммобилизацию отломков нижней челюсти делают на минимальный срок (желательно не более чем на несколько часов, иногда до суток) до поступления пострадавшего в специализированное лечебное учреждение.

Основная цель временной иммобилизации — прижатие нижней челюсти к верхней с помощью различных повязок или приспособлений.

Виды временной (транспортной) иммобилизации фрагментов нижней челюсти:

- круговая бинтовая теменно-подбородочная повязка;
- стандартная транспортная повязка (состоит из жесткой шины — пращи Энтина);
- мягкая подбородочная праща Померанцевой–Урбанской;
- межчелюстное лигатурное связывание зубов проволочными лигатурами (рис. 8).

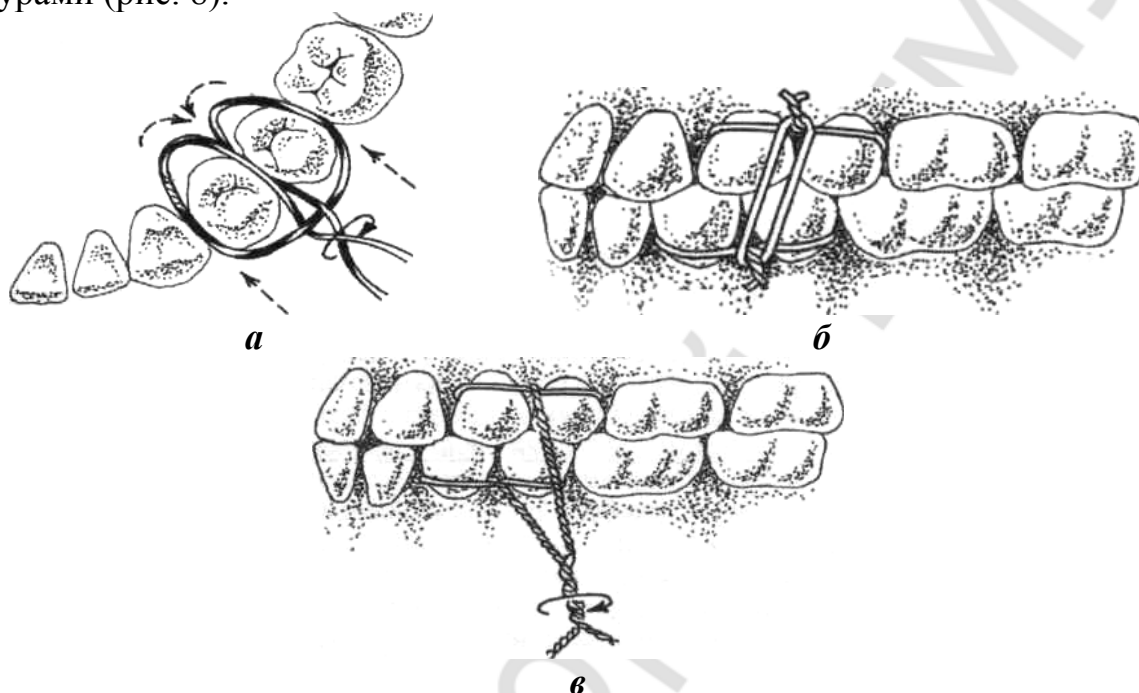


Рис. 8. Межчелюстное лигатурное связывание зубов проволокой (по А. А. Тимофееву, 2002):

а — наложение лигатуры; б, в — межчелюстное связывание

**Репозиция и постоянная иммобилизация отломков нижней челюсти.** Репозицию костных фрагментов нижней челюсти осуществляют бимануально под адекватным обезболиванием. Критерием правильной репозиции является восстановление прикуса. Если на контрольных рентгенограммах смещение отломков сохраняется и имеются показания для остеосинтеза, то окончательную репозицию костных фрагментов осуществляют открытым методом во время оперативного вмешательства.

При переломах мышечкового отростка нижней челюсти со смещением репозицию костных отломков по вертикали осуществляют с помощью наложения на жевательные поверхности боковых зубов нижней челюсти индивидуально изготовленного репонирующего пелота (резинового или пластмассового) и усиленной тяги во фронтальном отделе челюсти, создающей рычагообразную силу вправления. При этом такая репозиция костных фрагментов более эффективна при использовании математически

моделируемых пластмассовых дистракционно-репозирующих пелотов на фоне релаксации жевательных мышц (В. А. Маргунская, 1993).

Для иммобилизации отломков нижней челюсти используются консервативные (ортопедические) и хирургические (оперативные) методы. Чаще всего для постоянной фиксации отломков нижней челюсти при ее переломе применяются назубные проволочные шины (консервативный метод иммобилизации).

Во время Первой мировой войны для лечения раненых с челюстно-лицевыми повреждениями С. С. Тигерштедтом (зубным врачом русской армии, г. Киев) в 1915 г. были предложены назубные алюминиевые шины, которые сегодня используются в виде гладкой шины-скобы, шины с распоркой (распорочным изгибом) и двучелюстных шин с зацепными петлями и межчелюстной тягой (рис. 9).

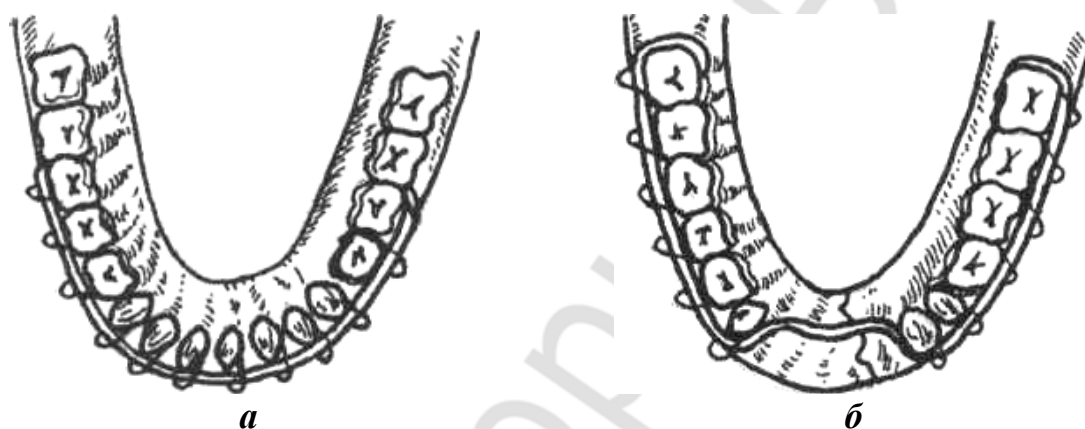


Рис. 9. Варианты назубных алюминиевых шин, предложенных С. С. Тигерштедтом (по А. А. Тимофееву, 2002):

*а* — гладкая шина-скоба; *б* — шина с распоркой (распорочным изгибом)

Гладкая шина-скоба используется при линейных переломах нижней челюсти, расположенных в пределах зубного ряда (от центральных резцов до премоляров), при переломах альвеолярного отростка верхней и нижней челюстей (на неповрежденном участке челюсти должно быть не менее 3 устойчивых зубов с каждой стороны), при переломах и вывихах зубов.

Техника изготовления шины следующая: из отожженной алюминиевой проволоки толщиной 1,8–2 мм при помощи крампонных щипцов по зубной дуге изгибают шину, проводят лигатуры (из бронзо-алюминиевой проволоки) в межзубные промежутки, охватывая каждый зуб с язычной или небной стороны, и отгибают медиальный конец проволоки вверх, а дистальный вниз (чтобы дифференцировать медиальные концы лигатур, расположенные между центральными резцами, которые обе загнуты кверху, нужно один конец проволоки с левой или правой стороны всегда загнать вниз). После того, как шина уложена на зубной ряд, концы проволочных лигатур скручивают между собой (медиальный конец с дис-



тальным), обрезают скрученные лигатуры, оставляя свободный конец длиной до 5 мм, и подгибают их в межзубный промежуток в медиальную сторону по направлению к средней линии.

Шину с распорочным изгибом изготавливают в тех же случаях, что и гладкую: при отсутствии одного или нескольких зубов в месте перелома или при имеющемся дефекте костной ткани. Распорочный изгиб всегда располагается только в участке перелома челюсти. Края распорочного изгиба упираются в соседние зубы (во избежание смещения отломков), а его глубина должна соответствовать ширине боковой поверхности зуба, расположенного по краю дефекта.

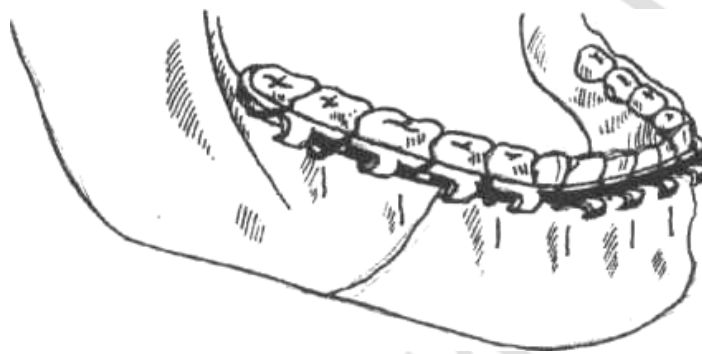
Шина с зацепными петлями накладывается на обе челюсти. Ее изготавливают при переломах нижней челюсти в пределах зубного ряда или за его пределами как без смещения отломков, так и с их смещением, а также при переломах верхней челюсти (в последнем случае обязательно дополнительно накладывается теменно-подбородочная повязка или стандартная подбородочная праща и головная шапочка).

На каждой алюминиевой шине делают по 5–6 зацепных крючков (петель) в области 2-го, 4-го и 6-го зубов. Длина петель около 3–4 мм; они находятся под углом 35–40° к оси зуба. Шины укрепляют к зубам ранее описанным способом (см. технику изготовления шин). На шине, укрепленной на верхней челюсти, крючки (петли) направлены вверх, а на нижней челюсти — вниз. На зацепные петли надевают резиновые кольца (их нарезают из резиновой трубки диаметром около 8 мм). Подтягивать лигатурные проволоки нужно каждые 2–3 дня, каждые 5–6 дней (или по мере необходимости) требуется менять резиновую тягу. Кроме резиновой тяги прикус можно фиксировать с помощью нитчатой тяги (шелковые или капроновые нити), лигатурной проволоки. В зависимости от направления, межчелюстная тяга может быть прямой, косой, перекрестной (последняя обеспечивает наибольшую стабильность и фиксацию прикуса). Минимальные сроки иммобилизации нижней челюсти с сохранением межчелюстной тяги при неосложненном течении раневого процесса составляют: при переломах в области мышечного отростка — 14–18 сут; односторонних переломах в области тела или угла, или ветви — 21–23 сут; двусторонних переломах в области тела или угла, или ветви и переломах в области подбородочного отдела — 28–30 сут.

Проволочные алюминиевые шины в настоящее время наиболее часто используются благодаря их доступности и простоте изготовления. Нужно стремиться, чтобы контуры назубной шины максимально соответствовали изгибам зубной дуги. Но наряду с достоинствами гнутых проволочных шин есть ряд недостатков: травмирование слизистой оболочки губ и щек зацепными крючками (петлями); вследствие окисления шин и загрязнения их остатками пищи возникают сложности с гигиеническим содержанием

полости рта; необходимость индивидуального изготовления; при глубоком прикусе шины мешают правильному смыканию зубных рядов; наличие дополнительных ретенционных пунктов; прорезывание мягких тканей лигатурами; появление гальванического тока и др.

Стандартные назубные ленточные шины из нержавеющей стали с готовыми зацепными петлями были предложены В. С. Васильевым в 1967 г. Толщина шин составляет 0,38–0,5 мм. Шины фиксируются к зубам лигатурной проволокой ранее описанным способом (рис. 10). У таких шин нет некоторых ранее перечисленных недостатков, они находят широкое применение. Показания к использованию ленточных шин такие же, как к проволочным.



*Рис. 10.* Фиксация шины Васильева к зубам при переломе нижней челюсти (по А. А. Тимофееву, 2002)

### **Хирургическое лечение переломов нижней челюсти**

**Остеосинтез** — хирургический метод соединения костных отломков и устранения их подвижности с помощью фиксирующих приспособлений.

Остеосинтез нижней челюсти применяют:

- при недостаточном количестве зубов на отломках челюсти для наложения шин или отсутствии зубов на нижней и верхней челюстях;
- наличии подвижных зубов у больных с заболеваниями пародонта, препятствующих использованию консервативного метода лечения;
- переломах нижней челюсти в области шейки мышечного отростка с невправляемым отломком, при вывихе или подвывихе (неполном вывихе) суставной головки нижней челюсти;
- интерпозиции — внедрении тканей (мышцы, сухожилия, костные осколки) между фрагментами поломанной челюсти, препятствующая репозиции и консолидации отломков;
- крупнооскольчатых переломах нижней челюсти, если костный осколок не удается сопоставить в правильное положение;
- несопоставляемых в результате смещения костных фрагментах нижней челюсти.

## Классификация хирургических методов лечения переломов нижней челюсти

В оперативном методе лечения (остеосинтезе) нуждается около 24 % больных с переломами нижней челюсти. Известно, что хирургические методы лечения переломов с использованием разных фиксирующих конструкций дают возможность сопоставить (репонировать) и удерживать (фиксировать) отломанные фрагменты челюсти в правильном анатомическом положении, более раннем восстановлении функций нижней челюсти, а значит и сокращении сроков лечения пострадавших. Наряду с положительной стороной хирургических методов лечения отмечается и отрицательная сторона — большой процент осложнений (по данным кафедры ЧЛХ БГМУ — 2–27 %), что связано с использованием различных металлов для фиксации отломков. Находясь в костной ткани, даже наиболее инертные в биологическом плане металлы и их сплавы не идеальны. Они подвергаются коррозии и вызывают гальваноз (А. А. Тимофеев, Е. В. Горобец, Е. Л. Весова, 1997), что плохо влияет на процессы репаративной регенерации и вызывает гнойно-воспалительные осложнения, а также болевые реакции. Продукты коррозии металла не только попадают в окружающие перелом ткани, но и с помощью крови лимфы проникают в отдаленные участки организма человека. Коррозия металла ухудшает его совместимость с тканями, а также снижает механическую прочность, что требует последующего удаления инородного тела (металла) из организма больного. Это является предпосылкой к поиску современных материалов и устройств, которые лишены ранее указанных недостатков, для фиксации костных фрагментов, а также к разработке новых методов хирургического лечения переломов нижней челюсти, обеспечивающих хороший исход операции и сокращение числа возникших осложнений (Ю. Д. Гершуни, 1986; В. А. Петренко, 1990; Л. В. Лазарович, 1991; В. В. Барьяш, 1994; И. Н. Матрос-Таранец, 1994; Ю. Т. Кононенко, 1995; Е. Н. Рябонь, 1995; А. А. Тимофеев и соавт., 1997 и др.).

Оперативное вмешательство может осуществляться **внеротовым** и **внутриротовым** доступом. Операция проводится под общим или местным обезболиванием. Последнее сочетается с нейролептаналгезией и атаралгезией. При внеротовом доступе разрез делают в поднижнечелюстной области, сделав отступ 1,5–2 см от края нижней челюсти. Послойно рассекают мягкие ткани и обнажают концы отломков. После удаления свободнолежащих костных осколков на фрагменты нижней челюсти накладывают фиксирующие зажимы, делают репозицию отломков и проводят остеосинтез. При внутриротовом доступе под местной анестезией проводят трапецевидный разрез через вершину альвеолярного гребня. Отслаивают слизисто-надкостничный лоскут и после репонирования отломков в правильное положения проводят остеосинтез.

**Костный шов.** Впервые в мире Rodgers в 1825 г. при помощи серебряной проволоки соединил отломки нижней челюсти при ее переломе. В России Ю. К. Шимановский (1863) впервые успешно применил костный шов, который в течение десятилетий пользовался успехом. Для костного шва применялась проволока из нержавеющей стали, а в последние годы — нихром, тантал, титан и другие материалы. В зависимости от локализации и характера перелома костный шов используется в разных модификациях: восьмеркообразный, петлеобразный, крестообразный, двойной, трапециевидный (возможно их сочетание). Для его наложения применяют как внеротовой, так и внутриротовой разрез. Рекомендуется при наложении шва на кость соблюдать следующие условия:

1) отверстия для проведения шовного материала нужно делать не ближе 1 см от линии перелома;

2) желательно, чтобы шов пересекал щель перелома посередине между краем нижней челюсти и основанием альвеолярного отростка;

3) отверстия для проведения костного шва следует делать в зонах, исключающих повреждение нижнечелюстного канала и корней зубов.

Разрежение костной ткани в области отверстий не обеспечивает жесткой фиксации фрагментов, что требует дополнительной иммобилизации отломков (назубные проволочные шины).

**Внутрикостное введение металлических спиц** (спицы Киршнера, Илизарова, гвозди Богданова) для лечения больных с переломами нижней челюсти впервые проведено в 1933 г. К настоящему времени известны как внутриротовые, так и внеротовые (чрезкожные операционные разрезы) методы введения металлических спиц.

Техника операции при чрезкожном остеосинтезе заключается в следующем: мануально сопоставляются отломки, и ассистент удерживает их в правильном положении. Выбирается направление спицы, которой прокалываются мягкие ткани до упора с костью. Можно вводить спицу как из медиального фрагмента в дистальный, так и наоборот. Важно, чтобы спица вошла не менее чем на 2 см в каждый фрагмент. После того, как спица уперлась в кость, включается реостат бормашины. Вращаясь спица проходит через костную ткань. Момент прохождения спицы через щель перелома ощущается, как «провал», после чего спица входит в другой фрагмент. Затем бормашину выключают, со спицы снимают фиксирующие устройства. Конец спицы скусывают и ее остаток погружают под кожу. Для большей стабильности и исключения ротации можно вводить две спицы.

Послеоперационное лечение проводится по общепринятой схеме. Спицы удаляют через 1,5–2 месяца в амбулаторных условиях через небольшой прокол кожи. При проведении остеосинтеза с помощью стальных спиц возможны осложнения: нагноения послеоперационной раны;

при введении спицы можно выйти за пределы кости и травмировать соседние органы и ткани; возможно повреждение нервно-сосудистого пучка; при быстром вращении спицы возможен ожог кости; одна спица не всегда обеспечивает надежную фиксацию отломков в результате ротации и скольжения их по костному каналу.

**Накостная иммобилизация отломков нижней челюсти с помощью аппаратов.** Показания — дефект костной ткани или отсутствие зубов на нижней челюсти. Для накостной иммобилизации отломков нижней челюсти предложены фиксирующие, репонирующие, компрессирующие, дистрагирующие и универсальные аппараты В. Ф. Рудько, В. М. Уварова, Я. М. Збаржа, В. П. Панчохи, Ю. И. Вернадского, И. И. Ермолаева и С. И. Кулагова, М. М. Соловьева и Е. М. Магарилла, Н. Г. Бадзошвили, О. П. Чудакова, А. А. Скагера и др.

*Фиксирующий аппарат В. Ф. Рудько* состоит из: крючков-зажимов с шипами, стержнем и винтом (для захватывания края нижней челюсти в области отломка); муфт-шарниров (одеваются на стержень крючка-зажима) и металлического стержня (для соединения крючков-зажимов через муфты-шарниры). Для наложения этого накостного аппарата делается разрез в поднижнечелюстной области, послойно расслаиваются мягкие ткани и обнажаются отломки нижней челюсти. Затем крючки-зажимы фиксируются на фрагментах челюсти (отступ от щели перелома — 2 см) при помощи винтов. На стержень одевают муфты-шарниры и устанавливают отломки в правильное положение. В муфты-шарниры вставляют металлический стержень и закрепляют его. Рану послойно зашивают наглухо. Винт один раз в неделю необходимо подкручивать, так как в месте захвата крючков-зажимов возникает разрежение кости (остеопороз), и фиксация отломков ослабевает. Аппарат снимают через 1–1,5 месяца. Для его снятия необходимо повторно рассечь мягкие ткани.

### **История развития, обоснование и совершенствование жесткой внутренней фиксации черепно-челюстно-лицевого скелета**

Hansmann признается большинством научного сообщества как первый специалист, применивший жесткую внутреннюю фиксацию: в 1886 г. он использовал металлический имплантат для лечения костного дефекта на конечностях. Однако большие технические трудности не дали этому методу стабилизации скелета войти в практику до второй половины XX в. В 1949 г. после многолетних фундаментальных научных исследований бельгийский хирург Danis обосновал ранее не признанную концепцию о том, что жестко обездвиженные кости могут срастись первично. В 1958 г. группа из 15 швейцарских хирургов под руководством Manris и Miller об-

разовала Ассоциацию остеосинтеза и Ассоциацию по изучению внутренней фиксации (АО и ASIF). Они выполнили множество революционных экспериментов по использованию жесткой внутренней фиксации на конечностях. На основе этих исследований АО и ASIF сформулировали четыре основных принципа для быстрого восстановления формы и функции костей при использовании жесткой внутренней фиксации:

- 1) анатомически правильная репозиция костных отломков;
- 2) функционально стабильная фиксация костных отломков;
- 3) сохранение кровоснабжения костных отломков путем использования атравматичных хирургических методик;
- 4) раннее возобновление функции в послеоперационном периоде.

На основе этих принципов жесткая внутренняя фиксация стала широко применяемым методом лечения травм конечностей. Несмотря на это, адаптация этих методик к черепно-челюстно-лицевому скелету происходила более трудно. Наконец, через годы экспериментов Hans Luhr в 1968 г. успешно применил принципы жесткой фиксации АО и ASIF к лечению переломов нижней челюсти. В 1973 г. Michelet выдвинул вторую из используемых сейчас основных концепций фиксации пластинами. В отличие от АО и ASIF, которые основываются на идее, что концы кости в процессе заживления должны оставаться без напряжения, Michelet предположил, что некоторая нагрузка может быть полезна. Он, по существу, ввел концепцию «нагрузочной защиты», когда предотвращение переноса нагрузок на кость через место остеосинтеза может быть вредным для заживления данного костного дефекта. Michelet установил, что при физиологическом процессе строительства костной ткани ее образование идет вдоль линий нагрузки, поэтому он разработал систему мини-пластин, которая допускает раннюю нагрузку. Три классических эксперимента, выполненных М. Chamру в 1976 г., подтвердили правильность теории Michelet. Первый эксперимент оценивал физиологические силы в свежеконсервированных нижних челюстях трупов. Этот эксперимент доказал, что пластины могут противостоять жевательным усилиям и функциональным нагрузкам, имеющимся в месте перелома нижней челюсти. В двух последующих экспериментах М. Chamру и соавт. распространили эти принципы на клинику.

#### **БИОМЕХАНИЧЕСКОЕ ОБОСНОВАНИЕ РАСПОЛОЖЕНИЯ ПЛАСТИНЧАТЫХ ФИКСАТОРОВ НА НИЖНЕЙ ЧЕЛЮСТИ**

Нижняя челюсть является наиболее подверженной различным нагрузкам областью скелета головы. Это является результатом жевания и артикуляции речи, которые подвергают нижнюю челюсть значительным скручивающим, сдавливающим и растягивающим нагрузкам. Жевательные нагрузки на нижнюю челюсть создаются ее формой, положением зубов, а также прикреплением основных жевательных мышц. Эти факторы

распределяются таким образом, что растягивающие усилия прилагаются к верхнему краю челюсти, а сдавливающие усилия — к нижнему краю.

Эти сведения необходимы для понимания требований к пластинам. Линия, разделяющая анатомические области, подверженные различным нагрузкам, известная также, как идеальная линия, является местом, где сдавливающие усилия равны растягивающим, и располагается у основания альвеолярного отростка под верхушками корней. Помимо этих растягивающих и сдавливающих сил кпереди от клыков нижняя челюсть также подвергается разнообразным скручивающим нагрузкам.

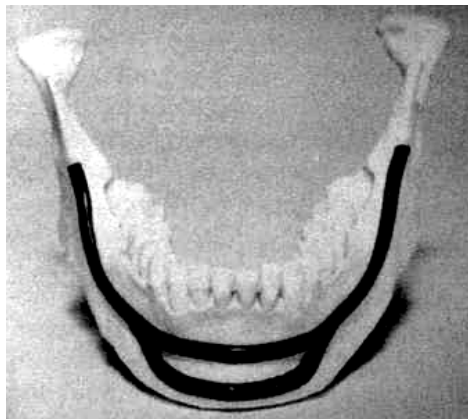
Помимо жевательных нагрузок методика фиксации пластинами и винтами должна учитывать расположение верхушек корней зубов и нижнего альвеолярного нерва, который находится в нижнечелюстном канале. К тому же важно понимать, что кортикальный слой нижней челюсти имеет на своем протяжении различную толщину: кзади от третьего моляра кортикальная пластинка имеет наибольшую толщину по нижнему краю челюсти, а кпереди от этого места — по верхнему краю. Такая же структура имеется в области подбородка. Знание этих анатомических различий позволит накладывать пластину и ввинчивать шурупы таким образом, чтобы прочность их фиксации стала максимальной.

Многие из упомянутых выше принципов были обобщены группой французских хирургов, которые основали *Groupe d'Etudes en Biomechanique osseuse et articulaire de Strasbourg (GEBOAS)*. Учитывая физические свойства нижней челюсти, эта группа стремилась к обоснованию анатомичной репозиции, полной и стабильной фиксации, а также безболезненной подвижности этой структуры. GEBOAS предположила, что вследствие распределения сил и наличия нижнечелюстного канала, особенно в челюсти, имеющей зубы, пластины необходимо устанавливать под канал у нижнего края челюсти. Кроме этого, они утверждали, что если верхний край челюсти подвергается растягивающим усилиям, то для хорошей репозиции необходимо применять «стяжной хомут».

Концепция стяжки также важна для успешной погружной фиксации и стабилизации нижней челюсти. Наконец, GEBOAS утверждала, что в области нижней челюсти спереди от подбородочного отверстия, где скручивающие усилия максимальны, для достижения достаточного сопоставления разумно применять пластину под верхушками корней и по нижнему краю челюсти.

Несмотря на то, что предложенные GEBOAS принципы остеосинтеза пластинами еще применяются, было обнаружено, что применение стяжки можно избежать в ситуациях, когда используется пластина эксцентричной компрессии. Эта система имеет косые компрессионные отверстия под углом примерно  $75^\circ$  к основной оси пластины. При такой ориентации отверстий под шурупы компрессия прикладывается в направлении, проти-

воположном растягивающим усилиям верхнего края. В результате можно располагать пластины с эксцентричными отверстиями ниже уровня нижнечелюстного канала челюсти и достигать хорошей репозиции и стабильной фиксации без использования верхней стяжки. На рис. 11 представлены идеальные линии для размещения пластины при остеосинтезе нижней челюсти.



*Рис. 11. Идеальная линия для расположения пластины, фиксирующей отломки при остеосинтезе нижней челюсти (по А. Д. Пейплу, 2007)*

Как видно из рисунка, идеальной зоной при проведении операции в области угла и тела нижней челюсти является наружная косая линия. Это обусловлено наибольшей толщиной кортикального слоя в этой зоне, что позволяет провести шурупы в толщу кости без повреждения нижнелуночкового нерва. Биомеханически расположение пластины в этой зоне также оправдано, поскольку именно здесь фиксатор нейтрализует растягивающие усилия при ранней функциональной нагрузке и надежно удерживает отломки после операции.

Во фронтальном отделе фиксация должна быть более прочной, так как векторы растяжения и сжатия имеют переменный характер. Кроме того, здесь появляются скручивающие усилия, которые смещают фрагменты кости вокруг своей оси. Учитывая это, наиболее целесообразно проводить остеосинтез этой зоны двумя параллельными пластинами.

#### **ЭТАПЫ ВЫПОЛНЕНИЯ СТАНДАРТНОЙ МЕТОДИКИ ЧРЕЗОЧАГОВОГО ОСТЕОСИНТЕЗА НИЖНЕЙ ЧЕЛЮСТИ СИСТЕМОЙ МИНИ-ПЛАСТИН**

Перед операцией проводят лабораторное обследование больного, необходимое для контроля состояния систем организма во время анестезиологического пособия и в послеоперационном периоде. До операции осуществляют хирургическую обработку линии перелома нижней челюсти с необходимой активной хирургической санацией очагов одонтогенной инфекции в полости рта и бимаксиллярным шинированием (межчелюстную тягу снимают непосредственно перед оперативным вмешательством).



Для осуществления чрезочагового остеосинтеза нижней челюсти с помощью мини-пластин необходимо наличие *набора специального хирургического инструментария* (рис. 12).

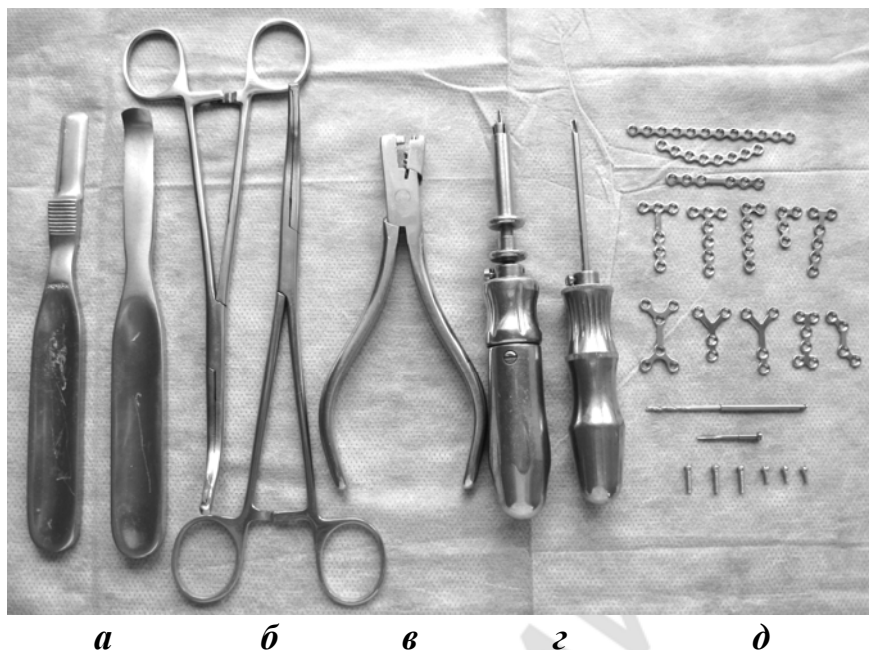
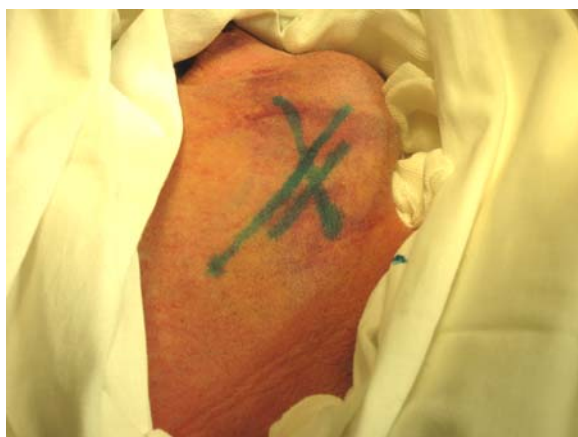

Рис. 12. Набор специального хирургического инструментария из титана:  
*а* — костные распортеры; *б* — накостные зажимы Микулича; *в* — щипцы крампонные для моделировки мини-пластин; *г* — крестообразные отвертки, в том числе цанговая; *д* — набор мини-пластин и шурупов-саморезов различных типоразмеров, сверло, метчик

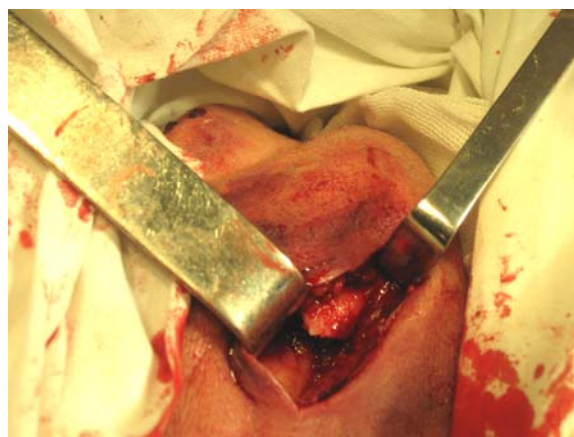
Операцию проводят под наркозом (интубацию осуществляют эндоназально с целью возможности интраоперационной коррекции и контроля прикуса перед окончательной фиксацией пластины к репонированным отломкам нижней челюсти) или регионарной проводниковой анестезией в сочетании с седацией или нейролептаналгезией.

Подготовку операционного поля осуществляют путем обработки кожи лица и слизистой оболочки полости рта растворами антисептиков. *Оперативный доступ* к зоне перелома нижней челюсти может быть вне- и внутриротовым (рис. 13). После скелетирования с помощью костных распортеров наружной поверхности нижнечелюстной кости проводят *ревизию линии перелома* с удалением сгустков крови, мелких костных фрагментов, корней зубов, устранением интерпозиции мягких тканей (рис. 14). С помощью накостных зажимов Микулича производят бимануальную *репозицию фрагментов нижней челюсти* (рис. 15) (под контролем максимальной конгруэнтности краев костных отломков и восстановления прикуса с помощью наложения межчелюстной тяги) и *подбирают пластину оптимального типоразмера* из имеющихся в наборе. Фиксирующая отломки мини-пластина из монолитного титана должна содержать 4–6 от-

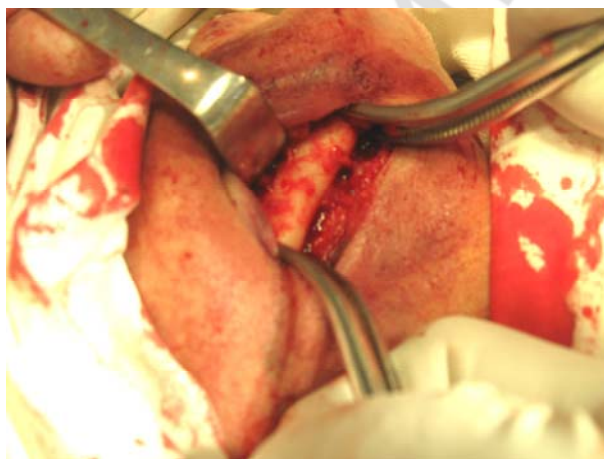верстий под шурупы. Минимальное количество отверстий на каждом костном фрагменте должно быть не менее 2. С помощью щипцов мини-пластину изгибают и адаптируют под рельеф наружной кортикальной поверхности нижнечелюстной кости в зоне остеосинтеза.



*Рис. 13.* Планирование внеротового оперативного доступа с учетом проекции направления линии перелома и края кости нижней челюсти

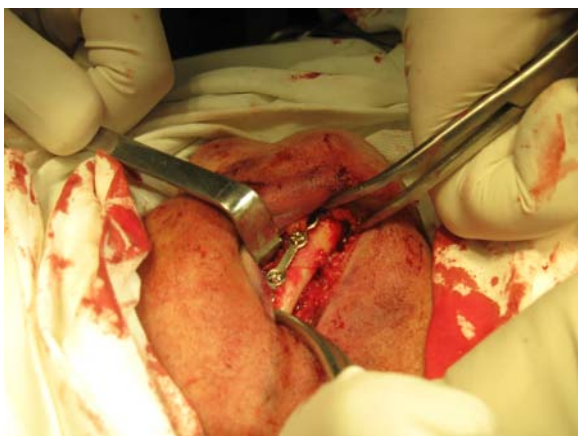


*Рис. 14.* Кость нижней челюсти скелетирована в области зоны перелома с оценкой степени и характера смещения костных фрагментов

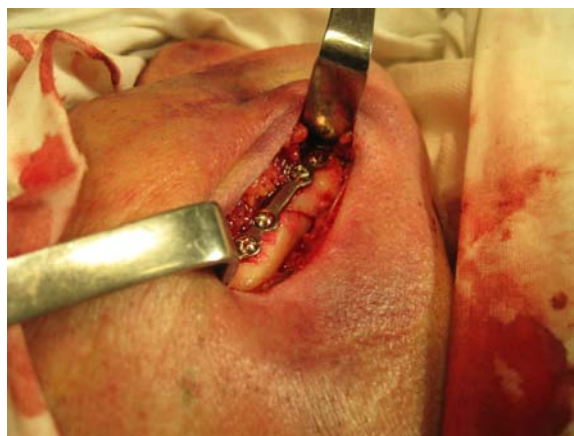

*Рис. 15.* Репонирование отломков нижней челюсти в правильное анатомическое положение с помощью зажимов Микулича

**Последовательность фиксации мини-пластины к отломкам нижней челюсти:** адаптированную пластину накладывают на отломки и с помощью бормашины и сверла формируют перфорационный канал в кости под шуруп на одном из отломков через медиальное отверстие в пластине. С помощью фиксированного в цанговой отвертке метчика в созданной костном канале делают резьбу и закручивают шуруп в кость. Затем пластину ориентируют вдоль отломков, максимально приближая к перпендикулярному положению к щели перелома, и аналогичным образом фиксируют остальными шурупами (рис. 16, 17). Сверление должно сопровождаться постоянным охлаждением кости физиологическим раствором.

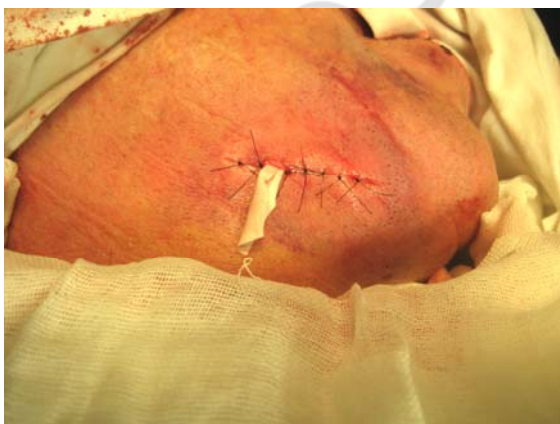

*Рис. 16.* Наложение и фиксация мини-пластины к кости с помощью центральных шурупов в положении компрессии после создания с помощью сверла внутрикостных каналов и резьбы с помощью метчика

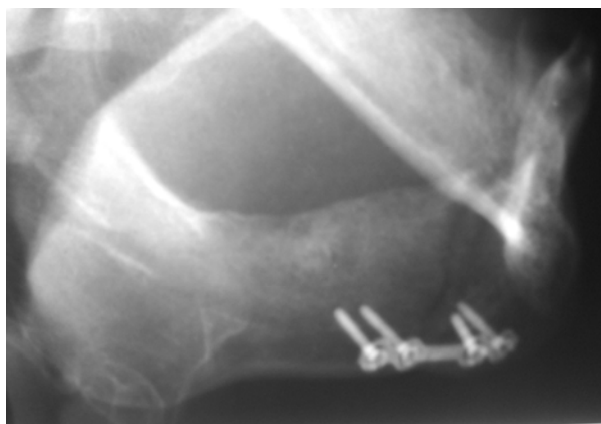


*Рис. 17.* Мини-пластина на четырех шурупах, обеспечивающая стабильную фиксацию костных фрагментов

После фиксации костных отломков рану промывают водным раствором антисептика, проводят тщательный гемостаз и послойно зашивают (рис. 18), накладывают асептическую повязку. При отсутствии осложнений швы с раны снимают на 7–8 сутки. После операции осуществляют рентгенологический контроль результатов металлоостеосинтеза нижней челюсти (рис. 19). Межчелюстную резиновую тягу у пациента после чрезочагового остеосинтеза нижней челюсти можно снять в более ранние сроки по сравнению с ортопедическими методами фиксации. В некоторых случаях (когда системами мини-пластин обеспечена жесткая фиксация всех линий переломов) уже с первого дня после операции больной уже может совершать малоамплитудные движения нижней челюстью без дополнительной жевательной нагрузки. Такое раннее восстановление функции нижней челюсти способствует более быстрому сращению нижнечелюстной кости.



*Рис. 18.* Рана в зоне остеосинтеза с введенным резиновым выпускником



*Рис. 19.* Контрольная рентгенограмма нижней челюсти после остеосинтеза

Таким образом, применение системы мини-пластин, особенно если их использовать с учетом факторов кровообращения и биомеханических особенностей строения нижней челюсти, обеспечивает достаточно жесткую фиксацию отломков нижней челюсти в зоне остеосинтеза (А. С. Артюшкевич, 1994, 2010).

Чаще всего при изготовлении мини-пластин для остеосинтеза используется монолитный титан. Обладая биотолерантностью, монолитный титан в процессе взаимодействия с окружающими тканями в зоне остеосинтеза не позволяет им прорасти в свою структуру, что приводит к формированию отграничивающей фиброзной капсулы. Поэтому с течением времени (через 4–6 мес. после операции) может потребоваться проведение операции по удалению такой пластины как инородного тела. В связи с этим в настоящее время в клинической практике применяются пластины из пористого или композиционного титана, который, сохраняя жесткость фиксации отломков нижней челюсти, позволяет сделать их пожизненную имплантацию без последующего удаления, так как в пористую структуру таких пластин врастает костная ткань по типу первичного костного сращения (В. В. Барьяш, 1994).

Другим перспективным направлением является разработка пластин для остеосинтеза нижней челюсти из биodeградирующего материала, например, на основе полилактида, которые, сохраняя достаточную жесткость конструкции в период формирования костного регенерата, в последующем полностью рассасываются к 6-му месяцу (Н. А. Полойко, 2008).

### **ПРОФИЛАКТИКА ВОСПАЛИТЕЛЬНЫХ ОСЛОЖНЕНИЙ В ЗОНЕ ПЕРЕЛОМА НИЖНЕЙ ЧЕЛЮСТИ**

Важную роль в профилактике воспалительных осложнений в зоне перелома нижней челюсти играет раннее обращение пострадавшего к врачу и качество оказания специализированной помощи. При первичной хирургической обработке линии перелома своевременное удаление (по показаниям) зуба из щели перелома и активная хирургическая санация очагов одонтогенной инфекции значительно снижают вероятность гнойного процесса в зоне травматического повреждения.

После проведения иммобилизации перелома нижней челюсти существенное значение приобретает регулярный гигиенический уход за полостью рта (особенно после приема пищи), в том числе и с применением ирригации полости рта водными растворами антисептиков (0,05–0,1%-ными растворами хлоргексидина или септомира; 0,1%-ным раствором перманганата калия).

При открытых переломах для предупреждения воспалительных осложнений в нижнечелюстной кости и околочелюстных тканях назначают профилактический курс (7–8 сут) антибактериальной терапии одним из

нижеперечисленных препаратов: линкомицина натриевая соль — 30%-ный раствор по 2 мл 2–3 раза в сутки; гентамицина сульфат — 4%-ный раствор по 0,08 г 2–3 раза в сутки; амикацин по 0,5 г 2–3 раза в сутки; цефазолин по 1 г 2–3 раза в сутки; цефотаксима натриевая соль по 0,5–1 г 2–3 раза в сутки внутримышечно.

В первые 2–4 дня после хирургической обработки линии перелома для купирования болевого синдрома и уменьшения отека поврежденных тканей целесообразно назначать внутримышечные инъекции 50%-ного раствора анальгина по 2 мл и 1%-ного раствора димедрола по 1 мл 2–3 раза в сутки.

Кроме предупреждения местной раневой инфекции, при открытых переломах нижней челюсти также необходимо осуществлять профилактику развития столбнячной инфекции. Она проводится в соответствии с утвержденной приказом МЗ Республики Беларусь от 25.11.2002 г. «Общей схемой проведения экстренной профилактики столбняка» с использованием АС-анатоксина, противостолбнячного человеческого иммуноглобулина (ПСЧИ), противостолбнячной сыворотки (ПСС) при отсутствии индивидуальных противопоказаний для их введения (табл.).

Таблица

**Схема выбора профилактических средств при проведении экстренной специфической профилактики столбняка**

Предшествующие прививки против столбняка		Возрастная группа	Сроки, прошедшие после последней прививки	Препараты		
документы о предшествующих прививках	курс предшествующих прививок (любым препаратом, содержащим столбнячный анатоксин)			АС-анатоксин, мл <sup>1</sup>	ПСЧИ, МЕ	ПСС <sup>2</sup> , МЕ
Наличие документального подтверждения	Полный курс плановых прививок в соответствии с возрастом <sup>3</sup>	Дети и подростки	Независимо от срока	Не вводят <sup>4</sup>	Не вводят	
	Курс плановых прививок без последней возрастной ревакцинации	Дети и подростки	Независимо от срока	0,5	Независимо от срока	
	Полный курс <sup>5</sup> иммунизации	Взрослые	Не более 5 лет	Не вводят	Не вводят	
	Две прививки <sup>6</sup>	Все возрасты	Не более 2 лет	0,5	Не вводят <sup>7</sup>	
			Более 2 лет	1,0	250	3000 <sup>8</sup>
	Одна прививка	Все возрасты	Не более 2 лет	0,5	Не вводят <sup>7</sup>	
Более 2 лет			1,0	250	3000	
Нет прививок	Дети до 5 мес. Взрослые	—	—	Не вводят	250	3000
				1,0	250	3000

Примечания: <sup>1</sup> — при экстренной профилактике столбняка можно использовать АДС-М-анатоксин; <sup>2</sup> — предпочтительнее вводить ПСЧИ, но если этого препарата

нет, то следует ввести ПСС; <sup>3</sup> — это относится также к детям и подросткам, привившимся вне календаря, но получившим ревакцинацию (очередные плановые или экстренные ревакцинации по поводу травм следует делать не чаще одного раза в 5 лет); <sup>4</sup> — при ранах, подверженных заражению (инфицированных ранах), если после предшествующей ревакцинации прошло более 5 лет, вводят 0,5 мл АС-анатоксина; <sup>5</sup> — полный курс иммунизации АС-анатоксином для взрослых состоит из двух прививок по 0,5 мл каждая с интервалом 30–40 сут., ревакцинацией через 6–12 мес. той же дозой (при сокращенной схеме полный курс иммунизации включает однократно первую вакцинацию АС-анатоксином в удвоенной дозе (1 мл) и ревакцинацию через 6–12 мес. дозой 0,5 мл); <sup>6</sup> — две прививки по обычной схеме иммунизации (для взрослых и детей) и одна прививка при сокращенной схеме иммунизации для взрослых; <sup>7</sup> — при ранах, подверженных заражению (инфицированных ранах), вводят ПСЧИ или ПСС; <sup>8</sup> — все лица, получившие активно-пассивную профилактику, для завершения курса иммунизации и для исключения необходимости повторного введения ПСС через 6–12 мес. должны быть ревакцинированы 0,5 мл АС-анатоксина

### **СТИМУЛЯЦИЯ РЕПАРАТИВНОГО ОСТЕОГЕНЕЗА В ЗОНЕ ПЕРЕЛОМА НИЖНЕЙ ЧЕЛЮСТИ**

Для более быстрой консолидации линии перелома необходимо обеспечить стимуляцию репаративного остеогенеза в зоне перелома нижней челюсти. С этой целью пациенту необходимо назначать пищевой рацион (в виде челюстного стола кашицеобразной консистенции) не менее 3500 ккал в сутки, адекватно сбалансированный по содержанию белков, углеводов, витамина С.

Медикаментозная стимуляция подразумевает назначение следующих препаратов: глюконат кальция или глицерофосфат кальция по 0,5 г 3 раза в сутки в течение 15–20 сут после приема пищи; остеогенон по 1 табл. 2 раза в сутки в течение 15–20 сут; кальцеин по 1 табл. 2 раза в сутки в течение 15–20 сут.

Местно на область зоны перелома можно назначать физиотерапевтические методы лечения: в первые 1–2 дня после травмы или оказания специализированной помощи рекомендуется локальная гипотермия по 15–20 мин каждые 1–2 часа, что позволяет уменьшить травматический отек поврежденных тканей и болевой симптом. С третьих суток после иммобилизации нижней челюсти при отсутствии воспалительных явлений и противопоказаний по общесоматическому статусу целесообразно назначать электрическое поле УВЧ по 10–15 мин при выходной мощности до 30 Вт в атермической дозе (курс 5–6 процедур) для уменьшения боли и отека, улучшения микроциркуляции в тканях зоны повреждения. Начиная с конца 2-й и начала 3-й недели после иммобилизации, с целью улучшения локальных процессов реминерализации сформированного молодого костного регенерата, назначают: электрофорез с 3%-ным раствором хлорида кальция и 3%-ным раствором фосфата натрия по 20–30 мин ежедневно (курс 15–20 процедур). Такие лечение можно сочетать с наружным ульт-

рафиолетовым облучением зоны перелома, начиная с 2 биодоз, постепенно увеличивая интенсивность на 1 биодозу, доводя ее до 2,5–3 биодоз к концу курса лечения (15–20 процедур) для стимуляции образования витамина D.

***Возможные осложнения при переломах нижней челюсти:***

1. Ранние осложнения:
  - кровотечение из щели перелома;
  - асфиксия;
  - кровоизлияния и гематомы околожелюстных тканей;
  - смещение отломков;
  - эмфизема околожелюстных тканей.
2. Поздние осложнения:
  - нагноение костной (послеоперационной) раны;
  - воспалительные процессы в околожелюстных мягких тканях (лимфаденит, воспалительный инфильтрат, абсцесс или флегмона и др.);
  - травматический остеомиелит нижней челюсти;
  - замедленная консолидация отломков нижней челюсти;
  - несросшийся перелом нижней челюсти (ложный сустав);
  - неправильно сросшийся перелом нижней челюсти;
  - посттравматические деформации нижней челюсти;
  - посттравматические заболевания височно-нижнечелюстного сустава (артрит, артроз, анкилоз);
  - травматическая контрактура нижней челюсти;
  - травматический сиалоаденит поднижнечелюстной железы;
  - травматический неврит 3-й ветви тройничного нерва.

## **Задания для самостоятельной работы студентов**

В течение занятия студенты осваивают основные навыки по диагностике неогнестрельных переломов нижней челюсти на учебных муляжах-фантамах; составляют план необходимых дополнительных и специальных методов обследования. Проводится демонстрация и анализ архивного рентгенологического материала с обучением студентов правильной диагностике и формулированию развернутого диагноза переломов нижней челюсти, выбору правильной тактики лечения пациентов с переломами нижней челюсти. На занятии студенты учатся составлять план, необходимый для лечения пациентов с переломами нижней челюсти, с учетом характера перелома. На учебных муляжах-фантамах студенты осваивают основные навыки изготовления индивидуальных назубных шин Тигирштедта, способы временной и постоянной ортопедической фиксации костных фрагментов нижней челюсти. Они изучают этапы хирургической обработки линии перелома нижней челюсти, показания к оперативным методам фиксации костных фрагментов, особенности этапов их проведения, послеоперационного ведения и врачебной экспертизы пациентов с такой патологией. Результаты обучения закрепляются при непосредственных клинических демонстрациях и анализах пациентов травматологического блока стационара челюстно-лицевой хирургии.

Технические средства обучения (ТСО): перчатки, маски, наборы инструментов, рентгенограммы, модели челюстей, лигатурная и ортодонтическая проволоки, перевязочный материал.

### **Самоконтроль усвоения темы**

#### **ТЕСТОВЫЕ ВОПРОСЫ**

**1. Изменение контуров лица при переломе нижней челюсти может быть обусловлено:**

- 1) травматическим отеком окологлазничных тканей;
- 2) наличием гематомы окологлазничных тканей;
- 3) наличием подкожной эмфиземы;
- 4) смещением отломков нижней челюсти;
- 5) травматическим невритом 3-й ветви тройничного нерва;
- 6) травматическим артритом ВНЧС.

**2. Нарушение чувствительности кожных покровов в области угла рта, нижней губы и подбородка может возникнуть при локализации перелома нижней челюсти в области:**

- 1) фронтального отдела нижней челюсти;
- 2) тела нижней челюсти;
- 3) угла нижней челюсти;



- 4) венечного отростка ветви нижней челюсти;
- 5) мышечкового отростка ветви нижней челюсти.

**3. Возникновение боли в области перелома при одновременном надавливании к средней линии на область углов нижней челюсти, характерно для перелома нижней челюсти:**

- 1) в области углов;
- 2) в области венечного отростка;
- 3) в области мышечкового отростка;
- 4) во фронтальном отделе тела нижней челюсти.

**4. Возникновение боли в области перелома при надавливании кверху на нижний край угла нижней челюсти характерно для перелома нижней челюсти в области:**

- 1) угла нижней челюсти;
- 2) тела нижней челюсти;
- 3) фронтального отдела тела нижней челюсти;
- 4) ветви нижней челюсти;
- 5) мышечкового отростка нижней челюсти.

**5. Возникновение боли при надавливании на подбородочный отдел характерно для перелома нижней челюсти:**

- 1) во фронтальном отделе;
- 2) в области тела;
- 3) в области угла;
- 4) в области мышечкового отростка;
- 5) в области альвеолярного отростка;
- 6) в области венечного отростка.

**6. Средняя линия челюсти при одностороннем переломе мышечкового отростка со смещением сдвигается:**

- 1) в сторону перелома;
- 2) в здоровую сторону;
- 3) не смещается.

**7. В зависимости от количества линий перелома травматические переломы нижней челюсти могут быть:**

- 1) одиночными;
- 2) двойными;
- 3) двусторонними;
- 4) четверными;
- 5) множественными;
- 6) односторонними.

**8. При подозрении на травматический перелом нижней челюсти в области угла слева необходимо провести рентгенографию нижней челюсти:**

- 1) в фасной (прямой) проекции;
- 2) боковой проекции слева;
- 3) боковой проекции справа;
- 4) укладка по Парма.

**9. При подозрении на травматический двусторонний перелом нижней челюсти в области углов необходимо провести рентгенографию нижней челюсти:**

- 1) в фасной (прямой) проекции;
- 2) боковой проекции справа;
- 3) боковой проекции слева;
- 4) укладка по Парма;
- 5) укладка по Шюлеру.

**10. К постоянным ортопедическим методам фиксации переломов нижней челюсти относят:**

- 1) межчелюстное лигатурное связывание;
- 2) бимаксиллярное шинирование;
- 3) иммобилизацию костных отломков с помощью шины Порта;
- 4) иммобилизацию костных отломков с помощью шины Ванкевич,
- 5) иммобилизацию костных отломков с помощью аппарата Рудько;
- 6) наложение обвивного шва по Блэку;
- 7) теменно-подбородочную повязку.

**11. К временным методам фиксации переломов нижней челюсти относят:**

- 1) межчелюстное лигатурное связывание;
- 2) бимаксиллярное шинирование;
- 3) иммобилизацию костных отломков с помощью шины Порта;
- 4) иммобилизацию костных отломков с помощью шины Ванкевич,
- 5) иммобилизацию костных отломков с помощью аппарата Рудько;
- 6) теменно-подбородочную повязку;
- 7) подбородочную пращу Померанцевой–Урбанской.

**12. Противопоказания к наложению межчелюстного лигатурного связывания по Айви:**

- 1) подвижные 2–3 степени зубы на челюстях;
- 2) отсутствие пары устойчивых зубов-антагонистов на челюстях;
- 3) наличие у больного сочетанной черепно-мозговой травмы, сопровождающейся тошнотой или рвотой;
- 4) переломы нижней челюсти за пределами зубных рядов;
- 5) переломы мышечковых отростков.

**13. С целью временной иммобилизации накладывается теменно-подбородочная повязка при переломах:**

- 1) нижней челюсти;
- 2) верхней челюсти;
- 3) скуловой кости;
- 4) костей носа;
- 5) стенок орбиты.

**14. Показаниями к удалению зуба из линии перелома нижней челюсти являются:**

- 1) перелом корня зуба;
- 2) зубы с некачественным эндодонтическим лечением и изменениями в периодонте;
- 3) зубы с неосложненным кариесом;
- 4) зубы 1-й степени подвижности;
- 5) вклинивание зуба в линию перелома и препятствие репозиции отломков;
- 6) зубы, находящиеся в линии перелома, корни которых закрыты костной тканью, и удерживающие отломок от смещения.

**15. Показания к чрезчажговому остеосинтезу нижней челюсти:**

- 1) переломы беззубых челюстей с наличием полных съемных ортопедических протезов;
- 2) недостаточное количество зубов на смещенных фрагментах челюсти;
- 3) интерпозиция мягких тканей в линии перелома;
- 4) все открытые переломы;
- 5) все виды переломов с сохранением смещения костных отломков после шинирования;
- 6) переломы в области мышечного отростка, репозируемые с помощью пелота.

**16. Наиболее часто используется в современной челюстно-лицевой хирургии метод остеосинтеза при переломах нижней челюсти:**

- 1) система мини-пластин;
- 2) проволоочный шов;
- 3) с помощью спиц;
- 4) с помощью на костных аппаратов;
- 5) бимаксиллярное шинирование.

**17. Недостоверные клинические признаки перелома нижней челюсти:**

- 1) открытый прикус;
- 2) рана альвеолярного отростка;
- 3) кровоизлияние в щечной области;
- 4) патологическая подвижность костных фрагментов;
- 5) болезненная пальпация нижней челюсти.

**18. Достоверные клинические признаки перелома нижней челюсти:**

- 1) открытый прикус;
- 2) рана альвеолярного отростка;
- 3) кровоподтек щечной области;
- 4) патологическая подвижность костных фрагментов;
- 5) болезненная пальпация нижней челюсти.

**19. Рентгенографическое несовпадение линий щели перелома на наружной и внутренней компактных пластинках тела нижней челюсти называется «симптомом ...».**

**20. По отношению к внешней среде переломы нижней челюсти в пределах зубного ряда или с нарушением целостности кожных покровов лица или слизистой оболочки полости рта являются ... .**

**21. По отношению к внешней среде переломы нижней челюсти за пределами зубного ряда без нарушения целостности кожных покровов лица или слизистой оболочки полости рта являются ... .**

**22. Факторы, влияющие на направление и степень смещения отломков нижней челюсти при ее переломе:**

- 1) тяга мышц, поднимающих и опускающих нижнюю челюсть;
- 2) сила и направление травмирующего агента;
- 3) характер питания;
- 4) наличие зуба с осложненным кариесом в щели перелома;
- 5) тяжесть отломков нижней челюсти.

**23. Последовательность действий при диагностике перелома нижней челюсти слева в области тела:**

- 1) рентгенограмма нижней челюсти: фас и слева;
- 2) сбор жалоб и анамнеза травмы;
- 3) осмотр челюстно-лицевой области;
- 4) общий анализ крови, мочи;
- 5) пальпация нижней челюсти.

**24. Последовательность действий при диагностике и оказании помощи больному с переломом тела нижней челюсти без смещения костных фрагментов:**

- 1) рентгенограмма нижней челюсти: фас и слева;
- 2) сбор жалоб и анамнеза травмы;
- 3) осмотр челюстно-лицевой области;
- 4) репозиция костных отломков;
- 5) пальпация нижней челюсти;
- 6) бимаксиллярное шинирование;
- 7) ПХО линии перелома;
- 8) наложение межчелюстной тяги;

- 9) контрольная рентгенограмма нижней челюсти фас и слева;
- 10) анестезия нижней челюсти.

**25. Последовательность действий при оказании помощи больному с диагностированным переломом тела нижней челюсти без смещения костных фрагментов:**

- 1) противовоспалительная терапия;
- 2) УВЧ-терапия;
- 3) локальная гипотермия;
- 4) репозиция костных отломков;
- 5) анестезия нижней челюсти;
- 6) бимаксиллярное шинирование;
- 7) ПХО линии перелома;
- 8) контрольная рентгенограмма нижней челюсти: фас и боковая;
- 9) наложение межчелюстной тяги.

**26. Последовательность действий при оказании помощи больному с диагностированным переломом тела нижней челюсти со смещением костных фрагментов и интерпозицией мягких тканей в щель перелома:**

- 1) противовоспалительная терапия;
- 2) открытая репозиция костных фрагментов и чрезочаговый остеосинтез системой мини-пластин;
- 3) лабораторное обследование пациента;
- 4) ПХО линии перелома и попытка репозиции костных отломков;
- 5) анестезия нижней челюсти;
- 6) бимаксиллярное шинирование и наложение межчелюстной тяги;
- 7) контрольная рентгенограмма нижней челюсти: фас и боковая;
- 8) наложение межчелюстной тяги и контрольная ортопантомограмма нижней челюсти.

**27. Проведите соответствие между видами переломов нижней челюсти и возможным способом их фиксации:**

- |   |  |
|---|--|
| 1) перелом н/ч в области угла без смещения костных фрагментов;  | а) бимаксиллярное шинирование, чрезочаговый остеосинтез системой мини-пластин;                                       |
| 2) перелом н/ч в области угла со смещением костных фрагментов и интерпозицией мягких тканей;                          | б) бимаксиллярное шинирование, открытая репозиция суставной головки, чрезочаговый остеосинтез системой мини-пластин; |
| 3) перелом н/ч в области основания мышцелкового отростка со смещением костных фрагментов;                             | в) бимаксиллярное шинирование;   |
| 4) перелом н/ч в области основания мышцелкового отростка со смещением костных фрагментов и вывихом суставной головки; | г) бимаксиллярное шинирование с наложением репонирующего пелота.   |

**28. Проведите соответствие между видами переломов нижней челюсти и возможным способом их фиксации:**

- |   |  |
|---|--|
| 1) перелом н/ч в области угла без смещения костных фрагментов;                                | а) использование полных съемных протезов с шапочкой-пращой;                    |
| 2) перелом н/ч в области угла со смещением костных фрагментов и интерпозицией мягких тканей;  | б) бимаксиллярное шинирование;   |
| 3) перелом н/ч в области основания мышцелкового отростка со смещением костных фрагментов;     | в) бимаксиллярное шинирование, чрезочаговый остеосинтез системой мини-пластин; |
| 4) перелом н/ч в области тела без смещения костных фрагментов, полная адентия обеих челюстей; | г) бимаксиллярное шинирование с наложением репонирующего пелота.               |

**29. Проведите соответствие между видами переломов нижней челюсти и возможным способом их фиксации:**

- |   |  |
|---|--|
| 1) перелом н/ч в области угла со смещением костных фрагментов и интерпозицией мягких тканей;                          | а) бимаксиллярное шинирование с наложением репонирующего пелота;   |
| 2) перелом н/ч в области основания мышцелкового отростка без смещения костных фрагментов;                             | б) бимаксиллярное шинирование, чрезочаговый остеосинтез системой мини-пластин;                                       |
| 3) перелом н/ч в области основания мышцелкового отростка со смещением костных фрагментов;                             | в) бимаксиллярное шинирование, открытая репозиция суставной головки, чрезочаговый остеосинтез системой мини-пластин; |
| 4) перелом н/ч в области основания мышцелкового отростка со смещением костных фрагментов и вывихом суставной головки; | г) бимаксиллярное шинирование.   |

**30. Минимальные сроки иммобилизации нижней челюсти с сохранением межчелюстной тяги при неосложненном течении раневого процесса при переломе в области мышцелкового отростка:**

- |               |               |               |
|---------------|---------------|---------------|
| 1) 8–10 сут;  | 2) 14–18 сут; | 3) 21–23 сут; |
| 4) 28–30 сут; | 5) 40–42 сут. |               |

**31. Минимальные сроки иммобилизации нижней челюсти с сохранением межчелюстной тяги при неосложненном течении раневого процесса при двустороннем переломе в области тела или угла, или ветви:**

- |               |               |               |
|---------------|---------------|---------------|
| 1) 8–10 сут;  | 2) 14–18 сут; | 3) 21–23 сут; |
| 4) 28–30 сут; | 5) 40–42 сут. |               |

**32. Минимальные сроки иммобилизации нижней челюсти с сохранением межчелюстной тяги при неосложненном течении раневого процесса при одностороннем переломе в области тела или угла, или ветви:**

- 1) 8–10 сут;
- 2) 14–18 сут;
- 3) 21–23 сут;
- 4) 28–30 сут;
- 5) 40–42 сут.

**33. Минимальные сроки иммобилизации нижней челюсти с сохранением межчелюстной тяги при неосложненном течении раневого процесса в области подбородочного отдела:**

- 1) 8–10 сут;
- 2) 14–18 сут;
- 3) 21–23 сут;
- 4) 28–30 сут;
- 5) 40–42 сут.

**34. Хирургический метод соединения костных отломков и устранения их подвижности с помощью фиксирующих приспособлений называется ... .**

**35. Расстояние от щели перелома для наложения отверстия при проведении костного проволочного шва при остеосинтезе нижней челюсти:**

- 1) максимально близко;
- 2) не ближе 0,5 см;
- 3) не ближе 1,0 см;
- 4) не имеет значения.

**36. Минимальная калорийность пищевого рациона в сутки у больных с переломами нижней челюсти:**

- 1) до 1000 ккал;
- 2) до 2000 ккал;
- 3) до 3000 ккал;
- 4) не менее 3500 ккал.

**37. Для стимуляции репаративного остеогенеза в зоне перелома нижней челюсти можно назначать:**

- 1) лидазу;
- 2) глюконат кальция;
- 3) нистатин;
- 4) остеогенон;
- 5) анальгин.

**38. В первые двое суток после перелома нижней челюсти с целью уменьшения боли и отека в поврежденных тканях можно назначать:**

- 1) УВЧ-терапию;
- 2) локальную гипотермию;
- 3) лазеротерапию;
- 4) аппликации парафина;
- 5) электрофорез с 3%-ным раствором хлорида кальция.

**39. Физиотерапевтические процедуры, назначенные для стимулирования репаративного остеогенеза в зоне перелома нижней челюсти:**

- 1) электрофорез с 3%-ным раствором иодида калия;
- 2) электрофорез с 3%-ным раствором хлорида кальция;
- 3) УФО локальной зоны лица;
- 4) электрофорез с 1%-ным раствором лидазы;
- 5) фонофорез с гидрокортизоновой мазью.

**40. Контролем правильной открытой репозиции фрагментов нижней челюсти во время операции остеосинтеза является:**

- 1) минимальная подвижность репонируемых костных фрагментов;
- 2) максимальная конгруэнтность краев костных отломков;
- 3) прекращение кровотечения из щели перелома;
- 4) восстановление прикуса при наложении межчелюстной тяги;
- 5) максимальное открывание рта.

**41. Последовательность этапов выполнения операции чрезчажного остеосинтеза нижней челюсти системой мини-пластин из титана:**

- 1) открытая репозиция костных фрагментов;
- 2) подготовка операционного поля;
- 3) анестезиологическое пособие;
- 4) осуществление оперативного доступа и скелетирование кости в зоне перелома;
- 5) фиксация мини-пластины шурупами;
- 6) ревизия линии перелома;
- 7) зашивание раны.

**42. К ранним осложнениям при переломах нижней челюсти относятся:**

- 1) асфиксия;
- 2) нагноение костной (послеоперационной) раны;
- 3) кровоизлияния и гематомы околочелюстных тканей;
- 4) травматический остеомиелит нижней челюсти;
- 5) смещение костных отломков;
- 6) ложный сустав.

**43. К поздним осложнениям при переломах нижней челюсти относятся:**

- 1) асфиксия;
- 2) эмфизема околочелюстных тканей;
- 3) кровоизлияния и гематомы околочелюстных тканей;
- 4) травматический остеомиелит нижней челюсти;
- 5) смещение костных отломков;
- 6) ложный сустав;
- 7) нагноение костной раны.



### ОТВЕТЫ НА ТЕСТОВЫЕ ВОПРОСЫ

1 — 1, 2, 4; 2 — 2, 3; 3 — 1, 4; 4 — 1, 4, 5; 5 — 1, 2, 3, 4; 6 — 1; 7 — 1, 2, 5; 8 — 1, 2; 9 — 1, 2, 3; 10 — 2, 3, 4; 11 — 1, 6, 7; 12 — 1, 2, 3; 13 — 1, 2; 14 — 1, 2, 5; 15 — 2, 3, 5; 16 — 1; 17 — 2, 3, 5; 18 — 1, 4; 19 — раздвоения; 20 — открытые; 21 — закрытые; 22 — 1, 2, 5; 23 — 2, 3, 5, 1, 4; 24 — 2, 3, 5, 1, 10, 7, 4, 6, 8, 9; 25 — 5, 7, 4, 6, 9, 8, 1, 3, 2; 26 — 5, 4, 6, 7, 1, 3, 2, 8; 27 — 1-в, 2-а, 3-г, 4-б; 28 — 1-б, 2-в, 3-г, 4-а; 29 — 1-б, 2-г, 3-а, 4-в; 30 — 2; 31 — 4; 32 — 3; 33 — 4; 34 — остеосинтез; 35 — 3; 36 — 4; 37 — 2, 4; 38 — 2; 39 — 2, 3; 40 — 2, 4; 41 — 3, 2, 4, 6, 1, 5, 7; 42 — 1, 3, 5; 43 — 4, 5, 6, 7.

Репозиторий БГУ

## Литература

### Основная

1. *Хирургическая стоматология* : учебник для стом. факультетов мед. институтов / под ред. Т. Г. Робустовой. М. : Медицина, 2000. 688 с.
2. *Бернадский, Ю. И.* Травматология и восстановительная хирургия челюстно-лицевой области / Ю. И. Бернадский. М. : Мед. лит., 2003. 456 с.

### Дополнительная

1. *Артюшкевич, А. С.* Оперативное лечение переломов нижней челюсти с использованием на костных мини-пластин : инструкция по применению 02-9401 / А. С. Артюшкевич. Минск : БелГИУВ, 1994. 11 с.
2. *Артюшкевич, А. С.* Сравнительная оценка оперативных способов лечения переломов нижней челюсти с позиции функции кровообращения, биомеханики : автореф. дис. ... д-ра мед. наук / А. С. Артюшкевич. Минск : БелГИУВ, 1994. 49 с.
3. *Артюшкевич, А. С.* Оперативное лечение переломов нижней челюсти при помощи мини-пластин : учеб.-метод. пособие / А. С. Артюшкевич, Г. М. Руман, А. О. Коржев. Минск : БелМАПО, 2010. 6 с.
4. *Барьяш, В. В.* Остеосинтез травматических переломов нижней челюсти с помощью пористого титана (экспериментально-клиническое исследование) : автореф. дис. ... канд. мед. наук / В. В. Барьяш. Минск : МГМИ, 1994. 23 с.
5. *Ефанов, О. И.* Физиотерапия стоматологических заболеваний / О. И. Ефанов, Т. Ф. Дзанагова. М. : Медицина, 1980. 296 с.
6. *Галмош, Ю.* Травматология челюстно-лицевого скелета / Ю. Галмош. Братислава : изд-во Словацкой академии наук, 1975. 358 с.
7. *Голынский, А. Б.* Анализ травматических переломов нижней челюсти / А. Б. Голынский, Л. А. Лойко // Образование, организация, профилактика и новые технологии в стоматологии : сб. тр., посвящ. 50-летию стом. ф-та БГМУ / под общ. ред. И. О. Походенько-Чудаковой. Минск : БГМУ, 2010. С. 296–298.
8. *Кабаков, Б. Д.* Переломы челюстей / Б. Д. Кабаков, В. А. Малышев. М. : Медицина, 1981. 176 с.
9. *Клиническая оперативная челюстно-лицевая хирургия* / В. Н. Балин. [и др.]. СПб. : Специальная литература, 1998. 592 с.
10. *Лукомский, И. В.* Физиотерапия. Лечебная физкультура. Массаж / И. В. Лукомский, Э. Э. Стэх, В. С. Улащик ; под ред. В. С. Улащика. Минск : Выш. шк., 1998. 335 с.
11. *Маргунская, В. А.* Профилактика осложнений у пациентов с травматическими переломами мышечковых отростков нижней челюсти на госпитальном этапе медицинской реабилитации : автореф. дис. ... канд. мед. наук / В. А. Маргунская. Минск : МГМИ, 1993. 16 с.
12. *Методы* лучевого исследования челюстно-лицевой области : учеб.-метод. пособие / М. М. Сергеева [и др.]. Минск : БГМУ, 2005. 28 с.
13. *Пластическая и реконструктивная хирургия лица* / под ред. А. Д. Пейпла ; пер. с англ. М. : БИНОМ, Лаборатория знаний, 2007. 951 с.
14. *Полойко, Н. А.* Лечение переломов нижней челюсти при помощи мини-пластин из рассасывающихся полимеров (экспериментальное исследование) : автореф. дис. ... канд. мед. наук / Н. А. Полойко. Минск : БГМУ, 2008. 21 с.
15. *Тимофеев, А. А.* Руководство по челюстно-лицевой хирургии и хирургической стоматологии / Н. А. Тимофеев. Киев : Червонно Рута-Турос, 2002. Т. 1, 2. 1019 с.

16. Тимофеев, А. А. Основы челюстно-лицевой хирургии : учеб. пособие / А. А. Тимофеев. М. : Медицинское информационное агентство, 2007. 696 с.
17. Справочник челюстно-лицевых операций / А. Э. Гуцан [и др.] ; под ред. А. Э. Гуцана, Ю. И. Бернадского. Кишинев : Картя Молдовеняскэ, 1990. 292 с.
18. Травмы головы и шеи : справ. / Ф. В. Олешкевич [и др.]. Минск : Беларусь, 1999. 295 с.
19. Травмы мягких тканей и костей лица : рук. для врачей / под ред. А. Г. Шаргородского. М., 2004. 384.
20. Травмы челюстно-лицевой области / Н. М. Александров [и др.] ; под ред. Н. М. Александрова, П. З. Аржанцева. М. : Медицина, 1986. 448 с.
21. Shultz, R. C. Facial injuries / R. C. Shultz. 3rd ed. Chicago, London, Boca Raton : Year Book Medical Publishers, 1988. 682 p.

## Оглавление

Мотивационная характеристика темы .....	3
Общая характеристика переломов нижней челюсти .....	6
Клиническая симптоматика неогнестрельных переломов нижней челюсти .....	7
Классификация переломов нижней челюсти.....	10
Лечение больных с переломами нижней челюсти.....	14
Хирургическое лечение переломов нижней челюсти.....	18
Классификация хирургических методов лечения переломов нижней челюсти.....	19
История развития, обоснование и совершенствование жесткой внутренней фиксации черепно-челюстно-лицевого скелета .....	21
Биомеханическое обоснование расположения пластинчатых фиксаторов на нижней челюсти.....	22
Этапы выполнения стандартной методики чрезочагового остеосинтеза нижней челюсти системой мини-пластин .....	24
Профилактика воспалительных осложнений в зоне перелома нижней челюсти .....	28
Стимуляция репаративного остеогенеза в зоне перелома нижней челюсти .....	30
Задания для самостоятельной работы студентов .....	32
Самоконтроль усвоения темы .....	32
Литература.....	42