

ВАРИАНТНАЯ АНАТОМИЯ ДЛИННЫХ ВЕТВЕЙ ПЛЕЧЕВОГО СПЛЕТЕНИЯ

Зорина З.А., Катеренюк И.М., Бабуч А.П., Быткэ Т.С.
Государственный медицинский и фармацевтический университет
им. Николае Тестемицану,
г. Кишинэу, Молдова

Исследование длинных ветвей плечевого сплетения является крайне важным и актуальным, так как обеспечивают иннервацию верхней конечности (ВК), которая играет важную роль в жизнедеятельности человека. В тоже время, благодаря внедрению современных методов диагностики и лечения повреждений нервов ВК, возрастает интерес к изучению их вариантной анатомии для обеспечения безопасного доступа. На изученном материале (30 верхних конечностей от 15 трупов взрослых людей), путем послойного анатомического препарирования были изучены варианты формирования длинных ветвей плечевого сплетения и определены особенности их топографии, соединения и взаимоотношения с близлежащими кровеносными сосудами. Установлены варианты формирования срединного, мышечно-кожного и локтевого нервов и межнервные соединения, знание которых имеет особое значение в современной морфологии и медицинской практике.

Ключевые слова: плечевое сплетение, вариантная анатомия, верхняя конечность, срединный нерв.

VARIANT ANATOMY OF THE LONG BRANCHES OF THE BRACHIAL PLEXUS

Zorina Z.A., Catereniuc I.M., Babuci A.P., Bâtcă T.S.
Nicolae Testemitanu State University of Medicine and Pharmacy,
Chisinau, Moldova

Studying the morphology of the long branches of the brachial plexus is extremely important and relevant, as they provide the innervation of the upper limb (UL), which plays an important role in human life. At the same time, due to the introduction of the modern methods of diagnostics and treatment of the injuries the UL nerves, there is an increasing interest in studying their variant anatomy in order to assure a safe surgical access. On the studied material (30 upper limbs taken from 15 adult cadavers), using anatomical preparation layer-by-layer, the variants of the brachial plexus long branches formation were studied and the specific features of their topography, connections and relationships with the neighboring blood vessels were determined. Among the identified variants, atypical formations of the median, musculocutaneous and ulnar nerves and of their connections were established, the knowledge of which is of particular importance in modern morphology and medical practice.

Keywords: brachial plexus, variant anatomy, upper limb, median nerve.

Введение. Частота повреждений нервов верхней конечности при травмах и соматических заболеваниях составляет 25-65% и как правило, требуют хирургического вмешательства, что сопряжено с необходимостью в 80% случаев использования регионарной анестезии, успех выполнения

которой зависит от знания анатомии, мануальных навыков и опыта врача [1, 2, 3].

Анатомия нервов верхней конечности, это прежде всего понимание сложностей формирования и особенностей строения плечевого сплетения, топографии и соединений между его ветвями и, не в последнюю очередь, их вариантов, которые, к сожалению, если не учитывать, могут вызывать серьезные, иногда необратимые последствия [4, 5].

Цель исследования. Выявить варианты формирования длинных ветвей плечевого сплетения и определить особенности их топографии, соединения и взаимоотношения с близлежащими кровеносными сосудами.

Материал и методы исследования. Материалом для исследования послужили 30 верхних конечностей от 15 трупов взрослых людей, полученных из фонда кафедры анатомии и клинической анатомии ГМФУ им. Николае Тестемицану, г. Кишинэу, Республики Молдова. Послойное анатомическое препарирование позволило выделить стволы, пучки, короткие и длинные ветви плечевого сплетения. Особое внимание уделялось длинным ветвям на всём протяжении, от места начала до зоны иннервации, определены особенности их топографии, разветвления и соединений.

Статистическая обработка полученных данных выполнена с помощью электронных таблиц «Microsoft Excel» и программы «Statistica 6.0».

Результаты исследования. Варианты длинных ветвей плечевого сплетения были установлены в 20% случаев, из них 10% принадлежали срединному нерву (СН), 6,7% – мышечно-кожному нерву и остальные 3,3% – локтевому нерву.

На 2-х (6,6%) верхних конечностях были выявлены варианты формирования срединного нерва: в одном случае СН был образован тремя корешками, отходящими от всех трёх пучков плечевого сплетения, а в другом случае – двумя корешками, оба берущие начало от латерального пучка плечевого сплетения (ПС).

В первом случае, изначально, на уровне проксимальной части 3-го отдела подмышечной артерии, соединялись задний и латеральный корешки, а затем, в дистальной части артерии – его медиальный корешок; задний корешок СН, в отличие от латерального и медиального, был меньше в диаметре, составлял примерно 1/4 заднего пучка ПС. В проксимальной части плеча срединный нерв располагался снаружи плечевой артерии, в средней трети плеча – пересекал её спереди, а в нижней трети – находился с её внутренней стороны, аналогично, как и в медиальной передней локтевой борозде.

На уровне предплечья и кисти никаких отклонений от его классического хода СН не было выявлено (рис. 1).

Во втором случае, ствол СН образовался в результате соединения 2-х корешков (верхнего и нижнего), отходящих от латерального пучка ПС, которые охватывали в виде петли один из притоков подмышечной вены. Также, на этой верхней конечности была выявлена бифуркация подмышечной

артерии на два артериальных ствола, медиального и латерального, которые продолжались на плече и предплечье лучевой и локтевой артериями (рис. 2).

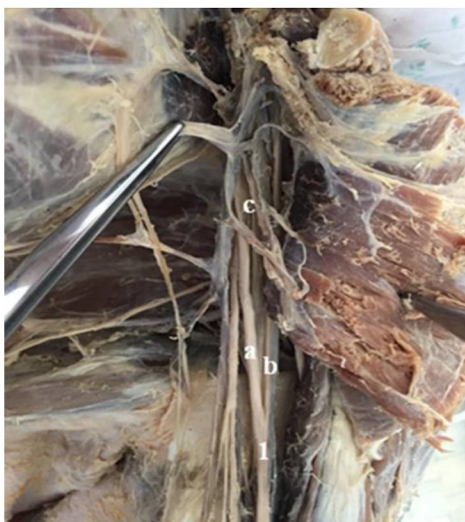

Рис. 1. Формирование срединного нерва (1) из 3-х корешков: а – медиальный корешок; б – латеральный корешок; с – задний корешок.

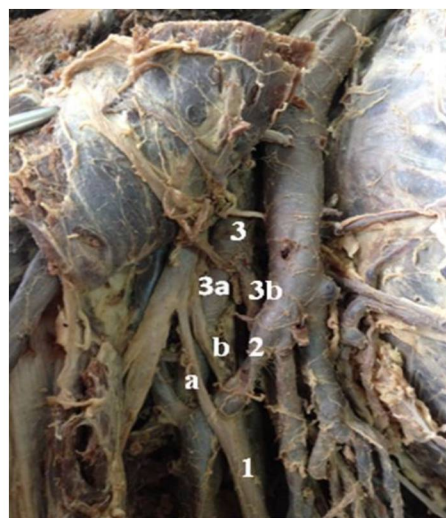


Рис. 2. Формирование срединного нерва (1) из 2-х корешков: а – верхний корешок; б – нижний корешок; 2 – приток подмышечной вены; 3 – подмышечная артерия; 3а, 3б – латеральный и медиальный артериальные стволы.

В остальных 3,3% случаев установлено формирование срединного нерва из своих обычных корешков – латерального и медиального, на уровне проксимальной трети плеча, на 3 см ниже края сухожилия широчайшей мышцы спины (рис. 3).

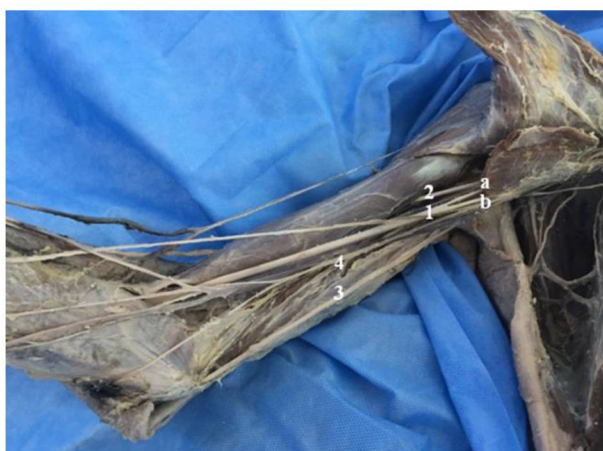

Рис. 3. Низкое формирование срединного нерва (1): а – латеральный корешок; б – медиальный корешок; 2 – мышечно-кожный нерв; 3 – локтевой нерв; 4 – медиальный кожный нерв предплечья.

По отношению к 3-му отделу подмышечной артерии срединный нерв имел разное расположение: передне-латеральное, которое было отмечено в 24 случаях (80%) и медиальное – в 6 случаях (20%).

Для локтевого нерва был выявлен вариант его формирования из двух корешков, медиального и латерального, идущих от соответствующих пучков плечевого сплетения; также, на плече от него отделялась мышечная ветвь, которая входила в плечевую мышцу для её иннервации (рис. 4).



Рис. 4. Формирование локтевого нерва (1) из 2-х корешков: а – медиальный корешок; b – латеральный корешок; с – мышечная ветвь; 2 – срединный нерв.

Мышечно-кожный нерв, в 3,3% случаев, начинался от медиального пучка плечевого сплетения (рис. 5), а в других 3,3% – соединялся со срединным нервом (рис. 6).

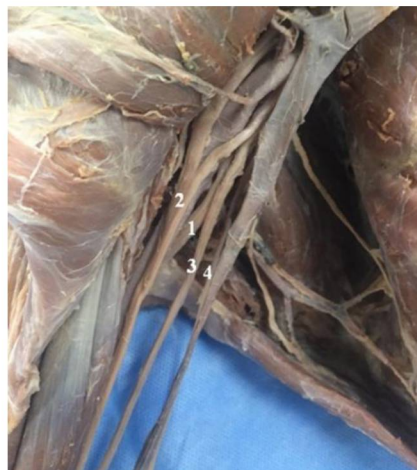

Рис. 5. Формирование мышечно-кожного нерва (1) из медиального пучка ПС: 2 – срединный нерв; 3 – локтевой нерв; 4 – медиальный кожный нерв плеча.



Рис. 6. Соединения между мышечно-кожным (1) и срединным (2) нервами: 3 – соединительная ветвь мышечно-кожного нерва.

Выводы:

1. Частота вариантов формирования длинных ветвей плечевого сплетения и их соединений составляет 20%.
2. Самыми вариабельными являются срединный, мышечно-кожный и локтевой нервы.
3. Синтопия нервов по отношению к магистральным сосудам верхней конечности разнообразна, так как в 1/5 случаев отклоняется от её классического типа.
4. Знание топографических особенностей нервов верхней конечности и взаимоотношения с близлежащими кровеносными сосудами, позволяет обеспечить оптимальные условия для успешного выполнения оперативных вмешательств и региональной анестезии на данном уровне.

Литература

1. Шевелев, И. Н. Травматические поражения плечевого сплетения (диагностика, микрохирургия) / И. Н. Шевелев. – М., 2005. – 384 с.
2. Moraru, R. Nerve transfer in the treatment of adult brachial plexus palsy / R. Moraru, D. Zamfirescu, I. Lascar. // Acta Med Transil. – 2015. – Vol. 20, Pt. 3. – P. 106-109.
3. Zorina, Z. Variants of branching of the upper limb arteries / Z. Zorina, I. Catereniuc, A. Babuci, T. Botnari, G. Certan // The Moldovan Medical Journal. – 2017. – Vol. 60, Pt. 4. – P. 10-13.
4. Loukas, M. Musculocutaneous and median nerve connections within, proximal and distal to the coracobrachialis muscle / M. Loukas, H. Aqueelah // Folia Morphol. – 2005. – Vol. 64. – P. 101-108.
5. Gupta, M. Anomalous communications in the branches of brachial plexus / M. Gupta, N. Goyal, H. Harjeet // J. Anat. Soc. India. – 2005. – Vol. 54, Pt. 1. – P. 22-25.