

Б. М. Базаров, Т. В. Каханович

ЛИПОМА ВИСОЧНОЙ ОБЛАСТИ

УО «Белорусский государственный медицинский университет»

Липома – доброкачественное новообразование, часто встречающееся в практике челюстно-лицевого хирурга. Клинические проявления липом многообразны. Образование инкапсулировано, не причиняет боли, приводит к выбуханию пораженного участка, легко перемещается при надавливании. Она может вырасти до огромных размеров, вызывая растяжение и обвисание кожи. Лечение данной патологии хирургическое. Сложность оперативного вмешательства зависит от локализации образования и его размеров. Для диагностики липом кроме клинических методов (осмотр, пальпация) используются инструментальные методы исследования. В данной статье проводится анализ частоты встречаемости липом в челюстно-лицевой области, клинические проявления, дифференциальная диагностика данного заболевания. Описан клинический случай липомы височной области.

Ключевые слова: липома, челюстно-лицевая хирургия.

B. M. Bazarov, T. V. Kahanovich

LIPOMA OF THE TEMPORAL REGION

Lipoma is a benign neoplasm, often encountered in the practice of maxillofacial surgeon. The clinical manifestations of lipomas are varied. The formation is encapsulated, does not cause pain, leads to bulging of the affected area, and easily moves with pressure. It can grow to enormous sizes, causing stretching and sagging of the skin. The treatment of this pathology is surgical. The complexity of surgical intervention depends on the location of the formation and its size. To diagnose lipomas, in addition to clinical methods (examination, palpation), instrumental research methods are used. This article analyzes the frequency of lipomas in the maxillofacial area, clinical manifestations, and differential diagnosis of this disease. A clinical case of lipoma of the temporal region is described.

Key words: lipoma, maxillofacial surgery.

Липома – доброкачественное новообразование из зрелой жировой ткани. Липомы могут локализоваться в любой части тела, включая стенки внутренних органов и забрюшинное пространство. В литературе описаны случаи локализации липом в спинном и головном мозге [1]. В челюстно-лицевой хирургии данное новообразование чаще всего встречается в боковой, щечной, подподбородочной, поднижнечелюстной и околоушной областях; реже в лобной и скуловой. Образование инкапсулировано, не причиняет боли, приводит к выбуханию пораженного участка.

При пальпации мягкой консистенции, совершенно безболезненна и легко-подвижна. Липома часто встречается в местах, бедных жировой тканью. В проекции образования кожа в цвете не изменена, на поверхности эпидермиса изменений не отмечается. Опухоль легко перемещается при надавливании, так как не связана с кожей. Новообразование может оставаться прежнего размера или очень медленно расти – это зависит от многих факторов: возраста пациента, наличия сопутствующей патологии. В литературе описаны случаи быстрого роста липом у па-

циента с заболеванием почек [6]. Иногда липома увеличивается с увеличением веса человека и уменьшается с потерей веса. Она может вырасти до огромных размеров, вызывая растяжение и обвисание кожи. В этом случае существует опасность некроза тканей. Липомы состоят только из зрелых жировых клеток без клеточной атипии. Однако в дополнение к адипоцитам иногда могут быть обнаружены другие мезенхимальные элементы, такие как гладкая мышца, волокнистая, хондральная или костная ткань. Варианты липомы были названы в соответствии с типом присутствующих тканей, таких как фибролипому, миелолипому, лейомиолипому, хондролипому, остеолипому и ангиолипому. Липома, содержащая зрелые костные элементы, называется остеолипомой. Термины оссифицирующая липома, костная липома и липома с костной метаплазией используются взаимозаменяемо с остеолипомой [2].

В редких случаях липомы связаны с одним из симптомов некоторых наследственных заболеваний: при синдроме Коудена встречаются множественные липомы и гемангиомы; при синдроме Гарднера – липомы образуются вместе с кистами сальных желёз, остеомами и полипами кишечника; при болезни Маделунга – липомы, имеют вид хомута, т. е. при множественном симметричном липоматозе липомы в затылочной области, области шеи, верхней части туловища и проксимальных отделах конечностей сливаются; при болезни Деркума (*adipositas dolorosa*) – множественные болезненные липомы диффузного характера, локализуются в области конечностей, туловища, суставов; при синдроме Баннайана–Зонана отмечается врождённая комбинация множественных липом, в т. ч. липом внутренних органов наряду с гемангиомами и макроцефалией; при синдроме Фрохлика – множествен-

ные липомы, ожирение и гипогонадизм; при синдроме Вернея–Потена липомы локализуются в надключичных областях; при «вдовьем горбе» липома локализуется в области седьмого шейного позвонка. Описаны случаи, когда липомы развивались в зоне нанесения тупой травмы [3]. Патогенетическая связь между травмой мягких тканей и образованием посттравматических липом обсуждается. В настоящее время существует два возможных объяснения их взаимосвязи: образование посттравматических липом может быть результатом выпадения жировой ткани через фасцию в результате прямого воздействия; посттравматические липомы могут образовываться в результате дифференцировки и пролиферации преадипоцитов, опосредованных высвобождением цитокинов после травмы мягких тканей и образования гематомы. Липома околоушной слюнной железы – сиалолипому.

Гистологическая картина липом представлена зрелой жировой тканью, разделенной соединительнотканью перемычками; клетки не анаплазированные, т. е. нет стойкого снижения дифференцировки клеток, присущей злокачественным опухолям. Практически во всех случаях липома имеет четкие границы (заключена в капсулу) и не выходит за их пределы. Однако существует диффузная форма, характеризующаяся наличием сосудистой сети, и отсутствием перемычек. Источником возникновения опухолей мягких тканей являются производные всех трех зародышевых листков эктодермы, мезодермы и энтодермы, однако чаще всего опухоли мягких тканей развиваются из производных мезенхимы [7]. По гистологическому строению различаются следующие типы липом: классический (жировик) – образование, состоящее только из жировой ткани; миолипому – преобладание мышечных волокон в структуре опухоли; фибро-

липома – твердое образование, состоящее преимущественно из фиброзных волокон; ангиолипома – плотное и безболезненное подкожное узловое новообразование из жировой ткани, содержащее большое количество кровеносных сосудов; миелолипома – сочетание жировой и кроветворной ткани, встречается очень редко. Самая редкая форма липомы – гибернома, образование бурого жира (остатки жировой ткани эмбриона). Названа так, потому что напоминает жир животных, впадающих в зимнюю спячку. Клиническая картина не отличается от обычной липомы [5].

Для диагностики липом кроме клинических методов (осмотр, пальпация) используются инструментальные методы исследования: ультразвуковое исследование – для определения размера и формы липомы. Компьютерная томография – для определения структуры, размеров опухоли, ее содержимого и отношения к прилежащим анатомическим образованиям и сосудам; а также магнитно-резонансная томография.

К перечню обязательных предоперационных исследований относится пункционная биопсия с цитологическим исследованием. Лабораторное обследование при липоме не имеет самостоятельной ценности для постановки диагноза. В случае госпитализации с целью планового хирургического вмешательства по поводу липомы проводят общеклиническое лабораторное обследование (общий анализ крови, общий анализ мочи, биохимический анализ крови, глюкоза крови, исследование на ВИЧ, сифилис, гепатиты), позволяющее исключить противопоказания к оперативному вмешательству [3].

Дифференциальную диагностику липомы проводят с атеромой, потому что они идентичны по форме. Атерома – это образование сальной железы может достигать в размере до 3 и более см, внешне похожее на липому. Она находится в зоне

роста волос. В результате перекрытия протоков сальной железы происходит скопление густого секрета и увеличение атеромы. Благодаря своей текстуре это плотное и подвижное образование в виде шара, соединенное с кожей. Спаянность с кожей в месте выводного протока сальной железы – отличительный признак атеромы [4]. Миобластома, которая также локализуется в мягких тканях, может быть, небольших размеров, округлой формы; отличается от липом тем, что миобластома более плотная при пальпации, нет выраженной дольчатости и она менее подвижна. Доброкачественная плазмоцитома кожи характеризуется наличием в подкожной жировой клетчатке опухолевых узлов в виде ограниченной, безболезненной, более плотной, чем липома консистенции, кожа над образованием синюшного оттенка. Дифференциальную диагностику липом проводят также с дермоидной кистой, которая имеет более плотную консистенцию, четкие границы, не имеет дольчатости, расположена более глубоко, смещается при глотательных движениях. При локализации липомы в подчелюстной области она схожа по клиническим признакам с боковой кистой шеи, а при локализации в области средней линии шеи – со срединной кистой шеи. При постановке диагноза важны данные инструментальных методов исследования – по результатам которых в случаях с кистами шеи в описании будут кистозные образования с жидкостным содержимым.

Важную роль для дифференциальной диагностики липомы имеет цитологический метод исследования, который рекомендуется большинством авторов в качестве основного метода морфологической диагностики [9]. С помощью цитологического исследования пунктата на дооперационном этапе в 82–87 % случаев возможно правильно установить диагноз. Последующее гистологическое исследование операционного материала подтвердило пра-

вильность цитологических заключений и предполагаемого диагноза. Эти данные свидетельствуют о важной роли метода тонкоигольной аспирационной биопсии.

Метод лечения липом – хирургический. Производят линейный разрез при небольших опухолях или иссекают участок кожи двумя сходящимися разрезами и удаляют опухоль вместе с капсулой. Липосакцию можно использовать как для удаления небольших липом, так и для крупных, особенно в тех местах, где нежелательны большие рубцы. Полного удаления липомы с помощью липосакции добиться трудно [8].

Цель исследования. Проведение анализа встречаемости липом челюстно-лицевой области и описание клинического случая липомы височной области с прорастанием под скуловой дугой.

Материалы и методы

Работа выполнялась на базе отделения челюстно-лицевой хирургии УЗ «11 город-

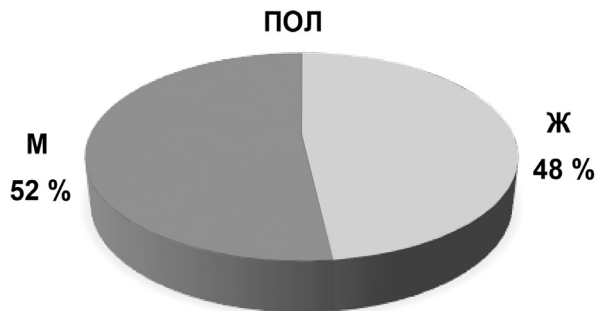


Рисунок 1. Диаграмма распределения пациентов с липомой челюстно-лицевой области в зависимости от половой принадлежности

ская клиническая больница» г. Минска. В ходе исследования проведен анализ 81 пациента с диагнозом липома челюстно-лицевой области. В период с 2018 по 2022 г. данным пациентам проводилось хирургическое лечение по поводу удаления липом. Возраст пациентов от 24 лет до 88 лет. В зависимости от половой принадлежности, места локализации липомы и возрастных категорий, пациенты распределялись следующим образом.

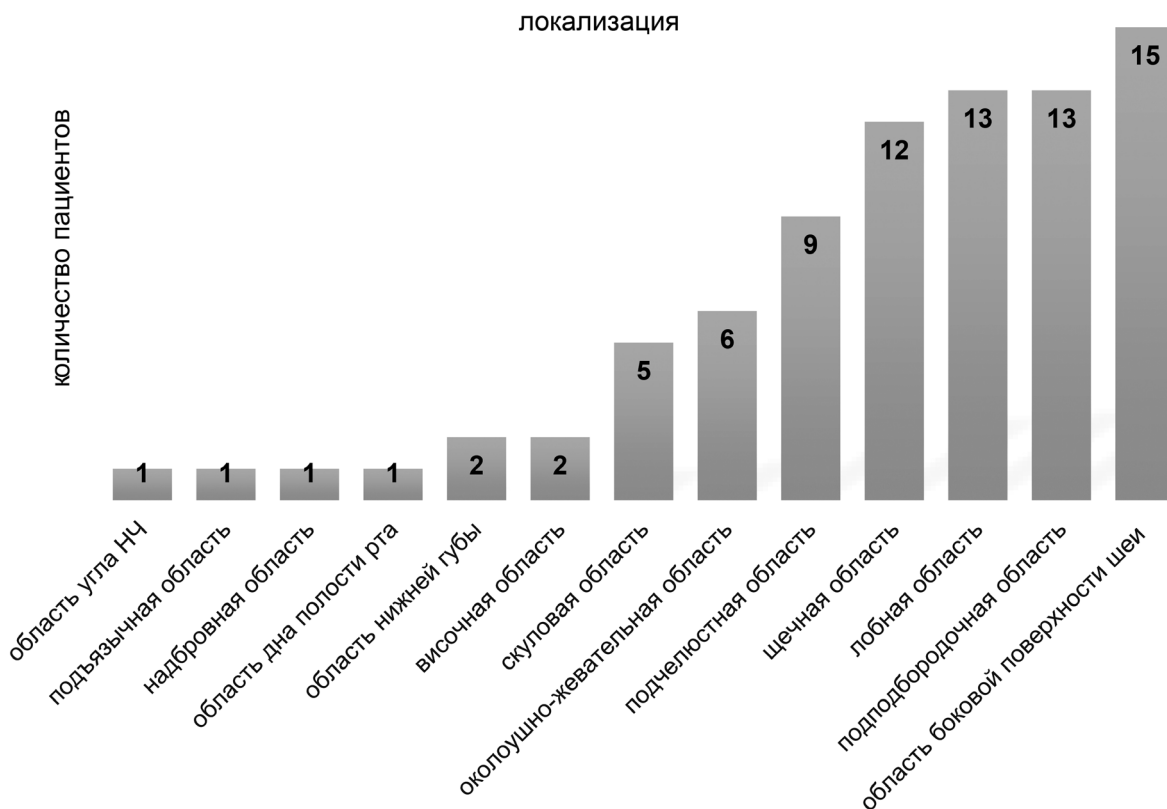


Рисунок 2. Диаграмма распределения пациентов с липомой челюстно-лицевой области в зависимости от локализации

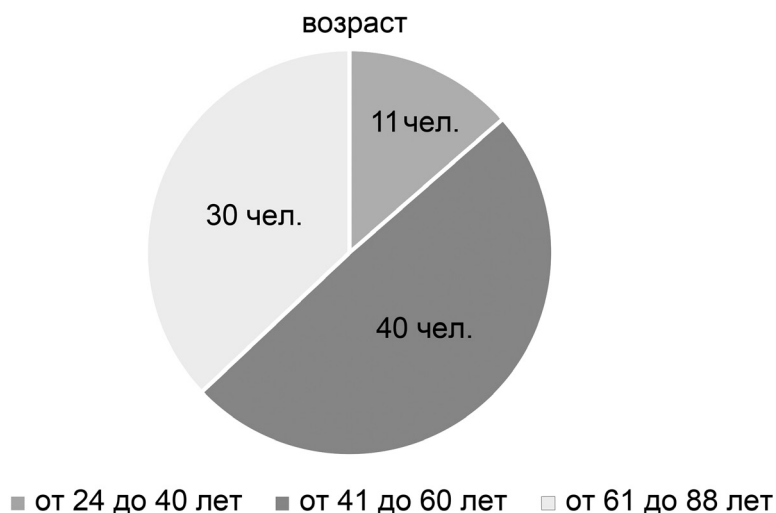


Рисунок 3. Диаграмма распределения пациентов с липомой челюстно-лицевой области в зависимости от возрастных категорий пациентов

Клинический случай. Пациент А. 54 года поступил в отделение челюстно-лицевой хирургии 11-й городской клинической больницы г. Минска с жалобами на наличие образования в правой височной области. В 2019 г. ему проводилось хирургическое лечение в объеме: удаление липомы правой щечной, скуловой, околоушно-жевательной области. Ход операции: произведен разрез кожи в правой околоушно-жевательной области по Ковтуновичу с продлением разреза в поднижнечелюстную область справа. Отслоен кожно-жировой лоскут. Под контролем операционного микроскопа тупо и остро проведено удаление образования щёчной, околоушно-жевательной, скуловой областей справа. При удалении образования было выявлено, что образование в виде тяжа продлевается под скуловую дугу. На уровне скуловой дуги образование резецировано. На дно раны наложены швы ПГА для герметичного закрытия послеоперационной раны. Лоскут уложен на место. Наложены швы. Данные гистологического исследования – липома. Через 2 года после данной операции пациент отметил рост опухоли височной области.

Данные клинического обследования. Регионарные лимфоузлы не увеличены. Послеоперационный рубец в правой под-

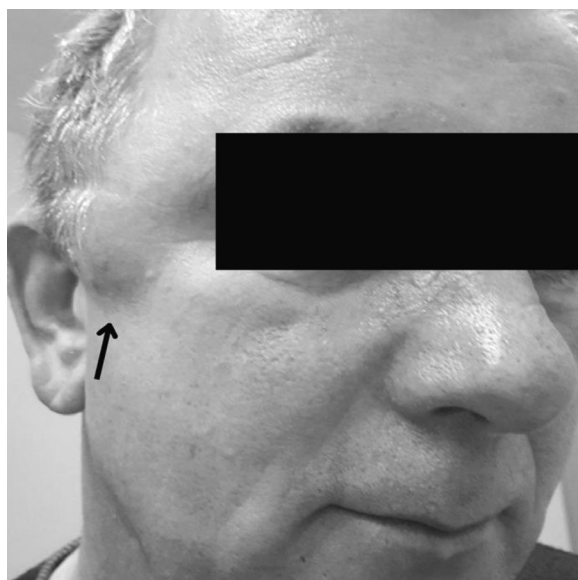

Рисунок 4. Пациент при поступлении на базу 11 ГКБ в отделение челюстно-лицевой хирургии челюстной области без особенностей. В правой височной области пальпируется безболезненное образование мягко эластичной консистенции, размером 6,0×7,0 см. По данным МРТ опухоль распространяется в мягкие ткани височной области (рис. 4). Диагноз: Липома мягких тканей височной области справа. Состояние после хирургического лечения в 2019 г. Продолжение роста опухоли. Для решения вопроса об объеме оперативного вмешательства, рекомендовано МРТ лицевого и основного черепа (рис. 5).

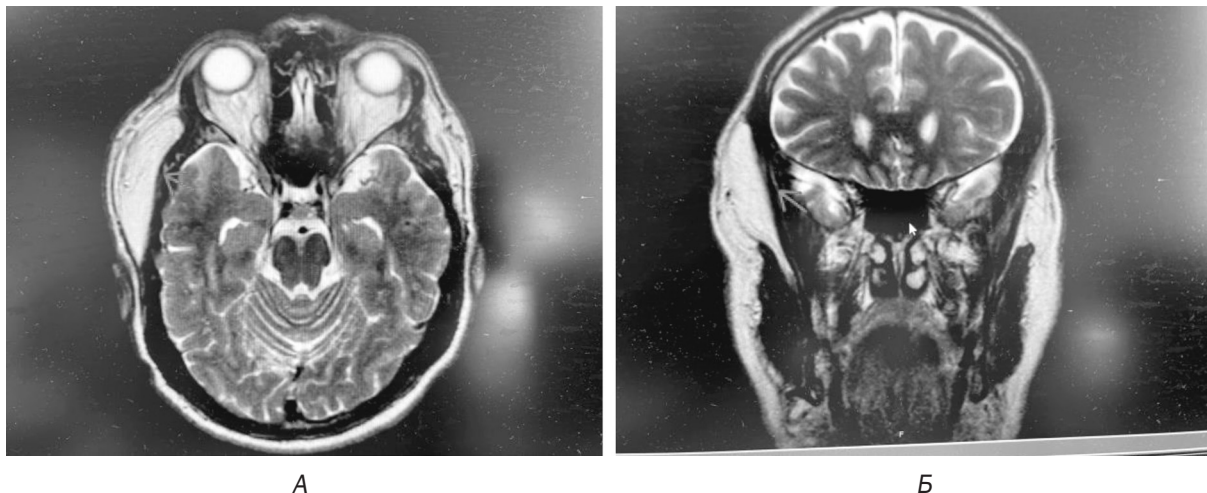


Рисунок 5. МРТ пациента с липомой височной области: А – горизонтальный срез; Б – фронтальный срез

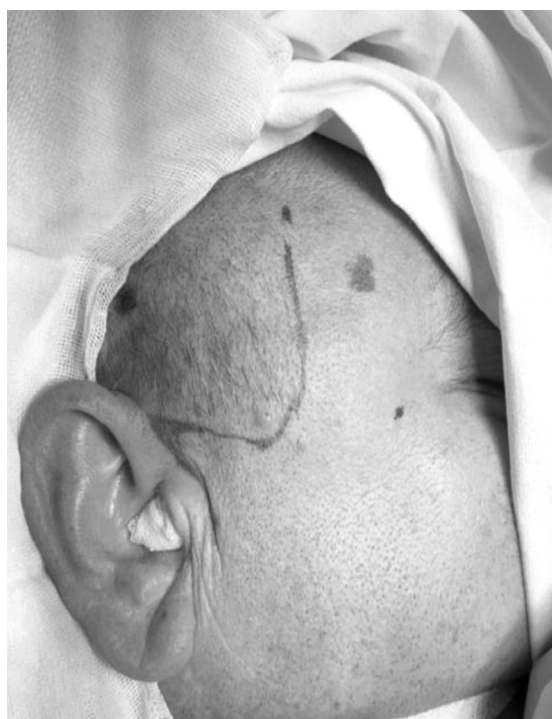

Рисунок 6. Планирование линии разреза пациента с липомой височной области

После проведенного обследования проведено хирургическое вмешательство: произведен разрез кожи в правой височной области, вдоль волосистой части головы (рис. 6).

Отслоен кожно-жировой лоскут (рис. 7).

Обнаружено образование височной области справа (рис. 8).

При удалении образования было выявлено, что образование тяжа продлевается

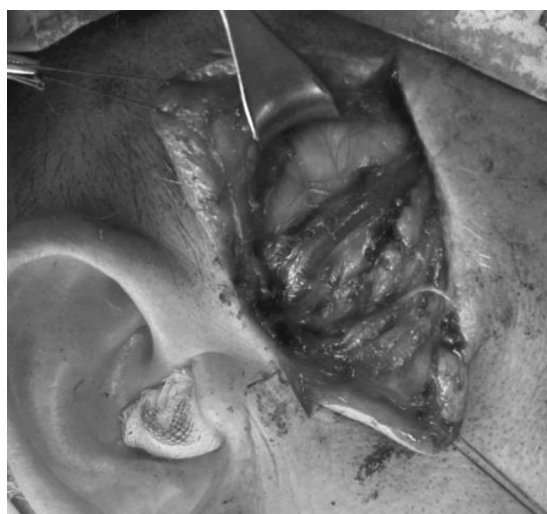

Рисунок 7. Вид раны после отслоения кожно-жирового лоскута

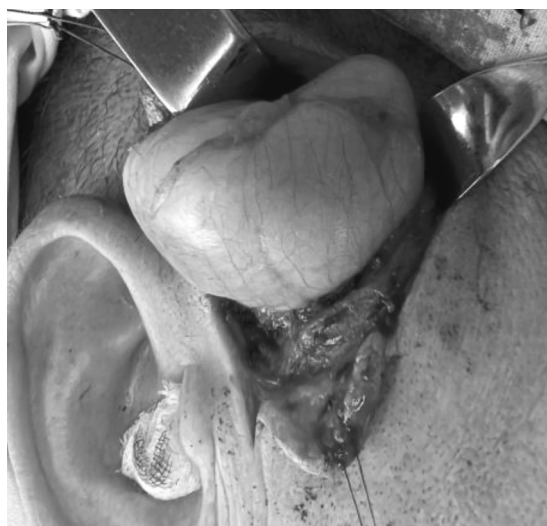

Рисунок 8. Частично выделенная липома в операционной ране

под скуловую дугу, тупо и остро образование удалено полностью. Лоскут уложен на место, наложены отдельные узловатые швы (рис. 9).

Описание препарата – образование однородной жировой структуры: размером 8,0×6,0 см в диаметре (рис. 10).

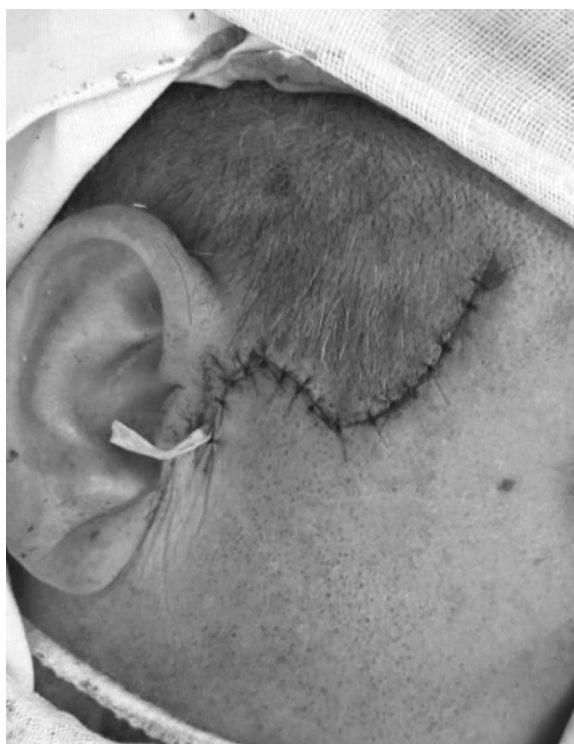

Рисунок 9. Вид операционной раны после наложения швов

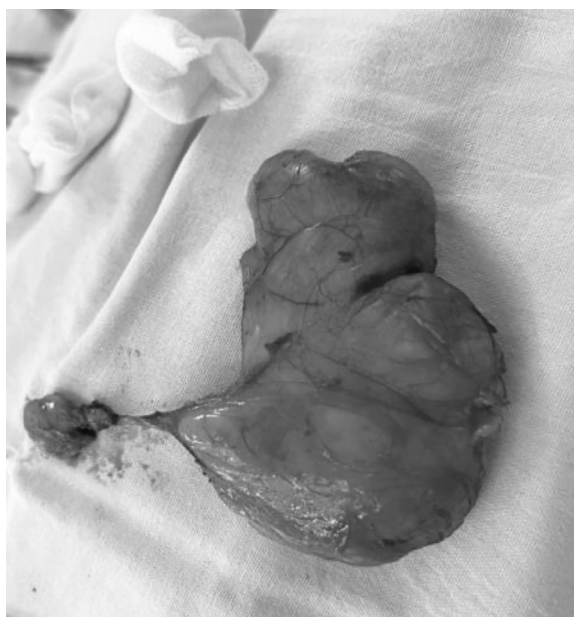

Рисунок 10. Макропрепарат-липома

Результаты исследования

При анализе медицинских карт пациентов с липомами челюстно-лицевой области отмечено следующее возрастное распределение: чаще болеют мужчины от 40 до 60 лет. В зависимости от локализации образования пациенты распределяются следующим образом: более частая локализация липом – боковой поверхности шеи 15 пациентов. С липомами щечной области оперировалось 12 пациентов, лобной области 13 пациентов, подподбородочной области 13 пациентов, лобной области 13 пациентов, подчелюстной области 9 пациентов, околоушно-жевательной области 6 пациентов, скуловой области 5 пациентов, височной области 2 пациента, области нижней губы 2 пациента, надбровной области, подъязычной области, области дна полости рта, угла нижней челюсти по 1 пациенту.

Всем пациентам проводилось хирургическое лечение – удаление липом вместе с оболочкой. В послеоперационном периоде назначалась антибиотикотерапия.

При анализе клинического случая пациента с липомой височной области отмечено, что оперативное вмешательство проводилось в зоне локализации крупных сосудов, образование достаточно больших размеров – 8,0×6,0 см; однако удаление липомы удалось провести без перевязки сосудов и выделить из анатомически сложной локализации под скуловой дугой.

Выводы:

1. Наиболее частая локализация липом челюстно-лицевой области – подподбородочная, щечная, лобная, боковая поверхность шеи.
2. Чаще болеют мужчины от 40 до 60 лет.
3. Лечение липом хирургическое, сложность оперативного вмешательства зависит от размера образования и его локализации.

Литература

1. *Огнерубов, Н. А., Улитина Е. Д., Огнерубова О. Н.* Рецидивирующее течение липомы мягких тканей: клиническое наблюдение // Вестник российских университетов. Математика. – 2013. – № 3–5.
2. *Demiralp, B., Alderete J. F., Kose O. et al.* Osteolipoma independent of bone tissue: a case report // Cases Journal. – 2009. – № 2. – P. 8711.
3. *Снарская, Е. С.* Гигантская липома атипичной локализации / *Е. С. Снарская, Л. М. Шнахова, Ю. М. Семиклет* // Российский журнал кожных и венерических болезней. – 2022. – Т. 25, № 5. – С. 341–348.
4. *Aiste Matuleviciute-Stojanoska, Almut Einert, Thorsten Klink* Es sieht aus wie ein Lipom – Differenzialdiagnosen eines fetthaltigen abdominellen // Tumors. – 2022. – P. 1147–1149.
5. *Fanburg-Smith, Julie C., Esther L. B. Childers.* Lipoma of the oral and maxillofacial region: Site and subclassification of 125 cases. – 2004. – Vol. 98(4). – P. 441–50.
6. *Ластовка, А. С.* Особенности топографо-анатомического расположения и хирургического лечения липом околоушно-жевательной области. *А. С. Ластовка, А. Б. Шабанович* // Стоматологический журнал: научно-практический журнал. – 2007. – Т. 8, № 1. – С. 64–66.
7. *Фавро, К.* Алгоритмы цитологической диагностики: как цитология может помочь практикующему врачу в постановке диагноза и оценке прогноза / *К. Фавро* // Vet. Pharma. – 2015. – № 3(25). – С. 55–63.
8. *Руденских, Н. В.* Эрбиевый лазер в амбулаторном лечении детей с доброкачественными опухолями мягких тканей челюстно-лицевой области / *Н. В. Руденских, П. Г. Сысолятин* // Клиническая стоматология. – 2011. – № 3(59). – С. 105–107.
9. *Диагностика и лечение врожденных кист и свищей шеи* / *Н. В. Пилипюк, Т. А. Гобжелянова, А. Н. Чумаков [и др.]* // Вестник стоматологии. – 2011. – № 2. – С. 44–48.
10. *Luna, M. A.* Cysts and Unknown Primary and Secondary Tumours of the Neck, and Neck Dissection / *M. A. Luna, K. Pineda-Daboin* // Pathology of the Head and Neck. – 2006. – P. 263–282.
11. *Иванова, С. В.* Клинико-морфологическая характеристика боковых, срединных кист и свищей шеи: автореф. дис. ... канд. мед. наук / *С. В. Иванова.* – Омск, 2003. – С. 29.

References

1. *Ognerubov, N. A., Ulitina E. D., Ognerubova O. N.* Recidiviruyushchee techenie lipomy myagkih tkanej: klinicheskoe nablyudenie // Vestnik rossijskih universitetov. Matematika. – 2013. – № 3–5.
2. *Demiralp, B., Alderete J. F., Kose O. et al.* Osteolipoma independent of bone tissue: a case report // Cases Journal. – 2009. – № 2. – P. 8711.
3. *Snarskaya, E. S.* Gigantskaya lipoma atipichnoj lokalizacii / *E. S. Snarskaya, L. M. Shnahova, Yu. M. Semiklet* // Rossijskij zhurnal kozhnyh i venericheskikh boleznej. – 2022. – T. 25, № 5. – S. 341–348.
4. *Aiste Matuleviciute-Stojanoska, Almut Einert, Thorsten Klink* Es sieht aus wie ein Lipom – Differenzialdiagnosen eines fetthaltigen abdominellen // Tumors. – 2022. – P. 1147–1149.
5. *Fanburg-Smith, Julie C., Esther L. B. Childers.* Lipoma of the oral and maxillofacial region: Site and subclassification of 125 cases. – 2004. – Vol. 98(4). – P. 441–50.
6. *Lastovka, A. S.* Osobennosti topografo-anatomicheskogo raspolozheniya i hirurgicheskogo lecheniya lipom okoloushno-zhevatel'noj oblasti / *A. S. Lastovka, A. B. Shabanovich* // Stomatologicheskij zhurnal: nauchno-prakticheskij zhurnal. – 2007. – T. 8, № 1. – S. 64–66.
7. *Favro, K.* Algoritmy citologicheskoy diagnostiki: kak citologiya mozhет pomoch' praktikuyushchemu vrachu v postanovkediagnoza i oценке prognoza / *K. Favro* // Vet. Pharma. – 2015. – № 3(25). – S. 55–63.
8. *Rudenskih, N. V.* Erbievyj lazer v ambulatornom lechenii detej s dobrokachestvennymi opuholyami myagkih tkanej chelyustno-licevoj oblasti / *N. V. Rudenskih, P. G. Sysolyatin* // Klinicheskaya stomatologiya. – 2011. – № 3(59). – S. 105–107.
9. *Diagnostika i lechenie vrozhdennyh kist i svishchej shei* / *N. V. Pilipyuk, T. A. Gobzhelyanova, A. N. Chumakov [et al.]* // Vestnik stomatologii. – 2011. – № 2. – S. 44–48.
10. *Luna, M. A.* Cysts and Unknown Primary and Secondary Tumours of the Neck, and Neck Dissection / *M. A. Luna, K. Pineda-Daboin* // Pathology of the Head and Neck. – 2006. – P. 263–282.
11. *Ivanova, S. V.* Kliniko-morfologicheskaya harakteristika bokovyh, sredinnyh kist i svishchej shei: avtoref. dis. ... kand. med. nauk / *S. V. Ivanova.* – Omsk, 2003. – S. 29.

Поступила 05.10.2023 г.