

*М.А. Герасименко<sup>1</sup>,  
А.В. Белецкий<sup>1</sup>,  
С.К. Клецкий<sup>2</sup>*

## **Диагностическая значимость артроскопического метода исследования в дифференциальной диагностике синовитов коленного сустава у детей**

*Белорусский государственный медицинский университет<sup>1</sup>,  
Минское городское клиническое патологоанатомическое бюро<sup>2</sup>*

Проведена оценка клинической и научной значимости артроскопического метода исследования при моно-и олигоартритах, синовитах неясной этиологии у детей.

Ключевые слова: артроскопия, синовит, детская ревмоортопедия.

Синовит коленного сустава у детей – достаточно частая, но тем не менее недостаточно изученная патология, как в этиологическом, так и в патогенетическом аспекте. Это объясняется значительной вариабельностью вызывающих его причин, а также сложностью дифференциальной диагностики.

Для оценки состояния синовиальной оболочки коленного сустава в детской ревмоортопедии используется несколько методов инструментальной диагностики. Место каждого из них в комплексном обследовании ребенка определяется:

- диагностической и прогностической значимостью информации, которая может быть получена с их помощью
- техническими особенностями и возможностью применения того или иного метода диагностики в данной возрастной группе
- сравнительной стоимостью метода диагностики.

При заболеваниях суставов у детей основной интерес, как правило, представляет состояние образующих их костно-хрящевых структур. Поэтому рентгенологическое исследование проводится практически каждому ребенку с хронической патологией коленного сустава. Оно позволяет оценить форму и структуру костей, зон роста, а также выявить некоторые косвенные признаки поражения суставного хряща. В дифференциальной же диагностике синовитов коленного сустава у детей рентгенография практически неинформативна.

Ультразвуковое исследование суставов в значительной мере дополняет данные, полученные при стандартной рентгенографии, создавая изображение срезов сустава, выполненных в заданной плоскости. За счет различия плотности отдельных образований на таких срезах отчетливо видна структура окружающих сустав мягких тканей. Это дает возможность определять такие параметры, как размеры различных отделов суставной полости, количество синовиальной жидкости, толщину синовиальной оболочки.

Магнитно-резонансная томография (МРТ) в диагностике заболеваний коленного сустава у детей применяется еще реже. На наш взгляд, это связано с относительно высокой стоимостью данного метода исследования, сложностями при проведении МРТ у детей младшего возраста и трудностями при интерпретации полученных результатов в различных возрастных группах.

К достоинствам упомянутых методов следует отнести относительную простоту, надежность и неинвазивность. В большинстве случаев данные, полученные с их помощью, в целом удовлетворяют потребности клинической

практики, позволяя своевременно выявлять соответствующие диагностические признаки и адекватно определять возможный характер прогрессирования заболевания. Однако даже комплексное использование всех вышеперечисленных методов лучевой диагностики не может предоставить достаточное количество информации для проведения дифференциальной диагностики синовитов коленного сустава у детей.

Более детальное исследование внутренних структур сустава при помощи артроскопии (АС) в детской ревматологии до настоящего времени выполнялось крайне редко. Однако, на сегодняшний день это наиболее точный метод оценки состояния таких важнейших компонентов сустава, как синовиальная оболочка, хрящ, связочный аппарат. Информация, полученная при визуальном исследовании полости сустава с помощью артроскопа, существенно дополняет данные рентгенографии, УЗИ и МРТ.

Так, например, АС при синовитах позволяет детально изучить характер и распространенность изменений синовиальной оболочки, однако не дает возможности измерить ее толщину, определить размеры того или иного отдела суставной полости, обнаружить синовиальные кисты, в достаточной мере оценить изменения костей. Наиболее полное представление о характере всех изменений, возникающих в пораженном суставе, может быть получено при сочетанном применении всех перечисленных диагностических методов. Поэтому использование АС как одного из компонентов комплексного обследования у детей с ортопедо-ревматологическими заболеваниями представляет значительный интерес как для клинической практики, так и для научных исследований.

Однако инвазивный характер АС существенно ограничивает возможности ее использования как диагностической процедуры в детском возрасте. Данная особенность АС не позволяет применять ее столь широко, как рентгенологическое и ультразвуковое исследование. В то же время она дает ей и определенные преимущества по сравнению с неинвазивными методами, обеспечивая возможность выполнения в полости сустава различных манипуляций под контролем зрения (в частности, прицельной биопсии измененных участков синовиальной оболочки). Она позволяет оценить состояние синовиальной оболочки и суставного хряща, а также получить материал для морфологического исследования. Поначалу ее пытались использовать для дифференциальной диагностики хронических артритов у взрослых пациентов. Однако морфологические изменения при большинстве воспалительных заболеваний суставов в данной возрастной группе довольно неспецифичны.

В ряде работ изучался характер и особенности локализации патологических изменений синовиальной оболочки при различных хронических заболеваниях суставов [2]. Полученные результаты позволяют говорить о тенденции к преимущественному формированию той или иной совокупности признаков при данном заболевании. Однако эти особенности достаточно условны и не могут быть использованы в качестве диагностических критериев. АС позволяет зафиксировать наличие воспалительного процесса, но обычно не дает возможности определить природу заболевания *ad oculus*.

Несмотря на вышеуказанное, случаи, когда АС позволяет точно поставить диагноз, не являются редкостью. Так, при микрокристаллических артритах могут быть обнаружены отложения кристаллов на поверхности синовиальной оболочки и суставного хряща. АС не позволяет непосредственно идентифицировать вид

кристаллов, но дает возможность определить групповую принадлежность заболевания и получить материал для микроскопического исследования. Достаточно специфические признаки можно наблюдать при пигментном виллезно-нодулярном синовите и синовиальном хондроматозе. Макроскопическая картина поражения синовиальной оболочки у этих пациентов настолько своеобразна, что точный диагноз может быть установлен уже во время АС и подтвержден при последующем патоморфологическом исследовании.

Использование прицельной биопсии расширяет диагностические возможности АС. Поражение синовиальной оболочки при артритах у детей обычно бывает неоднородным. Ее изменения, как правило, носят очаговый характер. Визуальный контроль позволяет получить фрагмент синовиальной оболочки для морфологического исследования, который, с точки зрения хирурга, наиболее адекватно отражает развивающийся в суставе патологический процесс.

При соответствующих лабораторных исследованиях в биоптате могут быть обнаружены: этиологические факторы артрита: кристаллы (уратов, гидроксипатита, пирофосфата кальция), различные инфекционные агенты (неспецифическая бактериальная и грибковая флора, туберкулезная микобактерия, хламидии), а также характерные морфологические признаки, помогающие уточнить природу заболевания (опухолевые клетки при онкологических заболеваниях, фрагменты пигментированного хряща при охронозе, гранулемы соответствующего типа при туберкулезе и саркоидозе, гистиоциты и многоядерные гигантские клетки при ретикулогистиоцитозе и т.д.).

Хотя АС нельзя считать абсолютно универсальным средством диагностики синовитов у детей, но в большинстве случаев она позволяет получить ценную информацию, недоступную для других методов исследования. Поэтому, при отсутствии противопоказаний, ее использование можно считать оправданным практически у всех детей с моно-и олигоартритами, синовитами неясной этиологии.

АС может представлять интерес и для оценки индивидуальных особенностей синовита в рамках известной нозологической формы и её патоморфоза под влиянием проводимой терапии. Однотипные клинические проявления артрита часто сопровождаются различными изменениями синовиальной оболочки.

В норме она представляет собой тонкую прозрачную пленку, через которую видна капсула сустава, четко прослеживается сосудистый рисунок.

При АС воспаленного сустава у детей можно видеть утолщение и гиперемия синовиальной оболочки, гипертрофию синовиальных ворсин, участки склероза синовиальной оболочки, отложения фибрина на ее поверхности и свободные сгустки фибрина в полости сустава, свободные «рисовые тельца» [1, 2]. Различия морфологической картины поражения суставов у разных больных определяются выраженностью и распространенностью этих признаков в каждом конкретном случае. АС позволяет дифференцированно оценить характер поражения, и, в некоторых случаях, непосредственно во время операции определить причину поражения суставов у больных со сходной клинической картиной заболевания. Для регистрации наблюдаемых изменений синовиальной оболочки предложено несколько способов их полуколичественной оценки.

А. Zschabitz и соавт. оценивали выявленные при АС макроскопические изменения синовиальной оболочки с помощью индекса, который вычислялся по 4 показателям: васкуляризация, гиперемия, отечность синовиальной оболочки и формирование

ворсин [4]. Выраженность каждого показателя определяется в баллах от 0 до 3. Такая схема позволяет зафиксировать выраженность изменений, но не учитывает их распространенность, поэтому с ее помощью сложно охарактеризовать поражение сустава в целом.

А.С. Paus и соавт. попытались преодолеть этот недостаток [3]. Они разделили сустав на 5 областей (заднюю, межмышцелковую, медиальную, латеральную, супрапателлярную). В каждой зоне тяжесть поражения оценивалась по 4 степеням: 1 – отсутствие признаков синовита, 2 – умеренная гиперемия без формирования ворсин, 3 – умеренная гиперемия с умеренным формированием ворсин, 4 – умеренная или выраженная гиперемия с массивным формированием ворсин. Общий индекс представлял собой среднее арифметическое оценок 5 указанных областей.

Американская Коллегия Ревматологов предложила оценивать выраженность гиперемии, утолщения и ворсинчатой пролиферации синовии по визуальной аналоговой шкале и одновременно регистрировать распространенность поражения в процентах по отношению к общей площади синовиальной оболочки.

За период с ноября 2005 по август 2006 года нами выполнены диагностические артроскопии коленных суставов у 22 детей в возрасте от 4 до 17 лет с синовитами неясной этиологии.

Операции выполнялись на оборудовании немецких фирм Carl Storz и MGB по общепринятой методике из двух нижних базовых доступов (передне-латерального и передне-медиального). С целью выяснения этиологии синовита оценивались следующие показатели:

- Синовиальная жидкость – количество, цвет, вязкость, цитоз, рН, плотность муцинового сгустка, синовиоцитограмма, наличие рогоцитов, ревмофактора, кристаллов, АСЛ-О, СРБ. Также проводилось исследование количества основных электролитов, выполнялся посев.

- Осмотр сустава *ad oculus*

- Выполнялась прицельная биопсия синовиальной оболочки из места, наиболее «подозрительного» в плане наличия очагового патологического процесса. При наличии диффузного поражения синовиальной оболочки, либо при отсутствии четко выраженных ее изменений, прицельная биопсия выполнялась в трех местах: из межмышцелковой вырезки, из верхнего заворота и из передне-медиального отдела капсулы сустава.

Приводим следующие клинические наблюдения.

Клиническое наблюдение № 1. Больная Н., 17 лет. ИБ № 1705/2.

Поступила в детское ортопедо-травматологическое отделение 6 ГКБ г. Минска с жалобами на боли в левом коленном суставе при ходьбе, периодические припухания. Считает себя больной в течение 2 месяцев. Факт острой травмы отрицает. Лечилась амбулаторно консервативно без улучшения. Общий и биохимический анализ крови, рентгенограммы сустава в 2-х проекциях, МРТ – неспецифичны. Госпитализирована 27.02.06 с предварительным диагнозом: реактивный артрит левого коленного сустава? для проведения диагностической артроскопии.

07.03.06 выполнена диагностическая артроскопия левого коленного сустава по общепринятой методике. Из сустава эвакуировано 50 мл темной крови. Травматических внутрисуставных повреждений не выявлено. В полости сустава массивные гроздьевидные, буро-желтого и буро-коричневого цвета разрастания

синовиальной оболочки (Рис. 1). Выполнена прицельная биопсия измененной синовиальной оболочки из межмышцелковой вырезки и верхнего заворота.

На основании визуального осмотра выставлен диагноз: Пигментный узелково-ворсинчатый (виллезно-нодулярный) синовит, диффузная форма. При последующем патоморфологическом исследовании диагноз подтвержден (Рис. 2,3).

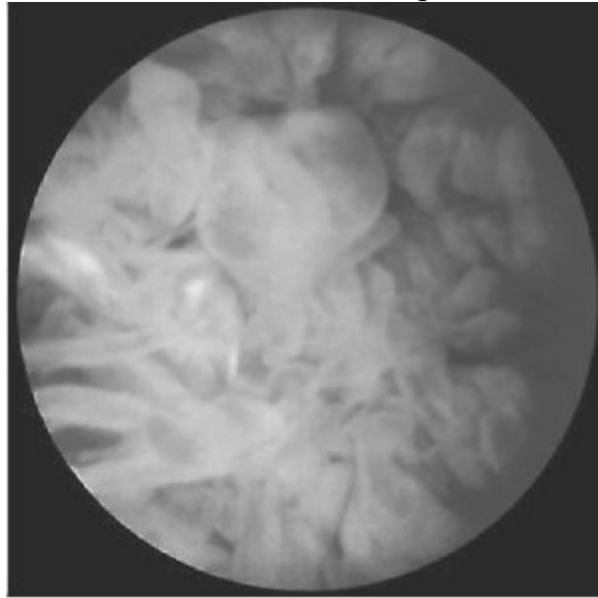


Рис. 1. Артроскопическое изображение пигментного виллезно-нодулярного синовита коленного сустава ребенка.

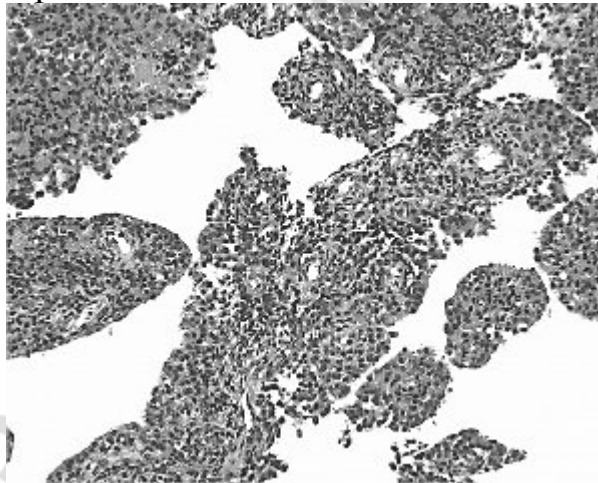


Рис. 2. Пигментированный виллезно-нодулярный синовит, диффузная форма. Участки синовиальной оболочки с сосочковой пролиферацией синовиоцитов. Окраска гематоксилином и эозином. Ув. 120.

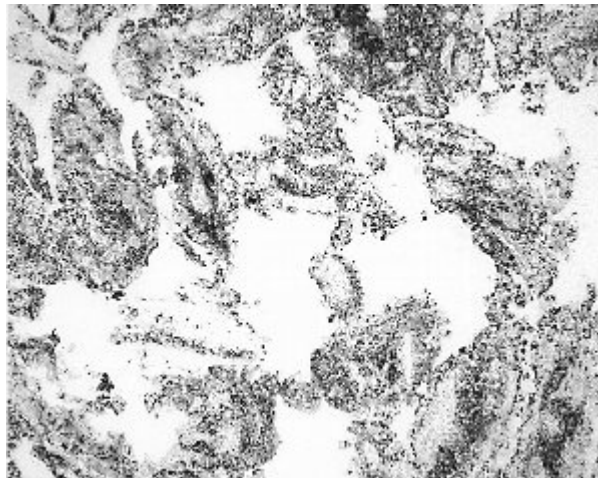


Рис. 3. То же. Диффузный гемосидероз. Реакция Перлса на железо резко положительная. Ув. 60.

Клиническое наблюдение № 2. Больная П., 6 лет. ИБ № 2334/2.

Поступила в детское ортопедо-травматологическое отделение 6 ГКБ г. Минска с жалобами на периодические боли в правом коленном суставе, усиливающиеся после физических нагрузок, периодические припухания. Впервые выпот в суставе появился 1 год назад, в период лечения в педиатрическом стационаре по поводу пневмонии и рецидивировал 1 раз в 3 – 4 недели. Лечилась амбулаторно консервативно без улучшения. Общий и биохимический анализ крови, рентгенограммы сустава в 2-х проекциях, МРТ – неспецифичны. Госпитализирована 21.03.06 с предварительным диагнозом: реактивный синовит левого коленного сустава? для проведения диагностической артроскопии.

23.03.06 выполнена диагностическая артроскопия левого коленного сустава по общепринятой методике. Из сустава эвакуировано 5 мл густой желтого цвета синовиальной жидкости с обильным вкраплением «рисовых телец». Травматических внутрисуставных повреждений не выявлено. Выполнена прицельная биопсия измененной синовиальной оболочки из межмышцелковой вырезки и верхнего заворота.

На основании визуального осмотра, исследования синовиальной жидкости и биоптата, анализа посева установлен диагноз: реактивная артропатия коленного сустава на фоне перенесенной респираторной инфекции (Рис. 4, 5). Во время артроскопии выполнено промывание всех отделов сустава большим количеством физиологического раствора. В последующем проведены курс лечения гормональными препаратами внутрисуставно, санация верхних дыхательных путей, физиотерапия. За время последующего наблюдения рецидивов синовита не наблюдалось.

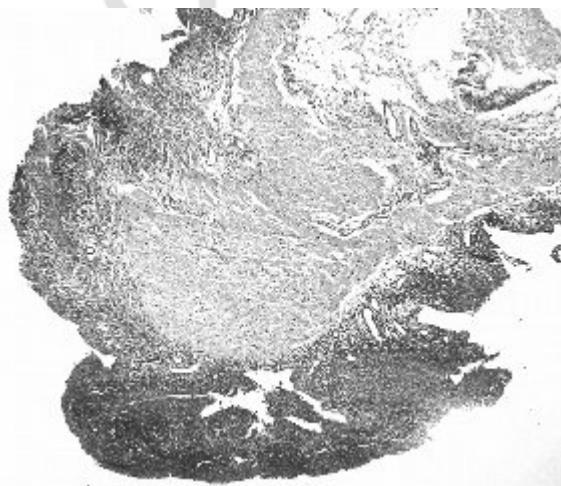

Рис. 4. Фрагмент синовиальной оболочки с утолщением синовиального пласта, фиброзом стромы, в субпокровном слое-диффузный воспалительный инфильтрат. Окраска гематоксилином и эозином. Ув. 60

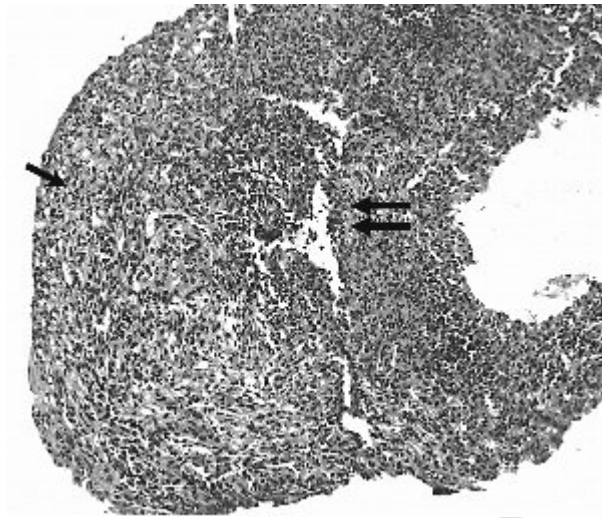


Рис. 5. То же. Гипертрофия синовиоцитов (стрелка), в воспалительном инфильтрате преобладают гистиоциты и лимфоциты с формированием лимфоидных агрегатов (двойная стрелка). Ув. 120.

Выводы.

1. Артроскопия (АС) является наиболее точным методом оценки внутрисуставных структур коленного сустава у детей, в т.ч. синовиальной оболочки.

2. Использование АС в качестве одного из компонентов комплексного обследования и лечения детей с ревмоортопедическими заболеваниями представляет значительный интерес как для клинической практики, так и для научных исследований.

3. АС нельзя считать абсолютно универсальным средством дифференциальной диагностики синовитов у детей, но в ряде случаев она позволяет получить информацию, недоступную для других методов исследования. Поэтому, при отсутствии противопоказаний, ее использование можно считать оправданным у всех детей с моно-и олигоартритами коленного сустава неясной этиологии.

#### **Литература**

1. Акбаров С.В., Алиева Д.М. Морфология синовита при реактивном артрите у детей // Педиатрия № 2, 2000 г. С. 108 – 111.

2. Кузнецов И.А., Анисимова Л.О., Монахов В.В. Эндоскопическое исследование синовиальной оболочки при различной патологии коленного сустава // Тез. Докл. 1 гор. конф. Молодых ученых травматологов-ортопедов Санкт-Петербурга. СПб., 1998. С. 43 – 44.

3. Paus A.C., Pahle J.A. Arthroscopic evaluation of the synovial lining before and after open synovectomy of the knee joint in patients with chronic inflammatory joint disease. Scand J. Rheumatol., 1990, 19, 193-201.

4. Zschabitz A., Neurath M., Grevenstein J. et al. Correlative histologic and arthroscopic evaluation in rheumatoid knee joints. Surg. endosc., 1992, 6, 277-282.