

Ретроспективный патологоанатомический анализ основных причин смерти у больных с генерализованной интраабдоминальной инфекцией

Белорусский государственный медицинский университет

Произведен ретроспективный патологоанатомический анализ 253 протоколов вскрытия умерших с распространенным перитонитом. В результате исследования были выявлены основные причины летальных исходов, детально проанализированы морфологические изменения внутренних органов, а также установлен высокий уровень частоты расхождения клинического и патологоанатомического диагнозов. Ключевые слова: распространенный перитонит, полиорганная недостаточность, морфологические изменения внутренних органов.

Неутешительные результаты лечения больных с распространённым перитонитом (летальность и показатели лечения при вышеуказанной патологии остается такой же, как и 20-40 лет назад) ставят под сомнение возможность создания унифицированной эффективной программы лечения этого грозного осложнения острой хирургической абдоминальной патологии. Унося сотни и даже тысячи человеческих жизней по всему земному шару ежедневно, данная нозологическая форма не может остаться незамеченной.

Такие грозные осложнения распространённого перитонита, как абдоминальный сепсис и инфекционно-токсический шок, являются сегодня главными причинами смерти больных в отделениях реанимации и интенсивной терапии. В настоящее время отмечается пикообразный рост числа больных с генерализованными формами хирургической инфекции (за последние 50 лет частота больных сепсисом увеличилась в 50 раз) [5; 6]. Общая летальность даже в крупных, хорошо оснащённых клиниках не опускается ниже 24-35% при абдоминальном сепсисе, при развитии септического шока достигает 60 – 70%, а при наличии у пациента полиорганной недостаточности – 80 – 90% [1-3; 5-9]. Данные ретроспективного анализа патологоанатомических исследований свидетельствуют об уровне смертности от распространённого перитонита, существенно превышающем большинство клинических показателей [4].

Экономический аспект лечения распространённого перитонита, особенно в токсической и терминальной стадиях заболевания, переводит данную проблему из разряда медицинских в число медико-социальных. Затраты на лечение одного пациента с хирургическим сепсисом в период нахождения в отделении реанимации и интенсивной терапии в 6 раз выше стоимости лечения больного с другим вариантом критического состояния и составляет в развитых странах Америки и Европы от 15 000 до 100000 – 300000 долларов США [7; 10].

В настоящее время доказано, что ведущую роль в танатогенезе генерализованной интраабдоминальной инфекции играет развитие и прогрессирование полиорганной дисфункции (или обратимой полиорганной недостаточности), а в финале заболевания и собственно необратимой полиорганной недостаточности, которая детерминирована морфологической перестройкой жизненно важных органов, проявляющейся в виде воспалительно-дистрофических и дегенеративно-некротических изменений основных функциональных структур.

Ряд авторов указывают на определённую последовательность нарушения функции органов и систем [4]. Логично предположить, что в первую очередь

страдают органы, которые непосредственно участвуют в детоксикации организма. Самой первой «locus minoris resistance» являются легкие, затем следует поражение печени, кишечника и почек. Существует мнение, что система крови и миокардиальная ткань обладают большей толерантностью к массивному токсическому воздействию и декомпенсация функции сердца и системы крови происходит на более поздних стадиях. Альтерация нервной ткани с нарушением функции нервной системы может проявляться как на ранних стадиях, так и в терминальной стадии патологического процесса.

Данные мировой литературы позволяют выделить группу urgentных хирургических заболеваний, при которых наиболее часто доминируют в разнообразных сочетаниях синдромы полиорганной недостаточности и инфекционно-токсического шока, определяющие диагностику, лечение и исход абдоминального сепсиса. В эту группу целесообразно объединить следующие заболевания [3]:

- вторичный распространенный гнойный перитонит, развивающийся вследствие деструкции полого органа и запущенных форм кишечной непроходимости;

- послеоперационный распространённый перитонит, обусловленный, как правило, несостоятельностью зоны швов анастомозов;

- гнойно-некротические формы деструктивного панкреатита – инфицированный некроз поджелудочной железы, септическую флегмону забрюшинной клетчатки, вторичный гнойный панкреатогенный перитонит, абсцессы различной локализации.

Вместе с тем, требуют уточнения и систематизации основные нозологические причины развития распространённого перитонита, частота и характер морфологических проявлений дисфункции различных органов и систем при выраженной эндогенной интоксикации, обусловленной прогрессированием перитонита.

Целью настоящего исследования явилось определение основных причин летальности больных с интраабдоминальной инфекцией, а также определение морфологической основы дисфункции основных органов и систем, микроскопических изменений внутренних органов при генерализованном инфекционном процессе в брюшной полости.

Материал и методы

Ретроспективный анализ проведен на основании 253 протокола вскрытия умерших от интраабдоминальной инфекции в различных стационарах г. Минска в период за 1999-2005 гг. путем сплошной выборки. Полученные результаты обработаны с помощью программы «STATISTICA» (V.6). Достоверность различий определяли с помощью параметрических и непараметрических методов статистики.

Результаты и обсуждение

Возрастной состав больных с различными формами интраабдоминальной инфекции варьировал от 19 до 94 лет и в среднем составил $63,9 \pm 1,92$ года. Этот показатель существенно различался в группах пациентов в зависимости от нозологической причины процесса. Так, при аппендикулярных формах интраабдоминальной инфекции средний возраст составил $63,3 \pm 9,3$ года, при осложнённых язвах гастро-дуоденальной зоны (ГДЗ) – $59,2 \pm 5,6$ лет; ОКН неопухолевого генеза – $55,3 \pm 8,03$ лет; панкреонекрозе – $54,8 \pm 2,3$ лет. В то же время

при осложненных формах ЖКБ средний возрастной показатель составил $65,1 \pm 6,5$ лет; мезентериальном тромбозе – $73,4 \pm 2,4$ лет; опухолях ЖКТ – $69,2 \pm 2,3$ лет.

При этом среди всех возрастных групп удельный вес умерших трудоспособного возраста (19-55 лет) составил 25,7%, что ещё раз подчеркивает высокую социально-экономическую значимость данной патологии.

Также отмечено, что пик смертности умерших в возрасте от 19 до 45 лет приходится на группу больных с панкреонекрозом (48,8% от всех умерших в данной возрастной группе). Напротив, удельный вес лиц пожилого и старческого возраста (старше 65 лет) был максимальным в группе, основным заболеванием в которой был мезотромбоз (34,8% всех умерших данной возрастной группы, $p < 0,001$).

В анализируемой выборке количество лиц мужского и женского пола распределилось примерно поровну (мужчин – 123 (49%); женщин – 130 (51%)).

Основными «стартовыми» заболеваниями явились: гангрена кишечника вследствие очагового или тотального мезотромбоза (24,1%); осложнения злокачественных опухолей органов брюшной полости (17,8%); панкреонекроз (19,4%); перфоративные язвы гастро-дуоденальной зоны (11,9%); осложнения желчекаменной болезни (7,5%) [рис. 1].

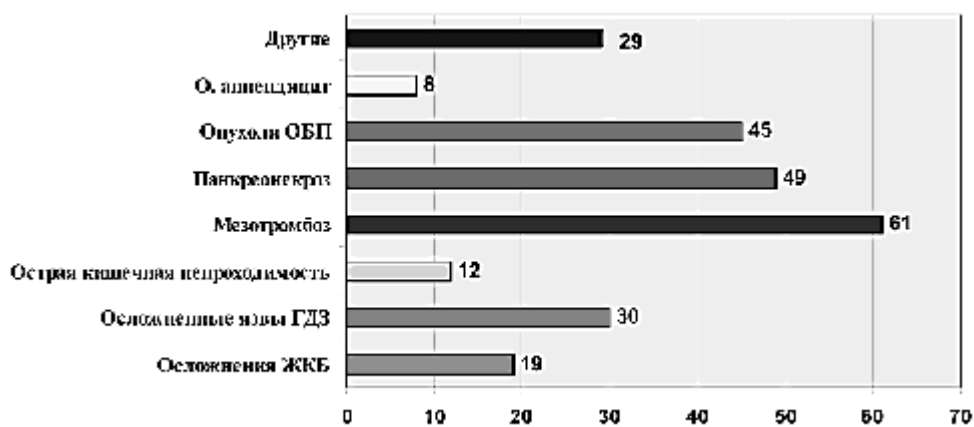


Рис. 1. Основные нозологические причины распространенного перитонита.

Проведенный анализ частоты сопутствующих заболеваний различных органов и систем показал, что наибольшее распространение среди умерших имела ишемическая болезнь сердца (58,5%), хроническая обструктивная болезнь лёгких (ХОБЛ – 26,5%), а также хронические заболевания органов пищеварения (21%). Следует отметить, что сопутствующий диагноз «артериальная гипертензия» по результатам анализа патологоанатомических диагнозов был выставлен в 3,2% случаев, тогда как в окончательном клиническом диагнозе – в 32,2%.

По результатам анализа патологоанатомических эпикризов и справок о смерти наиболее частыми причинами смерти больных с интраабдоминальной инфекцией явились: интоксикация (53,0%); прогрессирование перитонита (38,3%); полиорганная недостаточность (25,3%), острая сердечно-сосудистая недостаточность (16,6%), а также гнойная пневмония (8,7%). Вместе с тем, выполненный детальный анализ протоколов вскрытий умерших и оценка результатов макро-и микроскопических исследований не всегда совпадали между собой. Так, установлено, что доминирующей причиной летальных исходов при прогрессировании гнойного воспаления брюшины является полиорганная недостаточность, имевшая место в 68,8% случаев, из которых в 63,2% имели место морфологические признаки недостаточности более 3 органов и систем [табл. 1].

Таблица 1

Клинико-морфологический анализ структуры полиорганной недостаточности у умерших с интраабдоминальной инфекцией

Орган (система)	Количество случаев	
	абс.	%
Острая дыхательная недостаточность:	154	60,9
- альвеолярный отёк лёгких	97	38,3
- интерстициальный отёк лёгких	15	5,9
- геморрагический отёк лёгких	9	3,6
Острая сердечно-сосудистая недостаточность	151	59,7
Острая почечная недостаточность:	138	54,5
- очаговый канальцевый некроз	80	31,6
- тотальный некротический нефроз	40	15,9
Острая печёночная недостаточность	57	22,5
Острая надпочечниковая недостаточность (синдром Уотерхаузена-Фридериксона)	20	7,9
Отёк-набухание головного мозга (синдром Арнольда-Киари)	15	5,9
Острая недостаточность системы крови	43	17,0
- острая гемморрагическая анемия	21	8,3
- токсическая анемия	4	1,6
- ДВС синдром	25	9,9
Острая сосудистая недостаточность (ТЭЛА)	10	4,0
Острые язвы гастро-дуоденальной зоны	42	16,6
Вторичный иммунодефицит	3	1,2

Первым «органом-мишенью», морфологические признаки поражения которого можно выявить на самом раннем этапе развития патологического процесса, являются лёгкие. Так, клинико-морфологический анализ показал, что у больных, умерших от прогрессирования интраабдоминальной инфекции, структурно-функциональные нарушения наиболее часто встречались именно в лёгких и, как результат, наиболее значимый вклад в структуру полиорганной недостаточности внесла острая дыхательная недостаточность, которая была выявлена в 60,9% случаев.

Результирующей многообразия повреждающих факторов явилось развитие синдрома острого лёгочного повреждения (СОЛП, респираторный дистресс-синдром взрослых, «шоковое лёгкое»). Пусковыми механизмами СОЛП следует считать грубые нарушения микроциркуляции, гипоксию и некроз тканей, активацию медиаторов. Анализ морфологических изменений в легких, в 53,8% наблюдений имело место так называемое «влажное лёгкое», т.е. интерстициальный или альвеолярный отёк лёгких, который развивался вследствие экстравазации плазмы из микроциркуляторного русла в интерстиций вследствие стаза и секвестрации крови.

Следует отметить, что лишь в 14% случаев на аутопсии был выявлен интерстициальный отёк, мозаичные нарушения кровообращения в лёгких (стазы), в 7 случаях отмечены мелкоточечные субплевральные кровоизлияния т.е. морфологическая картина соответствовала I стадии РДСВ; в 86% был выявлен альвеолярный отек, тромбозы микроциркуляторного русла, кровоизлияния в лёгочную ткань, десквамация респираторного эпителия, деструкция альвеолоцитов II порядка, скопление жидкости, фибрина, форменных элементов в просвете альвеол, что соответствует II – IV стадиям.

Следует отметить, что тяжёлым осложнением со стороны органов дыхания при прогрессировании интраабдоминальной инфекции является пневмония, которая по данным настоящего исследования развилась в 90 случаях (35,6% от общего числа наблюдений), причём в 22 случаях (8,7% всех наблюдений), данная нозологическая форма явилась непосредственной причиной смерти больных. В 2-х случаях (0,8%)

пневмония не была диагностирована прижизненно.

При анализе морфологического преобразования печени при распространённом перитоните чётко прослеживаются как воспалительно-инфильтративные изменения в виде неспецифического реактивного гепатита (выраженное полнокровие, отёк межуточной ткани, пространств Диссе, лимфоидно-нейтрофильной инфильтрации портальных трактов и внутридольковой стромы, гидropическая и жировая дистрофия гепатоцитов), так и дегенеративно-дистрофические и некротические процессы (токсическая дистрофия печени, выраженная жировая дистрофия гепатоцитов с последующим развитием в жировой некроз гепатоцитов), причём последние свидетельствуют о наличии у пациента острой печёночной недостаточности. В 16,6% наблюдений (42 случая) на аутопсии имел место массивный некроз гепатоцитов, что характерно для фазы необратимой полиорганной недостаточности. Анализ клинических и биохимических (концентрация общего билирубина в сыворотке крови) показателей позволил выявить ещё 15 случаев острой печёночной недостаточности у умерших от прогрессирования интраабдоминальной инфекции. Напротив, в 3 случаях при наличии выраженных некротических изменений в печени на аутопсии прижизненные клинико-биохимические показатели оставались в норме, что может свидетельствовать о зависимости степени нарушения функции данного органа от таких показателей как возраст пациента, характер основного заболевания и проводимого комплексного лечения, объём и характер оперативного вмешательства, времени от момента начала заболевания до смерти пациента, а также адаптационных возможностей организма.

При анализе заключений о макроскопических изменениях кишечника на аутопсии было выявлено, что наиболее выраженное его поражение всегда локализовалось в анатомической области первичного аффекта, т.е. источника перитонита, в местах скопления экссудата, а также в области несостоятельных кишечных анастомозов. В 144 случаях (56,9% наблюдений) стенка кишечника выглядела истонченной, петли раздутыми, в 113 наблюдениях (44,7%) в просвете кишки макроскопически определялось жидкое содержимое, в 125 (49,4%) – петли были спаяны между собой. Микроскопическая картина характеризовалась отёком, инфильтрацией, полнокровием кишечной стенки, десквамацией эпителия слизистой оболочки, а также микротромбозами венозной части сосудов микроциркуляторного русла и некрозами стенки кишечника различной глубины и площади [рис. 2]. Суммируя макро-и микроскопическую картину, следует отметить, что синдром энтеральной недостаточности II-III степени можно выставить более чем в 50% наблюдений.

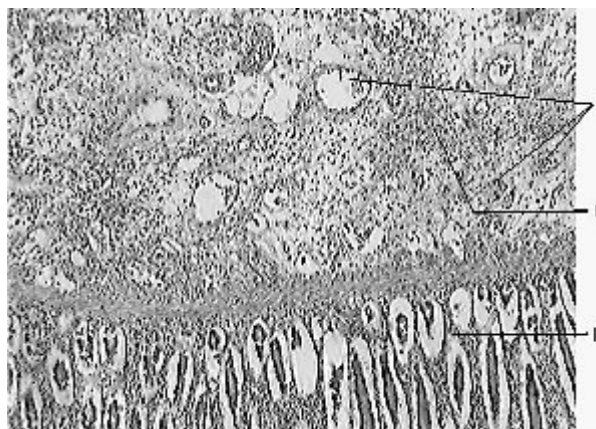


Рис. 2. Участок тонкой кишки умершего от распространенного перитонита. Сосудистая дистония (очаги ишемии и полнокровия – I), диффузно-очаговая лимфогистиоцитарная инфильтрация в стенке тонкой кишки (II), некроз и десквамация эпителия (III), выраженный интерстициальный отек, окраска гематоксилин-эозином. Ув.Ч 250.

Морфологический анализ показал, что, микроскопические изменения в почках при распространённом перитоните неспецифичны и в зависимости от реактивности организма, длительности заболевания и ряда других факторов могут варьировать от полнокровия, инфильтрации стромы с отёком и баллонной дистрофией эпителия почечных канальцев в реактивной и токсической стадиях заболевания до типичных морфологических проявлений «шоковой почки» (тотальный некротический нефроз, десквамация почечного эпителия, тубулорексис, множественные кровоизлияния в паренхиму почки) в терминальной стадии заболевания, особенно в фазу необратимой полиорганной недостаточности.

Достоверным морфологическим проявлением острой почечной недостаточности является острый канальцевый некроз ишемического и нефротоксического генеза. В настоящем исследовании некротический нефроз был выявлен в 115 случаях, причем очаговый канальцевый некроз наблюдался в 80 случаях (69,6% от всех наблюдений канальцевого некроза), а тотальный некротический нефроз – в 35 случаях (31,4%).

При анализе патоморфологических изменений в селезенке больных, умерших от прогрессирования интраабдоминальной инфекции была выявлена их четкая стадийность в зависимости от фазы патологического процесса – от фазы гипериммунного ответа (гиперплазия, полнокровие, увеличение массы селезенки, миелоз, обильный соскоб) к фазе иммунодепрессии и иммунопаралича (атрофия лимфоидных фолликулов, кариорексис, феномен «запустевания» пульпы, малокровие селезенки).

В 70,4 % на аутопсии селезёнка выглядела дряблой, ярко-красного цвета на разрезе, отмечалось наличие обильного соскоба, легкое отделение её капсулы («септическая селезёнка»). В 65 случаях (36,5% от общего числа выявленных септических изменений) наблюдались признаки гиперплазии лимфоидного аппарата селезенки. Данные изменения можно отнести к фазе гипериммунного ответа.

При ДВС-синдроме появлялся ещё один специфический морфологический признак шоковой селезёнки – множественные инфаркты пульпы селезёнки, обусловленные бактериальными эмболами (в 7,9%).

Масса селезёнки у умерших от прогрессирования интраабдоминальной инфекции колебалась от 60 до 480 г и составила в среднем $194,2 \pm 21,2$ г.

В 113 случаях (44,7% наблюдений) отмечалась атрофия лимфоидного аппарата селезенки, в 4,0%-малокровие органа, в 16,6-гиалиноз артерий пульпы селезенки, т.е. морфологическая картина, соответствующая иммунодепрессивному состоянию [рис. 3]. При этом масса селезенки достоверно уменьшалась и составляла в среднем $112,3 \pm 14,2$ г ($p < 0,05$ по сравнению со средней массой органа).

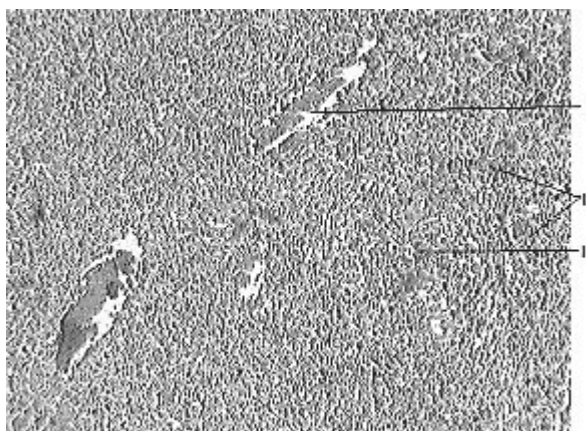


Рис. 3. Гистологический препарат селезенки умершего от распространенного перитонита. Резкое венозное полнокровие (I), уменьшение объема лимфоидных фолликулов и белой пульпы, резкая гиперемия, гиперплазия красной пульпы, скопления клеток миелоидного ряда (II), окраска гематоксилин-эозином. Ув. Ч 250.

По некоторым данным миокардиальная ткань обладает большей, чем остальные ткани организма человека, толерантностью к массивному токсическому воздействию и декомпенсация функции сердца происходит на более поздних стадиях перитонита. Однако, при наличии предсуществующих изменений сердечной ткани (атеросклеротический и постинфарктный кардиосклероз, диффузный миокардит, гипертрофия сердечной мышцы, хроническая ишемия миокарда (ИБС)), деструкция миофибрилл и декомпенсация сердечной деятельности происходит на самых ранних стадиях интраабдоминальной инфекции на фоне устойчивой компенсации функции других органов и систем. Учитывая высокий удельный вес лиц пожилого и старческого возраста в настоящем исследовании (более 50%) выраженная морфологическая перестройка сердечной мышцы и декомпенсация функции сердца с развитием острой сердечной недостаточности была выявлена в 59,7% случаев.

Патоморфологические изменения в миокарде обнаруживались в самом начале токсической стадии перитонита и проявлялись в виде межучного воспаления-отёка (в 32,4% случаев) и лимфогистиоцитарной инфильтрации межучной ткани (18,2%), фибриноидного набухания сосудистой стенки с выраженным повышением её проницаемости и единичными кровоизлияниями (11,9%), а также тромбоза сосудов микроциркуляторного русла (7,5%) и дистрофии (51,8%), преимущественно смешанного характера. Данные изменения в терминальной стадии, особенно в фазу необратимой полиорганной недостаточности закономерно сменялись деструктивно-некробиотическими изменениями (39,1%)-контрактурными повреждениями (4,7%), потерей поперечной исчерченности и фрагментацией миофибрилл (19,8%), внутриклеточным миоцитолизом (5,9%), кариорексисом и кариопикнозом (8,7%), а также сладжированием форменных элементов в сосудах микроциркуляторного русла (7,5%), возникновением микротромбозов и развитием некроза миокарда (5,9%).

Несмотря на то, что анализу были подвергнуты только случаи смерти больных от генерализованной интраабдоминальной инфекции в высокоспециализированных стационарах г. Минска, подавляющее большинство из которых являются клиниками, в настоящем исследовании была выявлена высокая частота несовпадения клинического и патологоанатомического диагноза (39 случаев или 15,4% всей анализируемой группы). Был выявлен высокий процент расхождения как

по основному заболеванию (9,1%), так и по его осложнениям (5,9%).

В 3 случаях на исход заболевания повлияли ятрогении, связанные с нарушением техники проведения хирургических операций и манипуляций (оставление тампона в брюшной полости, неустраненная интраоперационная перфорация тонкой кишки и перфорация мочевого пузыря вследствие грубой его катетеризации).

Выводы

1. В настоящее время основными заболеваниями, приводящими к неблагоприятному исходу у больных с интраабдоминальной инфекцией, являются: гангрена кишечника вследствие мезотромбоза, острый деструктивный панкреатит с исходом в панкреонекроз, различные осложнения злокачественных опухолей органов брюшной полости, осложненные язвы гастро-дуоденальной зоны и осложнения желчекаменной болезни.

2. Доминирующей причиной летальных исходов при прогрессировании гнойного воспаления брюшины является полиорганная недостаточность.

3. Основными «органами-мишенями» при распространенном перитоните являются легкие, сердце и почки, морфологические и клинические признаки недостаточности которых были выявлены в 60,9; 59,7 и 54,5% случаев соответственно.

4. Несмотря на совершенствование различных методов диагностики заболеваний органов брюшной полости, установлен высокий уровень частоты расхождения клинического и патологоанатомического диагнозов (15,4% всех наблюдений).

Литература

1. Алексеев С.А. Абдоминальный хирургический сепсис. – Мн.: Юнипак, 2005 – 256 с.

2. Гельфанд Б.Р., Гологорский В.А., Бурневич С.З и др. Абдоминальный сепсис: современный взгляд на нестареющую проблему. Стратегия и тактика лечения // Вестник интенсивной терапии – 1997.-№ 1. – С. 10 – 16.

3. Гельфанд Б.Р., Филимонов М.И., Бурневич С.З. Абдоминальный сепсис // Русский медицинский журнал – 1999.-№5. – С. 6 – 7.

4. Глумов В.Я., Кирьянов Н.А., Баженов Е.Л. Острый перитонит: Органопатология, пато-и танатогенез. – Ижевск: Изд-во Удмуртского ун-та, 1993. – 184 с.

5. Гринев М.В., Громов М.И. Сепсис. Полемические аспекты проблемы // Вестник хирургии – 1997-№ 4. – С. 56 – 59.

6. Гринев М.В., Багненко С.Ф., Кулибаба Д.М., Громов М.И. Септический шок // Вестник хирургии – 2004. – Т. 163, № 2. – С. 12 – 17.

7. Ерюхин И.А., Шляпников С.А. Хирургический сепсис (дискуссионные аспекты проблемы) // Хирургия – 2000.-№ 3. – С. 44 – 46.

8. Руднов В.А. Современные принципы антибактериальной терапии сепсиса // Антибиот. и химиотер. – 2000. – Т. 45, № 7. – С. 3 – 5.

9. Parillo I.E. Pathogenetic mechanisms of septic shock. N. Engl. J Med 1993.-№ 328. – P. 1471 – 1477.

10. Zimmerman I.I., Ringer T.V. Inflammatory responses in sepsis // Crit. Care Clin. – 1992.-№ 8. – P. 163 – 189.