

КОМПЛЕКСНАЯ ОЦЕНКА ВЛИЯНИЯ МЕТОДОВ МЕСТНОГО ГЕМОСТАЗА НА ТЕЧЕНИЕ РАНЕВОГО ПРОЦЕССА

ГУ «432 Главный военный клинический медицинский центр
Вооруженных Сил Республики Беларусь»

В данной статье представлены результаты комплексного исследования влияния гемостатических швов, электрокоагуляции и нового гемостатического средства Фибриностат на репаративные процессы в ранах печени. В эксперименте использовались гистологические и гистохимические методы исследования

Ключевые слова: фибриностат, печень, репаративные процессы, гистохимические методы.

V. N. Bordakov, M. V. Doronin, P. V. Bordakov

COMPLEX ESTIMATE OF THE INFLUENCE OF VARIOUS METHODS OF HEMOSTASIS TO THE WOUND HEALING

In this review we are present results of the complex study of the suture, coagulation and fibrinostat influence to the liver wound healing. Histological and histochemical methods were used in experiment.

Key words: fibrinostat, liver, wound healing, histochemical methods.

Проблема остановки кровотечения из паренхиматозных органов, в частности кровотечения из печени – одна из основных в абдоминальной хирургии. Существует множество самых разнообразных методов и способов гемостаза таких как тампонирование, прошивание ран, лигирование, клипирование сосуда гемостатическими клипсами; моно-, би- и мультиполярная электрокоагуляция; орошение ран гемостатическими, сосудосуживающими, коагулирующими растворами; нанесение плёнкообразующих гемостатических препаратов [2, 7]. Появление лазерной и плазменной коагуляции, фотокоагуляции, ультразвукового гармонического скальпеля, гемостатиков основой которых являются естественные факторы свертывания крови, позволяет существенно уменьшить время, затрачиваемое на гемостаз в ходе оперативного вмешательства. Местное действие гемостатического агента в ряде случаев вызывает повреждение клеток в зоне травмы, что приводит к изменениям микроциркуляции, обмена веществ и клеточного состава тканей. Степень агрессивности применяемого метода гемостаза напрямую влияет на течение раневого процесса и развитие возможных осложнений [2, 7].

Изменение активности сукцинатдегидрогеназы (СДГ) и лактатдегидрогеназы (ЛДГ) и сопряженных с ними процессов энергетического обмена и внутриклеточного дыхания в зоне травмы, позволит судить о степени выраженности компенсаторных механизмов и способности клеток к восстановлению нормального функционирования в зависимости от агрессивности метода гемостаза [1, 3, 5, 6, 8].

Цель исследования

Разностороннее сравнительное изучение влияния наиболее часто используемых методов остановки кровотечения из печени (гемостатического шва и электрокоагуляции) и нового гемостатического средства «Фибриностат» на течение раневого процесса.

Материал и методы

При сравнительном изучении влияния различных методов местного гемостаза в первую очередь нас интересовали:

-особенности течения регенераторных процессов в области раны – для чего на различных этапах послеоперационного периода прослеживали процесс заживления ран. Данные получали с помощью микроскопии гистологических срезов на 1, 3, 7, 14, 21 и 28 сутки.

-выраженность повреждающего действия и местной реакции тканей – для чего на 3 сутки измеряли толщину некроза в области воздействия повреждающего агента и величину зоны воспалительной инфильтрации, так как именно в этот период наиболее ярко проявляется граница между неизмененными и девитализированными тканями, а воспалительная реакция достигает максимальной выраженности [7]. Измерения зоны некроза и воспалительной инфильтрации производились при помощи микроскопа, снабженного микрометром. Так же оценивалась распространенность спаечного процесса. Данные получали при визуальном осмотре брюшной полости во время релапаротомии на 1, 3, 7, 14, 21 и 28 сутки.

-функциональная активность тканей в зоне раневого повреждения – для чего изучался метаболический профиль гепатоцитов, а именно активность дыхательных ферментов СДГ и ЛДГ на 1, 3 и 7 сутки.

Опыты были выполнены на белых беспородных крысах обоего пола массой 230±25 г. При постановке экспериментальной модели травмы печени было использовано 3 группы животных. В первой группе на кровотокающую поверхность накладывали швы по Оппелю. В качестве шовного материала использовали полипропилен 5/0, в среднем для достижения гемостаза потребовалось 3-4 шва. Во второй группе – коагулировали монополярным электродом. В третьей группе – из шприца

последовательно наносили «Фибриноста-т». Наблюдение за экспериментальными животными осуществляли в течение 28 суток после операции. Через определенные интервалы времени (на 1, 3, 7, 14, 21 и 28 сутки) животным под наркозом производили релапаротомию и визуально оценивали выраженность спячного процесса, наличие признаков кровотечения и желчеистечения в брюшную полость, изменения в области экспериментальной раны и окружающих тканей. В эти же сроки осуществляли забор тканей печени для гистологического исследования. На 1, 3 и 7 сутки в криостатных нативных срезах печени, замороженных в жидком азоте, толщиной 10 мкм в цитоплазме клеток выявляли активность СДГ и ЛДГ тетразолиевым методом по З. Лойда. Активность ферментов оценивали цитоплазме клеток в области раны на спектрофотометре плаг-методом при увеличении H280, площади зонда 0,785 мкм² и длине волны 545 нм, выражая результаты в относительных единицах оптической плотности (D).

Результаты и обсуждение

При изучении регенераторных процессов в гистологических срезах всех групп животных на 1 сутки отмечалась картина травматического повреждения с различной степенью выраженности лейкоцитарной реакции. В группе гемататического шва и электрокоагуляции она была представлена формирующимся лейкоцитарным валом на границе с неповрежденными тканями. В группе с применением Фибриноста лейкоцитарная реакция носила диффузный характер.

На 3 сутки эксперимента гистограммы ран животных первой и второй групп были типичными для воспалительной фазы раневого процесса. У крыс третьей группы в этот срок проявлялась тенденция к трансформации воспалительной фазы в регенераторную. Уже к 7 суткам гистограммы третьей группы свидетельствовали о выраженном регенераторном типе раневого процесса, который у животных I и II группы приобретал подобный характер на 14 сутки.

Через 3 суток от момента травмы у крыс III группы было отмечено начало формирования капилляров и появление небольшого количества гистиоцитов и молодых фибробластов. Через 2 недели раны всех животных в значительной степени замещались фиброзной тканью, васкуляризованной сформированными капиллярами, которая у животных III группы характеризовалась более высокой, чем I и II групп, степенью зрелости. На завершающем этапе заживления раневого дефекта состоял из ткани типа созревающего рубца. Во II группе, где применялась электрокоагуляция, некротические ткани сохранялись даже на 28 сутки после операции.

Таблица – Глубина некроза и величина демаркационного вала по данным гистологических исследований на 3 сутки послеоперационного периода (мкм)

Способ гемостаза	Глубина некроза		Величина демаркационного вала	
	M±m	p	M±m	p
Гемостатический шов	2975,1±235,4	<0,05	121,3±25,4	<0,05
Электрокоагуляция	1068,5±143,3	<0,05	76,1±12,2	<0,05
«Фибриноста»	26,2±7,8	<0,05	-	

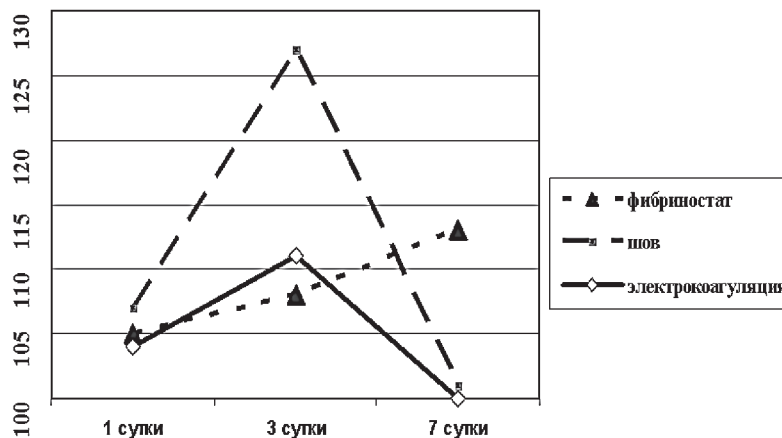


Рисунок 1. Активность СДГ ткани печени в области применения методов гемостаза (в единицах оптической плотности D)

Сравнительная оценка результатов гистологического исследования также позволила установить различия в повреждающем действии на ткани изучаемых методов гемостаза. Наиболее информативным показателем травматичности являлась величина зоны некроза в месте воздействия гемостатических агентов на паренхиму. Об особенностях репаративного процесса в известной степени можно судить по величине зоны лейкоцитарной инфильтрации (демаркационного вала), возникшего на границе жизнеспособных и девитализированных структур. Зона некроза на гистологических препаратах была представлена абсолютно нежизнеспособной тканью (ожоговый струп) и/или вакуолизированными клетками с бесструктурной цитоплазмой и дисконфлексацией остальных тканевых структур печени. Зона воспалительной инфильтрации в большинстве случаев состояла из нейтрофильных гранулоцитов, лимфоцитов и других клеток.

Как видно из представленных на таблице данных, отражающих степень некротизирующего действия на паренхиму печени изучаемых гемостатических методик, наибольшей глубина некроза оказалась в группе гемостатического шва 2975,1±235,4 мкм (<0,05). Тогда как при герметизации раневой поверхности печени «Фибриноста» некротические ткани практически не определялись, в некоторых случаях визуализировались не на всей раневой поверхности, участками максимальной глубиной 26,2±7,8 мкм. Следует отметить, что повреждение клеток печени в данном случае было связано с особенностями моделирования экспериментальной раны, а не применением препарата. Электрокоагуляция заняла в этом ряду среднее положение, причем эти различия в некротизирующем воздействии на паренхиму печени со второй группой являлась статистически значимой, и составила 1068,5±143,3 мкм. При оценке величины воспалительной инфильтрации, измеряемой на

гистологических срезах при помощи микроскопа, снабженного микрометром, было установлено, что при использовании электрокоагуляции главную роль по отграничению некротизированных тканей выполняет грануляционная ткань, развивавшаяся в зоне воздействия кровоостанавливающего агента к 7-м суткам после операции.

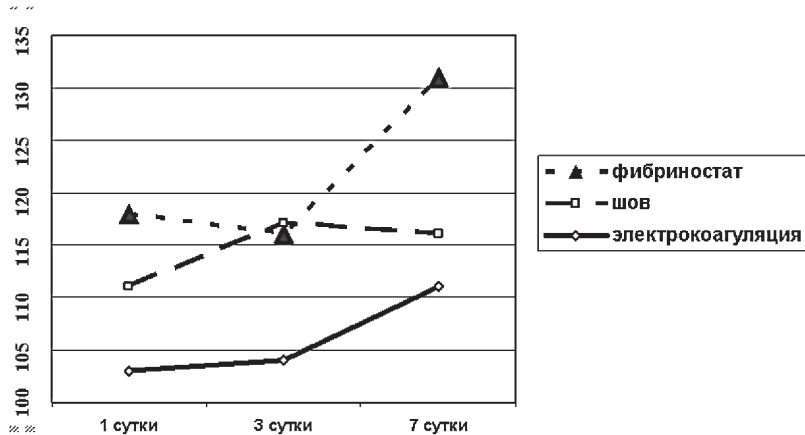


Рисунок 2. Активность ЛДГ ткани печени в области применения методов гемостаза (в единицах оптической плотности D)

Лейкоцитарный вал был менее выражен с нечеткими границами и составил $76,1 \pm 12,2$ мкм ($<0,05$). Наибольшие инфильтративные изменения в ткани печени выявлены при использовании гемостатического шва $121,3 \pm 25,4$ мкм ($<0,05$), в большинстве случаев при наложении швов отмечалась выраженная воспалительная реакция на всю глубину гистологического среза. «Фибриностат» отличался относительно низкой реактогенностью, воспалительная инфильтрация носила диффузный характер.

При осмотре брюшной полости мы обращали внимание на развитие спаечного процесса в послеоперационном периоде. Как известно, наиболее ярким проявлением реакции организма на морфологическое повреждение структур, инфицирование брюшной полости является формирование внутренних спаек и сращений. Если воздействие этиологического фактора прекращается быстро, свежие фибриновые отложения, еще не подвергшиеся соединительнотканной организации, могут самостоятельно резорбироваться. Когда же воспалительный процесс затягивается либо действует постоянный раздражитель в виде присутствия инородного тела, фибриновые сращения подвергаются соединительнотканной организации. Логично предположить, что при наличии стандартной операционной травмы, выраженность внутрибрюшных сращений, спаек при прочих равных условиях будет прямо пропорциональна повреждающему действию гемостатического способа и реакции организма на инородное тело в виде наносимого вещества. Для более наглядного представления полученных результатов была использована классификация Д.Н.Балащенко в баллах (отсутствие спаек и сращений-0; ограниченные или одиночные-1; множественные или распространенные 2; сплошные спайки и сращения-3 балла) [7]

Наибольшему образованию спаек в брюшной полости приводило применение гемостатических швов ($2,8 \pm 0,3$ балла). При их наложении на поврежденный орган в большинстве случаев формировались множественные сплошные сращения с окружающими органами. Определялись спайки с большим сальником, желудком и петлями тонкой кишки, передней брюшной стенкой, правой долей печени, в некоторых случаях с селезенкой, что объяснимо травматичностью шовно-

го метода гемостаза. При воздействии электротоком отмечались в основном ограниченные одиночные сращения с большим сальником ($1,7 \pm 0,4$ балла). В ряде случаев на 7, 14 и 21 сутки встречались множественные спайки с большим сальником и передней стенкой желудка, правой долей печени. Наименьшую тканевую реакцию вызывало применение «Фибриностата»-спаек и сращений практически не определялось ($0,4 \pm 0,1$ балла), что вероятно связано с тем, что фибриновая пленка изолировала раневую поверхность от брюшной полости и тем самым снижала интенсивность образования собственных фибриновых отложений.

Анализируя данные, отражающие состояние энергетического обмена можно отметить, что активность фермента СДГ на 1 сутки во всех группах находилась примерно на одном уровне и не имела статистически значимого различия (рисунок 1,2), и составила $107,08 \pm 15,5$, $104,08 \pm 10,5$, $105,72 \pm 8,6$ D, соответственно. В дальнейшем, в первой и второй группах, отмечалось значимое увеличение активности исследуемого фермента на 3 сутки до $127,66 \pm 16,5$ D и $111,88 \pm 19,8$ D соответственно. К 7 суткам наблюдался спад активности исследуемого фермента ниже первоначального значения ($101,52 \pm 12,5$ D в первой группе и $99,9 \pm 13,7$ D во второй). В то же время при применении «Фибриностата» в тканях печени отмечался постепенный, плавный подъем активности СДГ с 1 по 7 сутки. На 3 сутки активность фермента составила $108,88 \pm 18,5$ D, на 7- $113,32 \pm 14,1$ D.

Изучение гликолитических процессов в тканях печени выявило различия в активности анаэробного обмена. Так на 1 сутки наибольшая активность ЛДГ была после применения «Фибриностата» ($118,43 \pm 11,1$ D), а наименьшая после применения электрокоагуляции ($103,95 \pm 13,6$ D). Промежуточное положение занимала группа с применением гемостатического шва. Активность фермента на 1 сутки после их наложения составила $111,98 \pm 9,8$ D. Дальнейшая динамика изменения активности ЛДГ имела разнонаправленный характер. В I группе увеличение активности исследуемого фермента было отмечено на 3 сутки до $117,52 \pm 13,6$ D, к 7 суткам она сохранялась на прежнем уровне $116,93 \pm 12,1$ D. Во II группе напротив увеличение активности ЛДГ начиналось с 7 суток послеоперационного периода, и составила $114,61 \pm 14,4$ D. данный показатель не имел статистичес-




Рисунок 3. Активность СДГ (А) и ЛДГ (Б) ткани печени на 3 сутки после применения Фибриностата.

ких различий с активностью ЛДГ в I группе на 1 и 3 и 7 сутки. Аналогичная тенденция наблюдалась и после применения «Фибриноста». Более высокий уровень исследуемого фермента сохранялся на 1 и 3 сутки ($16,93 \pm 12,1 D$), а на 7 сутки наблюдался резкий подъем активности до $131,35 \pm 10,7 D$.

Исходя из полученных данных следует, что при применении гемостатического шва в тканях исследуемой зоны происходил компенсаторный подъем и последующее резкое угнетение основного пути образования энергии – цикла Кребса и активация резервного пути образования энергии – гликолиза. Аналогичная ситуация наблюдалась при применении в качестве гемостатического средства электрокоагуляции только с менее выраженным компенсаторным подъемом активности СДГ и началом активации резервного пути – гликолиза с 3 суток послеоперационного периода. Разнонаправленная реакция изучаемых энзимов в обеих исследуемых группах объяснима с позиции ответа организма на стрессовую ситуацию, которая складывалась из двух фаз: начальной активационной, и последующей фазы истощения. Временные интервалы их развертывания предопределялись природой стрессирующего фактора. В случае же с применением Фибриноста рост уровня активности обоих исследуемых энзимов в тканях исследуемой зоны печени соответствовал мобилизации компенсаторных клеточных механизмов и систем клеточной самозащиты. Сохранение нормального уровня активности СДГ говорило о том, что печеночная ткань в условиях применения Фибриноста быстро справлялась с состоянием энергетического дефицита возникшего вследствие травмы органа. А повышение ЛДГ с 3 по 7 сутки, исходя из общих принципов метаболизма в клетке, было связано с интенсивным образованием грануляционной ткани, которая происходит на фоне выраженной стимуляции гликолиза [5].

Обобщая данные, полученные в ходе комплексного экспериментального исследования, можно утверждать о сопоставимости динамики энергетических процессов в тканях зоны повреждения с полученной гистологической картиной и активностью репаративных процессов в экспериментальных ранах исследуемых групп животных. Так при использовании печеночных швов в качестве гемостатического средства в месте непосредственного завязывания узлов образовывались участки ишемии. В последующем (на 3 сутки) возникала ярко выраженная лейкоцитарная реакция и спаечный процесс. Метаболические процессы в клетках зоны повреждения протекали с угнетением основного пути энергетического обмена, что в целом отрицательно сказывалось на течении репаративных процессов. Не намного отличалась ситуация при применении электрокоагуляции. После воздействия электротокотом образовывался струп толщиной 2-3 мм, который стимулировал развитие в брюшной полости спаечного процесса и сохранялся вплоть до 28 суток послеоперационного периода. Однако на гистограммах всех срезов данной группы была менее выражена лейкоцитарная реакция и величина зоны некроза, чем в I группе. Энергетические процессы так же протекали с угнетением основного пути синтеза энергии и компенсаторным активизацией (гликолиза) анаэробного дыхания. В отличие от I и II исследуемой группы, применение «Фибриноста» не оказывало травмирующего действия на ткани печени, предотвращало развитие спаечного процесса (за счет изолирующего эффекта фибриновой пленки) и не нарушало фаз течения репаративных процессов. В пос-

леоперационном периоде в 3 группе наблюдалось быстрое восстановление нормального функционирования клеток в зоне травмы.

Выводы

1. Гемостатическое средство «Фибриноста» является новым отечественным полифункциональным препаратом местного действия, основой которого являются естественные факторы свертывания крови. Применение его не нарушает течение фаз раневого заживления, происходит более ранняя трансформация воспалительной реакции в регенеративную, что свидетельствует о выраженном регенеративном процессе.

2. При применении гемостатического средства «Фибриноста» лейкоцитарная реакция носит диффузный характер и фактически не отмечается местной реакции тканей, что свидетельствует об отсутствии повреждающего действия препарата на клетки печени. Препарат обладает наименьшей травматичностью (глубина некроза паренхимы в 114 раз меньше, чем при ушивании резецированной поверхности печени, в 41 раз меньше чем при применении электрокоагуляции), способностью к полной биодеструкции наносимых компонентов, минимальной местной и общей реакцией на адгезив, заживление протекает с образованием рубца без выраженных локальных изменений.

3. Исследование функциональной активности тканей в зоне раневого процесса показало, что применение гемостатического средства «Фибриноста» способствует быстрому восстановлению метаболического профиля в этой зоне. Изменение активности ферментов свидетельствует о быстрой компенсации энергетического дефицита за счет мобилизации механизмов клеточной самозащиты и с 3-х суток активно начинает формироваться грануляционная ткань.

Литература

1. Анфимов, П. Е. Действие ксеногенного иммобилизованного костного матрикса на течение раневого процесса / П. Е. Анфимов [и др.] // Бюллетень экспериментальной биологии и медицины. 2006. Т. 141. № 4. С. 448 – 450.
2. Бордаков, В. Н. Современное состояние проблемы остановки кровотечения из паренхиматозных органов / В. Н. Бордаков, М. В. Доронин // Актуальные вопросы хирургии, анестезиологии и травматологии: клиника, диагностика и лечение. Новые направления в медицине: сб. науч. тр. всеармейской междунар. конф., Минск, 23 октября 2009 г. / Бел. гос. мед. ун-т; редкол.: П. И. Беспальчук, В. Н. Бордаков. Минск, 2009. С. 23 – 31.
3. Генинг, Т. П. Метаболические пути утилизации кислорода и продукция АТФ в ткани печени при острой циркуляторной гипоксии / Т. П. Генинг, Н. Н. Иванская // Вестник новых медицинских технологий. 2006. Т. 8. № 3. С. 32 – 34.
4. Горский, В. А. Применение Тахокомба в абдоминальной хирургии / В. А. Горский, Б. К. Шукалин, И. В. Леоненко. М., 2003. 160 с.
5. Раны и раневая инфекция / под ред. М. И. Кузина. М.: «Медицина», 1981. 688 с.
6. Розанов, А. Я. Ферментативные процессы и их коррекция при экспериментальных исследованиях / А. Я. Розанов. Киев: «Здоровія», 1985. 246 с.
7. Литвин, А. А. Местный гемостаз в хирургии поврежденных печени и селезенки / А. А. Литвин // Хирургия. 2000. № 4. С. 74 – 76.
8. Лукьянова, Л. Д. Биоэнергетическая гипоксия: понятие механизмы и способы коррекции / Л. Д. Лукьянова // Бюллетень экспериментальной биологии и медицины. 1997. Т. 124. № 9. С. 244 – 253.

Поступила 4.05.2011 г.