

ЛАЗЕРНО-ОПТИЧЕСКИЙ МЕТОД ВЫЯВЛЕНИЯ И КОРРЕКЦИИ НАРУШЕНИЙ МИКРОЦИРКУЛЯЦИИ У ПАЦИЕНТОВ С ХРОНИЧЕСКИМ ПЕРИОДОНТИТОМ

УО «Белорусский государственный медицинский университет»

Применение лазерно-оптического метода диагностики, лечения корректирует нарушения микроциркуляции тканей периодонта у пациентов с хроническим периодонтитом и позволяет у 96,77% пациентов получить хорошие терапевтические результаты.

Ключевые слова: лазерно-оптический метод, хронический периодонтит.

S.P. Rubnikovich

LAZERNO-OPTICAL METHOD OF REVEALING AND CORRECTION OF INFRINGEMENTS OF MICROCIRCULATION AT PATIENTS WITH A CHRONIC PERIODONTITIS

Application of a lazerno-optical method of diagnostics, treatment corrects infringements of microcirculation of fabrics of a periodontium at patients with a chronic periodontitis and allows to receive good therapeutic results at 96,77 % of patients.

Key words: a lazerno-optical method, a chronic periodontitis.

Болезни периодонта являются социальной и обще-медицинской проблемой. В настоящее время существуют клинические критерии диагностики воспалительных болезней периодонта и большое количество различных методов лечения периодонтита, которые оказывают лечебное воздействие на различные звенья патогенеза патологического процесса. Одним из ведущих факторов, приводящих к патологии тканей периодонта, является нарушение регионарной гемодинамики и микроциркуляции [1-3].

В последнее время изучение микроциркуляции занимает значительную часть научных исследований в оценке жизнедеятельности организма, выявлении особенностей кровообращения, что ведет к новому пониманию механизмов возникновения, развития различных патологических процессов. Нарушение микроциркуляции приводит внача-

ле к снижению интенсивности капиллярного кровотока, а после развитием капиллярного стаза. В связи с этим исследование и оценка микроциркуляторных нарушений тканей периодонта представляют несомненный интерес [1-3].

При болезнях периодонта происходят глубокие дегенеративные изменения в микрососудах тканей периодонта, что требует целенаправленного влияния на них. В современной периодонтологии физиотерапия занимает ведущее место среди методов, стимулирующих микроциркуляцию периодонта. Физиотерапевтические методы эффективно улучшают и нормализуют микроциркуляцию тканей периодонта по сравнению с лекарственными препаратами или в сочетании с ними потенцируют их влияние. Физиотерапия является методом выбора при непереносимости лекарственных препаратов и противопоказаниях к хирур-

гическим вмешательством на тканях периодонта [6].

Сочетанная физиотерапия – это одновременное (сочетанное) использование двух или более физических факторов с лечебно-профилактическими и реабилитационными целями. Сочетанное применение физических факторов позволяет усиливать эффекты, присущие отдельным методам и повышать эффективность лечения пациентов. Повышенная эффективность сочетанной физиотерапии основана на ряде явлений: синергизм; потенцирование; возникновение новых эффектов; устранение нежелательных эффектов одного фактора другим; влияние не большое число систем организма и звеньев патологического процесса; увеличение продолжительности последствия [5].

В связи с этим нами разработан новый лазерно-оптический метод (ЛОМ) диагностики нарушения микроциркуляции в тканях периодонта с превентивной коррекцией выявленного нарушения, используя лазеротерапию и устройство для его осуществления (патент на изобретение РБ №13188 от 30.04.2010 г.). Методика применения у пациентов утверждена Министерством здравоохранения Республики Беларусь (№041-0410 от 06.05.2010г.) и разрешена для практического использования.

Цель исследования – изучить эффективность использования лазерно-оптического метода диагностики и лечения в профилактической коррекции нарушений микроциркуляции у пациентов с хроническим периодонтитом.

Материал и методы

Для исследования микроциркуляторного русла десны при хроническом периодонтите обследован 61 пациент в возрасте 35-44 года с генерализованным простым периодонтитом средней степени тяжести, давностью заболевания до 5 лет, которые были разделены на две группы. Первую группу составили 31 пациент, у которых в комплекс лечебно-профилактических мероприятий включили лазерно-оптический метод диагностики и лечения. Во вторую группу вошли 30 пациентов с применением обычных лечебно-профилактических мероприятий без ЛОМ. Контрольную группу составили 30 пациентов с интактным периодонтом. Все пациенты были практически здоровыми.

План комплексного лечения составляли после подготовительного лечения, в ходе которого всех пациентов обучали правильной гигиене ротовой полости и контролю за наличием и приростом зубного налета. Показатели OHI-S привели к значению 0,3 – 0,6, устраняли местные неблагоприятные факторы в ротовой полости. После проведения всех запланированных мероприятий подготовительного этапа лечения проводили повторную оценку состояния тканей периодонта, с применением разработанного нами лазерно-оптического метода [4]. Дальнейшие лечебные мероприятия пла-

нировали только тем пациентам, у которых в течение месяца при хорошем гигиеническом состоянии ротовой полости показатели остальных тестов мало изменялись в сторону улучшения. Вместе с этим план лечения состоял в выборе методов ортопедического и хирургического лечения (по показаниям), а также обязательным включением корригирующей сочетанной лазеротерапии и магнитотерапии на основе лазерно-оптического метода у пациентов первой группы.

В первой группе пациентов для коррекции нарушений микроциркуляторного состояния исследуемой десны проводили превентивный индивидуализированный курс многовариантного сочетания магнитного поля и лазерного излучения на основе лазерно-оптического метода до полного восстановления показателей воспаления и микроциркуляции десны с применением аппарата «ФотоСПОК» (Республика Беларусь) [5]. Методика магнитолазеротерапии состояла в сочетанном воздействии различных длин волн синего (460-480 нм), зеленого (500-540 нм), желтого (580-600 нм), красного (610-680 нм) и инфракрасного (920-960 нм) светодиодного излучения с величиной магнитной индукции равной 15 ± 5 мТл. Времени экспозиции (0,5-3 минуты на каждый участок воздействия, общее время составляет до 10 минут); количество полей воздействия (2-4); количество процедур (1-2 ежедневно). Среднее количество процедур на курс лечения в зависимости от показателей ЛОМ составляло от 5 до 10.

Результаты и обсуждение

При изучении интенсивности кровотока в микроциркуляторном русле десны лазерно-оптическим методом определили интенсивность микроциркуляции десны у лиц с интактным периодонтом, которая составила соответственно - $36,4 \pm 1,11$ УЕ (контрольная группа). У этих пациентов жалоб не было, наблюдали хорошее состояние мягких тканей периодонта: OHI-S был равен $0,56 \pm 0,08$; GI – $0,4 \pm 0,01$; IPMA – $6,1 \pm 0,47\%$.

В первые сутки после начала лечения у пациентов первой и второй группы значения интенсивности микроциркуляции десны отмечено в I – $17,68 \pm 0,89$ УЕ, $p < 0,001$ и II – $17,1 \pm 0,7$ УЕ, $p < 0,001$ соответственно, что свидетельствовало о снижении интенсивности микроциркуляции в десне более чем в 2 раза по сравнению с нормой (Табл.1). При этом у пациентов двух групп глубина периодонтальных карманов составила от 3 мм до 5 мм. Параметры объективных тестов, характеризующие воспаление в тканях периодонта, у пациентов с генерализованным простым периодонтитом составляли: OHI-S – $1,2 \pm 0,08$; GI – $2,34 \pm 0,13$; IPMA – $49,78 \pm 1,04\%$; PI – $4,06 \pm 0,21$.

Рентгенологические исследования показали деструктивные изменения костной ткани в виде резорбции альвеолярных перегородок в до 1/3 к длине корня.

На 3-и сутки комплексной терапии у пациентов первой группы значение интенсивности микроциркуляции десны составило $20,35 \pm 0,89$ УЕ ($p < 0,001$), а пациентов второй группы остались на прежних пределах – $17,97 \pm 0,73$ УЕ ($p < 0,001$), что на 11,7% ниже показателей первой группы (рис. 1).

На 5-е сутки лечения при улучшении клинических и функциональных показателей интенсивность микроциркуляции десны первой группы отмечена на 18,29% лучше по сравнению со второй группой ($p < 0,001$).

На 10-е сутки лечения с хроническим простым периодонтитом у пациентов первой группы хорошее состояние мягких тканей периодонта наблюдалось у 25 (80,65 ± 7,18%) пациентов. У этих пациентов отмечено: OHI-S – $0,33 \pm 0,02$, GI – $0,43 \pm 0,03$, PMA – $2,45 \pm 0,26\%$. Показатель микроцир-

Таблица 1 Показатели интенсивности микроциркуляции десны (УЕ).

Группы \ Сутки	I группа (n=31)	II группа (n=30)	Контроль (n=30)
			$36,4 \pm 1,11$
1	$17,68 \pm 0,89$	$17,1 \pm 0,7^*$	
3	$20,35 \pm 0,89^*$	$17,97 \pm 0,73^*$	
5	$23,13 \pm 0,89^*$	$18,9 \pm 0,78^* **$	
8	$28,74 \pm 0,81^*$	$19,93 \pm 0,74^* **$	
10	$34,32 \pm 0,5$	$20,8 \pm 0,81^* **$	
14	$35,1 \pm 0,51$	$24,23 \pm 0,45^* **$	
25	$34,94 \pm 0,52$	$26,6 \pm 0,72^* **$	
30	$35,16 \pm 0,48$	$27,6 \pm 0,73^* **$	
45	$36,52 \pm 0,5$	$28,8 \pm 0,93^* **$	

* $p < 0,001$ показатель достоверности по сравнению с контролем

** $p < 0,001$ - показатель достоверности по сравнению с I группой

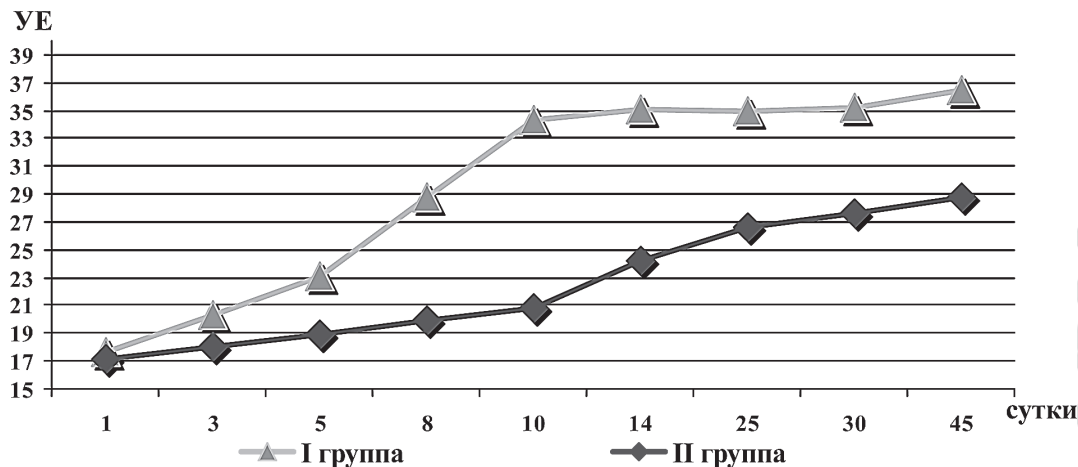


Рис.1. Изменения интенсивности кровотока в микроциркуляторном русле десны пациентов с хроническим периодонтитом первой и второй групп

куляции также свидетельствовал о хорошем состоянии – $34,32 \pm 0,5$ УЕ. Следует отметить, что у пациентов второй группы «мнимое» хорошее состояние десны без учета показателей ЛОМ отмечено у 17 ($56,67 \pm 9,06\%$) пациентов, при показателях хороших индексов гигиены и воспаления десны (ОИ-С – $0,40 \pm 0,03$; GI – $0,56 \pm 0,03$; IPMA – $5,90 \pm 0,66\%$) (Рис. 2). При этом показатель интенсивности микроциркуляции показывал, что состояние микроциркуляции во второй группе тканей периодонта было удовлетворительным – $20,8 \pm 0,81$ УЕ.

К 14-м суткам лечения у пациентов двух групп хорошее состояние мягких тканей периодонта наблюдалось у большинства пациентов (I – 26; $83,87 \pm 6,74\%$; II – 21; $70 \pm 8,37\%$). У этих пациентов отмечено: ОИ-С – $0,36 \pm 0,03$; GI – $0,30 \pm 0,02$; IPMA – $4,51 \pm 0,44\%$. Однако показатель микроциркуляции свидетельствовал о хорошем состоянии только в первой группе ($35,1 \pm 0,51$ УЕ), а во второй он оставался на удовлетворительных пределах ($24,23 \pm 0,45$ УЕ, $p < 0,001$), что на 30,97% ниже по сравнению с показателями первой группы.

На 25-е сутки клиническое и функциональное состояние соответствовало показателям 14-х суток лечения. На 30-45 сутки из 31 пациента первой группы с хроническим простым периодонтитом хорошее состояние мягких тканей периодонта наблюдалось у 30 ($96,77 \pm 3,06\%$) пациентов. У этих пациентов отмечено: ОИ-С – $0,3 \pm 0,02$, GI – $0,4 \pm 0,03$, РМА – $2,55 \pm 0,26\%$. Во второй группе хорошее состояние в тканях периодонта констатировано у 16 ($53,33 \pm 9,11\%$) пациентов. Лазерно-оптический метод диагностики и корригирующей магнитолазеротерапии у 96,77% пациентов первой группы в ближайшие сроки наблюдения позволяет получить хорошие терапевтические результаты, и снизить количества осложнений с 46,67% до 3,23%. Показатели IPMA и GI находились на низких пределах (GI – $0,43 \pm 0,02$; IPMA – $6,73 \pm 1,06\%$), а показатели интенсивности микроциркуляции показывали, что состояние микроциркуляции в тканях периодонта было удовлетворительным (30 сутки – $27,6 \pm 0,73$ УЕ; 45 сутки – $28,8 \pm 0,93$ УЕ ($p < 0,001$)).

Через 4 – 6 мес в первой группе отмечен

высокий показатель хороших результатов лечения ($27; 87,1 \pm 6,04\%$), однако у 4 ($12,9 \pm 6,04\%$) пациентов необходимо было назначить поддерживающее лечение в виде двух процедур магнитолазеротерапии, так как у этих пациентов при хороших показателях индексов гигиены и воспаления (ОИ-С – $0,4 \pm 0,03$; GI – $0,31 \pm 0,02$; IPMA – $4,51 \pm 0,44\%$) состояние микроциркуляции имело субкомпенсирован-

ный характер ($24,33 \pm 0,44$ УЕ). В целом по первой группе показатели объективных тестов свидетельствовали о положительном лечебном эффекте индивидуализированного диагностико-терапевтического комплекса с применением магнитотерапии и лазеротерапии на основе лазерно-оптического метода по сравнению с исходными данными (табл.1). Во второй группе после проведенного лечения хорошее состояние отмечено только в 10 ($33,33 \pm 8,58\%$) пациентов. В целом по группе при хорошей гигиене ротовой полости отмечено воспаление в десне (ОИ-С – $0,43 \pm 0,02$; GI – $1,24 \pm 0,08$; IPMA – $35,04 \pm 2,87\%$) и удовлетворительное состояние микроциркуляции в тканях периодонта ($22,67 \pm 0,54$ УЕ).

Анализ объективных исследований в первой группе в сроки наблюдения 7 – 9 мес показал небольшое движение индексов в сторону улучшения, поэтому процент хороших результатов составлял $96,77 \pm 3,52\%$. А 1 ($3,23 \pm 3,52\%$) пациенту, у которого отметили удовлетворительное состояние (ОИ-С – $0,56 \pm 0,06$; GI – $1,64 \pm 0,09$; IPMA – $23,04 \pm 3,81$; показатель интенсивности микроциркуляции – $22,6 \pm 0,71$ УЕ) провели курс магнитолазеротерапии до нор-

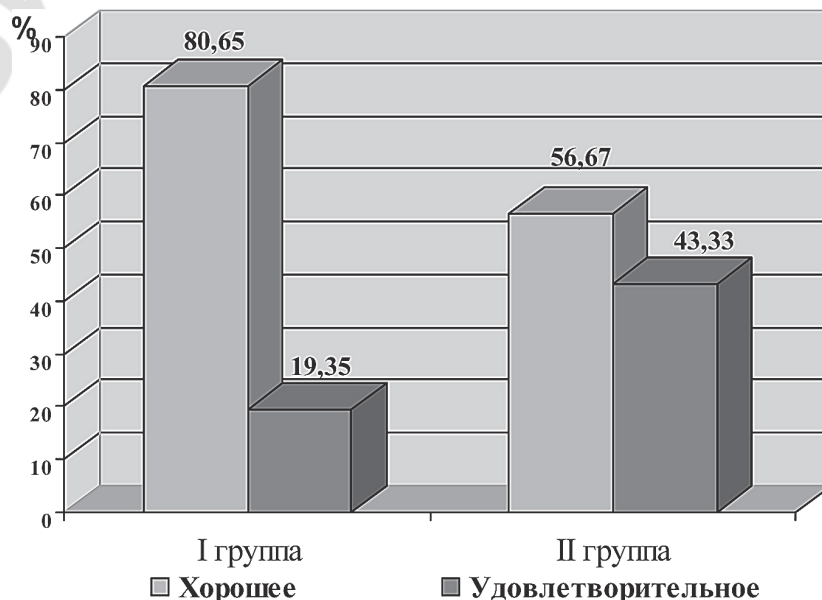


Рис. 2. Оценка состояния тканей периодонта пациентов с хроническим периодонтитом первой и второй групп на 10-е сутки лечения.

ализации показателей ЛОМ. Однако во второй группе показатели гингивальных тестов соответствовали средней тяжести воспаления, а функциональное состояние периферического кровообращения оставалось удовлетворительным.

Через 10 – 12 мес в первой группе хорошие результаты лечения наблюдали у всех пациентов. Индекс РМА составил $2,18 \pm 0,15\%$; GI – $0,41 \pm 0,03$. Следует отметить, что ранее проведенное поддерживающее лечение магнитолазеротерапией дало возможность стабилизировать патологический процесс в тканях периодонта в первой группе пациентов с субкомпенсированным течением, поэтому хорошее состояние отмечено у всех 31 ($100 \pm 0\%$) человека. Однако во второй группе показатели гингивальных тестов остались на прежнем уровне и соответствовали средней тяжести воспаления, а функциональное состояние периферического кровообращения оставалось удовлетворительным.

При осмотре в сроки 1 – 4 года хорошее состояние в первой группе наблюдали у 30 ($96,77 \pm 3,52\%$) пациентов, об этом свидетельствовали показатели объективных тестов (IPMA – $3,07 \pm 0,22\%$; GI – $0,43 \pm 0,03$; показатель интенсивности микроциркуляции – $35,7 \pm 0,5$ УЕ). При рентгенологических исследованиях не отмечено изменений в высоте вершины альвеолярного гребня по отношению к длине корня зуба и типу резорбции, отсутствовал остеопороз, что позволило судить о стабилизации патологического процесса. Во второй группе на основании клинико-рентгенологических исследований исход лечения можно считать благоприятным только у 8 ($26,67 \pm 8,01\%$) пациентов (рис. 6.4). Остальные пациенты ($22; 73,33 \pm 8,01\%$) нуждались в полном объеме лечебных мероприятий, направленных на уменьшение воспаления, улучшение микроциркуляции, для нормализации клинического состояния и стабилизации процесса. При этом лазерно-оптический метод диагностики и корригирующей магнитолазеротерапии у 96,77% пациентов первой группы позволяет получить хорошие терапевтические результаты, и снизить количества осложнений с 73,33% до 3,23%.

Для иллюстрации успешного комплексного лечения пациентов первой группы, которым проводили новый лазерно-оптический метод с целью определения показаний к назначению индивидуализированных лечебно-профилактических мероприятий в тканях периодонта, приводим выписку из истории болезни 67/2008 г. пациентки Б., 35 года. Пациентка обратилась с жалобами на кровоточивость десны при чистке зубов и подвижность зубов. При клиническом осмотре выявлена кровоточивость при зондировании, ОНI-S – 2; GI – 2,84; РМА – 38,46 %; глубина периодонтальных карманов до 6 мм, IR – 32,14%, подвижность первой степени имели 6 зубов. Уровень альвеолярного гребня по отношению к корню зуба был снижен до 1/3 высоты в области почти всех зубов, явления остеопороза и расширения периодонтальной щели. Постоянные зубы имели сформированные корни, патологических изменений в периапикальных тканях не отмечали. До лечения показатель интенсивности микроциркуляции составил 17 УЕ, что соответствовало нарушению микроциркуляции в 2 раза.

На основании диагноза составлен план лечения, который включал подготовительное лечение (удаление зубных отложений, мотивация и обучение гигиены рта, контроль прироста зубного налета); повторную оценку состояния тканей периодонта; ортопедическое лечение с целью устранения дефектов коронок 3.6-го и 3.7-го зубов; поддерживаю-

щую терапию с целью регулярного контроля гигиены ротовой полости и постоянной ее коррекции, выявления кариеса, нарушений пломб, окклюзии, а также контроля состояния микроциркуляции. У этой пациентки использовали ЛОМ и в зависимости от его показателей назначали магнитолазеротерапию. Экспозиция процедуры составляла от 0,5 до 2 мин, которую проводили через день в количестве 6 процедур до восстановления показателя интенсивности микроциркуляции (ЛОМ = 34,0 УЕ).

На 3-и сутки после начала лечения определили показатель интенсивности микроциркуляции, который составил 20 УЕ. На 10-е сутки после начала лечения показатель интенсивности микроциркуляции составил 31 УЕ, что соответствует норме, а состояние тканей периодонта после лечения было в пределах нормы (ОНI-S – 0,6; GI – 0,85; РМА – 9). К 14-м суткам показатель интенсивности был 34 УЕ и сохранялся во все сроки наблюдения. В период диспансеризации пациентки при каждом осмотре были назначены процедуры магнитолазеротерапии (1-2) до нормализации показателей ЛОМ.

Через 1 год после лечения на ортопантомограммах - значительное улучшение состояния костной ткани: отсутствие остеопороза и расширения периодонтальной щели, а показатель интенсивности составил 33 УЕ. Признаков рецидива не отмечено. Значения индексов гигиены и воспаления соответствовали хорошим показателям состояния тканей периодонта, а данные рентгенологического исследования указывали на стабилизацию процесса.

Выводы

1. Использование у пациентов с хроническим периодонтитом нового лазерно-оптического метода с целью определения показаний к назначению индивидуализированной сочетанной лазеротерапии и магнитотерапии позволяет достоверно сократить сроки лечения в 4,5 раза, улучшить показатели микроциркуляции в тканях периодонта в среднем на 3 сутки и полностью их восстановить до нормальных в среднем на 10 сутки лечения.

2. Лазерно-оптический метод диагностики и корригирующей магнитолазеротерапии у 96,77% пациентов с хроническим периодонтитом в ближайшие сроки наблюдения позволяет получить хорошие терапевтические результаты, и снизить количества осложнений с 46,67% до 3,23%, а в отдаленные сроки наблюдения позволяет снизить количества осложнений с 73,33% до 3,23%.

3. Применение данного лазерно-оптического метода открывает новое направление в клинической стоматологии.

Литература

1. Дедова, Л. Н. Эпидемиологическая характеристика тканей периодонта и кариеса поверхности корня зуба у 35 – 54-летних жителей Республики Беларусь / Л. Н. Дедова // Медицинский журнал. 2006. № 3. С. 43 – 46.

2. Логинова, Н. К. Функциональная диагностика в стоматологии / Н. К. Логинова, Е. К. Кречина, С. Н. Ермолаев. М., 2007. 120 с.

3. Орехова, Л. Ю. Заболевания пародонта / Л. Ю. Орехова. М., 2004. 432 с.

4. Рубникович, С. П. Лазерно-оптические методы диагностики и терапии в стоматологии / С. П. Рубникович, Н. А. Фомин. Минск, 2010. 361 с.

5. Улащик, В. С. Магнитофототерапия: применение аппарата «ФотоСПОК»: метод. пособие / В. С. Улащик, А. С. Плетнев // ГНУ «Институт физиологии НАН Беларуси». Минск, 2009. 32 с.

6. Физיותרapia в периодонтологии: принципы, показания и противопоказания: учеб.-метод. пособие / Л. Н. Дедова [и др.]. Минск: БГМУ, 2007. 36 с.

Поступила 9.03.2011 г.