

Сцинтиграфические характеристики поражения печени при ревматической патологии

Использование сцинтиграфии позволяет обнаружить в тканях печени наличие органических изменений, оценить накопление и распределение радиофармакологического препарата в паренхиме при ревматической патологии в сочетании с инвазией вирусов гепатита С и В.

Ключевые слова: Сцинтиграфия печени, вирус гепатита С, В, ревматоидный артрит

В клинической практике радионуклидные исследования печени по частоте занимают третье место после лабораторных и ультразвуковых. Использование сцинтиграфии позволяет обнаружить в тканях печени наличие органических изменений после внутривенного введения коллоидных препаратов и их распределения в морфофункциональных структурах ретикулоэндотелиальной системы с преобладанием в печени (до 90%) [1, 9].

Однако сцинтиграфическая картина не является специфичной и без клинических данных на основании только данного метода исследования нельзя быть категоричным при постановке диагноза. Ревматоидный артрит (РА) часто сопровождается висцеральными проявлениями, которые могут быть выявлены и в органах пищеварения, в том числе в печени. Среди различных вариантов изменений структуры печени при ревматической патологии выделяют такие поражения как амилоидоз, воспалительные и склеротические изменения в портальных трактах, дистрофию и некроз гепатоцитов [5, 6].

Цель данной работы – оценка возможностей гепатосцинтиграфии для выявления особенностей поражения печени у пациентов с ревматическими заболеваниями в сочетании с носительством вирусов гепатита С и В.

Нами были проанализированы результаты сцинтиграфии печени с коллоидным препаратом золота (гепататом), меченым технецием (Тс 99м) [2] у 38 пациентов ревматологического отделения и отделения портальной гипертензии ЛПУ 9ГКБ г. Минска. 28 больных в качестве основного диагноза имели различную ревматологическую патологию: РА – у 9, системная красная волчанка (СКВ) – у 5, первичный синдром Шегрена (ПСШ) – у 4, системный склероз (СС) – у 2, остеоартроз (ОА) – у 2 и у 6 реактивный артрит (РеакА). Вирусный гепатит С в данной группе был верифицирован у 16 пациентов, гепатит В имел место у 3-х больных, микст инфекция у одного, у 8 пациентов диагностирован хронический невирусный гепатит. В группе сравнения были 10 больных отделения портальной гипертензии, из которых 4 страдали хроническим гепатитом невирусной этиологии, у одного диагностирован первичный билиарный цирроз печени (ПБЦ), хронический гепатит С был у 4-х и микст инфекция у одного пациента.

Исследование выполнялось на гамма-камере «Dyna Camera Series 5 Picker International» полипозиционно. Анализировались положение, размеры, форма печени и селезенки, особенности накопления и распределения радиофармацевтического препарата (РФП), определялся процент накопления РФП селезенкой (СЦП) в сравнении с максимальной зоной накопления в печени (в норме составляющий 8-10%) [3, 4, 7]. Проводилась корреляция с данными лабораторных анализов и клиническими показателями [9].

На сцинтиграммах были выявлены изменения размеров и формы печени, а также изменение характера накопления и распределения РФП в виде снижения накопления его в печени и неравномерности распределения, причем степень данных изменений зависела от выраженности патологического процесса в печени (рисунок 1).

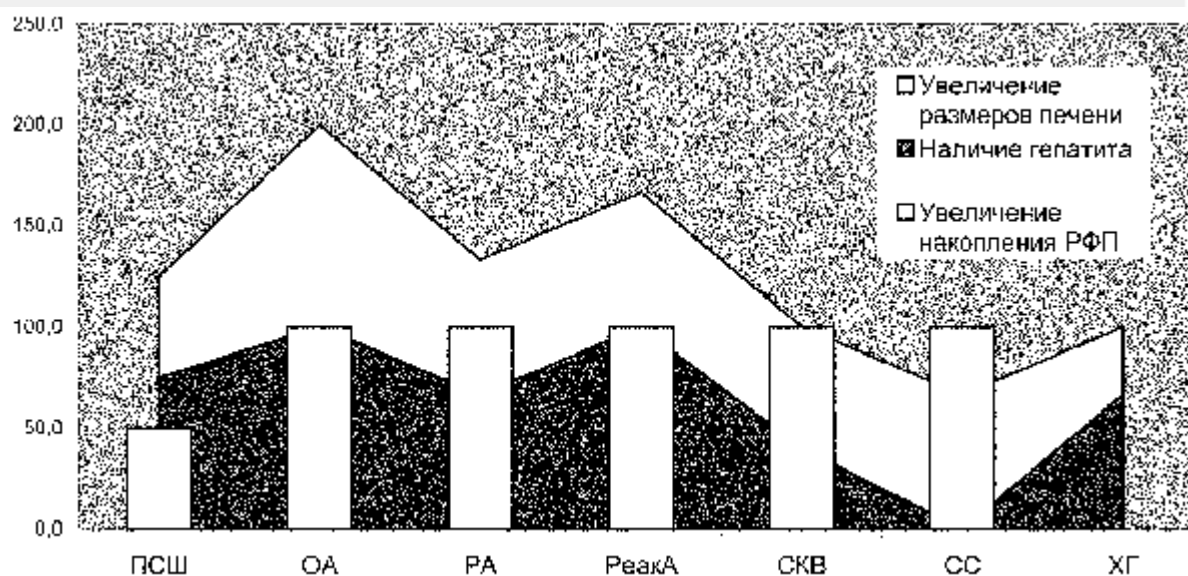


Рис.1. Качественная оценка сцинтиграмм печени при ревматической патологии.

При хроническом гепатите (ХГ) без наличия ревматической патологии величина СЦП составила 45,5%, при ревматических заболеваниях в сочетании с хроническим вирусным гепатитом данный показатель составил: при ПСШ – 39,1%, ОА – 31,5%, СКВ – 27,3%, РА – 21,9% (рисунок 2).

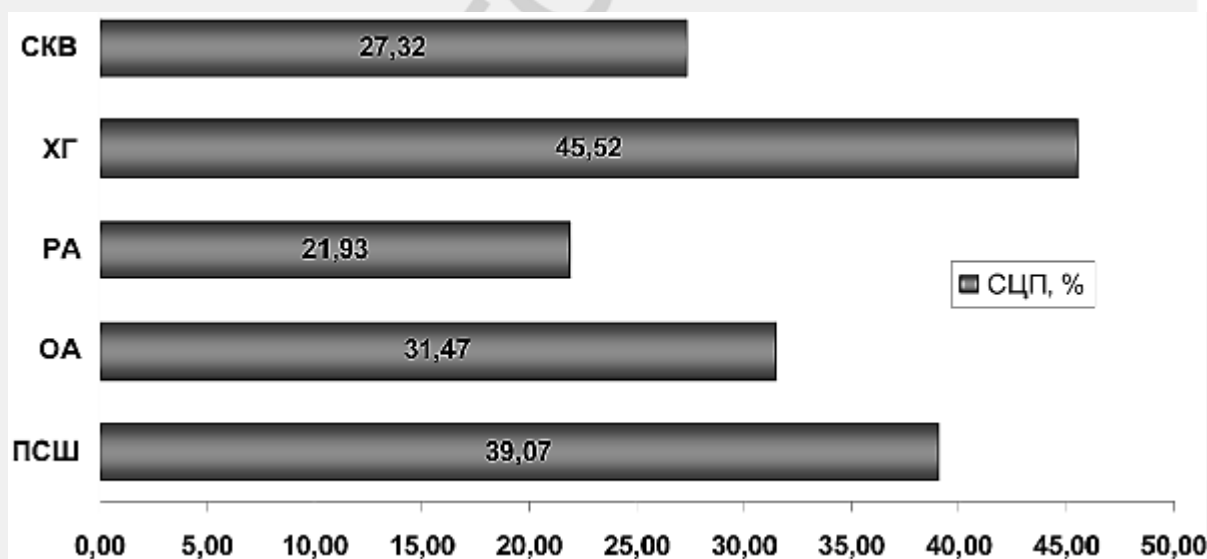


Рис.2. Величина СЦП в подгруппах (%)

Получена достоверная корреляция в сопоставлении СЦП в подгруппах РА, ПСШ и хронический гепатит ($p < 0,02$).

Иммунная патология в целом не приводит к повышению СЦП, что, по-видимому, связано с приемом глюкокортикостероидов, подавляющих активность заболевания. Диспротеинемия и высокий уровень белка сыворотки крови у пациентов с аутоиммунной патологией снижают дополнительное накопление коллоидов золота в печени, в связи с чем регистрируются относительно низкие уровни СЦП в данных

группах. Больные с ОА, наоборот, получают преимущественно нестероидные противовоспалительные препараты, что также самостоятельно может способствовать прогрессированию печеночной патологии, и уровень СЦП в данной подгруппе выше.

Вычисление средних значений СЦП на фоне ревматической патологии показало отсутствие зависимости в величине скинтиграфического показателя от этиологии, вызвавшей гепатит. Однако, отмечено достоверное повышение СЦП при микст-инфекции (гепатит С+В) и при трансформации гепатита в цирроз (рисунок 3).

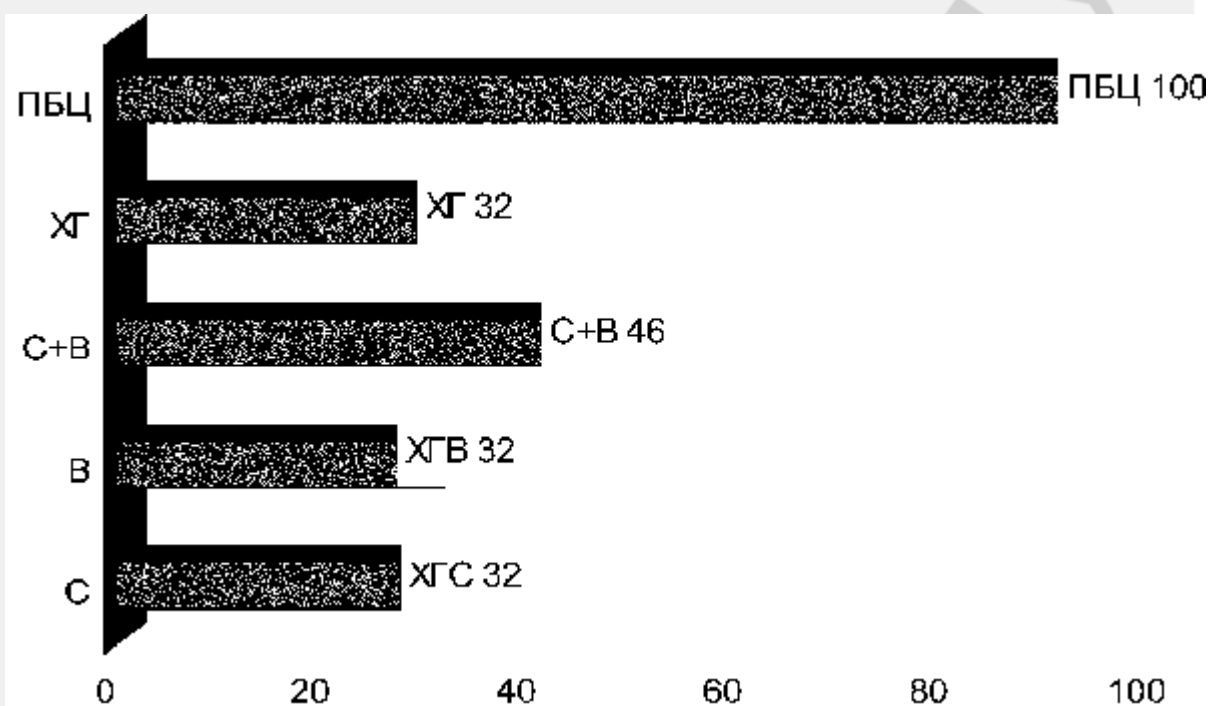


Рис. 3. Средние значения СЦП в подгруппах в процентах

При РА по скинтиграфической картине чаще всего диагностировался хронический гепатит, а не диффузные изменения в печени. Процесс в печени, как правило, сопровождается увеличением накопления изотопа в верхней трети или двух третях правой доли печени, селезенка редко накапливает препарат (см. таблицу 1).

У больных с первичным синдромом Шегрена есть антигенное сходство в структуре протоков слюнных желез с печеночными протоками, в связи с чем поражение печени более отчетливое. При ПСШ скинтиграфически фиксировалась гепатомегалия со снижением интенсивности накопления и неравномерным распределением РФП в печени.

Наличие снижения накопления изотопа в печени, свидетельствовавшее о развитии фиброза в печени, наиболее часто отмечено при ОА, СС, и в группе реактивных артритов от 33,3% до 50,0% соответственно, что сопоставимо с числом больных, имеющих фиброз в группе с хроническим гепатитом без ревматической патологии. При этом в группе с системными заболеваниями соединительной ткани (ПСШ, РА и СКВ) число больных со снижением накопления изотопа в печени и, следовательно, с выраженностью фиброза было значительно меньше, а при СКВ отсутствовало вообще (таблица 1). Таким образом, наличие аутоиммунной патологии на фоне поражения печени вирусной или не установленной этиологии в целом уменьшает вероятность развития фиброза и цирроза печени по крайней мере на раннем этапе развития сочетанной патологии.

Таблица 1

Частота выявления некоторых скинтиграфических признаков поражения печени при ревматических заболеваниях (в процентах)

Диагноз	Число больных	Заключение по скинтиграфии		Размеры печени		Накопление изотопа		Распределение изотопа				Селезенка		
		Гепатит	Диффузные изменения	увеличен	Норма	усилено	снижено	Верхний отдел	Средний отдел	Периферия органа	Левая доля	накапливает	Нет накопления	Следы РФП
ПСШ	4	75,0	25,0	50,0	50,0	75,0	25,0	50,0	25,0	0,0	25,0	25,0	50,0	25,0
ОА	2	100,0	0,0	100,0	0,0	50,0	50,0	0,0	50,0	0,0	50,0	50,0	50,0	0,0
РА	9	66,7	33,3	66,7	33,3	88,9	11,1	44,4	22,3	33,3	0,0	22,2	55,6	22,2
РеакА	6	100,0	0,0	66,7	33,3	66,6	33,4	50,0	16,7	16,7	16,6	16,7	50,0	33,3
СКВ	5	40,0	60,0	60,0	40,0	100,0	0,0	60,0	0,0	40,0	0,0	0,0	80,0	20,0
СС	3	0,0	100,0	66,7	33,3	66,7	33,3	66,7	0,0	33,3	0,0	0,0	66,7	33,3
ХГ	9	66,7	33,3	33,3	66,7	66,7	33,3	33,3	22,2	11,2	33,3	44,4	44,4	11,2

Проведенная оценка влияния на величину СЦП различных лабораторных и клинических параметров показала наибольшую зависимость СЦП от уровня билирубина (БЛ), щелочной фосфатазы (ЩФ) и АСТ с достоверностью ($p < 0,05$). Холестатический синдром и в меньшей степени цитолитический прежде всего отражают направленность и степень накопления РФП печенью по отношению к селезенке. Гиперспленизм, уровень тромбоцитов и общий белок сыворотки крови находятся в обратной зависимости от величины СЦП (рисунок 4).

Коэффициент корреляции Пирсона для СЦП в подгруппах

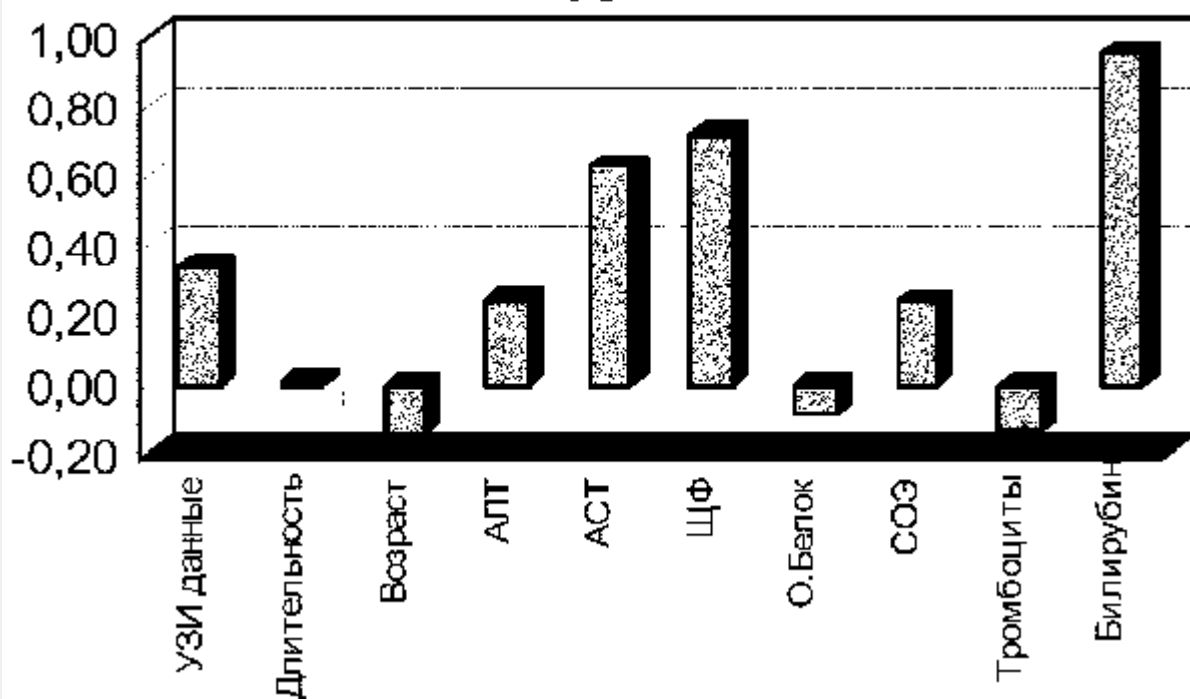


Рис. 4. Достоверность влияния на СЦП некоторых клинических и лабораторных данных

Имеется тенденция в увеличении СЦП у пациентов, которым проводилось ультразвуковое исследование гепатобилиарной системы, где в заключении указывалось о наличии диффузных изменений в печени либо о гепатомегалии. Однако у 7 пациентов (2 ХГС и у 5 с ревматической патологией) при достоверной скинтиграфической картине в пользу гепатита не было никаких УЗИ-признаков поражения печеночной ткани.

Выполненная в 4-х случаях повторная скинтиграфия спустя 2-3 года дала увеличение СЦП в динамике, что может быть использовано при оценке прогноза при данных заболеваниях (рисунок 5).

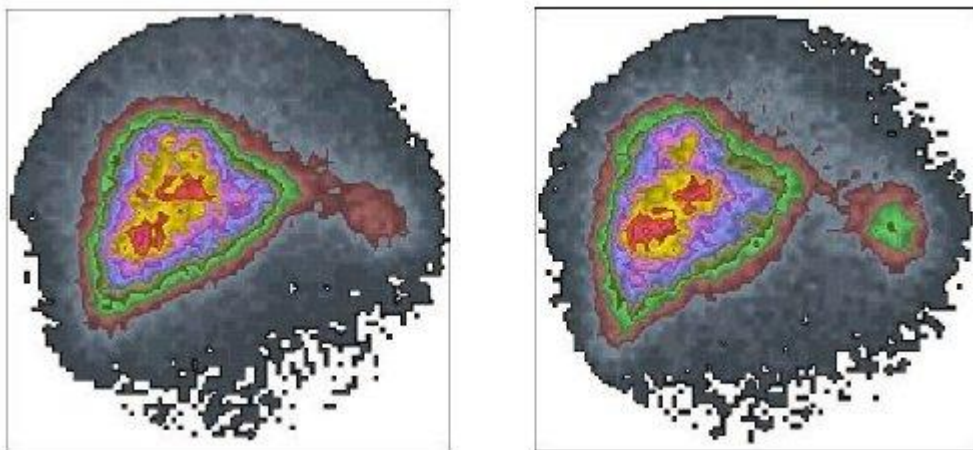


Рис. 5. Динамика скинтиграфической картины печени больной К. с диагнозом РА в сочетании с гепатитом С в 2000 г. (левый снимок) и 2003 г. (правый снимок).

Таким образом, скинтиграфия печени демонстрирует одинаковый характер изменений в накоплении РФП при различной ревматической патологии, отличия определяются прежде всего стадией патологического процесса и выраженностью нарушения детоксикационной функции печени и в меньшей степени связаны с этиологией гепатита.

Уровень СЦП коррелирует с уровнем билирубина, щелочной фосфатазы и АСТ, а также с клиническим состоянием пациентов, что может быть использовано для объективизации состояния больного и возможно для оценки прогноза заболевания.

Литература

1. Горин В.В., Ходарев Н.Н., Цыпляев В.А. Холецистография в клинической практике // Медицинская радиология. – 1990. – №3. – С. 55 – 60.
2. Горкун Ю.В., Горшанов М.И., Гнипель С.В. и др. // Современные лучевые методы комплексной диагностики заболеваний гепатобилиарной и панкреатодуоденальной зон // Материалы международной конф. лучевых диагностов. РБ. Минск, 1997. – С.137 – 146.
3. Гренков Г.И., Медведский В.Е. Курс лекций по лучевой диагностике и лучевой терапии // Витебский гос. мед. ун-т, кафедра онкологии, Витебск. 2000. – 143 с.
4. Марквардзе М.М., Тихомирова Т.Ф., Рожковская В.В. и др. Технологии лучевой диагностики: Учебно-метод. пособие Минский гос. мед. инст. Кафедра лучевой диагностики и лучевой терапии, Минск, МГМИ. – 2001. – 71 с.
5. Миронов С.П. О радионуклидной визуализации (скинтиграфии) для врача общей практики // Лечащий врач. – 1999. – № 8. – С. 6 – 9.

6. Daffner R.H. Clinical Radiology the Essentias // Williams & Wilkins company. – 1999. – 391 p.

7. Johnson H. Sr., Cooper B. The value of HIDA scuns in the initial evaluation of patients for cholecystitis// J. Nucl. Med. Assoc. – 1999. – № 85. – P. 27 – 32.

8. Macfarlane D.G., Buckland-Wright F.C., Emery P., et al. Comparison of clinical, radionuclide, and radiographic features of osteoarthritis of the hands //Ann. Rheum. Dis. – 1991. – Vol.50. – № 9. – P. 623 – 627.

9. RG Radiographics. RSNA Annual Meeting Abstract Submission. – January-February. – 2001 – Vol.21 –.№ 1. – P. 56

РЕПОЗИТОРИЙ БГМУ