

Помутнение задней капсулы хрусталика после имплантации гидрофильных и гидрофобных интраокулярных линз у пациентов с аномалиями рефракции

ИП «Современная микрохирургия глаза», РДУП «МТЗ Медсервис»

Имплантация акриловых гидрофобных интраокулярных линз Acrysof (Alcon) у пациентов с рефракционными аномалиями вызывает меньшее помутнение задней капсулы хрусталика по сравнению с гидрофильными интраокулярными линзами Centrflex (Rayner) и сопровождается в два раза меньшей частотой лазерной капсулотомии.

Ключевые слова: задняя капсула, экстракция хрусталика, интраокулярная линза

Помутнение задней капсулы (ПЗК) хрусталика одна из серьезных проблем среди осложнений современной хирургии хрусталика. Литературные данные свидетельствуют, что помутнение задней капсулы (ПЗК) после экстракции хрусталика с имплантацией интраокулярной линзы (ИОЛ) одна из основных причин снижения функциональных результатов и составляет от 5 до 80% от общего количества оперированных больных [1,2,4,5,7,19].

В научной литературе продолжается дискуссия о влиянии дизайна и материала ИОЛ на частоту возникновения ПЗК [6,9,22]. Не вызывает сомнений тот факт, что ПЗК является следствием процессов, происходящих в эпителиальных клетках капсулы хрусталика и в остатках волокон хрусталика после его удаления [4,18]. Последнее обстоятельство может быть связано с трофической функцией и высокой интенсивностью процессов энергетического обмена, как установлено при изучении эксплантатов изолированного от волокон эпителия [3].

Известно, что после имплантации ИОЛ эпителиальные клетки образуют две субпопуляции с различными свойствами. Так, из экваториальной области капсульного мешка клетки мигрируют на заднюю капсулу и пролиферируют с образованием аморфных слоев в пространстве между капсулой и ИОЛ. Популяция клеток на передней капсуле продолжает существовать, сохраняя потенциал к миофибропластической трансдифференциации, конечным итогом которой является сокращение капсулы вплоть до выраженного фимоза и вторичной децентрации оптической части ИОЛ [13,15].

Несомненно, лазерная капсулотомия может успешно решить проблемы связанные с ПЗК, однако, как справедливо указывают авторы [20] Nd:YAG процедура может вызвать такие осложнения как отек и разрыв сетчатки, повреждение оптики ИОЛ и эндотелия роговицы

Наше исследование ставит целью оценить влияние гидрофильных и гидрофобных ИОЛ на изменение капсулы у пациентов с аномалиями рефракции после имплантации ИОЛ в капсульный мешок.

Материал и методы :

Исследованы пациенты у которых выполнены рефракционная ленсэктомия или факэмульсификация катаракты. Операции выполнялись двумя хирургами. В обследование включали лиц без сопутствующих глазных или системных заболеваний и без операционных и после операционных осложнений.

Общее количество оперируемых составило 1125 пациентов (1420 глаз), средний возраст которых был $48,8 \pm 2,9$ лет, из них 612 женщин, 513 мужчин.

В зависимости от вида рефракционной аномалии и модели интраокулярной линзы пациенты были распределены на 6 групп:

1 группа – близорукость высокой степени ($n=176$), рефракция sph – $12,75 + 2,15$, cyl – $1,75 + 0,75$ Д, выполнялась лenseктомия прозрачного хрусталика.

2 группа – дальнозоркость ($n=124$), рефракция sph $+5,35 + 1,75$, cyl $+ 1,25 + 1,15$ Д, выполнялась лenseктомия прозрачного хрусталика.

3 группа – близорукость высокой степени в сочетании с катарактой ($n=657$), рефракция sph $-9,75+1,25$, cyl $-1,75+1,15$ Д, выполнялась факоэмульсификация катаракты.

4 группа – близорукость высокой степени в сочетании с катарактой и имплантацией отрицательных ИОЛ ($n=68$), рефракция sph $-25,5+2,55$ cyl $-2,55+1,25$ Д, выполнялась факоэмульсификация катаракты.

5 группа – дальнозоркость в сочетании с катарактой ($n=268$), рефракция sph $+4,75+0,75$, cyl $+1,25+1,0$ Д, выполнялась факоэмульсификация катаракты.

6 группа – близорукость высокой степени в сочетании с катарактой и имплантацией гидрофобных ИОЛ ($n=127$), рефракция sph $-10,25+1,35$, cyl $-1,5+1,05$ Д, выполнялась факоэмульсификация катаракты.

Пациентам 1-5 групп имплантированы гидрофильные акриловые ИОЛ Centriflex 570H, 570C, 620H (Rayner, Англия); пациентам 6 группы гидрофобные акриловые ИОЛ Acrysof MA30BA, MA60AC (Alcon, USA).

Операции проводились амбулаторно под местной анестезией раствором лидокаина 2% в сочетании с внутривенным введением седативных и гипотензивных препаратов (трамадол, седуксен, нитроглицерин). В конъюнктивальную полость перед операцией и перед имплантацией интраокулярной линзы инстиллировали раствор гентамицина сульфата. После операции под конъюнктиву верхнего свода вводили раствор гентамицина сульфата 30мг и дексаметазона 10мг; одновременно вводили внутривенно 1,0г цефазолина и 8 – 12мг дексаметазона. Проведение операций проводили с помощью факоэмульсификаторов «LEGACY 20 000» (Alcon, USA) и «Universal II» (Alcon, USA) по общепринятой технологии. Выполнялся роговичный самогерметизирующий разрез в пределах 3,2 мм алмазным инструментом. После восстановления передней камеры комбинацией вискоэластиков: RAYVISC (Rayner) и визитил (МНТК) производился пинцетный капсулорексис приблизительно 5,5мм в диаметре. Гидродиссекция и гидроделиниация выполнялись с использованием сбалансированного солевого раствора с антиоксидантами (заявка на изобретение № А20020067). Интраокулярная линза имплантировалась в капсульный мешок при помощи инжектора во всех случаях. Остатки вискоэластика удаляли путем ирригации – аспирации с одновременным удалением эпителиальных клеток передней капсулы хрусталика. Пациентов исследовали в течение первых 3 суток после операции, через 1, 6 и 12 месяцев. Во время исследования определяли рефракцию, некорректированную и корригированную остроту зрения, состояние капсулы хрусталиков и положение ИОЛ оценивали при биомикроскопии и на видеосистеме EAS 1000(NIDEK) (рис.1,2) и анализировали по прилагаемой заводом изготовителем программе.

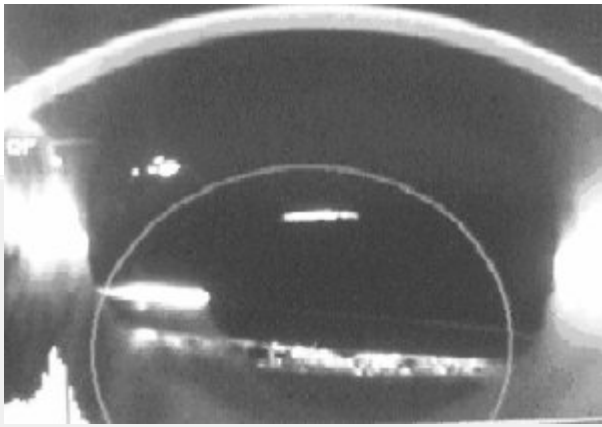


Рис. 1. Помутнение задней капсулы после имплантации гидрофильной ИОЛ Rayner.

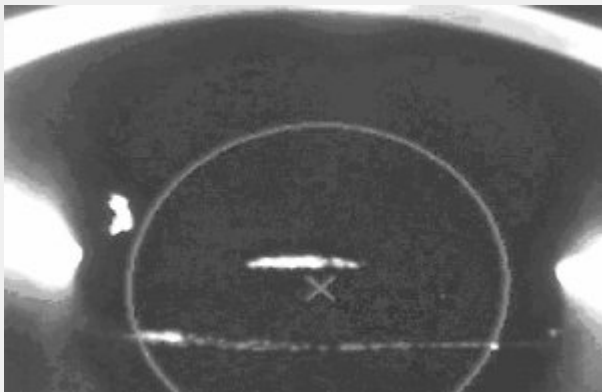

Рис. 2. Помутнение задней капсулы после имплантации гидрофобной ИОЛ Acrysof.

Оценивали денситометрическую плотность задней капсулы хрусталика путем вычисления индекса ПЗК (ИПЗК) – отношения денситометрической плотности передней поверхности ИОЛ к задней поверхности ИОЛ вместе с задней капсулой в центральной 3,0мм зоне [10,11]. Статистические исследования выполняли с использованием пакетов программного обеспечения: Statistica 5,5; Excel 2000. Различия считались достоверными при P менее 0,05. Лазерную капсулотомию выполняли на Nd:YAG лазере (Lumenis).

Результаты:

Характер изменения остроты зрения у пациентов 1-6 групп до и после операции представлены в таблице 1. Как видно из представленных данных имплантация гидрофильных и гидрофобных ИОЛ дает на 3 сутки после операции значительное увеличение корригированной остроты зрения более 0,6 у 100% пациентов. Наименьшая прибавка остроты зрения без коррекции отмечена у пациентов 4 группы с имплантацией отрицательных ИОЛ, что, на наш взгляд связано с наличием рефракционной амблиопии и наличием остаточного астигматизма, требующего коррекции.

Таблица 1

Характеристика остроты зрения до и после операции у пациентов 1-6 групп

Группы пациентов	Показатели некорригированной остроты зрения до операции	Показатели остроты зрения на 3 сутки после операции	
		Без коррекции	С коррекцией
1. Ленсэктомия прозрачного хрусталика при близорукости высокой степени n= 176	0,03±0,01	0,7±0,11	0,85±0,11*
2. Ленсэктомия прозрачного хрусталика при гиперметропии n= 124	0,03±0,02	0,75±0,08	0,87±0,06*
3. Близорукость высокой степени в сочетании с катарактой n= 657	0,06±0,05	0,7±0,05	0,8±0,05*
4. Близорукость высокой степени в сочетании с катарактой и имплантацией отрицательной ИОЛ n= 68	0,01±0,01	0,25±0,15	0,65±0,10*
5. Гиперметропия в сочетании с катарактой n = 268	0,04±0,03	0,65±0,10	0,7±0,09*
6. Близорукость высокой степени в сочетании с катарактой и имплантацией гидрофобной ИОЛ n = 127	0,08±0,04	0,76±0,09	0,85±0,08*

*-здесь и далее различия статистически достоверны

В таблице 2 представлены данные об интенсивности помутнения задней капсулы хрусталика у пациентов с рефракционными аномалиями после имплантации гидрофильных и гидрофобных ИОЛ. Здесь же представлены данные о частоте лазерных капсулотомий у пациентов всех шести групп.

Таблица 2

Изменение индекса помутнения задней капсулы хрусталика (ИПЗК) у пациентов с рефракционными аномалиями после удаления хрусталика и имплантации ИОЛ

Группы пациентов	Модели ИОЛ	Индекс ПЗК, M+m			Частота лазерной капсулотомии (%)
		3 сутки n = 30	6 мес. n = 30	12 мес. n = 30	
1. Ленсэктомия прозрачного хрусталика при близорукости высокой степени	570H 570C 620H (Rayner)	0,12±0,02	0,18±0,03	0,24±0,02*	14,7
2. Ленсэктомия прозрачного хрусталика при гиперметропии	570H 570C 620H (Rayner)	0,19±0,01	0,12±0,02	0,14±0,03	8,87
3. Близорукость высокой степени в сочетании с катарактой	570H 570C (Rayner)	0,14±0,03	0,19±0,02	0,31±0,04	11,87
4. Близорукость высокой степени в сочетании с катарактой и имплантацией отрицательной ИОЛ	570C 620H (Rayner)	0,11±0,01	0,12±0,02	0,12±0,02	--
5. Гиперметропия в сочетании с катарактой	570H 570C (Rayner)	0,10±0,05	0,12±0,02	0,26±0,04	12,68
6. Близорукость высокой степени в сочетании с катарактой и имплантацией гидрофобной ИОЛ	MA30VA MA60AC (Alcon)	0,08±0,01	0,09±0,01	0,12±0,02	6,81

Обращает на себя внимание тот факт, что в течение одного года наблюдения наибольший процент капсулотомий от общего количества оперированных больных наблюдался у пациентов 1-3, 5 групп, где выполнялась имплантация гидрофильных ИОЛ (8,87-14,7%). В то же время у пациентов 6 группы с имплантацией гидрофобных ИОЛ отмечена значительно меньшая (в 2 раза) в процентном отношении частота лазерных капсулотомий (6,81%).

Данные (таб.2) свидетельствуют о том, что в ходе наблюдения в течение одного года у пациентов после имплантации ИОЛ наблюдается нарастание индекса помутнения задней капсулы (1-3, 5-6 группы). Меньшая интенсивность ПЗК после имплантации гидрофобной ИОЛ отмечено у пациентов 4 группы.

Обращает на себя внимание отсутствие достоверных изменений задней капсулы после имплантации отрицательных гидрофильных ИОЛ (таб.2, группа 4).

Обсуждение:

Одним из критериев в оценке изменений задней капсулы хрусталика в ряде случаев используют частоту проведения лазерной капсулотомии, что по мнению [6] не является точным, так как показания к ее выполнению могут различаться и только непосредственная оценка изменений самой задней капсулы может точно установить степень выраженности помутнений задней капсулы после имплантации ИОЛ.

Проведенные нами исследования задней капсулы с применением EAS 1000 (Nidek) показали, что интенсивность ПЗК в течение наблюдения выше у пациентов 1-3 и 5 групп по сравнению с данными у пациентов 4 и 6 групп. Представляется вероятным, что данные различия обусловлены дизайном отрицательных ИОЛ у пациентов 4 группы и гидрофобным материалом у пациентов 6 группы.

В результате гистологических исследований на посмертных глазах установлено [16], что острый край задней поверхности оптики ИОЛ осуществляет выраженную барьерную функцию против мигрирующих эпителиальных клеток хрусталика и наблюдаемое ПЗК отражает прежде всего регенераторный эффект [17]. Острый край оптической части ИОЛ плотно прилежит к задней капсуле и тем самым снижает вероятность ее помутнения в большей степени, чем ИОЛ с закругленным краем [17].

Так, по мнению [14] острый край оптики силиконовых и акриловых ИОЛ вызывает более выраженные изменения передней капсулы, но по отношению к задней капсуле ИОЛ с острым краем вызывают меньшее помутнение задней капсулы, чем ИОЛ с закругленным краем.

В научной литературе [8] приводятся данные о факторах влияющих на интенсивность помутнения задней капсулы после имплантации ИОЛ:

1. тщательное удаление корковых слоев хрусталика
2. фиксация ИОЛ в капсульном мешке
3. формирование капсулорексиса с меньшим диаметром, чем оптическая часть имплантируемой ИОЛ
4. имплантация биологически совместимых ИОЛ
5. дизайн и материал ИОЛ
6. прямой край оптической части ИОЛ

Не вызывает сомнений приоритетная роль формы края оптической части ИОЛ в развитии ПЗК [6]. У всех использованных нами акриловых гидрофильных и гидрофобных ИОЛ дизайн оптики был одинаковым, но у пациентов 6 группы, где применялись гидрофобные ИОЛ интенсивность ПЗК была значительно ниже, что, по-видимому отражает влияние материала ИОЛ. Подобные результаты получены и другими авторами [12].

Отдавая предпочтение роли дизайна оптики ИОЛ [6] авторы основывались на результатах сравнения влияния ИОЛ только гидрофобных (силикон, акрил) с острым краем оптики и закругленным краем (ПММА), но не сравнивали с гидрофильными ИОЛ, что не позволило авторам в своей работе учесть их влияние. Более того, о роли материала ИОЛ в интенсивности ПЗК свидетельствуют результаты исследований [12]

где показано, что ИОЛ из акриловых гидрофобных материалов с закругленным краем оптики оказывают меньшее влияние на заднюю капсулу, чем акриловые гидрофобные ИОЛ с подобным дизайном края оптики.

Результаты наших исследований (таб.2) совпадают с мнением авторов о том, что гидрофобные ИОЛ оказывают меньшее влияние на интенсивность ПЗК.

Следует отметить тот факт, что у пациентов с близорукостью высокой степени после экстракции катаракты и имплантации гидрофильной отрицательной ИОЛ модели 570С, 620Н (Rayner), нами не отмечено выраженных изменений со стороны задней капсулы.

Полученные нами данные у пациентов 4 группы совпадают с результатами исследований [21,23]. По мнению авторов это может быть связано с заметно большей толщиной оптики ИОЛ по сравнению с положительными ИОЛ и прямым углом оптической части линзы.

Выводы

1. Имплантация акриловых гидрофобных интраокулярных линз Acrysof (Alcon) у пациентов с рефракционными аномалиями вызывает меньшее помутнение задней капсулы хрусталика по сравнению с гидрофильными интраокулярными линзами Centrflex (Rayner) и сопровождается в два раза меньшей частотой лазерной капсулотомии.

Литература:

1. Бондарь О.А. О развитии вторичной катаракты в зависимости от методики экстракапсулярной экстракции катаракты // Вестн. Офтальмологии. – 1996. – № 6. – С. 5 – 6.
2. Егорова Э.В., Мошин И.Э., Битная Т.А. Профилактика вторичных помутнений задней капсулы после экстракции катаракты при миопии высокой степени // Офтальмохирургия. – 1999. – № 1. – С. 13 – 17.
3. Мальцев И.В. Хрусталик // М: Медицина, 1988. – С.192.
4. Федоров С.Н., Егорова Э.В. Хирургическое лечение травматических катаракта с интраокулярной коррекцией // Москва: Медицина, 1985. – С.327.
5. Федоров С.Н., Егорова Э.В. Ошибки и осложнения при имплантации искусственного хрусталика // Москва, 1992. – С.224.
6. Яшинская В.П., Жемайтене Р., Барзджюкас В. Исследование зависимости развития вторичной катаракты от вида ИОЛ и формы ее оптической части // Вестн. Офтальмологии. – 2005. – № 1. – С. 13 – 16.
7. Apple D.J., Solomon K.D., Tetz M.R. et al. Posterior capsule opacification. // Surv. Ophthalmol.-1992. – Vol. 37.-P.73-116.
8. Apple D.J., Peng Q., Vesesook N. et al. Eradication of posterior capsule opacification: documentation of a marked decrease in Nd:YAG laser posterior capsulotomy rates noted in an analysis of 5416 pseudophakic human eyes obtained postmortem // Ophthalmology.-2001. – Vol. 108.-P.505-518.
9. Auffarth G.U., Golescu A., Becker K.A. et al. Quantification of posterior capsule opacification with round and sharp edge intraocular lenses // Ophthalmology.-2003. – Vol. 110.-P.772-780.
10. Hayashi K., Hayashi H., Nakao F. et al. Reduction in the area of the anterior capsule opening after polymethylmethacrylate, silicone, and soft acrylic intraocular lens implantation // Am. J. Ophthalmol.-1997. – Vol. 123.-P.441-447.

11. Hayashi K., Hayashi H., Nakao F. et al. Changes in posterior capsule opacification after polymethylmethacrylate, silicone, and acrylic intraocular lens implantation // *J. Cataract Refractive Surgery*.-2001. – Vol. 27.-P.817-824.
12. Hayashi K., Hayashi H. Posterior capsule opacification after implantation of a hydrogel intraocular lens // *British. J. Ophthalmol.*-2004. – Vol. 88.-P.182-185.
13. McDonnell P.J., Stark W.J., Green W.R. Posterior capsule opacification: a specular microscopic study // *Ophthalmology*.-1994. – Vol. 91.-P.853-856.
14. Miyake K., Ota J., Miyake S. et al. Correction between intraocular lens hydrophilicity and anterior capsule opacification and aqueous flare // *J. Cataract Refractive Surgery*.-1996. – Vol. 22.-P.764-769.
15. Nishi O., Nishi K. Intraocular lens encapsulation by shrinkage of the capsulorhexis opening // *J. Cataract Refractive Surgery*.-1993. – Vol. 19.-P.544-545.
16. Peng Q., Visessook N., Apple D. et al. Surgical prevention of posterior capsule opacification. Part 3: intraocular lens optic barrier effect as a second line of defense // *J. Cataract Refractive Surgery*.-2000. – Vol. 26.-P.198 – 213.
17. Sacu S., Menapace R., Buehl W. et al. Effect of intraocular lens optic edge design and material on fibrotic capsule opacification and capsulorhexis contraction // *J. Cataract Refractive Surgery*.-2004. – Vol. 30.-P.1875-1882.
18. Schaumberg D.A., Dana M.R., Christen W.G. et al. A systematic overview of the incidence of posterior capsule opacification // *Ophthalmology*.-1998. – Vol. 105.-P.1213 – 1221.
19. Tsuchiya T., Ayaki M., Onishi T. et al. Three year prospective randomized study of posterior capsule opacification in eyes treated with topical diclofenac and betamethazone // *Ophthalmic Res*.-2003. – Vol. 35.-P.67-70.
20. Wang J., Sun B., Yang X. et al. Evaluation of usual function following neodymium:YAG laser posterior capsulotomy // *Zonghua Yan Ke Za Zhi*.-2002. – Vol. 38.-P.556-561.
21. Vargas L.G., Jzak A.M., Apple D.J. et al. Implantation of a single-piece, hydrophilic, acrylic, minus-power foldable posterior chamber intraocular lens in a rabbit model; clinicopathologic study of a posterior capsule opacification // *J. Cataract Refractive Surgery*.-2003. – Vol. 29.-P.1613-1620.
22. Vargas L.G., Peng Q., Apple D.J. et al. Evaluation of 3 modern single-piece foldable intraocular lenses; clinicopathologic study of a posterior capsule opacification in a rabbit model // *J. Cataract Refractive Surgery*.-2002. – Vol. 28.-P.1241-1250.
23. Werner L., Mamalis N., Pandey S. et al. Posterior capsule opacification in rabbit eyes implanted with hydrophilic acrylic intraocular lenses with enhanced square edge // *J. Cataract Refractive Surgery*.-2004. – Vol. 30.-P.2403-2409