

## **Морфологические особенности повреждений кожи при выстреле из газового револьвера патронами, содержащими вещество CS и красный перец**

Изучены морфологические особенности повреждений кожи при выстрелах из газового револьвера патронами, содержащими вещество CS и красный перец. Установлено, что морфологические изменения в коже наиболее выражены при выстреле в упор, когда в коже обнаруживаются резкие деструктивные изменения и явления ожога. При выстреле с расстояния 30 см в зоне повреждения обнаруживаются отложения копоти, внедрение порошинок, редкие участки повреждения эпидермиса. Наряду с другими дополнительными факторами выстрела в повреждениях обнаруживались частицы красного перца. Полученные данные могут быть использованы при судебно-медицинской экспертизе повреждений, причиненных из газового оружия.

**Ключевые слова:** кожа, газовое оружие, огнестрельные повреждения.

При применении газового ствольного оружия на расстоянии, соответствующем близкой дистанции выстрела, могут возникать поражения, вызванные дополнительными факторами (пламя выстрела, пороховые газы, несгоревшие порошинки и др.) [1, 2]. Ю.С.Исаев с соавт. [4] установили, что при применении револьвера "Umar 6 мм PL", 8-мм пистолета "Bruni Automatik", 9-мм револьвера "Reck Agent" при выстрелах в упор повреждения кожи трупа были представлены участками осаднения округлой формы, площадь которых зависела от калибра газового оружия. При других дистанциях выстрела изменения эпидермиса наблюдались только при применении газового оружия калибра 8 и 9 мм на расстоянии до 5 см. Повреждения эпидермиса при этом являлись поверхностными и были выражены нечетко.

Р.В.Бабаханяном и В.Н.Лебедевым [3] установлено, что при выстрелах в упор из газового пистолета 6П42 калибра 7,62 мм образуются поверхностные повреждения кожи в виде участков дефекта эпидермиса с четкими контурами. На границе осаднения эпидермис отслоен, небольшие его участки отогнуты в виде лоскутов, имеют признаки термического воздействия.

Проведенное В.Н.Лебедевым гистологическое исследование кожи трупа при выстреле в упор из газового пистолета 6П42 калибра 7,62 мм позволило установить, что эпидермис в центральной части повреждения сохранялся в виде небольших фрагментов, на этих участках имелись массивные наложения копоти, волокна дермы были гомогенизированы, базофильны, среди них прослеживались деформированные сосуды и придатки кожи.

Целью данного исследования явилось изучение морфологических изменений в коже трупов человека при выстреле из газового револьвера калибра 9 мм патронами, начиненными веществом CS и красным перцем.

### **Материал и методы**

В результате 4-х серий экспериментов было получено 12 огнестрельных повреждений кожи. Повреждения причинены выстрелами из газового револьвера ME-38 Comrat, 9 мм, снаряженным патронами марки LVE (производство Новосибирского завода низковольтной аппаратуры), содержащих в качестве ирританта вещество CS и красный перец. Выстрелы произведены с расстояний: упор, 5 см, 10 см, 30 см. Анатомические области, на которых причинялись огнестрельные

повреждения – боковые поверхности грудной клетки, наружная поверхность верхней трети бедра.

Для исследования были взяты кожные лоскуты размерами 2х2 см, которые фиксировали в нейтральном формалине и заливали в парафин. Срезы толщиной 6 мкм окрашивали гематоксилин-эозином. Препараты изучались на микроскопе "Leica DMLS", увеличение 75х-600х.

Результаты и обсуждение .

Установлено, что огнестрельные повреждения, нанесенные при выстрелах в упор, имели неправильную овальную форму и дефект эпидермиса в центре.

Глубина повреждения достигала собственно кожи. Размеры дефекта составили около 3,2х2,4 см.

Штамп-отпечаток дульного среза ствола имел округлую форму, диаметром около 1,5 см.

Отложения копоти по форме приближались к округлой, диаметром около 4,5 см. В области повреждения эпидермиса и зоны отложения копоти также были обнаружены полусгоревшие частицы пороха.

Визуально и стереомикроскопически на участке кожи вокруг дефекта выявлена отслойка эпидермиса. На лоскутах эпидермиса имелись признаки термического воздействия.

На поверхности дефекта были также обнаружены объекты, внешне напоминающие частицы красного перца.

При микроскопическом исследовании в области повреждения определялись участки отслоения и отрыва эпидермиса (рис. 1А). Отмечались разрывы коллагеновых волокон поверхностных участков сетчатого слоя дермы. Сосочковый слой в этих участках идентифицировать было невозможно (рис. 1Б). В тех местах, где коллагеновые волокна сохранялись, они были гомогенизированы и, сливаясь друг с другом, формировали сплошную полосу, расположенную на поверхности деэпителизированной кожи.

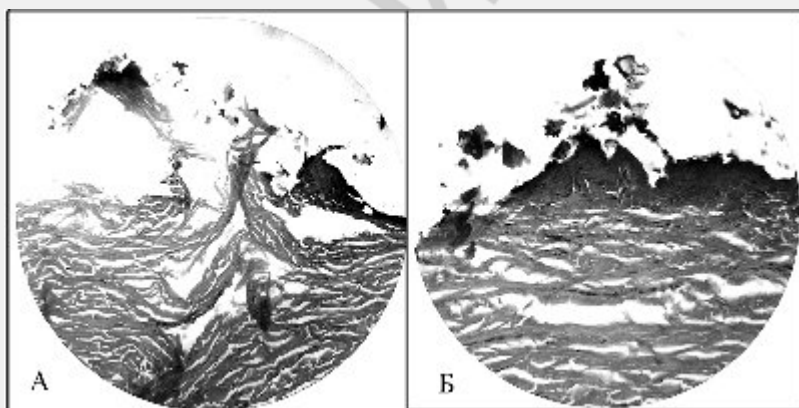


Рис. 1. Повреждения кожи трупа при выстреле в упор. Гематоксилин-эозин. А. Участок отслоения, отрыва эпидермиса, ув. 300х.

Б. Разрывы коллагеновых волокон поверхностных участков сетчатого слоя дермы. Сосочковый слой не дифференцируется. Ув. 600х.

Обнаруживались сплошные наложения копоти черного цвета на оторванный эпидермис и обнаженную дерму. Эти наложения имели вид гомогенной либо

глыбчатой массы, мелкие крупинки копоти выявлялись в толще эпидермиса. (рис. 2А).

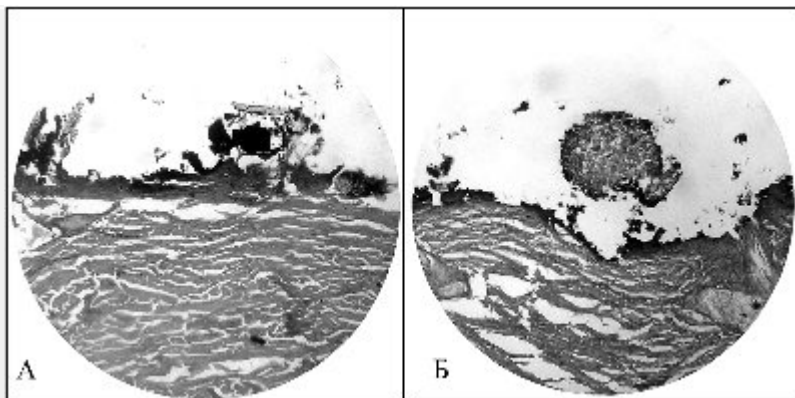


Рис. 2. Повреждения кожи при выстреле в упор. Гематоксилин-эозин.  
А. Массивные наложения копоти на обнаженную дерму. Ув. 600х.  
Б. Скопление клеток красного перца над поверхностью кожи. Ув. 150х.

В других, менее протяженных участках, эпидермис был сохранен, однако в нем выявлялись трещины, уходящие в дерму.

В отдельных участках под эпидермисом выявлялись пузыри – либо однополостные, не содержащие какого-либо материала, либо многокамерные, заполненные сетчатым оксифильным материалом. Эпидермис в таких участках был истончен, гистоструктура в нем была неразличима, за исключением рогового слоя. В результате он воспринимался в виде базофильной тонкой полосы с разной степенью базофилии. Подобная картина наблюдалась и в поверхностно расположенных волосяных фолликулах и сальных железах, клетки в которых были не различимы. В более глубоко расположенных волосяных фолликулах и сальных железах клетки определялись, но их ядра выглядели сильно пикнотизированными и гипербазофильными.

В препаратах этой серии выявлялись немногочисленные скопления клеток красного перца, имеющих большие размеры, округлую форму, тесно прилежащих друг к другу и содержащих в цитоплазме красный пигмент. Они располагались либо на поверхности кожи, либо над ней (рис. 2Б).

Обнаруживались также единичные полусгоревшие частицы пороха, имеющие желто-серый, зелено-серый либо черный цвет и характерную ячеистую структуру. Эти частицы пороха имели ту же локализацию, что и скопления клеток красного перца.

В препаратах, приготовленных из кожных лоскутов, взятых на границе с неповрежденной кожей, в участках, где отсутствовали черные наложения, эпидермис сохранял свою гистологическую структуру. При этом клетки базального и шиповатого слоев имели гипербазофильные ядра, вытянутые в направлении, параллельном поверхности кожи.

При выстрелах с расстояний 5, 10, 30 см визуально дефект эпидермиса не определялся, имелись лишь отложения копоти и порошинок.

При выстреле с расстояния 5 см отложение копоти имело интенсивный черный цвет, округлую форму, диаметром 5,2 см. На фоне копоти, визуально и

стереомикроскопически обнаруживались объекты, внешне напоминающие частицы пороха и красного перца.

В зоне повреждения эпидермис отсутствовал практически на всем протяжении. В препаратах он определялся там, где отсутствовали черные наложения копоти. При продвижении к центральной зоне повреждения эпидермис был отслоен и отделялся от дермы в виде лоскута. На поверхности обнаженной дермы обнаруживался тонкий слой черных наложений копоти, который местами истончался до прерывистости. При этом наблюдалась гомогенизация коллагеновых волокон поверхностных участков сетчатого слоя дермы. Далее этот слой утолщался, причем в некоторых участках сильно. В отдельных местах обнаруживались небольшие островки эпидермиса (рис. 3А).

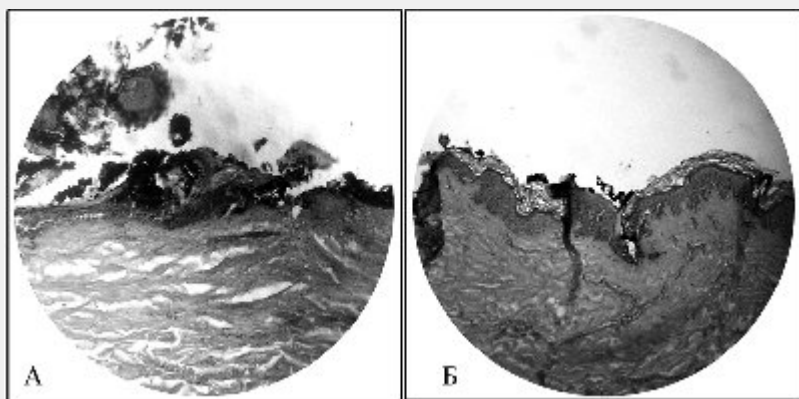


Рис. 3. Повреждения кожи трупа при выстрелах с расстояния 5 см. Гематоксилин-эозин.

А. Выстрел с расстояния 5 см. Наложения копоти на сохранившиеся участки эпидермиса. Ув. 300х.

Б. Выстрел с расстояния 5 см. Каналы в сетчатом слое дермы; стенки их покрыты копотью. Ув. 300х.

В сальных и потовых железах наблюдался пикноз ядер, но клеточное строение определялось отчетливо.

Порошинки были более многочисленными, чем при выстреле в упор, лежали на поверхности кожи и лишь в редких случаях были наполовину погружены в сетчатый слой дермы.

В местах деэпителизированной кожи встречались каналы в сетчатом слое дермы, стенки которых были покрыты слоем копоти (рис. 3Б).

Явления ожога кожи были выражены в меньшей степени, чем при выстреле в упор.

При выстреле с расстояния 10 см на коже отмечалось отложение копоти по форме приближающееся к овальной. При этом можно было четко выделить центральную и периферическую зоны отложения копоти и периферическую.

Центральная зона имела овальную форму и имела размеры около 3х4 см, периферическая же была в виде концентрических прерывистых окружностей диаметром до 7,8 см.

При изучении микропрепаратов установлено, что эпидермис был поврежден в меньшей степени. В нем достаточно хорошо были различимы клетки и клеточные слои, даже в участках с массивными черными наложениями. В некоторых участках под эпидермисом выявлялись одно-и многокамерные пузыри с тканевыми обрывками (рис. 4А). Волосяные фолликулы и сальные железы были не изменены.

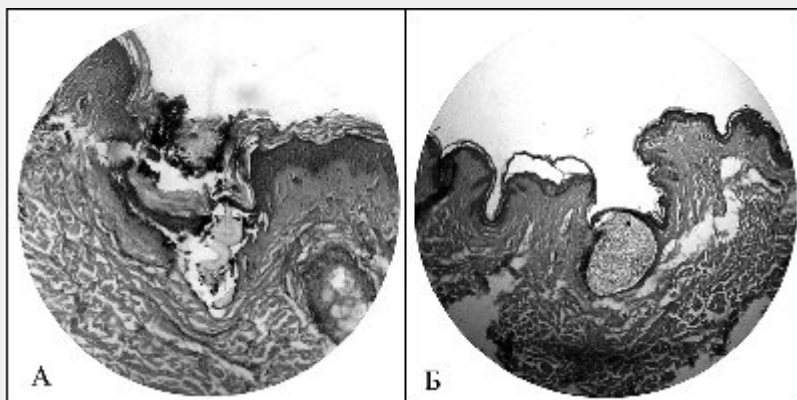


Рис. 4. Повреждения кожи трупа при выстрелах с расстояний 10 и 30 см.

А. Выстрел с расстояния 10 см. В участке с массивными отложениями копоти эпидермис сохранен. Пузыри с тканевыми обрывками под эпидермисом. Ув. 300х.

Б. Выстрел с расстояния 30 см. На фоне неповрежденного эпидермиса определяется внедрившаяся в поверхностные слои дермы полусгоревшая порошинка. Ув. 125х.

На поверхности кожи достаточно часто обнаруживались клетки красного перца, а также многочисленные порошинки, которые либо лежали на поверхности кожи, либо были наполовину погружены в дерму, либо полностью располагались в поверхностных участках сетчатого слоя дермы. Признаки термического воздействия были выражены незначительно.

При выстреле с расстояния 30 см отложение копоти имело неправильную округлую форму, с нечеткими контурами, размерами 13x14 см. На фоне копоти более компактное отложение порошинок наблюдалось на расстоянии до 8 см от центра повреждения.

В микропрепаратах частицы красного перца не были обнаружены. Порошинки, лежащие поверхностно, были единичны. В эпидермисе, который сохранялся почти на всем протяжении, были различимы клетки и слои (рис. 4Б). Участки дезэпителизации обнаруживались в единичных случаях.

#### Выводы

1. Морфологические изменения в коже зависят от расстояния, с которого производился выстрел. Они наиболее выражены при выстреле в упор, когда в коже обнаруживались резкие деструктивные изменения и явления ожога. С увеличением расстояния степень их выраженности существенно снижалась и морфологические изменения в коже становятся значительно менее выраженными при нанесении выстрела с расстояния 30 см.

2. При выстреле с расстояния 30 см в зоне повреждения обнаруживаются отложения копоти, внедрение порошинок, редкие участки повреждения эпидермиса; частицы красного перца не обнаруживаются.

3. Наряду с другими дополнительными факторами выстрел в повреждениях обнаруживались частицы красного перца.

4. Полученные экспериментальные данные могут быть использованы при судебно-медицинской экспертизе повреждений, причиненных из газового оружия для уточнения расстояния выстрела, типа примененного оружия и вида использованных патронов.

#### **Литература**

1. Андреев В.В., Бабахаян Р.В., Владимиров В.Ю. и др. Газовое оружие самообороны (криминалистические и судебно-медицинские аспекты). – СПб., 1996. – 54 с.

2. Бабахаян Р.В., Бушуев Е.С., Долинский В.Е. и др. Экспертиза повреждений при использовании газового оружия. – Спб., 1994. – 50 с.

3. Бабахаян Р.В., Лебедев В.Н. Судебно-медицинская характеристика повреждений, причиненных из 7,62 газового пистолета штатными патронами // Перспективы развития и совершенствования судебно-медицинской службы Российской Федерации (Материалы 5 Всероссийского съезда судебных медиков) – М.-Астрахань, 2000.-с.298-299.

4. Исаев Ю.С., Путинцев А.В. К вопросу об особенностях огнестрельных повреждений при выстрелах из газового оружия // Актуальные вопросы судебной медицины и экспертной практики. – Новосибирск. 1995. – 1. – с. 88-89