

Некоторые структурные основы внезапной остановки сердца и элементы ее профилактики

Большинство лиц, умерших скоропостижно, страдает артериальной гипертензией (АГ) и (или) ишемической болезнью сердца (ИБС). Среди умерших от ИБС около 70% приходится на сердечную внезапную смерть (СВС) [11]. В судебно-медицинской практике внезапная смерть различного генеза встречалась в 18-24% всех вскрытий, из них в 84,7% была установлена СВС, в 79%-на почве ИБС [9]. Только в 10% случаев не находили изменений венечных артерий (ВА) и (или) постинфарктного кардиосклероза [11].

Мы поставили себе целью выяснить всегда ли при СВС наступают необратимые изменения кардиомиоцитов (КМЦ), экстра-и интрамиокардиальных артерий.

Собственные исследования [3,4] по этим вопросам дали некоторые результаты, неотмеченные в литературе [8,9,11].

Исследовано 5518 гистологических препаратов от 55 случаев СВС лиц мужского пола в возрасте от 18 до 73 лет, средний возраст – 40,4 + 12,6 лет, и 320 трупов лиц, умерших от других причин. С целью выявления ранних ишемических повреждений КМЦ был применен метод ГОФП. При нем ишемизированные КМЦ окрашиваются в красный цвет – «фуксиноррагическое» повреждение (ФП), нормальная мышечная ткань – в желтый [13]. Другие методы исследования описаны нами ранее [3].

Практически во всех случаях СВС было обнаружено распространенное, резко выраженное ФП КМЦ. Так как метод ГОФП выявляет ФП не раньше 30 минут от начала ишемии, то на основании этого можно сделать выводы что СВС не наступает молниеносно, а ей предшествует как минимум полчасовой период нарастающей ишемии, не редко клинически немой.

Ответ на второй вопрос дало комплексное макро-микроскопическое исследование, которое показало, что основные стволы ВА поражались атеросклерозом в 80,0 + 5,4% случаев, из них в 68 + 7,0% в сильной и очень сильной степени (4-5 баллов по пятибалльной шкале). Атеросклероз ВА у лиц моложе 30 лет (45,4 + 5,0%) протекал неблагоприятно.

В макроскопически неизмененных ВА, преимущественно у лиц данной возрастной группы гистологически был обнаружен фиброз интимы, разрушение, разрывы внутренней эластической мембраны. Приблизительно после 30 лет фиброз интимы трансформируется в липофиброз и типичную атеросклеротическую бляшку. Эти изменения интимы ВА в 18,2 + 11,6% сочетались с гипертрофией мышечной оболочки, реже – с ее атрофией (9,1 + 8,7%). Данные изменения можно считать структурными факторами риска прогрессирования атеросклероза и наступления СВС, так как они не были выявлены у молодых людей, погибших от других причин.

Неожиданным оказалось почти такое же сильное ФП гладкомышечных клеток (ГМК) средней оболочки ВА, как и саркоплазмы КМЦ. Тяжелое ФП ГМК отмечено в 100% случаев у лиц старше 30 лет, в 90,9 + 8,7%-у более молодых и на всем материале – в 98,2 + 1,8%.

Одновременно с изменениями ВА и КМЦ наблюдалось повреждение интрамуральных сосудов. В них почти постоянно (в 97,92 + 2,06%) выявлялось ФП

ГМК меди. Гиперхромные, набухшие ГМК мигрировали по ходу сосуда, образовывали очаговые скопления, обнажая, нередко на значительном протяжении, стенку сосуда (рис.). Такое «оголение» (денудация) сосудистой стенки отсутствовало лишь в 17,18 + 5,20% всех наблюдений.

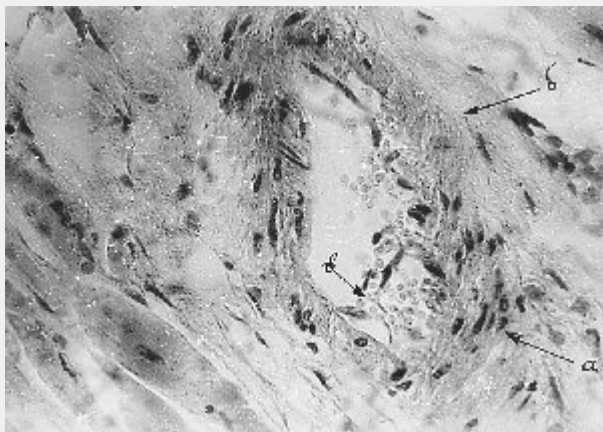


Рис. Интромаиокардиальная артерия мужчины 23 лет. Миграция и скопление миоцитов (а), частичное «оголение» (денудация) стенки сосуда (б), десквамация эндотелия (в). Окраска гематоксилином и эозином. Ув.200

Тяжелым изменениям подвергались и эндотелии. Эндотелиоциты набухали, десквамировались, местами частично или полностью обтурировали просветы сосудов. Эти повреждения эндотелия интенсивностью в 4-5 баллов отмечены в 72,73 + 6,01%. Изменения эндотелия не могут не вести к нарушению его важных функций, в частности, к ослаблению эндотелий релаксирующего действия, что ведет к спазму сосудов.

На основании этих данных можно утверждать, что без ФП КМЦ, ГМК меди, деэндотелизации, денудации стенок сосудов сердца и (или) атеросклероза основных стволов ВА – СВС не наступает. Комплекс этих изменений следует считать маркером необратимой остановки сердца. Поэтому в профилактике СВС определенное место должны занять лекарственные препараты, повышающие устойчивость к ишемии КМЦ, клеточных элементов сосудистой стенки и ингибирующие их миграцию, разумеется, в комплексе с другими лечебными мероприятиями [2,5,6,7].

Учитывая вышеизложенное, можно рекомендовать лицам, страдающим ИБС, АГ и практически здоровым, особенно тем, у которых в роду были случаи СВС ближайших родственников, придерживаться более активной тактики купирования приступа стенокардии в отличие от той, которая рекомендуется в большинстве публикаций [1,6,11].

Так, следует всегда иметь при себе не только таблетки нитроглицерина и аспирина, но и небольшую аптечку из двух комплектов. Первый-по 2-3 таблетки папаверина, димедрола, фуросемида и аспирина. Второй – набор почти тех же препаратов для инъекций: по 2-3 ампулы анальгина 50%-2,0; папаверина 2,0%-2,0; димедрола 1%-1,0; два – три одноразовых 5-граммовых шприца, бутылочку с 96 или 40 градусным спиртом и ватой. Все эти средства должны быть подобраны так, чтобы в нужный момент не терять время на поиски лекарств.

Если во время приступа стенокардии после приема таблетки нитроглицерина и аспирина боль в области сердца, за грудиной и в других участках в течение 3-5 минут не проходит, то повторно принять нитроглицерин и лекарства из первого комплекта.

Если состояние не улучшается, ввести внутримышечно (можно самому в наружную поверхность бедра) средства второго комплекта. От начала приступа до инъекции должно пройти не более 25-30 минут, ампулы сохранить, вызвать «скорую». В случае тяжелого и быстро прогрессирующего ангинозного приступа сразу применить первый и второй комплекты, на фоне приема таблеток нитроглицерина через каждые 3-5 минут.

К чему приводят перерывы в лечении и не проведение экстренных мероприятий по купированию сердечного приступа показывают следующие наблюдения.

Мужчина 67 лет, спустя 3 года после инфаркта миокарда (ИМ) самовольно прекратил лечение и в течение 2-х лет чувствовал себя здоровым. Скоропостижно скончался на берегу озера после купания. В другом случае перерыв в лечении был еще больше – почти 10 лет после ИМ. Мужчина 79 лет, врач, во время управления автомобилем почувствовал себя плохо. Вождение машины передал другому лицу. У обоих при себе не оказалась нитроглицерина. Скончался по пути в больницу через 15-20 минут от начала приступа. Не менее трагично и следующее наблюдение. Мужчина, 19 лет, солдат, ни разу не обращался за медпомощью, ничем не болел. Во время чтения газеты в казарме неожиданно почувствовал резкую общую слабость, боль в левой половине грудной клетки. На одеяле товарищами доставлен в санчасть. Смерть наступила через 30-35 минут от начала приступа. Ни у фельдшера санчасти, ни у окружающих не оказалось нитроглицерина. Из наших 55 обследованных случаев СВС ни один человек не лечился по поводу болезней сердца и во время приступа не проводили

сь соответствующие мероприятия.

Одному из авторов данной статьи, перенесшему 4 ИМ, после неоднократного применения описанной здесь методики в течение более 10 лет удалось избежать пятого и сохранить работоспособность на восьмом десятилетии жизни.

Каждый человек после 30 лет, особенно мужчины, всегда должны иметь при себе таблетки нитроглицерина, как это советует академик Е.И. Чазов, не говоря уже о лицах страдающих ИБС и (или) АГ.

Несмотря на определенные успехи в профилактике и лечении ИБС и АГ, из 1,1 млн. в год этих больных в США до госпитализации доживают только 550000 [2]. Это объясняют поздним обращением за медпомощью, недостаточной оперативностью в работе врачей первичного здравоохранения, бригад скорой помощи, приемных и реанимационных отделений больниц, несвоевременностью и неадекватностью лекарственной терапии [5,10,12]. Более активные мероприятия в доврачебном периоде, возможно, снизят число летальных исходов.

Объем статьи не позволяет коснуться многих других вопросов, поэтому прислушиваемся к словам Ш.Л. Монтескье: «нет надобности исчерпывать весь предмет, достаточно пробудить мысль».

Литература

1. Альперт Дж. Ф.Г. Лечение инфаркта миокарда. Практ. Руководство /Пер.с англ.-М.: Практика, 1994. – 255с.
2. Атрощенко Е.С. Возвратная стенокардия: время поиска решений // Медицинские новости.-2005.-№ 8.-С. 4-10.
3. Берлов Г. А., Мережко Г.В., Адианов В.Н. и другие. Состояние экстра-миокардиальных сосудов при внезапной сердечной смерти // Здравоохранение.-1995-№10-С.20-22.

4. Берлов Г.А., Мережко Г.В., Горошко И.И. и др. Состояние интрамиокардиальных сосудов при сердечной внезапной смерти // Здоровоохранение. – 2000,-№11.-С.21-24.
5. Герцен М.А. Медикаментозная терапия хронической сердечной недостаточности: научные рекомендации и реальная практика // Медицинские новости.-2005.-№ 8.-С. 70.
6. Горбачев В.В., Мрочек А.Г. Профилактика преждевременной и внезапной смерти.-Минск: Вышейшая школа. 2000.-463 с.
7. Зюзенков М.В., Лемешев А.Ф. Вторичная профилактика атерогенных сердечно-сосудистых заболеваний с позиций доказательной медицины // Белорусский медицинский журнал.-2005.-№2.-С.13-18.
8. Кактурский Л.В. Внезапная сердечная смерть: Клинич. морфология.-М.: Медицина для всех. 2000.-127 с.
9. Кузьмин А.И. Причины внезапной смерти по данным судебно-медицинской экспертизы // Здоровоохранение Беларуси.-1979.-№10.-С.67
10. Лис М.А., Солоненко Ю.Т. Анализ роли факторов, влияющих на летальность при инфаркте миокарда // Медицинские новости.-2005.-№8.-С.52.
11. Мазур Н.А. Внезапная смерть. /Болезни сердца и сосудов/ под ред. Е.И.Чазова. М.: Медицина. 1992.-Т.3.-С.133-146.
12. Манак И.А. Внезапная коронарная смерть // Здоровоохранение.-2001.-№ 10.-С.10-35.
13. Серов Р.А., Токарева Г.А., Рагузин К.К., Шмырева Т.А. Применение окраски гематоксилином-основным фуксином-пикриновой кислотой (ГОФП) для выявления повреждений миокарда различного генеза // Архив патологии.-1977.-Т.39. №5.-С.70-72