

Случай поражения спарганозом постоянного жителя Беларуси

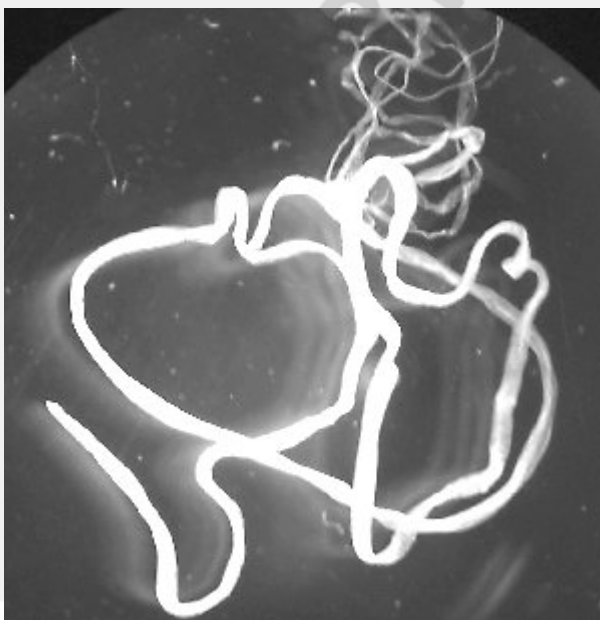Несмотря на преимущественное распространение спарганоза в Китае, Японии, Южной Корее, Австралии, в некоторых странах Африки и Южной Америки, данный гельминтоз может встречаться в США, некоторых странах Европы (в связи с завозом мяса змей и лягушек), на Дальнем Востоке, некоторых центральных областях России. Спорадически встречается спарганоз и в Беларуси.

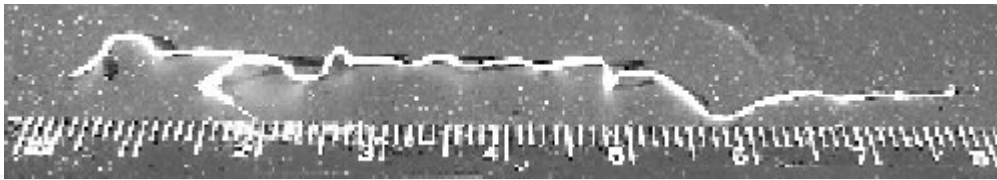
Приведем клинический случай выявленного спарганоза у пациентки С., проходившей лечение в микрохирургическом отделении глаза номер один 10 городской клинической больницы города Минска. Она обратилась с жалобами на периодическое чувство жжения и зуда, покраснение в области верхнего века, затем нижнего века левого глаза. Две недели назад такие же жалобы беспокоили ее со стороны правого глаза.

Аналогичные проявления появлялись с различной периодичностью в течение двух лет. Пациентка неоднократно обращалась за помощью к офтальмологам, была на консультации в институте имени Гельмгольца в Москве, где ей дважды было рекомендовано обратиться за помощью к психотерапевту.

На момент осмотра при биомикроскопии был выявлен невыраженный отек нижнего века слева, локальная гиперемия в виде извитой дорожки неравномерного калибра, напоминающей по виду варикозно расширенный сосуд, идущий от внутреннего угла к наружному параллельно реберному краю на расстоянии 5-7 мм от него и оканчивающийся на границе внутренней и наружной трети века. «Сосуд» проминировал над поверхностью кожи и медленно «продвигался», вызывая у пациентки при этом неприятные ощущения.

Учитывая быстрое изменение положения данного образования, было принято решение об экстренном хирургическом вмешательстве. В результате был удален плероциркоид лентовидной формы длиной около 10 см (рис.).





Данный случай является примером, демонстрирующим трудности диагностики спарганоза. Подозрение на наличие болезни основывается на клинической картине и эпидемиологическом анамнезе, но никаких специфических признаков не существует. Диагноз уточняют только при обнаружении личинок. При спарганозе в крови может быть выявлена выраженная эозинофилия. На этом объеме возможных симптомов исчерпывается.

Возбудителем спарганоза у человека является личиночная стадия – плероцеркоиды крупного гельминта – цестода *Diphyllobothrium erinacei europei*. Поражение глаз занимает центральное место в клинической картине спарганоза.

Спарганоз – биогельминтоз и зооноз. Окончательными хозяевами взрослого гельминта являются домашние и некоторые дикие хищники (собака, лисица, кошка, волк, тигр), иногда травоядные млекопитающие. Лентец паразитирует в тонкой кишке этих животных, достигая величины 250 мм. Яйца гельминтов выделяются в окружающую среду и дальнейшее развитие паразита происходит со сменой двух хозяев: циклопов, заглатывающих поплавшие в водоемы яйца, и различных видов лягушек, змей, птиц, иногда млекопитающих. Заражение человека происходит при заглатывании с водой промежуточных хозяев гельминта – циклопов, а также при употреблении в пищу недостаточно термически обработанного мяса основных хозяев. Другой путь заражения человека – через поврежденные кожные покровы и слизистые оболочки, в том числе конъюнктиву глаза. При первом, энтеральном, пути заражения происходит в основном процеркоидами, которые после миграции локализуются под конъюнктивой глаза, кожей, в различных внутренних органах, превращаясь в следующую стадию – плероцеркоидов длиной от 1 до 60 см. При втором, контактном, пути заражения в организм человека попадают плероциркуиды, также способные проникать в различные органы, в том числе в головной мозг и глаза.

Основным методом лечения спарганоза является хирургическое удаление личинки, что очень непросто. Рекомендуется предварительно уничтожить личинку путем инъекции этилового алкоголя с анестетиком. В нашем случае на это не было времени, так как плероцеркоид перемещался довольно быстро.

При невозможности проведения хирургического вмешательства, применяют новарсенол внутривенно по 0,15 – 0,6 г с интервалом в 4 – 5 дней, тиабендазол в суточной дозе 25 мг/кг в течение 5-7 дней. Надо знать, что эти препараты, также как инъекции этилового алкоголя и анестетиков, могут вызывать различные токсико-аллергические реакции, поэтому местно и внутрь назначают десенсибилизирующие средства.

В основе профилактических мер заражения спарганозом лежат достаточная термическая обработка мяса животных, кипячение воды, общесанитарные мероприятия, направленные на ограждение питьевых водоемов от фекального загрязнения.

Литература

1. Алексеева М.И. Руководство по тропическим болезням / Под редакцией А.Я.Лысенко. – М., 1983.
2. Майчук Ю.Ф. Паразитарные заболевания глаз. – М., 1988.

3. Шувалова Е.П. Тропические болезни. М., 1989.

4. Abdussallam M. Epidemiology and the community control of disease in warm climate countries. – Edinburg. – 1985

РЕПОЗИТОРИЙ БГМУ