

Современные подходы к определению механизма травмы и классификации переломов лодыжек

ГУ БелНИИТО, г. Минск

Понимание механизма травмы и использование единых современных классификаций повреждений лодыжек позволяет выбрать оптимальный способ лечения и сравнить полученные результаты с результатами ведущих клиник мира. Механизм травмы и разделение согласно современным классификациям изучены у 332-х пациентов. Наиболее частой причиной нарушения стабильности в голеностопном суставе – у 80,7% пациентов - является наружная ротация таранной кости (при повреждениях с наружным или задним подвывихом стопы, составляющих до 96%). Классификация повреждений лодыжек по Lauge-Hansen позволяет понять механизм травмы, а также является руководством при закрытой ручной репозиции, применяемой практически у каждого пациента с закрытыми переломами лодыжек. Классификация по АО-ASIF полноценно отражает анатомию повреждений и тяжесть травмы лодыжечной вилки, что позволяет найти правильные подходы при хирургическом лечении переломов лодыжек. Разделение повреждений лодыжек по степени смещения стопы, являясь в какой-то мере условным, отражает тяжесть повреждения параартикулярных мягких тканей, что помогает в выборе оптимального срока оперативного вмешательства.

Ключевые слова: переломы лодыжек, механизм травмы, наружная ротация, современные классификации

О. А. Korzun

Modern approaches in defining trauma mechanism and classification of ankle fractures Comprehension of trauma mechanism and using of unified modern classification system of ankle fractures help in option of treatment protocol and comparison results of treatment with such of leading world clinics. 332 patient's were studied for trauma mechanism and classified according modern system. In 80,7% patients the main cause of ankle instability was external rotation (in injury with lateral or posterior talar dislocation, which come to 96%). Lauge-Hansen classification system allow to understand trauma mechanism and is a guide for closed reduction technique. AO-ASIF classification system clearly describe anatomy of the fractures and severity injuries. This help in option adequate surgical intervention. Division ankle injuries into degree of talar dislocation reflect soft tissue injury and help in choice of the time for surgery.

Key words: ankle fractures, trauma mehanism, external rotation, modern classification system.

Переломы лодыжек являются одной из самых частых патологий в практике врача травматолога, составляя до 20% повреждений опорно-двигательного аппарата [1, 2]. По данным зарубежной статистики встречаемость переломов лодыжек составляет в среднем 100-120 случаев на 200 тысяч населения в год [9], а по данным ряда авторов до 184 случаев на 100000 в год [13].

По данным литературы до 95 % переломов лодыжек являются результатом не прямой травмы [12]. Повреждения возникают вследствие приложения чрезмерной

нагрузки, вызывающие движения таранной кости либо сверх нормальной амплитуды (гиперэкстензия, гиперфлексия), либо в необычном направлении (абдукция, аддукция, наружная ротация).

Материалы и методы

Обстоятельства и механизм травмы изучены у 332-х пациентов, пролеченных в клинике ГУ БелНИИТО.

При изучении обстоятельств травмы все пациенты были разделены нами на несколько категорий (см. диаграмму 1):

а) поскользнулись или споткнулись на улице, падение с подворачиванием ноги – 195 (58,9%)

б) удар по внешней поверхности ноги- 55 (16,5%)

в) удар по внутренней поверхности ноги – 2 (0,5%)

г) падение на лестнице – 37 (11,4%)

д) падение с высоты – 37 (11,0%)

е) ДТП – 6 (1,7%)



Диаграмма 1 Обстоятельства травмы при переломах лодыжек

При анализе обстоятельств получения травмы, мы пришли к выводу, что у 326 пострадавших (98,3%) механизм травмы был непрямым, т. к. считаем, что при ударе по внешней или внутренней поверхности ноги происходит смещение голени и «подворачивание» стопы в противоположном направлении, что напрямую не связано с ударом. При падении с высоты у анализируемой группы пациентов (это, как правило, 1-2 метра), также главным являлось подворачивание стопы.

У 6-ти пациентов, получивших травму в ДТП, что составило 1,7% можно предположить прямой механизм травмы.

Для формирования чёткого подхода к лечению мы использовали разделение всех переломов лодыжек на стабильные и нестабильные. Лодыжечную вилку можно условно принять за кольцо, состоящее из трёх костей и соединяющих их связок. Поскольку эти связки не растяжимы, то одиночное повреждение кольца (например, изолированный перелом наружной лодыжки, составляющий до 85% переломов лодыжек по данным литературы [4]) не может привести к переднезаднему или латеральному смещению таранной кости и является, таким образом, стабильным (Рисунок 1).

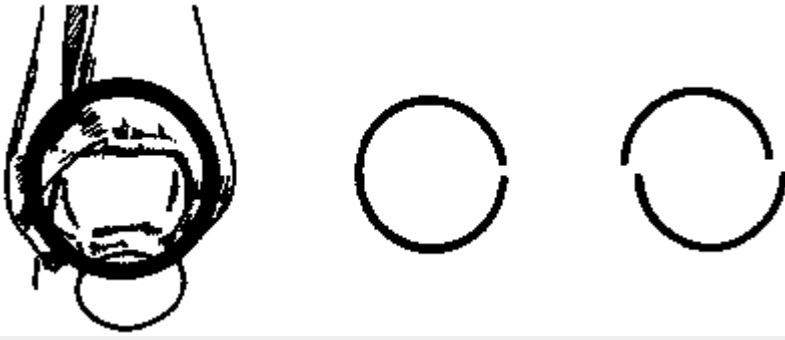


Рис.1. Представление о стабильности голеностопного сустава

Напротив, повреждение кольца в двух местах, которое может быть представлено либо переломом обеих лодыжек, либо переломом одной лодыжки и разрывом одной из групп связок, является нестабильным и составляет 15% переломов лодыжек [4]. В данную группу относятся все двух и трёхлодыжечные переломы, принимая в расчет то, что повреждение связок является эквивалентом (зачастую более тяжёлым) перелома лодыжки. Именно данные повреждения и явились предметом наших исследований.

По нашим данным (см. ниже) наиболее частой причиной нарушения стабильности в голеностопном суставе является наружная ротация таранной кости (имеются в виду повреждения с наружным подвывихом стопы). Наглядно представить повреждающее действие наружной ротации стопы можно, если сравнить вилку голеностопного сустава с 2-мя книгами и линейкой (Рисунок 2) [12].

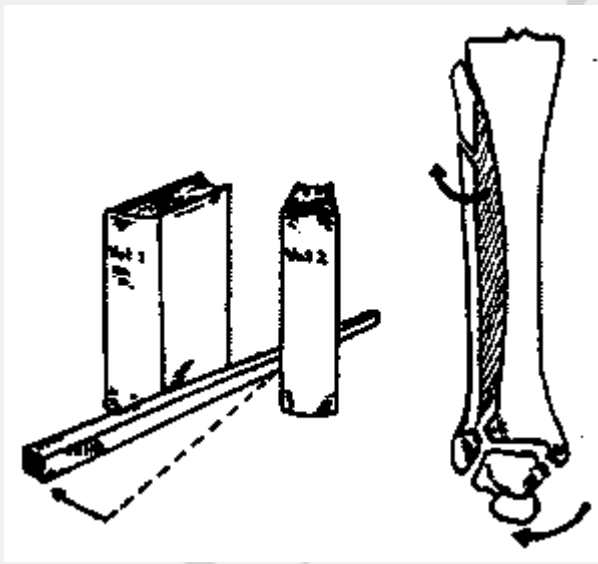


Рис.2. Действие наружной ротации на вилку голеностопного сустава (из “Fractures” под редакцией С. А. Rockwood, 1975 г.)

В своей работе мы использовали классификации переломов лодыжек по механизму травмы и анатомии повреждений.

Наиболее распространённой и полноценной на наш взгляд классификацией переломов лодыжек, учитывающей механизмы повреждений лодыжечной вилки, является классификация Lauge-Hansen. [8,10,12] Данная классификация разделяет переломы лодыжек на пять основных типов. При каждом из них констатируется положение стопы в момент травмы и направление травмирующей силы. Стопа в момент травмы может быть пронирована либо супинирована. При супинации стопы растяжению подвергаются наружные отделы голеностопного сустава, а при пронации

– внутренние. Следовательно, в момент действия травмирующей силы (абдукция, аддукция, наружная ротация либо вертикальная нагрузка) при супинированной стопе первыми повреждаются наружные отделы, а при пронированной стопе – внутренние отделы сустава. Этим и объясняется очередность повреждения структур голеностопного сустава при определённом механизме травмы. Количество повреждённых структур определяет в свою очередь степень тяжести травмы.

• Супинация - наружная ротация SL(см. рисунки 3, 4, 5):

1. Разрыв передней большеберцовой-малоберцовой связки.
2. Длинный косой или спиральный чрезсиндесмозный перелом малоберцовой кости с фронтальной плоскостью излома, распространяющийся спереди и снизу кзади и кверху. Перелом может начинаться ниже или выше места прикрепления передней межберцовой связки или на её уровне. Если перелом начинается ниже места прикрепления передней межберцовой связки, то последняя не повреждается. Редко встречается надсиндесмозное повреждение малоберцовой кости.
3. Повреждение задних отделов капсулы, задней межберцовой связки или отрыв фрагмента заднего края большеберцовой кости.
4. Отрывной перелом внутренней лодыжки с поперечной плоскостью излома или разрыв дельтовидной связки.

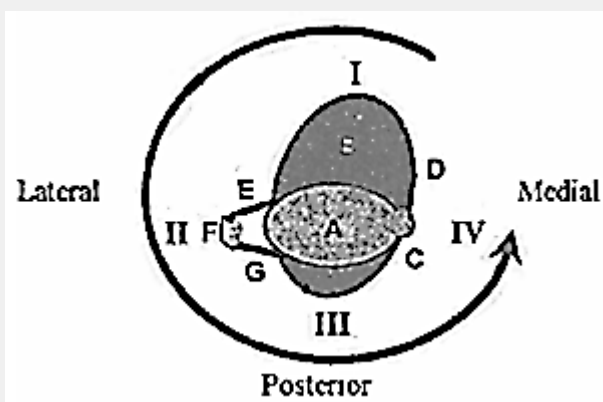


Рис.3. (из The Journal of Bone and Joint Surgery vol.77-A, NO. 1, January 1995)

Трансаксиальная схематическая диаграмма, отображающая классификацию Lauge-Hansen. А- плафон большеберцовой кости, В- таранная кость, С- внутренняя лодыжка, Д – дельтовидная связка, Е – передняя межберцовая связка, F – наружная лодыжка, G – задняя межберцовая связка. Римские цифры обозначают тяжесть травмы. Классификация повреждений супинация-наружная ротация.



Рис.4. (из “Fractures” под редакцией С. А. Rockwood, 1975 г.) Наглядное изображение механизма повреждения супинация-наружная ротация.

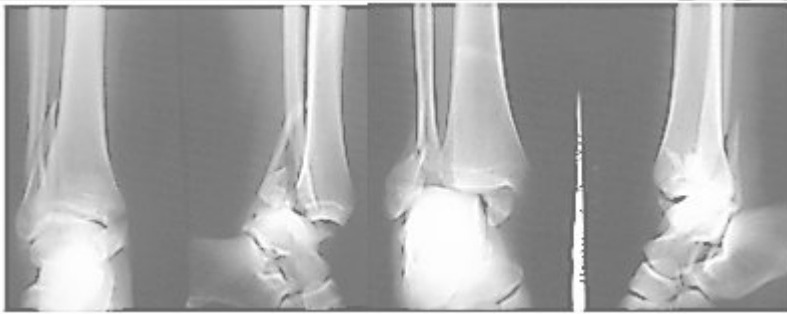

Рис.5. Рентгенограммы пострадавших, отражающие механизм травмы супинация-наружная ротация 4

При анализе обстоятельств травмы и рентгенограмм, выполненных сразу после поступления в лечебные учреждения механизм травмы супинация-наружная ротация 4ст отмечался у 186 пациентов, что составило 56,1%.

• Пронация-наружная ротация PL(см. рисунки 6, 7, 8):

1. Отрывной перелом внутренней лодыжки с поперечной плоскостью излома или разрыв дельтовидной связки.
2. Разрыв передней большеберцово-малоберцовой связки и межкостной связки.
3. Короткий косо-спиральный надсиндесмозный перелом малоберцовой кости (6-7 см над суставом или проксимальнее), сопровождающийся разрывом межкостной мембраны до уровня перелома.
4. Перелом заднего края или разрыв задней большеберцово-малоберцовой связки.

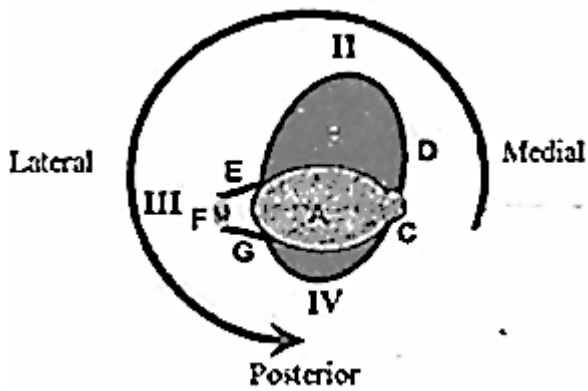


Рис.6. (из The Journal of Bone and Joint Surgery vol.77-A, NO. 1, January 1995)
Классификация повреждений пронация-наружная ротация. Обозначения см. рис 3.

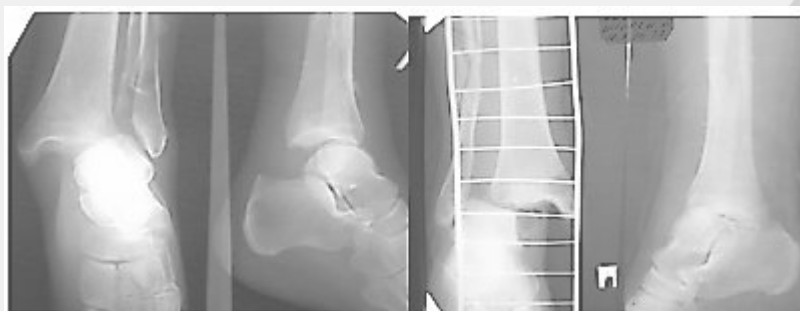

Рис.7. Рентгенограммы пострадавших, отражающие механизм травмы пронация-наружная ротация 3

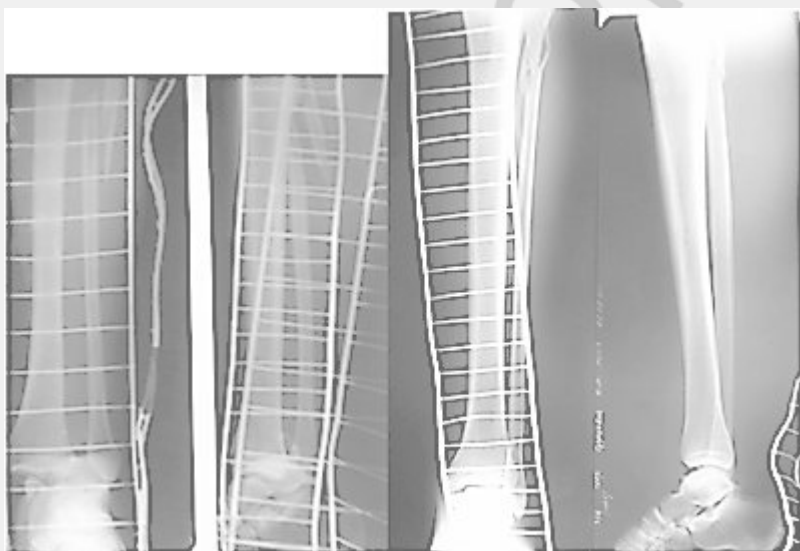


Рис.8. Переломы Maisonneuve также являются результатом наружной ротации и относятся к типу пронация-наружная ротация по Lauge-Hansen.

По нашим данным повреждения типа пронация-наружная ротация 3ст (без перелома заднего края б/берцовой кости) отмечены у 39 пациентов(11,8%), пронация наружная ротация 4ст (с переломом заднего края) – у 42(12,8%).

Таким образом, повреждения лодыжек, где превалирующим травмирующим фактором явилась наружная ротация блока таранной кости отмечались у 267-ми пациентов, что составило 80,7%.

- Пронация-абдукция РА(см. рисунки 9, 10, 11):

1. Отрывной перелом внутренней лодыжки с поперечной плоскостью излома или разрыв дельтовидной связки.
2. Разрыв передней и задней межберцовых связок.
3. Перелом малоберцовой кости от изгиба сразу над голеностопным суставом или проксимальнее, зачастую в сочетании с переломом наружного края суставной поверхности большеберцовой кости. Перелом малоберцовой кости может быть коротким косым, поперечным, оскольчатый (выкол по типу «бабочки»).

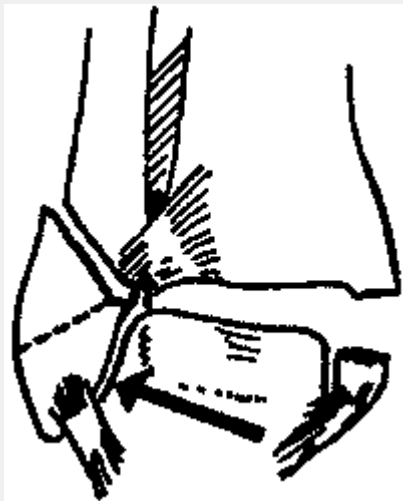


Рис.9. (из “Fractures” под редакцией С. А. Rockwood, 1975 г.) Наглядное изображение механизма повреждения пронация-абдукция.

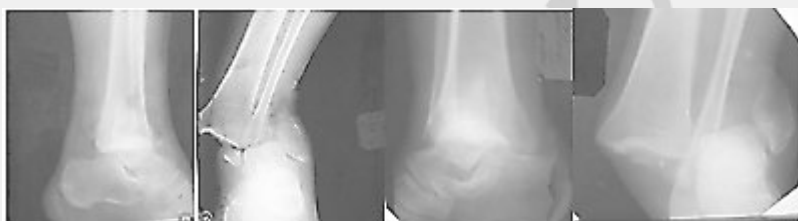

Рис.10. Клинические примеры, отражающие механизм травмы пронация-абдукция. Косой или косопоперечный перелом малоберцовой кости на уровне синдесмоза.

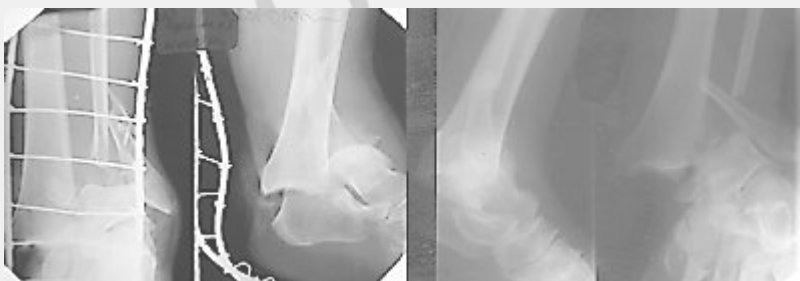

Рис.11. Клинические примеры, отражающие механизм травмы пронация-абдукция. Косой, косопоперечный или оскольчатый перелом малоберцовой кости проксимальнее уровня синдесмоза.

По нашим данным механизм травмы пронация-абдукция 3 ст отмечался у 49-ти пациентов, что составило 14,6%.

- Супинация – аддукция SA(см. рисунки 12,13) [11]:

1. Отрывной поперечный перелом наружной лодыжки дистальнее голеностопного сустава (подсиндесмозный) либо разрыв наружных боковых связок голеностопного сустава.

2. Вертикальный перелом внутренней лодыжки, проходящий через метафиз, часто с импрессионным переломом суставной поверхности.

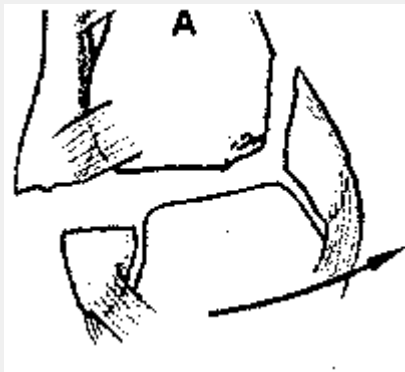


Рис.12. (Из Руководства по внутреннему остеосинтезу. Мюллер, Аллговер 1996)
Наглядное изображение механизма повреждения супинация-аддукция.

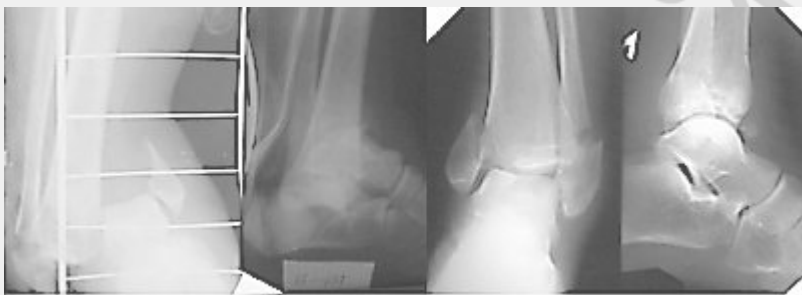

Рис.13. Повреждение лодыжек типа супинация-аддукция 2

Данные повреждения были у 11-ти пациентов, что составило 3,3%.

• Пронация- дорзифлексия PD(см. рисунок 14):

1. Перелом внутренней лодыжки.
2. Перелом переднего края суставной поверхности большеберцовой кости.
3. Надсиндесмозный перелом малоберцовой кости.
4. Поперечный перелом заднего края большеберцовой кости.

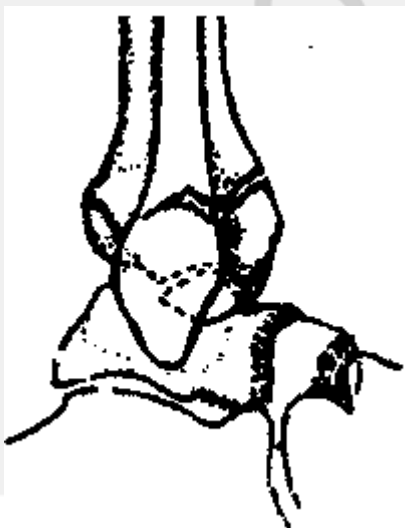


Рис.14. Наглядное изображение механизма повреждения пронация-дорзифлексия).

В анализируемой группе пациентов данный механизм травмы не отмечен ни у одного пострадавшего.

Ввиду сложности и многообразия сил, действующих на голеностопный сустав в реальной ситуации (падение с высоты, ДТП, прямое насилие), в ряде случаев сложно определить механизм травмы и отнести повреждение к одному из вышеперечисленных типов. Такие повреждения составляют группу так называемых неклассифицируемых повреждений, на долю которых по данным литературы приходится от 1 до 6 % всех переломов лодыжек. В нашем исследовании таких пациентов было 3-е, что составило 1,7%

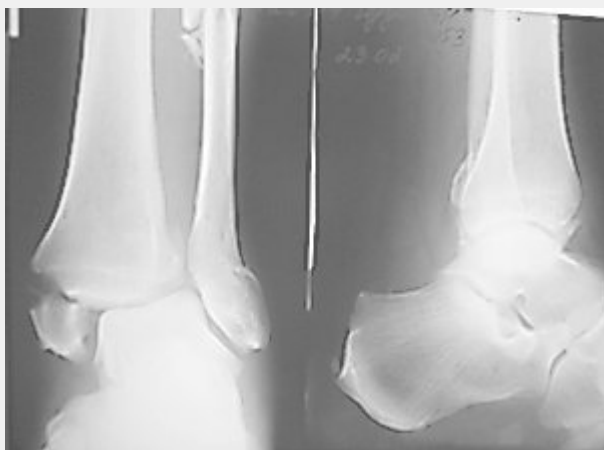

Рис.15. Обстоятельства травмы – прямой удар сзади. Имеется перелом малоберцовой кости на 2-х уровнях, разрыв синдесмоза, отрыв внутренней лодыжки.

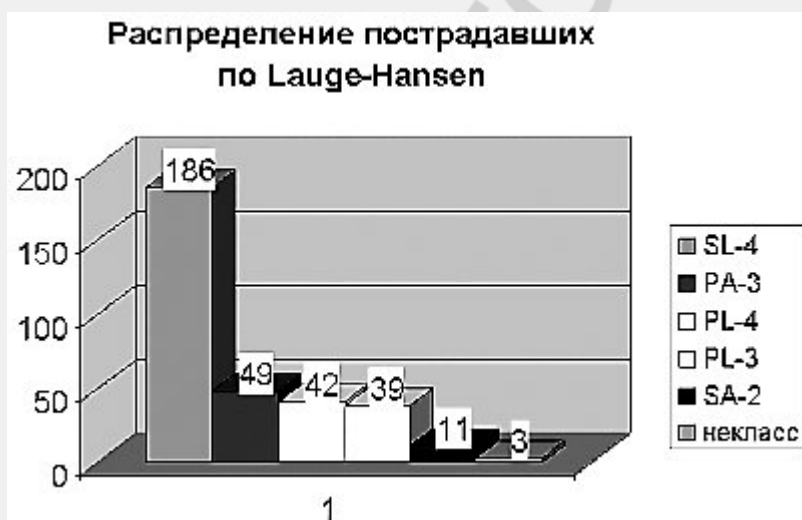

Диаграмма 2. Классификация переломов лодыжек по Lauge-Hansen.

В клинической практике мы использовали классификацию Lauge-Hansen как руководство для патогенетически правильного выполнения не прямой репозиции переломов лодыжек, воспроизводя в обратном порядке этапы механизма травмы, и использовали как при закрытом ручном вправлении, так и в ходе оперативного вмешательства.

В используемой нами классификации переломов лодыжек по АО-ASIF [7,11,14] все переломы лодыжек подразделяются на три главных типа (А, В, С) на основе уровня и вида перелома малоберцовой кости. Дополнительно каждый из главных

типов подразделён на подтипы на основе наличия повреждения медиальных структур и заднего края большеберцовой кости.

Классификация переломов лодыжек AO-ASIF

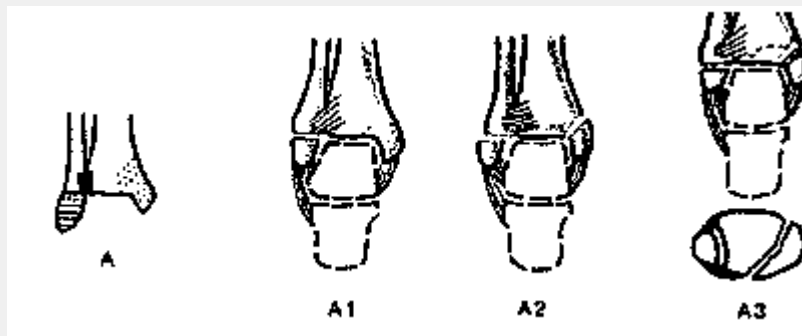
Тип А: Перелом малоберцовой кости ниже уровня межберцового синдесмоза (подсиндесмозный)

Это, как правило, поперечные отрывные переломы, относящиеся по механизму травмы (согласно классификации Lauge-Hansen) к типу супинация-аддукция 1-2. Межберцовый синдесмоз при данных повреждениях всегда цел (см. рисунок 13).

A1—изолированный

A2—с переломом медиальной лодыжки

A3—с переломом задневыступающего края большеберцовой кости



К типу А отнесены повреждения у 11-ти пациентов (3,3%).

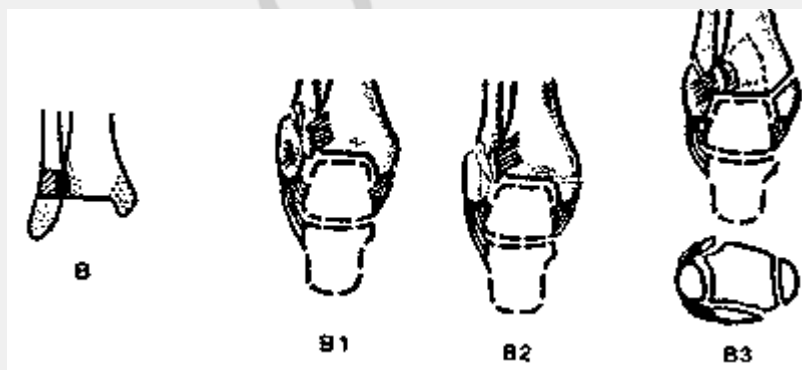
Тип В: Перелом малоберцовой кости на уровне межберцового синдесмоза (чрезсиндесмозный).

Как правило, косые или косо-спиральные переломы малоберцовой кости, начинающиеся от уровня плафона большеберцовой кости и распространяющиеся проксимально. Проводя параллели с классификацией Lauge-Hansen, данные повреждения по механизму травмы относятся к типу супинация-наружная ротация 2-4 либо пронация-абдукция 3. Межберцовый синдесмоз при таких переломах малоберцовой кости может быть цел или частично повреждён (разрыв, как правило, передней порции синдесмоза) (см. рисунок 16).

B1—изолированный.

B2—с переломом внутренней лодыжки или разрывом дельтовидной связки.

B3—тоже, что и B2 плюс перелом задневыступающего края большеберцовой кости.



К типу В мы отнесли повреждения у 202-х пациентов, что составило около 2/3 (61%) от всей анализируемой группы пациентов.

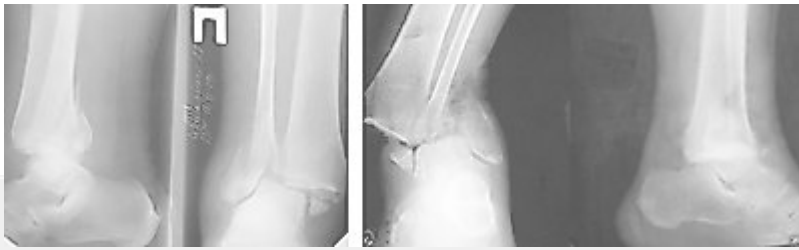

Рис.16. Клинические примеры повреждений лодыжек типа В. а) В механизме травмы превалирует наружная ротация; б) Главная травмирующая сила – абдукция.

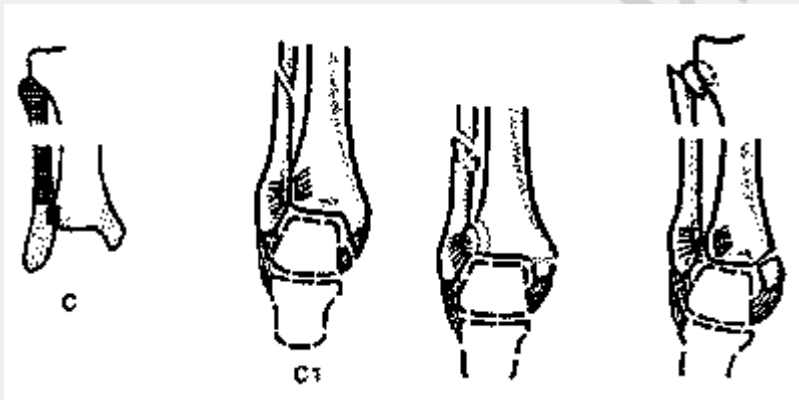
Тип С: Перелом малоберцовой кости выше уровня межберцового синдесмоза (надсиндесмозный).

В данную группу входят переломы малоберцовой кости, начинающиеся проксимальнее уровня плафона большеберцовой кости и всегда сочетающиеся с повреждением синдесмоза на расстоянии от перелома малоберцовой кости до голеностопного сустава. Отдельно следует выделить относящиеся к данному типу проксимальные (на уровне шейки) повреждения малоберцовой кости (т. н. тип *Maisonneuve*). Механизм травмы при надсиндесмозных переломах малоберцовой кости (по *Lauge-Hansen*) –пронация – наружная ротация 3-4 либо пронация – абдукция 3 (см. рисунок 17).

С1— простой перелом диафиза малоберцовой кости.

С2— оскольчатый перелом диафиза малоберцовой кости.

С3— проксимальный подшеечный перелом.



В анализируемой группе пациентов повреждения типа С отмечались у 119-ти пациентов, что составило 36%.

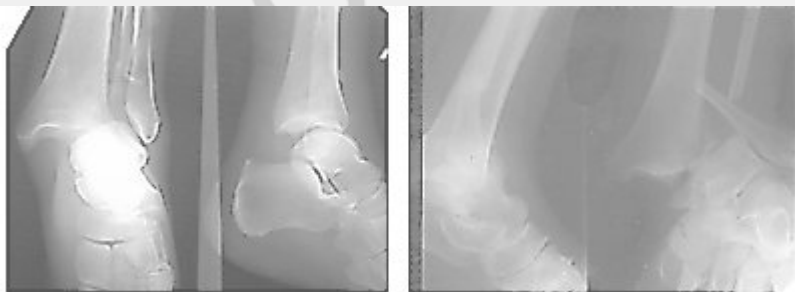


Рис.17. Переломы лодыжек типа С. а) Механизм травмы – пронация наружная ротация; б) Механизм травмы – пронация – абдукция.

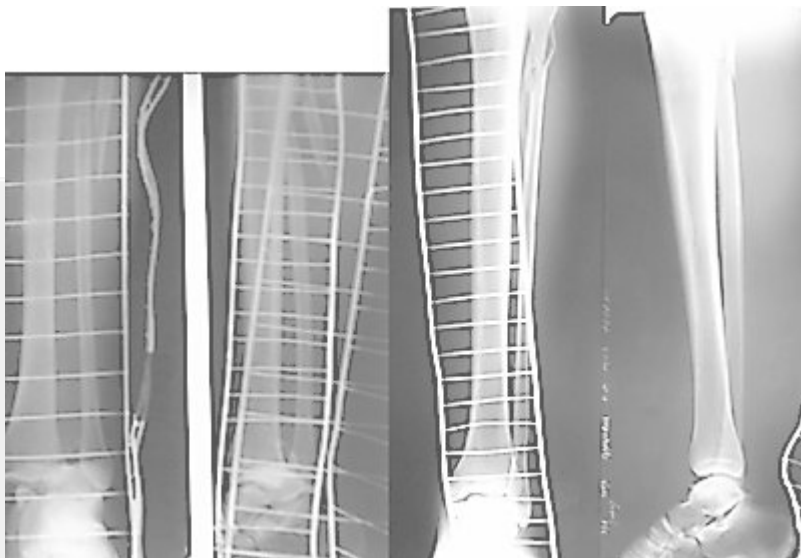


Рис.20. Повреждения типа С3 по АО (Maisonneuve). Механизм травмы – пронация- наружная ротация.

Распределение пострадавших по АО



Диаграмма 3. Классификация переломов лодыжек по АО

В работе классификация АО-ASIF использовалась нами главным образом при хирургическом лечении переломов лодыжек. Чем выше повреждение малоберцовой кости, тем больше степень повреждения межберцового синдесмоза и тем чаще возникала необходимость в операции.

По направлению смещения стопы при оценке первичных рентгенограмм мы подразделили все повреждения на следующие группы:

- а) Кнаружи – 178 пациентов (53,6%)
- б) Кзади – 56 пациентов (16,9%)
- в) Кнаружи и кзади – 84 пациента (25,3%)
- г) Кнутри – 8 пациентов (2,4%)
- д) Кнутри и кпереди – 3 пациента (0,9%)
- е) Кнаружи и кпереди – 2 пациента (0,6%)
- ж) Кнутри и кзади – 1 пациент (0,3%)

Направление смещения стопы

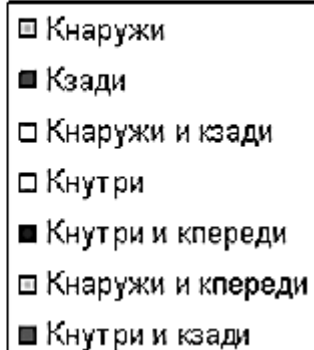
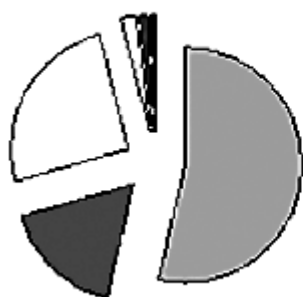

Диаграмма 4. Распределение по направлению смещения стопы при переломах лодыжек

Как видно из вышеизложенных данных и диаграммы в 96% случаев при переломах лодыжек стопа смещается кнаружи, кзади либо в сочетании этих направлений, что происходит при повреждениях типа В или С по АО.

Сопоставляя классификации повреждений лодыжечной вилки по патoанатомии повреждений, механизму травмы и направлению вывихивания блока таранной кости, можно выделить следующие группы повреждений:

1. Тип А по АО-ASIF – супинация аддукция 1-2 по Lauge-Hansen – вывих стопы кнутри в сочетании с передним или задним отклонением.
2. Тип В по АО-ASIF - супинация- наружная ротация 2-4 либо пронация-абдукция 3 по Lauge-Hansen – вывих стопы кнаружи, кзади, кнаружи и кзади.
3. Тип С по АО-ASIF - пронация – наружная ротация 3-4 либо пронация – абдукция 3 - вывих стопы кнаружи, кзади, кнаружи и кзади.

Важным показателем, во многом определяющем тяжесть травмы и, соответственно, тактику, и исход лечения сложных переломов лодыжек является степень смещения стопы при травме.

В клинике Бел НИИТО мы модифицировали ряд классификаций [3,5,6] и разделили все повреждения в зависимости от степени смещения стопы на 3 группы:

1. Лёгкая степень - визуально определяемый подвывих, расстояние от внутренней поверхности лодыжечной вилки до блока таранной кости менее 1см. В анализируемой группе таких пациентов было 73 (22%).
2. Средняя степень - смещение блока таранной кости до 2/3 ширины лодыжечной вилки. Данные повреждения отмечены у 86-х больных (26%).
3. Тяжёлая степень (вывих стопы) - более чем 2/3 блока таранной кости не покрыты большеберцовой костью. Вывих стопы наблюдался у 173-х пациентов (52%).

Распределение повреждений по степени смещения стопы

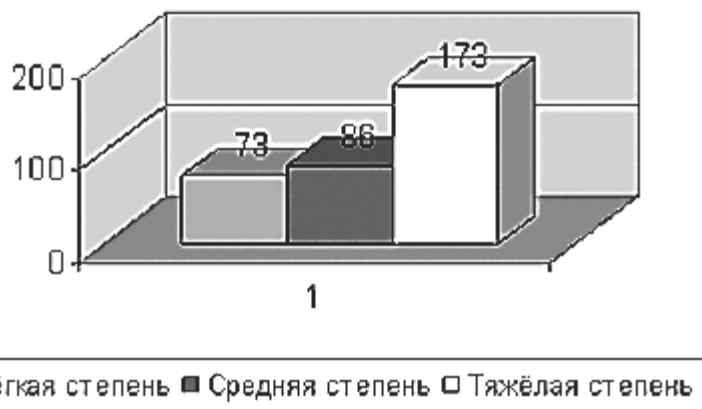

Диаграмма 5 Классификация переломов лодыжек по степени смещения стопы.

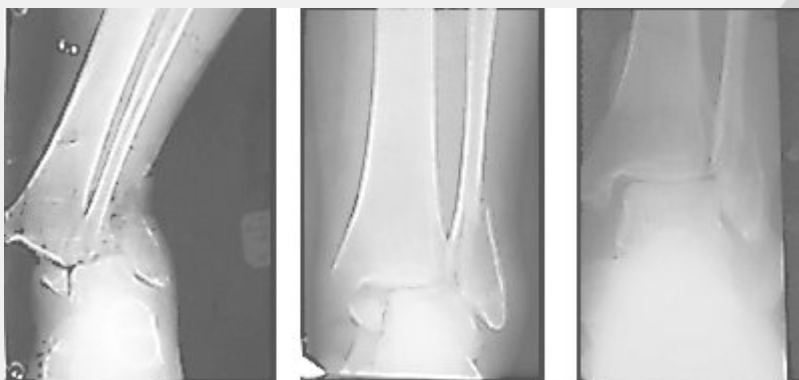


Рис.21. а) Тяжёлая степень смещения стопы кнаружи (вывих); б) Средняя степень смещения стопы кнаружи; в) Лёгкая степень смещения стопы.

По нашим данным многие переломы лодыжек были более тяжело смещены в момент травмы до того, как пациенту была оказана первая помощь на месте происшествия. Поэтому, вполне правомочно предполагать, что вышеприведённая классификация по степени смещения стопы во многом условна, так как реальное смещение стопы, наступающее в момент травмы, в значительном количестве случаев устраняется самостоятельно, либо при оказании первой помощи и транспортировке. Это всегда следует учитывать при лечении данной категории больных, дополнительно основываясь на данных осмотра и типе повреждения по Lauge-Hansen и АО-ASIF.

Заключение

Использование в широкой клинической практике унифицированных современных классификаций переломов лодыжек позволит правильно оценить тяжесть повреждения, выбрать оптимальный способ лечения, а главное позволит сравнить полученные результаты лечения с результатами ведущих клиник мира.

Классификация Lauge-Hansen позволяет нам разобраться в механизме травмы при переломах лодыжек, является руководством при закрытой ручной репозиции, применяемой практически у каждого пациента с закрытыми переломами лодыжек.

Классификация по АО-ASIF полноценно отражает анатомию повреждений и тяжесть травмы лодыжечной вилки, что позволяет найти правильные подходы при хирургическом лечении переломов лодыжек.

Разделение повреждений лодыжек по степени смещения стопы, являясь в какой-то мере условным, отражает тяжесть повреждения параартикулярных мягких тканей, что помогает в выборе оптимального срока оперативного вмешательства.

Литература

1. Гурьев В. Н. Консервативное и оперативное лечение повреждений голеностопного сустава. - М., 1971.
2. Крупко И. Л., Глебов Ю. И. Переломы области голеностопного сустава и их лечение. - Л., 1972.
3. Burwell H. N., and Charnley A. D. The treatment of displaced fractures at the ankle by rigid internal fixation and early joint movement. //J. Bone and Joint Surg. -1965. -Vol.47-B(4). -P. 634-660.
4. Court-Brown C. M., McBirnie J., Wilson G. Adult ankle fractures--an increasing problem? //Acta Orthop Scand. -1998Feb. -Vol. 69 (1). -P.43-7.
5. Denham R.A. Internal fixation for unstable ankle fractures // J. B. J. S. - 1964. - Vol. 46-B, № 2. - P. 206-211.
6. Franklin, J. L., Johnson, K. D., Hansen, S. T. Immediate internal fixation of open ankle fractures. Report of thirty-eight cases treated with a standard protocol. // J. Bone and Joint Surg. -1984. -Vol.66-A(9). -P.634-660.
7. Geissler W. B., Tsao A. K., Hughes J. L. Fractures and Injuries of the Ankle. In Rockwood & Green's Fractures in Adults, 4th ed. -Lippincott-Raven Publishers, -1996.
8. Griend R.V., Michelson J. D., Bone L.B. Fractures of the ankle and the distal part of the tibia // J. B. J. S. - 1996. - Vol. 78-A, № 11. - P. 1772-1783.
9. Jensen S. L., Andresen B. K., Mencke S., Nielsen P. T. Epidemiology of ankle fractures. A prospective population-based study of 212 cases in Aalborg, Denmark. //Acta Orthop Scand. -1998Feb. -Vol.69 (1). -P.48-50.
10. Michelson J. D. Current concepts review. Fractures about the ankle. //J. Bone and Joint Surg. -1995. -Vol.77-A(Jan.). -P142-152.
11. Muller M. E., Allgower M., Schneider R. and Willenegger H. Manual of Internal Fixation. Techniques Recommended by the AO Group, Ed. 3. -New York: Springer, 1991. - P. 282-299.
12. Rockwood C., Green D. Fractures. - Toronto: J.B. Lippincott Company, 1975. - Vol. 1-2. - 1495 p.
13. Salai M., Dudkiewicz I., Novikov I., Amit Y., Chechick A. The epidemic of ankle fractures in the elderly--is surgical treatment warranted? //Arch Orthop Trauma Surg, -2000. -Vol.120 (9). -P.511-3.
14. Whittle A. P. Fractures of Lower Extremity. In Campbell's Operative Orthopaedics. Ed. By Canale S. T. -1996.