

Опыт применения современных хирургических технологий в лечении переломов лодыжек с повреждением межберцового синдесмоза

При невозможности устранить смещение костных фрагментов закрытым способом методом выбора в лечении переломов лодыжек с повреждением межберцового синдесмоза является внутренний стабильно функциональный остеосинтез. Произведен анализ 52 оперативных вмешательств. Расширены показания к остеосинтезу переломов малоберцовой кости, сужены показания к фиксации межберцового синдесмоза, уточнены особенности техники транссиндесмозной фиксации. Ранняя ЛФК в послеоперационном периоде. Срок начала нагрузки определялся индивидуально и составил в среднем 7-10 недель после операции. Средние сроки восстановления трудоспособности (или дотравматического уровня активности) составили 3,5-4 месяца. Послеоперационные осложнения инфекционного характера отмечены у 1-го пациента (1,92%). Отличные и хорошие отдалённые результаты в сроки 1-4 года после травмы отмечены у 84,7% пациентов.

Ключевые слова: переломы лодыжек, повреждения межберцового синдесмоза, внутренний остеосинтез.

О. А. Korzun

Experience of modern surgical technology in the treatment of displaced ankle fractures with syndesmosis disruption

If closed reduction is failed, open reduction and rigid internal fixation is the method of choice in treatment of displaced ankle fractures with syndesmosis disruption. We've analyzed 52 operations. Indications for fixation of fibular fractures were expanded, indications for fixation of syndesmosis were narrowed, technique of transsyndesmosis fixation is made more precise. Early joint movement after operation. Time of weight bearing was defined individually and on average was 7-10 weeks. An average time of functional recovery was 3,5-4 month. Postoperative infections rate was 1,92%. Excellent and good follow-up's in time 1-4 year were marked in 84,7% cases.

Key words: ankle fractures, syndesmosis disruption, open reduction and rigid internal fixation.

Повреждения лодыжек остаются одной из самых частых патологий в практике врача травматолога, составляя до 20% повреждений опорно-двигательного аппарата [1, 2]. По данным зарубежной статистики встречаемость переломов лодыжек составляет в среднем 100-120 случаев на 200 тысяч населения в год [9], а по данным ряда авторов до 184 случаев на 100000 в год [14].

Необходимо отметить, что около 85% всех повреждений лодыжек – это изолированные, стабильные переломы наружной лодыжки, консервативное, функциональное лечение которых приносит до 90 % отличных и хороших результатов [4]. И только 15% составляют нестабильные двух-, трёхлодыжечные повреждения, которые при смещении отломков могут сопровождаться подвывихами или вывихами блока таранной кости [4] (см. диаграмму 1).

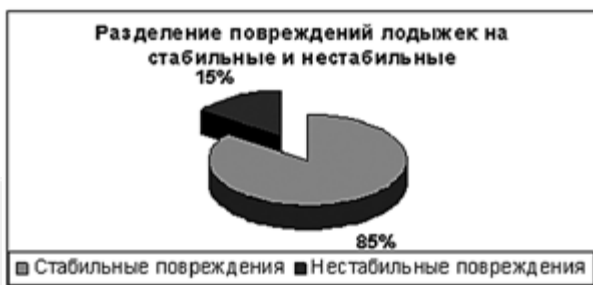

Диаграмма 1.

Главными принципами лечения нестабильных переломов лодыжек со смещением являются: анатомичная репозиция элементов голеностопного сустава и удержание их до сращения переломов, что восстанавливает биомеханическую стабильность сустава [6, 7, 11].

В значительном числе случаев 2-х, 3-х лодыжечные переломы излечиваются консервативными мероприятиями с неплохими результатами [6]. Это касается закрытых переломов без смещения отломков, переломов, когда одномоментно закрытым способом достигнуто анатомичное вправление и не наступило вторичное смещение костных отломков в гипсовой повязке, требующее повторных манипуляций [16].

Однако, в ряде случаев, при повреждениях лодыжек с подвывихами и вывихами блока таранной кости не удаётся точно репонировать переломы закрытым способом (от 30% до 60% в зависимости от типа перелома) [3]. Вторичное смещение отломков в гипсовой повязке наступает у 20-25% пациентов [3].

В данных ситуациях возникает необходимость в хирургическом восстановлении элементов травмированного сустава. По данным зарубежных клиник хирургическая активность при смещённых переломах лодыжек варьирует от 12,5% до 83%, составляя в среднем 50% [5, 8,10].

Таким образом, хирургическое вмешательство требуется примерно у 7-8 % от всех пациентов со стабильными и нестабильными переломами лодыжек (см. диаграмму 2).

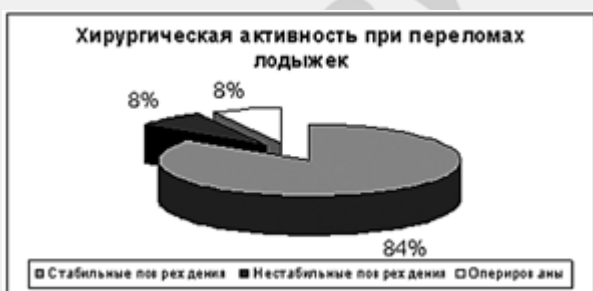

Диаграмма 2.

Одними из наиболее тяжёлых, как в плане лечения, так и в плане прогноза являются нестабильные повреждения лодыжечной вилки, сопровождающиеся полным разрывом межберцового синдесмоза [6, 12,16]. По данным литературы данные повреждения составляют около 30 % от всех двух- и трёх лодыжечных переломов [6, 12, 16]. Именно эта группа больных приносит до 30% неудовлетворительных исходов лечения с развитием деформирующего артроза голеностопного сустава [15].

Материалы и методы.

Под нашим наблюдением находилось 332 пациента со смещёнными переломами лодыжек, пролеченные в клинике ГУ БелНИИТО в период с 1992 по 2004 годы. Средний возраст пациентов составил 43,5 лет. Повреждения лодыжек с полным разрывом межберцового синдесмоза были отмечены в 119-ти случаях, что составило 36% от всех наблюдавшихся пациентов.

С целью определения механизма травмы мы использовали широко распространённую в мировой практике классификацию Lauge-Hansen. Полный разрыв синдесмоза отмечался при типах повреждения пронация – наружная ротация 3ст в 47,3% случаев, пронация – наружная ротация -4ст – в 40,4% случаев, пронация – абдукция 3ст в 12,3%.

Согласно классификации АО-ASIF полный разрыв синдесмоза наступает при повреждениях типа С (т. н. надсиндесмозных переломах малоберцовой кости).

По способам лечения все 119 пациентов с повреждениями лодыжек типа С (с разрывом синдесмоза) были разделены на следующие 3 группы (см. таблицу 1).

Таблица 1

Способы лечения пациентов с переломом лодыжек с полным разрывом межберцового синдесмоза.

Способ лечения	Количество пациентов	%
Консервативное, в т. ч. дистракция спицами	35	29,4
Стабильно-функциональный остеосинтез по АО-ASIF	52	43,7
Прочие методы остеосинтеза	32	26,9

При анализе клинического материала выявлено, что консервативное лечение переломов лодыжек с полным разрывом межберцового синдесмоза имеет следующие недостатки:

1. Трудность достижения точной репозиции и удержания отломков в правильном положении до сращения переломов (главным образом в первые недели при спадении отёка). По нашим данным добиться относительно удовлетворительного стояния отломков при закрытой репозиции данных повреждений и удержать в гипсовой повязке удалось только у 29,4 % пациентов. Вторичное смещение отломков отмечалось у 19% пациентов из всей анализируемой группы.

2. Необходимость длительной иммобилизации (до 10-12 недель), позднее начало нагрузки весом тела. Последствия: контрактура, остеопороз, нейро-дистрофический синдром, требующие длительного восстановительного лечения. Средние сроки восстановления трудоспособности у группы пациентов из 35-ти человек составили 5,5 -6 месяцев.

3. Существенный риск неправильного сращения или несращения переломов, сохранения остаточного подвывиха стопы и диастаза в межберцовом сочленении. Различные подобные осложнения отмечены у 7-ми из 35-ти пациентов.

Недостатками применявшихся ранее методов остеосинтеза повреждений лодыжек с разрывом синдесмоза (32 операции) являлись:

1. Отсутствие репозиции и фиксации всех элементов голеностопного сустава, необходимых для восстановления анатомии и стабильности:

- Ни в одном из 32-х случаев не выполнен остеосинтез малоберцовой кости;
- В 10-ти случаях выполнен остеосинтез только внутренней лодыжки без какой-либо фиксации межберцового синдесмоза;

- Только у 43% пациентов удалось добиться хорошего стояния отломков, что явно недостаточно для оперативных методов лечения;

2. Применение с целью остеосинтеза биомеханически необоснованных способов фиксации:

- при необходимости создания компрессии в 16 случаях применён остеосинтез спицами;

- применение с целью стабилизации межберцового синдесмоза у 10-ти пациентов болт-стяжки, что ограничивало нормальную подвижность в межберцовом сочленении;

- применение в 12 случаях трансартикулярной фиксации спицами, что не позволяло начать раннюю ЛФК и зачастую мешало правильной центрации блока таранной кости в вилке голеностопного сустава(см. рисунки 3,4);

Вышеперечисленное требовало длительной иммобилизации в гипсовой повязке (до 10-12 недель), позднего начала нагрузки весом тела, как и при консервативном лечении. Это приводило к развитию ряда вышеперечисленных осложнений (т. н. «болезней переломов») и увеличению среднего срока восстановления трудоспособности до 5,5-6,5 месяцев.

С 1999 года нами внедряются современные подходы к хирургическому лечению повреждений лодыжек с полным разрывом межберцового синдесмоза. За период с 1999 по 2004 годы выполнены 52 операции.

Показания к операции мы ставили в следующих случаях :

1. Неудача при закрытом однократном вправлении.
2. Вторичное смещение отломков в гипсовой повязке.
3. В случаях, когда для достижения репозиции требовалось придание стопе избыточного форсированного варусного или эквинусного положения.
4. Открытые нестабильные переломы лодыжек.

Критериями удовлетворительного расположения костных элементов голеностопного сустава являются (наша модификация по Phillips & Schwartz, 1985 [13]):

1. Ширина медиальной суставной щели равна суставной щели между сводом большеберцовой кости и куполом таранной кости.
2. Линия голеностопного сустава перпендикулярна оси большеберцовой кости, угол наклона таранной кости равен нулю.
3. Сохранение в норме показателей, характеризующих стабильность в дистальном межберцовом сочленении: большеберцово-малоберцовое свободное пространство, измеренное на уровне 1 см проксимальнее плафона большеберцовой кости на обычной переднезадней рентгенограмме менее 5 мм; расстояние наложения малоберцовой кости на большеберцовую, измеренное на уровне 1 см проксимальнее плафона большеберцовой кости на обычной переднезадней рентгенограмме более 10 мм, а на R-грамме с внутренней ротацией более 1 мм.
4. Смещение фрагмента внутренней лодыжки в любом направлении менее 2 мм; смещение дистального конца малоберцовой кости в месте перелома кнаружи менее 2 мм, кзади – менее 5 мм.
5. Смещение менее 2 мм фрагмента заднего края большеберцовой кости размером больше 1/4 суставной поверхности. При размере фрагмента заднего края большеберцовой кости меньше 1/4 суставной поверхности любой степенью его смещения можно пренебречь.

По настоящее время спорными остаются следующие вопросы при хирургическом лечении повреждений лодыжек с полным разрывом межберцового синдесмоза:

- а) Показания к транссиндесмозной фиксации;
- б) Показания к остеосинтезу малоберцовой кости в зависимости от уровня её

повреждения;

- в) Уровень проведения транссиндесмозного шурупа;
- г) Количество шурупов;
- д) Вид шурупа, его длина, количество захватываемых кортикальных слоёв;
- е) Сроки начала нагрузки весом и удаления транссиндесмозного шурупа;

На основе опыта, накопленного в клинике БелНИИТО и анализа современной литературы, нами выработана тактическая схема, которой следует придерживаться в ходе выполнения оперативного вмешательства и послеоперационного ведения пациентов при переломах лодыжек с разрывом межберцового синдесмоза:

1. При переломе внутренней лодыжки и малоберцовой кости необходимо анатомически точно репонировать и добиться стабильной фиксации, как внутренней лодыжки, так и малоберцовой кости при переломах её в н/3 и с/3. При подшеечных переломах – остеосинтез малоберцовой кости не показан.

2. При переломах малоберцовой кости, сочетающихся с разрывом дельтовидной связки, восстановление последней не производится, за исключением случаев интерпозиции её в сустав.

3. Показания к фиксации дистального межберцового синдесмоза по нашему мнению необходимо ставить в следующих случаях:

- Перелом малоберцовой кости в нижней трети, линия которого распространяется проксимальнее щели голеностопного сустава более чем на 3-4,5 см в сочетании с разрывом дельтовидной связки.

- Перелом малоберцовой кости в средней трети (т. е. проксимальнее голеностопного сустава на 12-15 см) даже в случае его остеосинтеза в сочетании с фиксированным переломом внутренней лодыжки.

- Подшеечный перелом малоберцовой кости, при котором не производится её остеосинтез.

- Срок 1 неделя или более после травмы (рубцевание в межберцовом сочленении).

Окончательно стабильность синдесмоза оценивается интраоперационно после остеосинтеза других повреждённых костно-связочных комплексов голеностопного сустава и вопрос о необходимости фиксации межберцового синдесмоза решается индивидуально (см. рисунок 1).

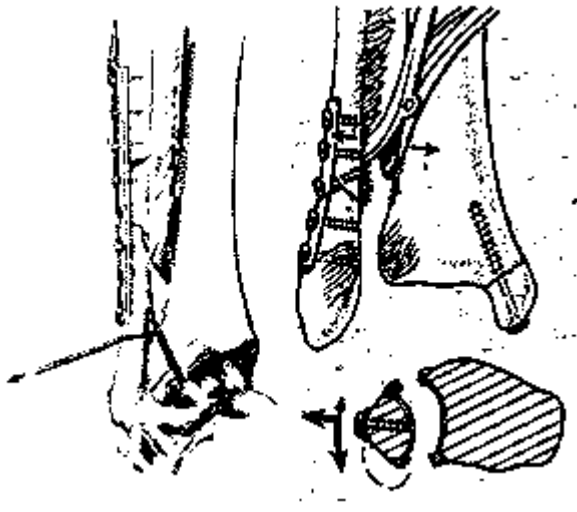


Рис.1. Интраоперационная оценка стабильности в дистальном межберцовом сочленении.

Этапы оперативного вмешательства при переломах малоберцовой кости, когда можно точно сопоставить её отломки и восстановить длину следующие:

а) репозиция и остеосинтез малоберцовой кости. Если не удаётся точно репонировать последнюю, то выполняется мобилизация внутренней лодыжки, а затем остеосинтез малоберцовой кости.

б) репозиция и фиксация внутренней лодыжки.

в) фиксация межберцового синдесмоза по показаниям.

При многооскольчатых переломах малоберцовой кости, когда нет ориентиров для восстановления её длины, применяется другая последовательность действий:

а) репозиция и фиксация внутренней лодыжки.

б) репозиция и остеосинтез малоберцовой кости.

в) фиксация межберцового синдесмоза по показаниям.

Остеосинтез при переломах малоберцовой кости выше синдесмоза осуществляется при помощи 1/3 трубчатых пластин, 3,5 реконструкционных, узких 4,5 пластин с использованием при необходимости межфрагментарных шурупов. Наиболее важным в данном случае является восстановление длины малоберцовой кости, чего в ряде случаев невозможно добиться без использования дистрактора (см. рисунок 2).

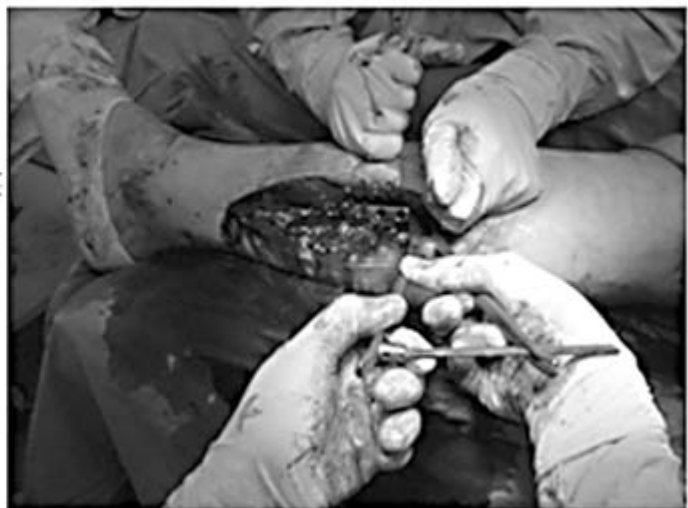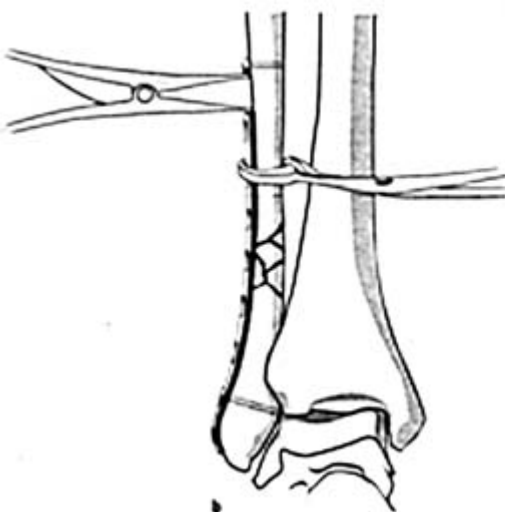


Рис.2. Использование дистрактора при устранении смещения по длине при переломе малоберцовой кости в с/3.

Транссиндесмозная фиксация осуществляется при помощи 4,5 мм или 3,5 мм притягивающих шурупов, проведённых через малоберцовую кость в большеберцовую, как через пластину, так и вне её. Следует применять следующие важные технические приёмы остеосинтеза (см. рисунок 3):

- введение шурупа осуществляется на уровне вершины вырезки большеберцовой кости (2-3 см выше сустава);
- перед введением шурупа желательно осуществить временную фиксацию спицей и выполнить промежуточный рентгенконтроль;
- шуруп должен быть проведён строго параллельно линии сустава и под углом 30° кпереди, т. к. малоберцовая кость прилегает к задне-наружной поверхности большеберцовой кости;
- при введении шурупа необходимо осуществлять постоянный контроль за точной центрацией малоберцовой кости в вырезке большеберцовой без смещения кпереди или кзади;
- при введении шурупа ассистент должен удерживать стопу в положении 5° тыльной флексии;
- после введения шурупа необходимо проконтролировать объём тыльной флексии во избежание чрезмерного сжатия синдесмоза;
- шуруп должен проходить 4 кортикальных слоя (по нашему мнению – прочнее и проще удалять при его переломе), т. е. его верхушка должна на 0,5-1мм выступать по внутренней поверхности большеберцовой кости;
- иногда у тучных пациентов может понадобиться введение 2-х шурупов;



Рис.3. Особенности проведения транссиндесмозного шурупа.

Остеосинтез фрагмента внутренней лодыжки при отрывном механизме травмы (тип С по АО) выполняется с обязательным использованием 2-х точек фиксации с целью избежания ротационной подвижности: маллеолярный 4,5мм шуруп в сочетании со спицей, 2 малых спонгиозных шурупа, введённых параллельно (крупный фрагмент), при помощи 2-х спиц и проволочной петли по Weber (мелкий фрагмент, оскольчатый перелом, остеопороз).

Методика ведения больных после оперативного вмешательства следующая. У всех пациентов после операции необходимо иммобилизовать конечность гипсовой шиной, с фиксацией стопы под углом 90°. На 3-4 сутки при спадении отёка и

отсутствии воспалительных явлений со стороны ран пациентам рекомендуется начинать активно-пассивную ЛФК с упором на разработку тыльной флексии. Лонгета одевается на ночь и при выходе на улицу до 4-х недель после операции, не нагружая оперированную конечность. В сроки 6-8 недель, после выполнения контрольных рентгенограмм, пациентам разрешается частичная нагрузка на оперированную конечность с переходом к полной в сроки 9-11 недель. Рекомендуется использовать стельки супинаторы до 6 месяцев после травмы. Отсрочка частичной и полной нагрузки показана при: оскольчатых, подшеечных переломах малоберцовой кости, переломах, когда не производится остеосинтез малоберцовой кости, при разрыве дельтовидной связки, недостаточной степени стабильности фиксации, большом весе пациента.

Показания к удалению транссиндесмозного шурупа в сроки 3-3,5 месяцев после травмы необходимо ставить при ограничении тыльной флексии, что вызывает боли и заметно нарушает функцию голеностопного сустава. Во всех остальных случаях шуруп удаляется с остальными металлоконструкциями в сроки 8-12 месяцев после травмы.

Рассмотрим клинические примеры.

Пациентка К., 26 лет. Диагноз: Закрытый оскольчатый перелом н/3 малоберцовой кости, внутренней лодыжки и заднего края большеберцовой кости правой голени со смещением. Вывих стопы кнаружи. Оперирована в 1-е сутки после травмы в связи с невозможностью репонировать переломы закрытым способом. В ходе операции выполнен остеосинтез малоберцовой кости пластиной и шурупами, внутренней лодыжки 4,0 губчатый притягивающим шурупом и спицей. Транссиндесмозная фиксация не производилась в связи с точной центрацией малоберцовой кости в вырезке большеберцовой, устранением подвывиха блока таранной кости. Через 1,5 года после травмы, после удаления металлоконструкций – полная функция, нормальные анатомические взаимоотношения в голеностопном суставе (см. рисунок 4).

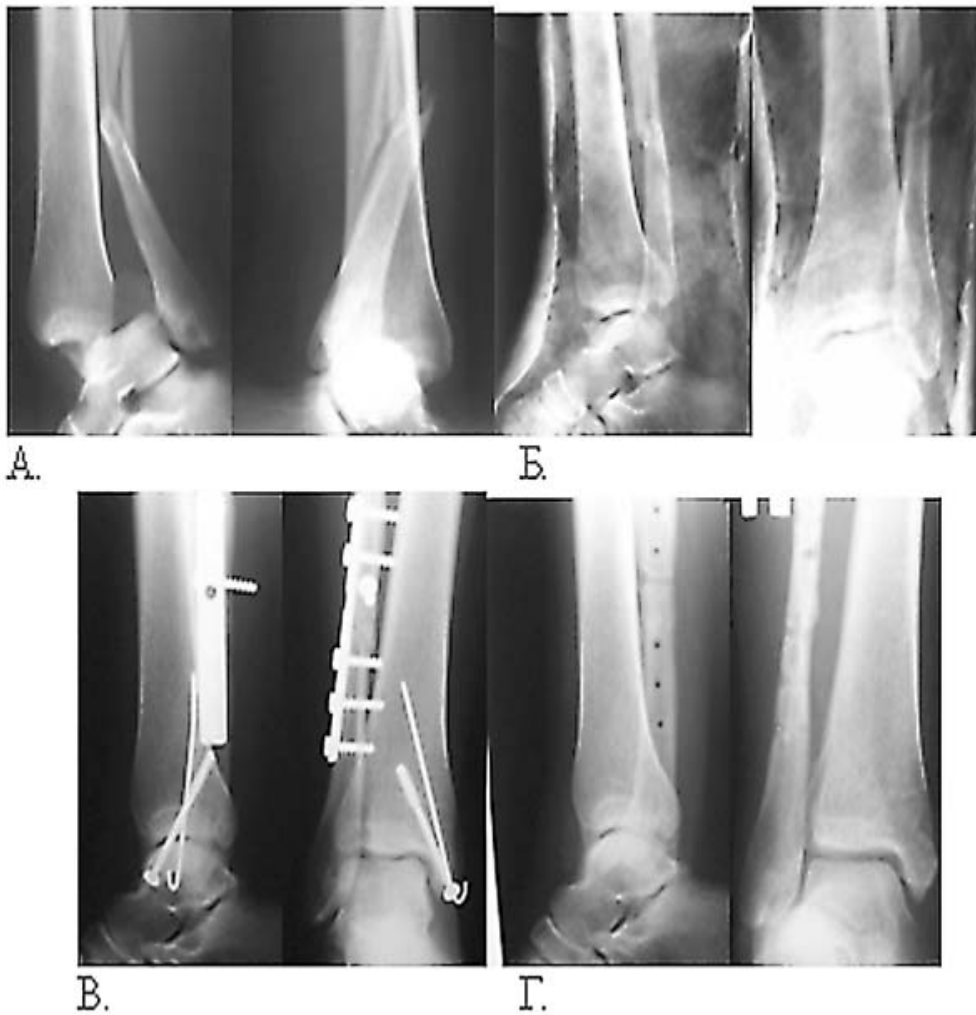

Рис.4. А. После травмы; Б. После попытки закрытой ручной репозиции; В. Через 1,5 года после операции; Г. После удаления металлоконструкций.

Пациент К., 18 лет. Диагноз: Закрытый поперечный перелом н/3 малоберцовой кости левой голени со смещением, разрыв дельтовидной связки и межберцового синдесмоза, вывих стопы кнаружи. Оперирован в 1-е сутки после травмы в связи с невозможностью репонировать переломы закрытым способом. В ходе операции выполнен остеосинтез малоберцовой кости пластиной, транссиндесмозная фиксация притягивающим шурупом. Через 1 год после операции – отличный анатомический и функциональный результат, наступил перелом транссиндесмозного шурупа, что не создало трудностей при его удалении (см. рисунок 5).

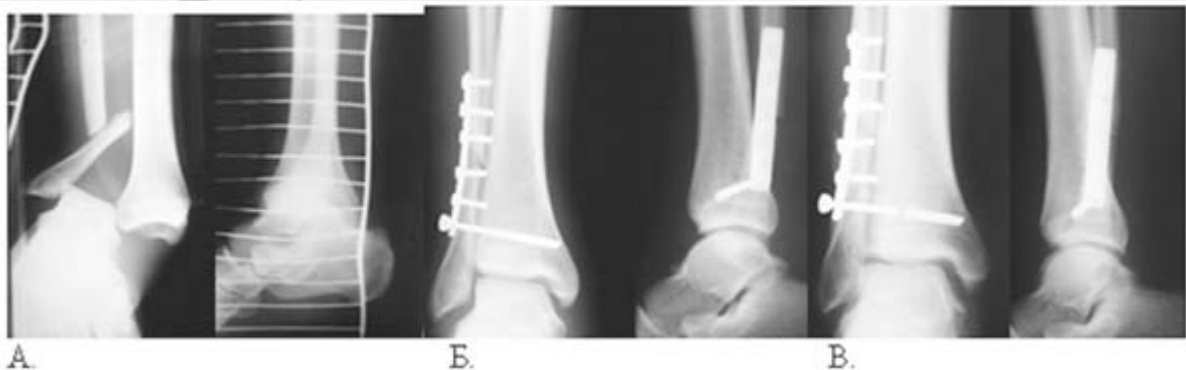

Рис.5. А. После травмы; Б. 12 сутки после операции; В. 1 год после операции.

Пациент Т., 41 года. Диагноз: Закрытый оскольчатый перелом в/3 малоберцовой кости, внутренней лодыжки большеберцовой кости левой голени со смещением, вывих стопы кнаружи. Оперирован на 6-е сутки после травмы в связи с невозможностью репонировать переломы закрытым способом. В ходе операции выполнен остеосинтез внутренней лодыжки шурупом и спицей, транссиндесмозная фиксация притягивающим шурупом. Через 1,5 года после травмы – признаки остеолизиса вокруг транссиндесмозного шурупа, отличный анатомический и функциональный результат (см. рисунок б).

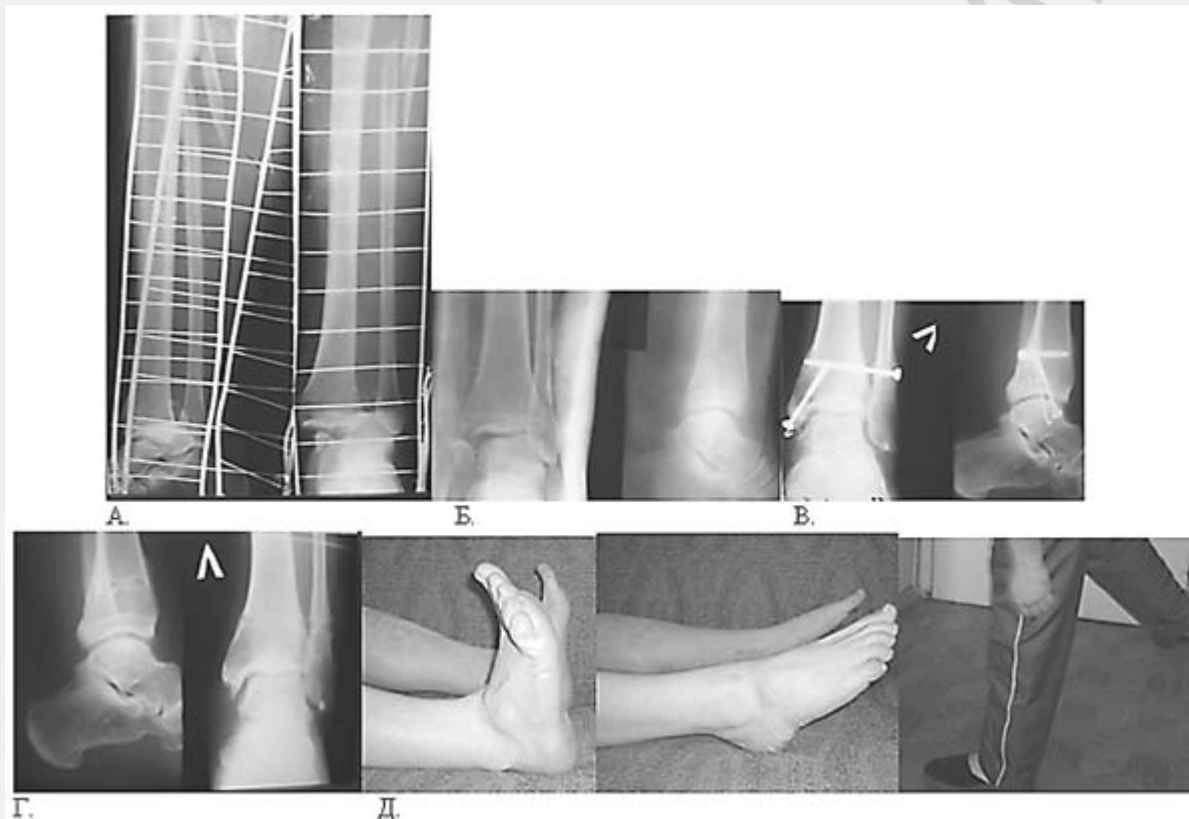


Рис.6. А. После травмы; Б. Неудачная попытка закрытой репозиции; В. Через 1,5 года после операции, признаки остеолизиса вокруг транссиндесмозного шурупа. Г. После удаления металлоконструкций; Д. Функциональный результат через 1,5 года после операции.

Результаты.

При анализе результатов применённых хирургических вмешательств отмечены следующие ошибки и осложнения:

1. Инфекционные – 1 случай (1,92 %) глубокого нагноения раны. Причина – нестабильный остеосинтез вследствие неправильной техники введения шурупов.
2. Неправильная техника введения транссиндесмозного шурупа, подвывих стопы кпереди – 1 случай (1,92%).
3. Рецидив подвывиха стопы – 3 случая (5,7%). Причины – 2 случая – не выполнен остеосинтез малоберцовой кости при переломах её в средней трети, 1 случай – интерпозиция дельтовидной связки в сустав.
4. Ложный сустав н/3 малоберцовой кости – 1 случай (1,92%).

Средние сроки восстановления трудоспособности (или дотравматического уровня активности) составили 3,5-4 месяца, что в среднем на 2 месяца меньше чем при консервативном лечении и ранее применявшихся методиках оперативного лечения.

Функциональные результаты оценены в сроки 1-4 года у 46 пациентов :

1. Отличные и хорошие – 39 пациентов (n=46).
2. Удовлетворительные – 3 (n=46) пациента.
3. Плохие – 2 (n=46) пациента.

Выводы

1. При невозможности репонировать переломы закрытым способом внутренний стабильно-функциональный остеосинтез является методом выбора при лечении повреждений лодыжек с разрывом межберцового синдесмоза.
2. Во всех случаях при повреждениях малоберцовой кости, за исключением подшеечных переломов, в ходе оперативного вмешательства показан её остеосинтез.
3. Показания к фиксации межберцового синдесмоза необходимо сузить и ставить дифференцированно (см. текст статьи).
4. В свежих случаях с целью транссиндесмозной фиксации необходимо использовать притягивающий шуруп с захватом 4-х кортикальных слоёв, проведённый через вершину вырезки большеберцовой кости.
5. Послеоперационное ведение пациентов должно быть функциональным и дифференцированным.
6. Удаление транссиндесмозного шурупа в сроки 3-3,5 месяцев после травмы в большинстве случаев не показано.

Литература

1. Гурьев В. Н. Консервативное и оперативное лечение повреждений голеностопного сустава. - М., 1971.
2. Крупко И. Л., Глебов Ю. И. Переломы области голеностопного сустава и их лечение. - Л., 1972.
3. Burwell H. N., and Charnley A. D. The treatment of displaced fractures at the ankle by rigid internal fixation and early joint movement. //J. Bone and Joint Surg. -1965. -Vol.47-B(4). –P. 634-660.
4. Court-Brown C. M., McBirnie J., Wilson G. Adult ankle fractures--an increasing problem? //Acta Orthop Scand. -1998Feb. –Vol. 69 (1). –P.43-7.
5. De Souza L. J., Gustilo R. B., and Meyer T. J. Results of operative treatment of displaced external rotation-abduction fractures of the ankle. //J. Bone and Joint Surg. – 1985. –Vol.67-A (Sept.). –P.1066-1074.
6. Geissler W. B., Tsao A. K., Hughes J. L. Fractures and Injuries of the Ankle. In Rockwood & Green's Fractures in Adults, 4th ed. -Lippincott-Raven Publishers, -1996.
7. Griend R. V., Michelson J. D., Bone L.B. Fractures of the ankle and the distal part of the tibia // J. B. J. S. - 1996. - Vol. 78-A, № 11. - P. 1772-1783.
8. Hviid K., Harager K., Schantz K. Aftercare of malleolar fractures in Denmark. A questionnaire study. //Ugeskr Laeger. -2000 May 8. –Vol.162 (19). –P.2747-50.
9. Jensen S. L., Andresen B. K., Mencke S., Nielsen P. T. Epidemiology of ankle fractures. A prospective population-based study of 212 cases in Aalborg, Denmark. //Acta Orthop Scand. -1998Feb. –Vol.69 (1). -P.48-50.
10. Lindsjo, U.: Operative Treatment of Ankle Fractures. //Acta Orthop. Scand Suppl., - 1981. –Vol.52. -P1-131.
11. Michelson J. D. Current concepts review. Fractures about the ankle. //J. Bone and Joint Surg. -1995. –Vol.77-A(Jan.). -P142-152.

12. Muller M. E., Allgower M., Schneider R. and Willenegger H. Manual of Internal Fixation. Techniques Recommended by the AO Group, Ed. 3. -New York: Springer, 1991. - P. 282-299.
13. Phillips W. A., Schwartz H. S., Keller C. S., Woodward H. R., Rudd W. S., Spiegel P. G. and Laros G. S. A prospective, randomized study of the management of severe ankle fractures. //J. Bone and Joint Surg. -1985. –Vol.67-A(Jan.). –P.67-78.
14. Salai M., Dudkiewicz I., Novikov I., Amit Y., Chechick A. The epidemic of ankle fractures in the elderly--is surgical treatment warranted? //Arch Orthop Trauma Surg , -2000. –Vol.120 (9). –P.511-3.
15. Thomas, Rhys H., Daniels, Timoty R.. Current concepts review. Ankle arthritis. //J. Bone Joint Surg. -2003. –Vol.85-A. –P.923-36.
16. Whittle A. P. Fractures of Lower Extremity. In Campbell's Operative Orthopaedics. Ed. By Canale S. T. -1996.