

## **Анатомическая реконструкция наружных связок при хронической нестабильности голеностопного сустава**

*Хирургическая клиника госпиталя Бундесвера,  
г. Ульм, Федеративная Республика Германия*

В рамках проспективного исследования у 19 пациентов, страдающих хронической передне-боковой нестабильностью голеностопного сустава, были проведены повторные клинические и рентгенологические обследования через 36 месяцев после анатомической реконструкции аппарата суставных связок. С целью определения функциональных аспектов осуществлена дополнительно динамическая педография и определено перонеальное время реакции на наклонной платформе. На вопросы анкеты относительно своих основных жалоб, стабильности, подвижности и способности заниматься спортом подробно ответили 32 пациента. 88 % из них остались довольными результатами, 3 % обследованных жаловались на выраженную нестабильность. У 71 % респондентов способность заниматься спортом после операции улучшилась, 85 % сообщали о том, что не испытывают ограничения при ходьбе. Ограничение возможности супинации обнаружилось у 5 % повторно обследованных пациентов. В радиологическом плане было отмечено восстановление стабильности сустава со значимой редукцией сдвига таранной кости (Talus) вовнутрь и кпереди. Послеоперационного усиления признаков артроза не наблюдалось. При динамической педографии после операции обнаружилась далекоидущая симметрия подошвенного распределения давления. Измерение перонеального времени реакции не дало значимых различий в сравнении сторон. Результаты нашего исследования показывают, что анатомически реконструктивные методы могут восстановить стабильность сустава без ограничения подвижности в голеностопном суставе. При этом может быть предотвращено прогрессирование артроза у наших пациентов.

*We treated 32 patients for chronic ankle instability with an anatomical repair of the ligaments according to Karlsson. In a prospective study all patients were evaluated after an average follow up of 36 months with a detailed questionnaire. Nineteen patients were available for clinical examination which included radiological procedures, plantar pressure distribution and peroneal reaction times on a tilt board. Subjectively excellent or good results were achieved in 88 % and only 3 % of the patients reported obvious instability. In 71 % sports activities improved after recovering from surgery and 85 % never experienced pain under loading conditions such as extended walking. Hindfoot inversion was reduced in only 5 % of the patients. Anterior drawer and talar tilt were significantly reduced in comparison to the preoperative stress radiographs and there was no progress of arthrosis. In plantar pressure distribution no differences were seen between the patients operated and non-operated feet. There was no significantly difference between the peroneal reaction times of the peroneus brevis and longus muscle in the operated foot compared to the opposite side. The results showed that an anatomical repair of the ligaments can*

*achieve sufficient joint stability without reducing the range of motion. There was no progress of arthrosis found in our patients.*

Латеральное повреждение связок верхнего голеностопного сустава (OSG) почти в 40 % случаев заканчивается хронической нестабильностью. Исключив другие причины и установив, что это вызвано только механическими дефектами связочного аппарата, мы определяем показания к операции. С этой целью предлагаются на выбор анатомические и неанатомические методы, как, например, тенодезы. По поводу реконструкций обоих видов в литературе существует ряд разноречивых данных. При этом ощущается нехватка исследований, в которых говорится о функциональном конечном результате. Проспективные исследования о методах, содержащих только анатомическую репарацию поврежденных связок, доказывают осуществимость оперативного лечения и достаточную стабильность связочного аппарата [9, 10, 13]. О неанатомических методах, при которых в целях стабилизации голеностопного сустава используют части сухожилий, существуют лишь ретроспективные анализы, говорящие об ограничении подвижности. Кроме того, Becker et al. и Rosenbaum et al. после тенодезов по E-vans смогли продемонстрировать значимое увеличение давления в области свода стопы [2, 21]. Эти клинические обстоятельства были подтверждены биомеханическими исследованиями [8, 17, 20]. Что касается анатомических методов, то здесь до настоящего времени отсутствуют повторные исследования, которые определяют функциональный результат. Поэтому целью предлагаемого исследования в рамках проспективного обобщения было рассмотрение следующих вопросов:

1. Отличается ли степень удовлетворенности пациентов от данных в литературе?
2. Каким является функциональный конечный результат?
3. Обнаруживаются ли различия между здоровой и прооперированной стопой при измерении перонеального времени реакции и при динамическом измерении давления под подошвой стопы?

#### Материал и методы

В рамках проспективного исследования в госпитале Бундесвера, г. Ульм, в период с 1993 по 1997 гг. у 34 военнослужащих мужского пола, страдающих односторонней хронической нестабильностью голеностопного сустава, была предпринята анатомическая реконструкция по Karlsson.

Перед хирургическим вмешательством все пациенты прошли курс лечебно-гимнастической терапии, которая включала в себя тренинг по стабилизации и координации голеностопного сустава, но не давшая никакого успеха. Показанием к операции явилось ограничение физической выносливости, вызванное болями и нестабильностью. Все операции проводились одними и теми же хирургами. Предоперационная диагностика охватывала клиническое и радиологическое обследования с обзорными снимками в двух плоскостях и стрессовыми снимками для сравнения сторон, измерение перонеального времени реакции на наклонной платформе, а также динамическую педографию.

Впервые метод операции был описан Карлссоном [13] (Рис. 1).

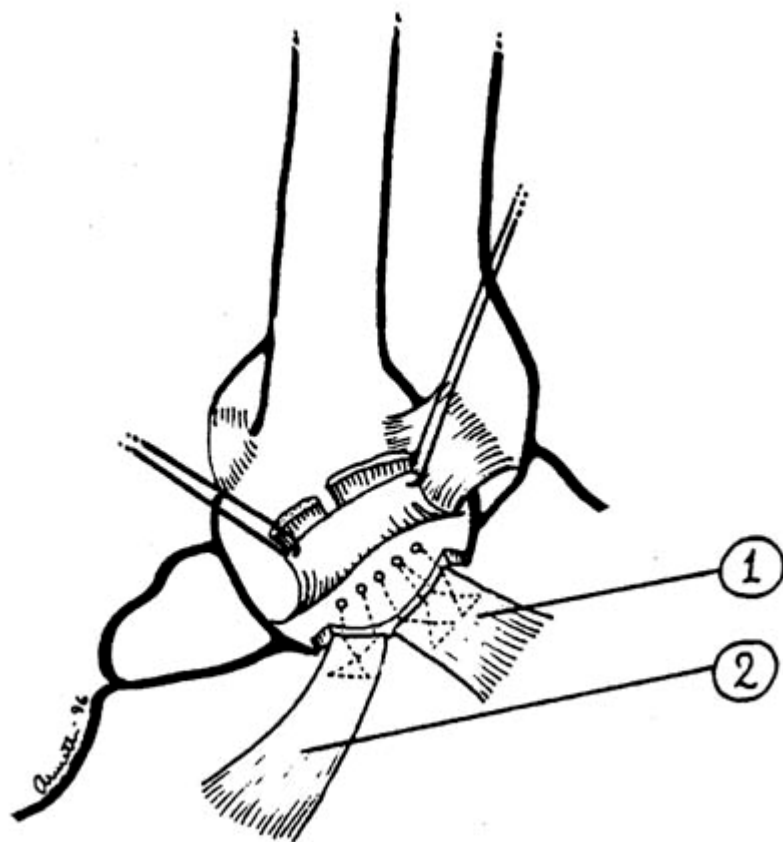


Рис. 1: Anatomical Repair по Карлссону (схематическое изображение). После резекции костного блока размером 4x4 мм по течению передне-нижней (антериорно-инфериорной) бровки малоберцовой кости следует инсерция связок в губчатую ткань кости. 1. Ligamentum fibulotalare anterius, 2. Ligamentum fibulo-calcaneare

После заднебокового (постеролатерального) разреза кожи, длиной примерно 6-8 см имеющего продольную дугообразную форму, вскрывают сухожильное влагалище Musculus peroneus brevis и обнажают остатки связок Ligamentum fibulotalare anterius и Ligamentum fibulocalcaneare. После того, как сустав вскрыт, удаляют имеющиеся «суставные мышцы» (костные отломки или же части хряща). Затем по течению передне-нижней бровки малоберцовой кости выдалбливают костный блок размером приблизительно 4x4 мм и имеющего форму перевернутого L. После этого в дистальной малоберцовой кости Fibula просверливают пять или шесть отверстий диаметром 2 мм. Разорванную связку и суставную сумку сшивают матрасным швом. В это время стопа находится в состоянии пронации и дорсальной флексии. При необходимости в заключение можно произвести укрепление посредством надкостничного лоскута от кончика малоберцовой кости Fibula. Этим методом можно реконструировать как Ligamentum fibulotalare anterius так и Ligamentum fibulocalcaneare.

С целью профилактики тромбоза в течение первых трех недель после операции пациенту на голень накладывалась дорсальная гипсовая шина, или же одевался так называемый сапог Vasored. Начиная с третьего дня после операции, разрешалось проводить активные упражнения по движению в виде дорсальной и подошвенной флексии. Через три недели после операции на последующие три недели назначали ношение так называемой шины Air-Cast. При этом нагрузка

зависела от испытываемых пациентами болей. Одновременно была начата интенсивная лечебно-гимнастическая терапия, включавшая упражнения по движению, координации и равновесию, тренинг проприорецепторов и восстановление мышц перонеальной мускулатуры. Она проводилась как минимум три раза в неделю. Через шесть недель после операции проводился амбулаторный повторный контроль в госпитале.

Всем пациентам после длительного наблюдения в среднем в течение 36 месяцев (от 18 до 61 мес.) была разослана анкета с заранее подготовленными ответами, где пациентам предлагалось выбрать из готовых ответов те, которые бы соответствовали их основным жалобам, стабильности и подвижности голеностопного сустава, а также способности заниматься спортом. Пациенты должны были дать личную оценку успеху операции. Кроме того, в анкете содержалась просьба принять участие в повторном обследовании. На вопросы анкеты в общей сложности ответили 32 пациента, что соответствует квоте возврата 94 %. В повторном обследовании приняли участие 19 пациентов. При клиническом обследовании были документированы объем лодыжки и икроножной мышцы, а также локальные точки боли при надавливании. Измерение объема движения обоих голеностопных суставов производилось на пациенте в сидячем положении с помощью клинического гониометра по Дебруннеру (Debrunner). Для возможности сравнения результатов данного исследования с другими, субъективные и клинические критерии оценивались общим результатом по шкале «ankle-hindfoot-scale» по Китаока (Kitaoka) [15]. При этом можно достичь максимально 100 баллов.

Дополнительно были произведены рентгеновские обзорные снимки соответствующей стороны, а также снимки в фиксирующем устройстве по Шойба (Scheuba) (Firma Telos, Hungen) в а.р. и боковом прохождении луча при аппликации нагрузки в 150 N. Сравнение рентгеновских снимков со снимками, сделанными до операции, должно было показать возможное развитие артроза и наращивание стабильности.

Для количественной оценки повреждения нейромышечной системы взаимосвязи протективной мускулатуры сустава пациентов подвергали на платформе стандартизированной травме супинации. При этом перонеальное время реакции было определено на электромиографе [5]. Движение, характерное для подвернутой стопы, было имитировано наподобие механизма опускной двери и вызывалось невидимым для пациента ножным переключателем, выборочно вправо или влево. Угол падения при этом был ограничен до 30°, точный потенциометр поставлял информацию о начале и конце наклонных движений. На больной и здоровой сторонах было произведено попеременно по восемь измерений. Сигналы электромиограммы мышц *Peroneus longus* и *brevis* были сняты с помощью поверхностных электродов и тысячекратно усилены. Анализ результатов был сделан на основе электронной обработки данных программой *MyoRe-search 97* (Firma Noraxon, USA).

Для измерений распределения давления под подошвой стопы (динамическая педография) использовалась система *EMED-SF2-System* (Firma Novel GmbH, Munchen) с платформой, оснащенной емкостными сенсорами и вмонтированной в помост длиной семь метров. Скорость ходьбы контролировалась с помощью светового барьера. Процесс измерения был начат при первом контакте с

платформой. В восьми объектах (Hallux, Digiti II-V, головка кости плюсны 1, 2/3 и 5, середина свода, пята medial и lateral) были определены максимальные значения давления и локальные импульсы. Из пяти отдельных измерений каждой стороны у испытуемых высчитали средние данные, которые были анализированы с помощью статистической программы.

Для парного сравнения здоровой и оперированной сторон, а также пред- и послеоперационных данных, использовали тест Wilcoxon, уровень достоверности находился в пределах 95 % ( $p < 0,05$ ).

#### Результаты

Анализ анкет показал, что преобладающее число пациентов остались очень довольны результатом операции. Из 32 опрошенных пациентов 59 % ( $n = 19$ ) были «очень довольны», 29 % ( $n = 9$ ) высказались, что они «довольны», 12 % опрошенных ( $n = 4$ ) остались «не совсем довольны», и никто из пациентов не ответил, что он остался «недовольным» результатом операции.

Послеоперационные осложнения возникли у 3 % опрошенных ( $n = 1$ ). В среднем через 38,5 дней после операции пациенты возобновляли трудовую деятельность. У 65 % ( $n = 21$ ) из опрошенных пациентов не было боли, у 82 % ( $n = 26$ ) никогда не наблюдалось отека голеностопного сустава. На отчетливую нестабильность жаловались 3 % ( $n = 1$ ) пациентов, 24 % ( $n = 8$ ) ощущали легкую нестабильность и 73 % ( $n = 23$ ) полагали, что их голеностопный сустав совершенно стабилен. 85 % ( $n = 27$ ) пациентов не испытывали никаких ограничений при ходьбе. Жалоб при ходьбе по неровной местности не было ни у одного из пациентов, на легкие затруднения указали 44 % ( $n = 14$ ), и 56 % ( $n = 18$ ) вообще не испытывали никаких жалоб. При ходьбе под гору / с горы у 18 % ( $n = 6$ ) опрошенных были незначительные жалобы. У 15 % ( $n = 5$ ) возникали проблемы при пользовании ступеньками и лестницей.

Подвижность оперированного голеностопного сустава по сравнению с противоположной стороной ограниченной назвали 7 % ( $n = 2$ ) пациентов, для 90 % ( $n = 29$ ) она была одинаковой и 3 % ( $n = 1$ ) отметили увеличившуюся подвижность. Ходьба в четырех различных экстремальных положениях стопы для большинства пациентов не представляла трудностей. При ходьбе на кончиках пальцев и на пятке жалобы отсутствовали у 88 % ( $n = 28$ ) пациентов, на наружных бровках стопы без жалоб могли ходить 82 % ( $n = 26$ ), и на внутренних – 79 % ( $n = 25$ ). Способность заниматься спортом после операции улучшилась у 72 % ( $n = 23$ ) пациентов, 3 % ( $n = 1$ ) придерживались мнения, что до операции в спортивном отношении они справлялись с более сильной нагрузкой.

У 6 % ( $n = 2$ ) из 19 пациентов, явившихся на клиническое повторное обследование, было отмечено увеличение объема лодыжки на оперированной стороне больше чем на 0,5 см (по сравнению с противоположной стороной). Также у 6 % ( $n = 2$ ) была обнаружена локальная гиперэстезия в области наружной лодыжки. Уменьшение объема мускулатуры икроножной мышцы более чем на 1 см не обнаружилась ни в одном из случаев. Ограничение подвижности оперированной стопы (по сравнению с противоположной стороной) при подошвенной флексии, инверсии и эверсии была установлена у 6 % ( $n = 2$ ) обследованных пациентов, а при дорсальном вытяжении - у 12 % ( $n = 4$ ).

По шкале «ankle-hindfoot-scale» по Kitaoka количество баллов по общему результату (субъективные и клинические критерии) достигло в среднем 91 при максимальном количестве баллов -100.

Сравнение пред- и послеоперационных рентгеновских снимков ни в одном из случаев не показало увеличения признаков развития артрозов. Анализ стрессовой диагностики показал достаточное восстановление стабильности сустава. При сравнении снимков до и после операции, обнаружилась отчетливая редукция бокового сдвига таранной кости вовнутрь (на  $5,0^\circ$ ) и незначительная редукция сдвига таранной кости кпереди (на 2,0 мм) (Рис. 2 и 3). Для обоих показателей различия были статистически значимыми.

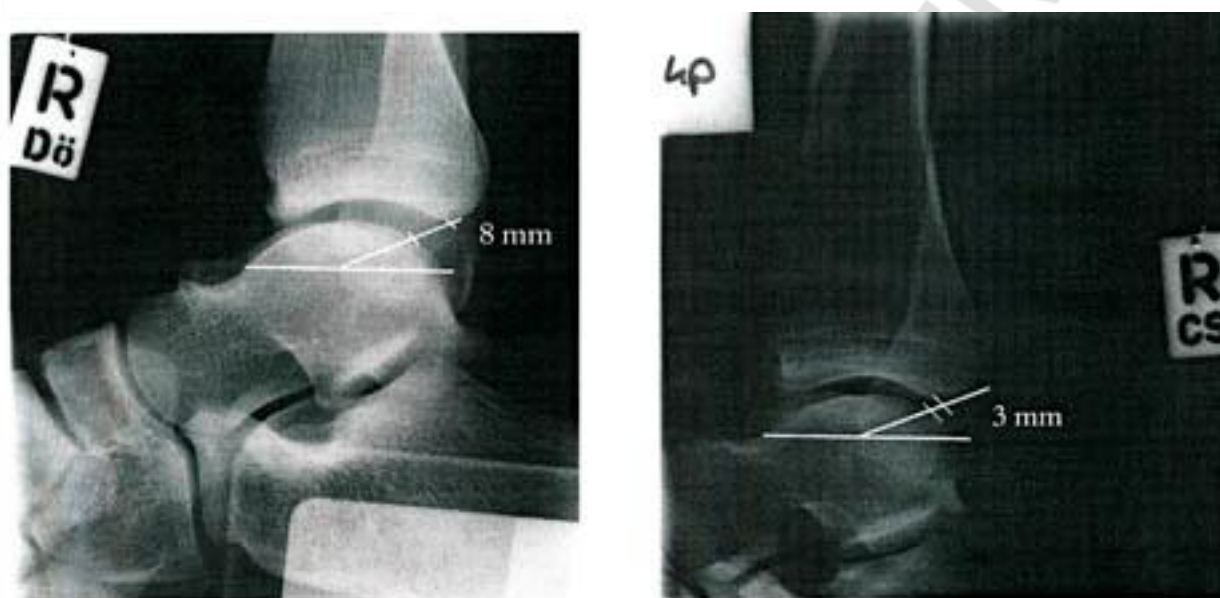


Рис. 2: Сдвиг таранной кости кпереди - сравнение до- и послеоперационных результатов (держатель по Scheuba, нагрузка в 150 N)

Анализ распределения давления под отдельными областями подошвы стопы после операции показал в большой степени симметрию между оперированной и здоровой сторонами.

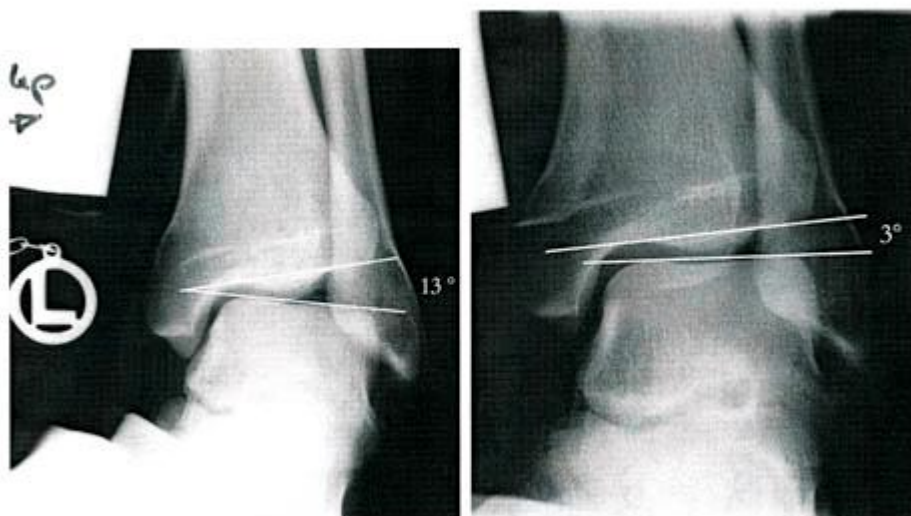


Рис. 3. Сдвиг таранной кости вовнутрь – сравнение до- и послеоперационных результатов (держатель по Scheuba, нагрузка в 150 N)

В процессе послеоперационного измерения перонеальной продолжительности реакции на наклонной платформе при сравнении сторон была установлена также симметрия. Различия у *Mm. peroneus longus* и *brevis* были статистически не значимы.

#### Обсуждение

Авторы сообщают также о высокой степени удовлетворенности пациентов результатами операции при использовании и других операционных методов [1, 3, 10, 13]. Из этого можно было бы сделать заключение, что выбор метода операции не оказывает большого влияния на успех операции у пациента. Возможно, что пациенты отвечают на вопросы после успешной операции всегда положительно [3].

Послеоперационные осложнения по результатам данного исследования наблюдались очень редко (3 %). У пациентов с тенодезами по Watson-Jones, например, Barbariet al. обнаружили послеоперационные осложнения в 9 %, Ноу и Henderson даже в 16 % случаев [1, 11]. Hennrikus et al., обследовавшие пациентов с тенодезами по Chrisman-Snoок, в своем исследовании говорят о 40 % [10]. Возможная причина этому - усложненная техника операции при тенодезах, в первую очередь, при использовании методов по Chrisman-Snoок.

Болей в голеностопном суставе не испытывали 60 % пациентов с тенодезами по Chrisman-Snoок, обследованных Barbariet al. [1]. Smith et al. не имели болей у 56 % пациентов с тенодезами по Chrisman-Snoок, в собственной работе – 65 % [23]. Эти данные касаются исследований с послеоперационным интервалом менее пяти лет. На основании длительных исследований с повторными наблюдениями в течение более десяти лет Becker et al., Karisson et al., Sterk et al., а также van derRijt и Evans смогли показать отчетливое ухудшение результатов при тенодезах [3, 5, 12, 18, 25]. Все чаще пациенты жаловались здесь на боли, которые зависели от соответствующей нагрузки. При анатомически реконструктивных методах, напротив, жалобы не учащаются и по прошествии многих лет, как это показал Schmidt [22] в своем исследовании десятилетнего периода. Оговариваясь по поводу результатов собственного исследования, следует заметить, что наше время наблюдения за пациентами составляло в среднем 36 месяцев и что только 19 пациентов были осмотрены повторно.

В представленной работе 73 % пациентов полагают, что их голеностопный сустав абсолютно стабилен. По данным Becker et al., обследованные пациенты с тенодезами по Evans, в 59 % случаев субъективно ощущали стабильность [3]. Большая доля нестабильности у тенодезов по Evans объясняется, скорее всего тем, что ни *Lig. fibulo-talare anterius*, ни *Lig. fibulocalcaneare* не могут быть замещены в анатомически корректном прохождении связок. Таранная кость недостаточно фиксируется и может иметь вентральный подвывих [3].

Наивысший процент стабильности показали пациенты, которым была сделана операция по принципу Chrisman-Snoок, методу, имитирующем естественные прохождения связок. Smith et al. говорят о 100 %, Snoок et al. о 93 % пациентов, субъективно ощущавших стабильность [23, 24]. Прирост стабильности происходит за счет массивного ограничения. По причине очень туго натянутого

соединения над верхним и нижним голеностопным суставами здесь возможны только малейшие движения.

На ограничение подвижности оперированного голеностопного сустава по сравнению с противоположной стороной, по результатам собственного исследования, жаловались 7 % пациентов. Becker et al., обследовавшие пациентов с тенодезами по Evans, говорят, наоборот, о 45 % [3]. Также при клиническом повторном обследовании было подтверждено известное часто встречающееся ограничение подвижности после тенодезов. Becker et al. обнаружили в 65 % случаев тенодезов по Evans ограничение инверсии, а при тенодезах по Watson-Jones - в 52 % [3, 5]. Barbari et al. в исследовании по тенодезам по Watson-Jones говорят о 50 %, а Chrisman и Snook (тенодезы по Chrisman и Snook) показывают даже 100 % случаев ограничения инверсии [1, 7]. В предлагаемом собственном исследовании ограничение инверсии было отмечено только у 5 % пациентов. Полученные результаты показывают, что, приняв во внимание естественное прохождение связок, можно обеспечить нормальную подвижность в верхнем и нижнем голеностопном суставах. Это было также доказано многочисленными биомеханическими исследованиями на препаратах трупов [8, 17, 20].

По результатам собственного исследования, способность к занятию спортом после операции в 71 % случаев была лучше, чем до операции. Karlsson et al., которые также проводили опрос пациентов после анатомической реконструкции, говорят о 82 % [13]. Напротив, Becker et al. обнаружили только у 39 % пациентов с тенодезами по Evans улучшенную послеоперационную способность к занятию спортом [3]. Причина явно худшего результата при тенодезах по Evans - часто возникающие при этом боли при нагрузке, а также ограничения подвижности и остаточные нестабильности. Поэтому от первоочередного применения тенодезов по "Evans у пациентов, занимающихся спортом, следует отказаться [3].

При рентгенологическом контроле сдвига таранной кости кпереди, Becker et al. продемонстрировали, что тенодезы по Evans приводят только к недостаточной стабильности [3]. У группы пациентов, обследованных ими после операции, сдвиг таранной кости кпереди был редуцирован только на 0,8 мм. Это означает, что таранная кость именно в положении подошвенной флексии стопы может иметь подвывих кпереди. Это движение оценивается как момент, вызывающий травму супинации [26]. По результатам собственного исследования сдвиг таранной кости кпереди был редуцирован в среднем на 2,0 мм. Karlsson et al., которые обследовали пациентов после анатомической репарации, обнаружили в своем исследовании разницу в 3,3 мм по отношению к предоперационным результатам [14].

Послеоперационное увеличение числа прогрессирования артрозов в области верхнего голеностопного сустава, по результатам собственного исследования, не было обнаружено ни в одном случае. Boszotta и Sauer, обследовавшие пациентов после тенодезов по Watson-Jones, напротив, говорят об увеличении признаков артроза у 60 %, а Becker et al. (тенодезы по Evans) - у 67 % повторно обследованных пациентов [4, 6]. Van der Rijt и Evans у пациентов с тенодезом по Watson-Jones обнаружили в результате длительного исследования в 100 % случаев признаки артроза в области верхнего голеностопного сустава [18]. Тенодезы заметно мешают кинематическому взаимодействию костных элементов



голеностопного сустава и вызывают между Tibia, Talus и Calcaneus неестественные принудительные движения с возрастанием давления внутри сустава. Без сомнения, это способствует прогрессированию дегенеративных изменений сустава. Реконструкции, осуществляемые по правилам анатомии, напротив, не изменяют механику сустава и могут поэтому в высоком процентном отношении предотвратить прогрессирование артроза.

Перонеальное время реакции позволяет сделать вывод о том, насколько быстро протективная мускулатура сустава реагирует, по сравнению со здоровой противоположной стороной, на стандартизированную имитированную травму. Это представляет собой меру целостности нейромышечной системы. При тенодезах по Evans и Watson-Jones Becker et al. и Rosenbaum et al. смогли доказать значимое сокращение перонеального времени реакции на оперированной стороне [5, 21]. Причиной этому Becker называет предварительное напряжение перонеальной мускулатуры, вызванное имплантатом сухожилий. В собственном исследовании никаких значимых различий при сравнении сторон не обнаружилось. Анатомически реконструктивные методы учитывают анатомию и физиологию аппарата суставных связок и поэтому, судя по всему, оказывают намного меньшее отрицательное влияние на нейромышечную систему взаимосвязи, чем тенодезы. Функциональные обследования, как динамическая педография, показали при тенодезах по Evans отчетливую асимметрию картины ходьбы, как это смогли продемонстрировать Becker et al. и Rosenbaum et al. [4, 21]. На оперированной стороне была обнаружена медиализация нагрузки со значимым увеличением показателей максимального давления и относительных импульсов в области свода стопы. Причиной возросшего давления, по всей вероятности, является отсутствующее перонеальное напряжение при перекате с пятки на носок. Обычно во время контактной фазы с грунтом перонеальная мускулатура держит продольный свод стопы вертикально. В результате повреждения этих динамических стабилизаторов при тенодезах эта функция уже не может быть полностью выполнена. Ориентированную больше медиально нагрузку стоп с тенодезами можно объяснить латеральным напряжением сухожилий, которое, как правило, происходит в положении эверсии комплекса таранной и пяточной костей. Напротив, анатомически реконструктивные методы не оказывают никакого влияния на подошвенное распределение давления [4]. В работе авторов Becker et al. относительно тенодезов по Watson-Jones, обнаружилось тоже симметричное распределение давления под подошвой стопы после операции [5].

Выводы:

1. Хроническую нестабильность голеностопного сустава можно эффективно лечить при помощи оперативных методов. При этом анатомически реконструктивные методы клинически и функционально выгодно отличаются от тенодезов.
2. Несмотря на высокую общую удовлетворенность пациентов всеми методами операций, после тенодезов пациенты жалуются на боли намного чаще и говорят в этой связи об ограничении активности.
3. Все тенодезы существенно мешают кинематическому взаимодействию в области голеностопного сустава и содействуют прогрессированию дегенеративных изменений. Анатомические реконструктивные методы за счет

стабильной установки сустава при свободной подвижности, могут в большой степени предотвратить прогрессирование артроза.

4. На основании предоставленных результатов в качестве оперативных методов лечения хронической нестабильности голеностопного сустава госпиталям Бундесвера предлагаются анатомические реконструктивные методы. Прибегать к тенodesам следует только в том случае, если связки невозможно реконструировать или же заменить в ходе операции.

Литература

1.Barbari, S. G. Reconstruction of the lateral ligamentous structures of the ankle with a modified Watson-Jones procedure / S. G. Barbari, K. Brevig, T. Egge. *Foot Ankle* 7: 362–368 (1987).

2.Becker, H. P. Gait pattern analysis after ankle ligament reconstruction (modified Evans procedure) / H. P. Becker [et al.]. *Foot Ankle* 15: 477–482 (1994).

3.Becker, H. P. Klinische und rontgenologische 5-Jahres-Ergebnisse nach modifizierter Evans-Plastik bei chronischer Außenbandinstabilität des Sprunggelenks / H. P. Becker [et al.]. *Unfallchirurg* 98: 333–337 (1995).

4.Becker, H. P. Tenodesis versus carbon fiber repair of ankle ligaments / H. P. Becker [et al.]. *Clin Orthop* 325: 194–202 (1996).

5.Becker, H. P. Twelve-year outcome after modified Watson-Jones tenodesis for ankle instability / H. P. Becker [et al.]. *Clin Orthop* 358: 194–204 (1999).

6.Boszotta, H. Die chronische fibulare Bandinsuffizienz am oberen Sprunggelenk. Spätergebnisse nach modifizierter Watson-Jones Plastik / H. Boszotta, G. Sauer. *Unfallchirurg* 92: 11–16(1989).

7.Chrisman, O. D. Reconstruction of lateral ligament tears of the ankle. An experimental study and clinical evaluation of seven patients treated by a new modification of the Elmslie procedure / O. D. Chrisman, G. A. Snook. *J Bone Joint Surg* 51-A: 904–912 (1969).

8.Colville, M. R. Reconstruction of the lateral ankle ligaments / M. R. Colville, R. A. Marder, B. Zarins. *Am J Sports Med* 20: 594–600 (1992).

9.Hamilton, W. G. The modified Brostrom procedure for lateral ankle instability / W. G. Hamilton, F. M. Thompson, S. W. Snow. *Foot ankle* 14: 1–7 (1993).

10.Henrikus, W. L. Outcomes of the Chrisman-Snook and modified Brostrom procedures for chronic lateral ankle instability / W. L. Henrikus [et al.]. *Am J Sports Med* 24: 400–404 (1996).

11.Hoy, G. A. Results of Watson-Jones ankle reconstruction for instability. The influence of articular damage / G. A. Hoy, U. P. Henderson. *J Bone Joint Surg* 76-B: 610–613 (1994).

12.Karlsson, J. Lateral instability of the ankle treated by the Evans procedure. A long-term clinical and radiological follow-up / J. Karlsson [et al.]. *J Bone Joint Surg* 70-B: 476–480 (1988).

13.Karlsson, J. Surgical treatment of chronic lateral instability of the ankle joint / J. Karlsson [et al.]. *Am J Sports Med* 17: 268–274 (1989).

14.Karlsson, J. Comparison of two anatomic reconstructions for chronic lateral instability of the ankle joint / J. Karlsson [et al.]. *Am J Sports Med* 25: 48–53 (1997).

15.Kitaoka, H. B. Clinical rating systems for the ankle-hindfoot, midfoot, hallux and lesser toes / H. B. Kitaoka [et al.]. *Foot Ankle* 15: 349–353 (1994).

16. Konradsen, L. Ankle inversion injuries. The role of the dynamic defense mechanism / L. Konradsen, M. Voigt, C. Hojsgaard. *Am J Sports Med* 25: 54–58 (1997).
17. Liu, S. H. Comparison of lateral ankle ligamentous reconstruction procedures / S. H. Liu, C. L. Baker. *Am J Sports Med* 22: 313–317 (1994).
18. van der Rijt, A. J. The long-term results of Watson-Jones tenodesis / A. J. van der Rijt, G. A. Evans. *J Bone Joint Surg* 66-B: 371–375 (1984).
19. Rosenbaum, D. Long-term results of the modified Evans repair for chronic ankle instability / D. Rosenbaum [et al.]. *Orthopedics* 19: 451–455 (1996).
20. Rosenbaum, D. Tenodesis do not fully restore ankle joint loading characteristics: a biomechanical in vitro investigation in the hind foot / D. Rosenbaum, C. Bertsch, L. Claes. *Clin Bio-mech* 12-3: 202–209 (1997).
21. Rosenbaum, D. Functional evaluation of the 10-year outcome after modified Evans repair for chronic ankle instability / D. Rosenbaum [et al.]. *Foot Ankle* 18: 765–771 (1997).
22. Schmidt, A. Spätergebnisse der Periostlappenplastik am oberen Sprunggelenk / A. Schmidt. *Med Dissertation, Universität Bonn* (1997).
23. Smith, P. A. A modified Chrisman-Snook procedure for reconstruction of the lateral ligaments of the ankle: Review of 18 cases / P. A. Smith, S. J. Miller, A. J. Berni. *Foot Ankle* 16: 259–266 (1995).
24. Snook, G. A. Long term results of the Chrisman-Snook operation for reconstruction of the lateral ligaments of the ankle / G. A. Snook, O. D. Chrisman, T. C. Wilson. *J Bone Joint Surg* 67-A: 1–7 (1985).
25. Sterk, J. 10-Jahres-Ergebnisse nach modi-fizierter Evans-Tenodese bei chronischer Aulienbandinstabilität / J. Sterk [et al.]. *Wehrmed Mschr* 41 2-3: 59–62 (1997).
26. Trevino, S. G. Management of acute and chronic lateral ligament injuries of the ankle / S. G. Trevino, P. Davis, P. J. Hecht. *Orthop Clin North Am* 25: 1–16 (1994).