

## **Реконструктивная хирургия сочетанных повреждений нервов предплечья**

*УО «Витебский государственный медицинский университет»,  
ГУ «432 Главный военный клинический медицинский центр*

*Вооруженных Сил Республики Беларусь»*

В настоящее время особую сложность при оказании медицинской помощи составляют больные с сочетанными повреждениями [1,3,4]. Среди травм опорно-двигательного аппарата 70% составляют повреждения верхней конечности, которые часто имеют множественный и сочетанный характер [2]. В большинстве случаев травма периферических нервов вследствие специфики анатомо-топографических взаимоотношений редко бывает изолированной [1,2,9]. Как правило, она сопровождается повреждением сосудов, костных и мягкотканых структур. Последствия сочетанных повреждений нервных стволов, магистральных сосудов и сухожилий чрезвычайно тяжело отражаются на функции верхних конечностей [3,4,5,6,7]. Последствия одномоментных сочетанных повреждений вышеупомянутых анатомических структур требуют проведения реабилитационных мероприятий в течение многих месяцев и даже лет, ввиду медленной регенерации нервов и не редко сопровождаются длительной временной или стойкой потерей трудоспособности пострадавшего. Соответственно хирург, занимающийся лечением таких пациентов в идеале должен быть специалистом как минимум в трех областях: травматологии-для выполнения операций остеосинтеза и шва сухожилий; сосудистой хирургии - для восстановления магистрального кровотока; нейрохирургии - выполнения различных оперативных вмешательств собственно на нервных стволах. Обладать в полной мере этими умениями может только специалист, прошедший подготовку по микрохирургии. К сожалению таких специалистов, в Республике Беларусь в настоящее время не достаточно. Важным фактором, приводящим к неудовлетворительным исходам сочетанных травм нервов и сухожилий предплечья и кисти, является то, что ранняя фаза медицинской реабилитации в большинстве случаев проводится в отделениях общего хирургического и травматологического профиля.

Учитывая всю сложность лечения данной категории больных, очевидно, что такие больные как можно быстрее должны попадать на этап оказания специализированной помощи. Концепция медицинской реабилитации принятая в нашей стране предусматривает составление индивидуальных программ реабилитации ( ИПР ) для каждого пациента с определением оптимальных вариантов ( технических средств, методов оперативного и консервативного лечения и тд. ) их реабилитации [3].

Целью данного исследования явилась разработка оптимальных методов лечения пациентов с сочетанными повреждениями периферических нервов на уровне предплечья.

**Материал и методы**

Основанием для разработки стандартов и технологий медицинской реабилитации пострадавших с сочетанными повреждениями нервов на уровне предплечья явился опыт лечения данного контингента (47 случаев) в условиях 432 Главного военного клинического медицинского центра. Оценку отдаленных функциональных

результатов проводили по разработанной индексной схеме не ранее чем через один и более годы [5].

Анализ обстоятельств травм и объема оказания помощи позволили установить следующее. Мужчин было 42 (89,4%), женщин-5 (10,6%). Средний возраст- $32 \pm 16,05$ , при этом 73,3% больных в наиболее трудоспособном возрасте (от 16 до 40 лет). У 20 (42,6%) больных были свежие, у 27 (57,4%) - несвежие и застарелые повреждениями нервов верхней конечности. Преобладала бытовая травма (88,9%).

Характер повреждений распределялся следующим образом: изолированное повреждение периферических нервов-8 (15,6%), сочетанное повреждение нервов и сухожилий-12 (26,4%), сочетанное повреждение нервов, сухожилий и артерий-27 (58%). По локализации травмы различалась: нижняя треть - 41 (87,2%), средняя треть - 3 (6,4%), верхняя треть 3 (6,4%).

По локализации повреждений нервов больные распределились следующим образом: повреждение локтевого нерва-15(31,9%); срединного нерва - 17(36,2%); локтевого и срединного нервов - 15 (31,9%).

У 18 (66,7%) больных, поступивших с застарелыми повреждениями периферических нервов, восстановление поврежденных структур на предыдущих этапах оказания медицинской помощи не выполнялось, а производилось только ушивание раны без ее ревизии. Основными причинами застарелых повреждений явились ошибки, допущенные хирургами районных больниц (44,2%), районными и городскими травматологами (1,9%), хирургами и травматологами амбулаторных учреждений (44,2%).

При поступлении больных с сочетанными повреждениями во избежание ошибок в диагностике проводили клинико-неврологическое обследование, дополнявшееся рентгенографией и функциональными методами исследования. Для объективизации повреждения нервных стволов и определения степени нарушения их проводимости использовали классическую электродиагностику, у больных с застарелыми повреждениями для определения локального кровотока применяли ультразвуковую доплерографию. Таким образом, выявлялись и объективно подтверждались различные нарушения двигательной и вегетативной функции пострадавшего нерва, которые зависели от уровня и степени повреждения соответствующего нервного ствола.

Результаты исследования. В тактику лечения положен принцип одномоментности как первичных восстановительных, так и поздних реконструктивных операций с обязательным использованием операционного микроскопа, микрохирургического инструментария и атравматичного шовного материала для реконструкции поврежденных нервов, сосудов и сухожилий.

Оперативное лечение повреждений нервов при свежих травмах в большинстве случаев включало в себя первичный эпинеуральный шов. У 2 пациентов, с дефектом срединного нерва, превышающим 4см, была выполнена аутоневральная пластика по первичным показаниям.

При застарелых повреждениях производился невролиз с выделением и мобилизацией концов нервов с иссечением концевых невром. Известно, что образование невром на конце поврежденного нерва процесс биологически закономерный, и в основном завершается к концу 4-6 недели. Устранение образовавшегося дефекта нервного ствола является необходимым условием обеспечения полноценной его регенерации[1].

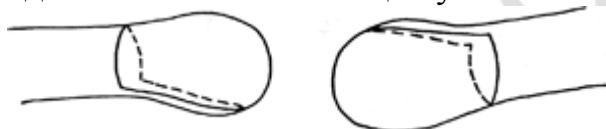Общеизвестными способами устранения диастаза между концами поврежденного нерва является: выделение концов нерва из окружающих тканей; сгибание в суставах конечности[1,2]. Мобилизируя нерв на протяжении, можно значительно приблизить его концы навстречу друг к другу и тем самым уменьшить диастаз. Чрезмерное натяжение тканей по линии шва приводит к снижению уровня внутривольного кровообращения, расхождению концов нерва, образованию избыточной рубцовой ткани, что в конечном итоге может отрицательно повлиять на регенерацию нервного ствола[9].

При выполнении эпиневрального шва, после иссечения концевых невром, максимальное напряжение растягивающих сил приходится непосредственно на зону шва, что отрицательно сказывается на процессах регенерации. Таким образом, одним из основных условий для регенерации поврежденного нерва является отсутствие чрезмерного натяжения в зоне шва.

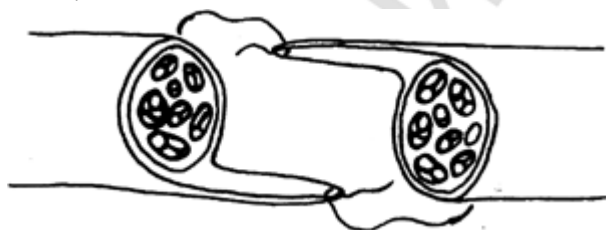
Нами разработан и внедрен в клиническую практику (приоритетная справка на изобретение № а 20070319 от 06.06.2007) способ модифицированного эпиневрального шва, с дополнительным выкраиванием на противоположных сторонах обоих концов нерва эпиневральных лоскутов.

Техника операции заключается в следующем:

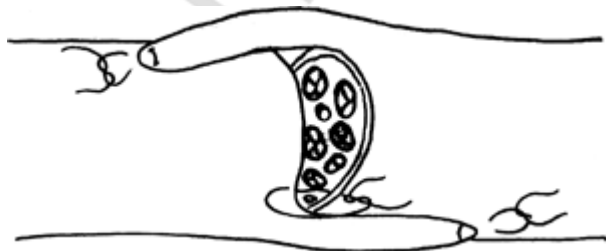
После доступа к сосудисто-нервному пучку выделяют и мобилизуют концы поврежденного нерва. Иссекают концевые невромы с выкраиванием на противоположных сторонах нерва эпиневральных лоскутов (фиг.1). На следующем этапе через концы эпиневральных лоскутов П-образно проводят лигатуры (фиг.2), концы нерва подтягиваются до полного соприкосновения и сопоставления, лоскуты подшивают в состоянии физиологического натяжения к эпиневральной оболочке нерва на его протяжении (фиг.3). По окружности срезов обоих концов нервов накладывают сопоставляющие узловые эпиневральные швы (фиг.4).



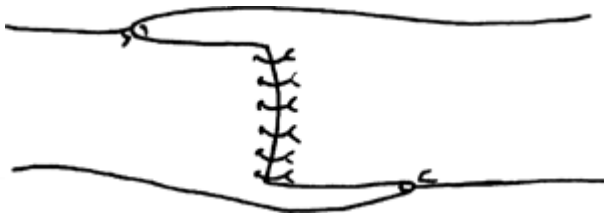
Фиг. 1



Фиг. 2



Фиг. 3



Фиг. 4

Применение данного способа шва нерва позволяет уменьшить натяжение в зоне шва нерва, а так же способствует его механической прочности.

По нашим наблюдениям средний диастаз между концами нервов после иссечения невром составил  $3,07 \pm 1,26$  см. Для ликвидации диастаза применялись общепринятые хирургические методики: мобилизация проксимального и дистального концов нерва, придание смежным суставам положения сгибания, транспозицию нерва (локтевого нерва при его повреждении в области локтевого сустава-2(7,4%). При диастазе 4 см и выше, и невозможности его устранения у 5(18,5%) пациентов выполнена аутоневральная пластика. В качестве трансплантата использовался *n.suralis*. У 10(37,4%) больных с застарелым повреждением нервов операция ограничилась микрохирургическим невролизом.

Необходимым условием всех реконструктивно-восстановительных операций являлось восстановление магистрального кровотока[1]. Современными исследованиями доказано, что при нарушении целостности сосудисто-нервного пучка, с перевязкой доминантной артерии, происходит снижение на 50% кровоснабжения дистального конца поврежденного нерва, что существенным образом влияет на его регенерацию. Поэтому мы считаем приоритетным восстановление магистральной артерии при повреждении сосудисто-нервного пучка. При свежих сочетанных травмах нервов и артерий у 92,9% больных выполнен шов артерий. У 4 пациентов с застарелыми повреждениями (максимальный срок с момента травмы составил 3,5 месяцев) выполнен шов поврежденных артерий, чаще это касалось локтевой артерии при повреждении одноименного сосудисто-нервного пучка. В одном случае выполнена аутовенозная пластика лучевой и локтевой артерий по поводу субкомпенсированной ишемии кисти. Всем больным, которым выполнялся шов артерий, до выписки из стационара (2-3 неделя), выполнялось контрольное ультразвуковое доплерографическое исследование поврежденных артерий, у всех больных констатирована проходимость анастомозов.

В послеоперационном периоде для каждого больного разрабатывалась индивидуальная программа медицинской реабилитации. Комплексное лечение посттравматических невропатий включало медикаментозную терапию, широкий набор физиотерапевтических средств, различные виды лечебного массажа, индивидуальные ежедневные занятия лечебной гимнастикой.

После изолированных операциях на нервах так и при одномоментном шве сухожилий, сегмент фиксировали тыльной гипсовой повязкой от  $\frac{1}{3}$  предплечья до проксимальных пястно-фаланговых суставов пальцев кисти, в положении сгибания в кистевом суставе до 300, в пястно-фаланговых суставах до 350.

В раннем послеоперационном периоде лечебные мероприятия были направлены на гладкое заживление раны, стимуляцию процессов регенерации нерва, профилактику развития постиммобилизационных контрактур пальцев. С этой целью, параллельно с перевязками раны, применялась магнито-терапия, другие процедуры местной физиотерапии. Проводилась лечебная физкультура для свободных от

иммобилизации фаланг пальцев, массаж смежных сегментов конечности и медикаментозное лечение: антибиотикотерапия, витаминотерапия, препараты, улучшающие микроциркуляцию. Для восстановления функции сгибания пальцев и профилактики контрактур применялись методы ранней мобилизации пальцев, так после уменьшения болевого синдрома больному разрешалось пассивно разгибать пальцы в межфаланговых суставах.

После снятия швов и заживления раны (12-14 сутки после операции) иммобилизация кисти и пальцев гипсовой лонгетой продолжалась еще в течение 10-14 суток (полный срок иммобилизации - 4 недели). Лечение проводилось в амбулаторных условиях, согласно рекомендациям оперирующего хирурга. В этот период в комплекс реабилитационных мероприятий входили кинезотерапия, физиотерапевтические процедуры, продолжалась медикаментозная терапия с целью стимуляции регенерации нерва.

После 4-х недель иммобилизации производилась замена тыльной гипсовой лонгеты на ладонную, от 1/3 предплечья до пястно-фаланговых суставов, с выведением кисти в 0-положение. Реабилитационные мероприятия продолжались в полном объеме и были направлены на восстановление движений, силовых и координационных параметров кисти, создание оптимальных условий для регенерации нерва. На момент проведения кинезотерапии лонгета снималась. Указанные мероприятия проводятся в течение 3-4 недель, иммобилизация 7-10 дней.

В межэтапные периоды амбулаторной реабилитации входили курсы медикаментозной терапии (нейромидин, сермион, трентал), физиотерапевтическое лечение, лечебная физкультура, механотерапия, электростимуляция мелких мышц кисти и мышц сгибателей пальцев кисти. Эти курсы повторялись с периодичностью 2-3 раза в течение 2,5-3-х месяцев. В этот период пациенту изготовлялась съемная ладонная гипсовая лонгета от 1/3 предплечья до кончиков пальцев в положении разгибание в кистевом суставе до 250 и в нейтральном положении в пястно-и межфаланговых суставах. Фиксация кисти в физиологическом положении проводилась только в ночное время, что способствовало устранению и профилактики развития сгибательной контрактуры пальцев.

Физиотерапевтическое лечение при посттравматических невропатиях предусматривало воздействие на весь периферический нейрон - начиная от нервных клеток спинного мозга, включая центральный и периферический отрезки поврежденного нерва до нервно-мышечных пластинок и чувствительных окончаний в тканях поврежденной конечности. Для повышения функциональной активности нейронов применяли сегментарное воздействие по общепринятым методикам электрическим полем УВЧ, дециметровыми волнами, синусоидальным модулированным током, сегментарный массаж. При отсутствии противопоказаний широко применяли тепловые процедуры (озокеритовые, парафиновые аппликации) на поврежденную конечность, продольную методику воздействия электрическим полем УВЧ. Электрофоретическим путем вводили препараты спазмолитического действия, средства уменьшающие рубцово-спаечный процесс, - эуфиллин, йодид калия, прозерин, лидазу. Для устранения нарушений микроциркуляции, нормализации сосудистого тонуса, улучшения венозного оттока использовали магнитотерапию, дарсонвализацию зоны иннервации поврежденного нерва. С первых дней после поступления больного проводили длительные курсы электромиостимуляции

синусоидальными модулированными токами после предварительной расширенной электродиагностики.

Оценку отдаленных функциональных результатов проводили по индексной схеме. Учитывалось восстановление основных функциональных показателей кисти: чувствительность, движения, возможность выполнения всех видов захватов и дополнительные критерии. Критерии результатов следующие:

Хороший результат-восстановление болевой, тактильной и температурной чувствительности в зоне иннервации поврежденного(ых) нерва(ов). Отсутствие двигательных нарушений. Сохранение дискриминационной чувствительности до 2 см. Наличие полноценного кровотока по восстановленным артериям ( по данным УЗДГ).

Удовлетворительный результат-восстановление болевой, тактильной и температурной чувствительности в зоне иннервации поврежденного(ых) нерва (ов). Наличие двигательных нарушений, снижающих функциональную пригодность кисти не более чем на 20% по сравнению со здоровой кистью. Сохранение дискриминационной чувствительности до 4 см.

Неудовлетворительный результат-отсутствие болевой, тактильной, температурной и дискриминационной чувствительности в зоне иннервации поврежденного(ых) нерва(ов). Наличие двигательных нарушений, снижающих функциональную пригодность кисти более чем на 20% по сравнению со здоровой кистью. Оклюзия артерии на уровне ее шва.

Таким образом, наши наблюдения показывают, что своевременно проведенное комплексное лечение больных с сочетанными повреждениями конечностей, рациональное использование хирургических приемов и консервативных средств, способствуют восстановлению функции поврежденной конечности, возвращению трудоспособности в более ранние сроки. По нашим данным, мы отмечали благоприятные исходы в 85,4% случаев при свежих повреждениях и 79.7% при застарелых.

### **Литература**

1. Белоусов, А. Е. Пластическая реконструктивная и эстетическая хирургия. СПб., 1998. 744 с.
2. Волкова, А. М. Хирургия кисти. Екатеринбург, 1991. Т. 1. 304 с.
3. Дейкало, В. П. Клинико-статистические аспекты и медицинская реабилитация повреждений кисти. Витебск, 2003. 125 с.
4. Дейкало, В. П. Технология медицинской реабилитации контингента с повреждениями нервов предплечья и кисти // Медико-социальная экспертиза и реабилитация. Вып. 3 (Часть I): Сб. науч. статей. Минск, 2001. С. 72 - 75.
5. Демичев, Н. Повреждения нервов кисти и пальцев: хирургические и биологические проблемы // Анналы травматологии и ортопедии. 1997. № 2. С. 20 - 22.
6. Матев, И., Банков, С. Реабилитация при повреждениях руки. София: Медицина и физкультура, 1981. 256 с.
7. Christine B. Novak. Evaluation of the nerve-injured patient // Clinics in Plastic Surgery 30 (2003) 127 - 138.
8. Linda Dvali, Susan Mackinnon. Nerve repair, grafting, and nerve transfers // Clinics in Plastic Surgery 30 (2003) 203 - 221.
9. Sergio P. Maggi, James B. Lowe III, Susan E. Mackinnon. Pathophysiology of nerve injury // Clinics in Plastic Surgery 30 (2003) 109 - 126.