

Вентродорзальная абдоминальная ректопексия и валоновой сеткой при пролапсе прямой кишки

Медицинский центр «Клиникум Херфорд», учебно-академическая база Высшей медицинской школы Ганновера, г. Херфорд¹, ФРГ

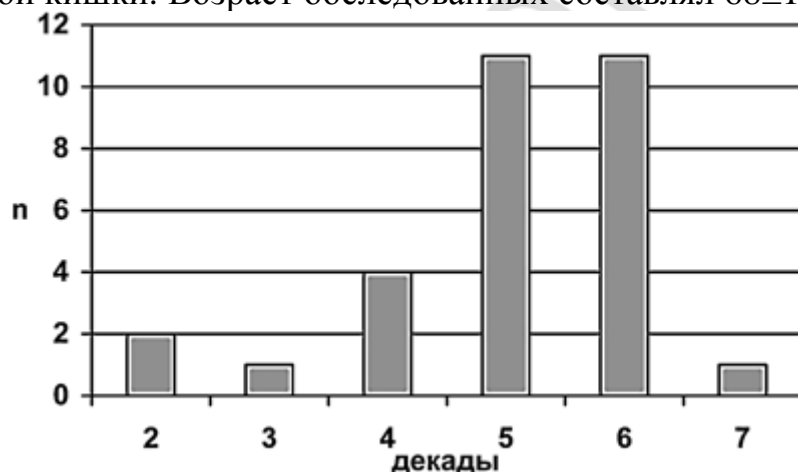
Военный госпиталь, учебно-академическая база университетской клиники «Шарите», г. Берлин², ФРГ

В результате проведенного исследования была изучена эффективность вентродорзальной абдоминальной ректопексии с помощью ивалоновой сетки у пациентов с инконтиненцией.

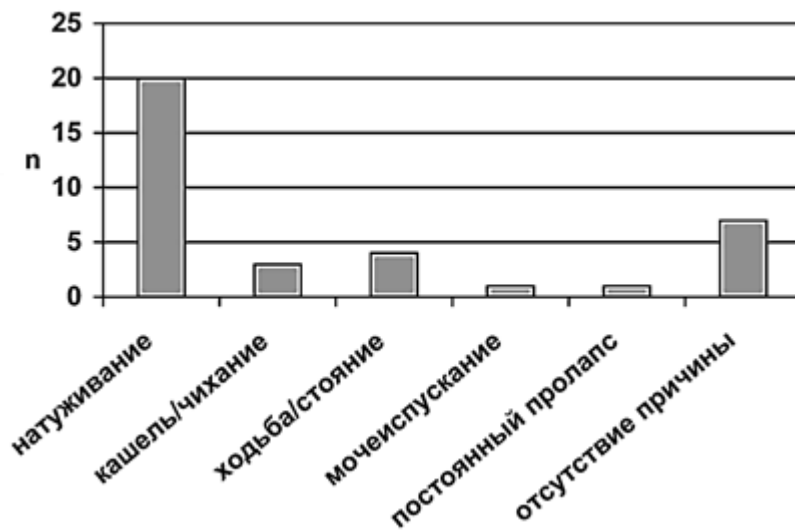
Пролапс прямой кишки - заболевание, возникающее вследствие запора, удлинения сигмовидной кишки, родов, гинекологических операций или изменения времени пассажа кишечного содержимого [7]. Его возникновение с последующим развитием инконтиненции является существенной проблемой для пациентов. Поздняя диагностика и несвоевременное лечение приводят к прогрессивному ослаблению сфинктерного аппарата кишки [9, 12]. Эффективность ректопексии у пожилых пациентов с множественной патологией недостаточно изучена [2]. Для получения объективной и субъективной оценок результатов оперативного лечения проведено контрольное обследование с анкетированием прооперированных пациентов.

Материал и методы

В течение 9 лет были прооперированы 30 больных с манифестным пролапсом прямой кишки. Возраст обследованных составлял 68 ± 11 лет (рис. 1),

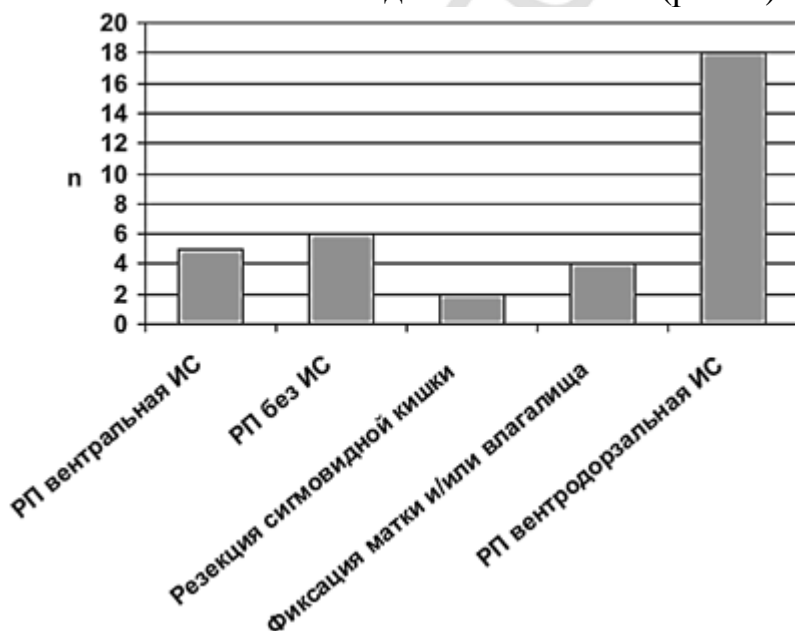


при этом женщины встречались значительно чаще мужчин (соотношение мужчины/женщины было 2: 28), средняя длительность заболевания - 30 месяцев (2-120), индекс массы тела - 24 ± 9 кг/м². Прямая кишка пролабировала в среднем на 5,7 см. Наиболее частыми провоцирующими факторами являлись (рис. 2):



натуживание (n=20) и ходьба/стояние (n=4), за ними следовали кашель и чихание (n=3). 17 из 30 пациентов страдали хроническими запорами. Предшествующими операциями на толстой кишке и органах малого таза были гистерэктомия (n=9), укрепление мышц тазового дна и связочного аппарата матки при опущении и выпадении половых органов (n=7), наложение швов после разрыва промежности (n=5), а также различные методы лечения геморроя: склерозирование (n=3), операция Миллигана-Моргана (n=2) и лигирование (n=2). 17 из 30 пациентов не подвергались какому-либо специфическому консервативному лечению, поэтому пациенты с тренингом промежности и сфинктера (n=4), а также с тренировкой биологической обратной связи (n=2) были исключением.

Пациентам была проведена лапаротомия и абдоминальная ректопексия, при этом у 23/30 с использованием ивалоновой сетки. Ректопексия к промонториуму без сетки была выполнена в 6 случаях, с одновременной фиксацией матки и/или влагалища - в 4, вмешательства на сигмовидной кишке - в 2 (рис. 3).

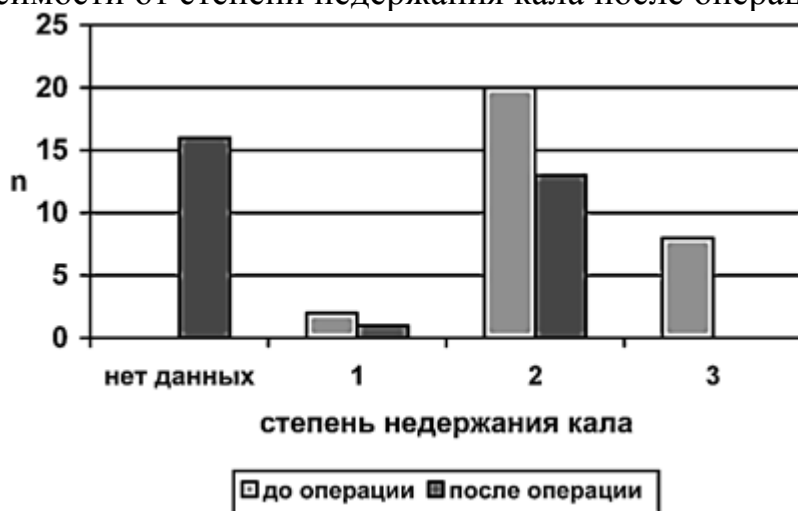

29/30 больных получали периоперативную антибиотикотерапию. Послеоперационных инфекционных осложнений не наблюдалось. После пребывания в стационаре в течение 24 ± 7 суток, которое включало предоперационную диагностику и подготовку к операции 8 ± 5 суток, пациенты выписывались из госпиталя. При этом исследовались послеоперационные осложнения и проводилось анкетирование

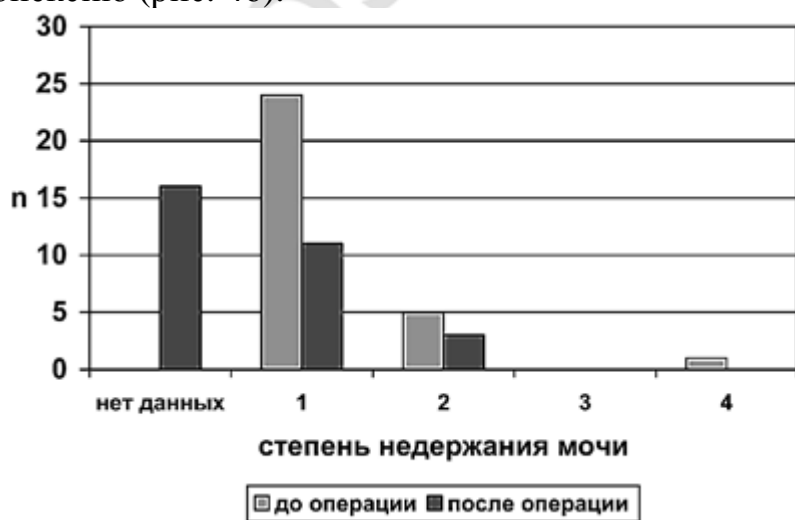
пациентов для оценки выраженности симптомов недержания кала и мочи до и после операции.

Результаты и обсуждение

Повторно обследовано 14 из 30 пациентов через $5,1 \pm 2,8$ лет после оперативного лечения. 16 пациентов умерли или переехали на другое место жительства. Удовлетворенность операцией было высокой (8 человек оценили ее на хорошо, 6 - на удовлетворительно). 5 из 14 пациентов после операции принимали слабительные средства (до операции 9/30). У 3 из 14 пациентов регуляция стула достигалась соблюдением диетических рекомендаций. Структура распределения пациентов в зависимости от степени недержания кала после операции улучшилась (рис. 4а):

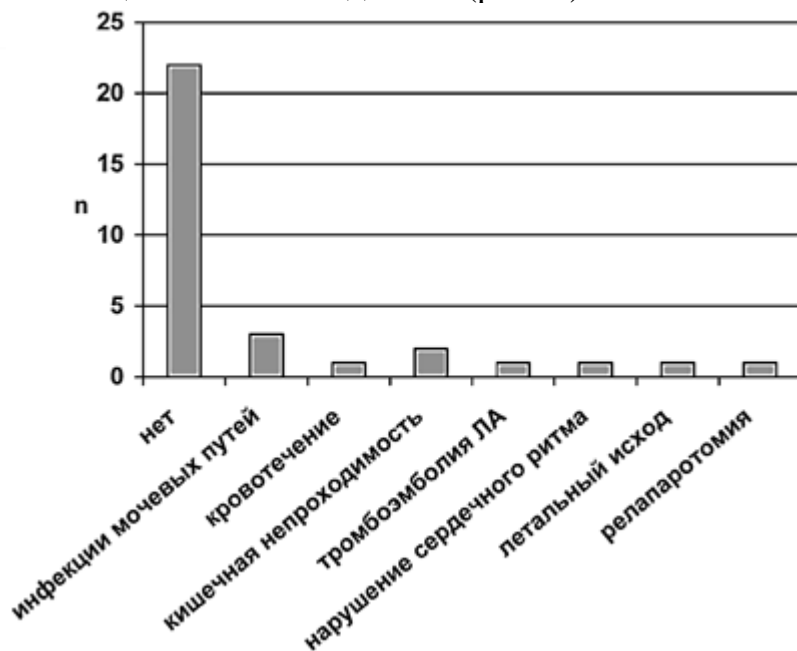


соотношение пациентов с инконтиненцией первой степени осталось одинаковым (2/30 до операции, 1/14 после операции), второй степени выросло с 20/30 до 13/14, и не наблюдалось больше пациентов с третьей степенью (8/30 до операции, 0/14 после операции). Все повторно обследованные пациенты, прооперированные по поводу недержания кала третьей степени (3/14), отметили улучшение. У них был установлен ивалоновый протез с фиксацией к передней и задней стенкам плюс фиксация к промонториуму. Ни у одного пациента с недержанием кала второй степени не отмечено улучшения (11/14), однако не наблюдалось и ухудшения. Симптомы недержания мочи, наблюдавшиеся до операции, сохранились у всех пациентов с (11/14) и без дорзовентральной ивалоновой имплантации (3/14) несмотря на ректопексию (рис. 4б).



Следует отметить, что недержание мочи первой степени наблюдалось чаще (до операции 24/30, после операции 11/14), а второй степени - реже (до операции 5/30,

после операции 3/14). После операции отмечена склонность к запорам в группе с ивалоновой имплантацией (3/11). В качестве ранних послеоперационных осложнений среди 30 пациентов наблюдались (рис. 5)



3 случая инфекции мочевых путей, 2 случая атонии кишечника, 1 случай кровотечения, 1 случай тромбоза легочной артерии, 1 летальный исход вследствие инсульта. У 1 больного во время операции развился пароксизм мерцательной аритмии. 7 из 11 пациентов из группы вентродорзальной абдоминальной ректопексии с помощью ивалоновой сетки вполне довольны оперативной коррекцией, 4 из 11 оценили результат лечения как удовлетворительный.

Абдоминальная ректопексия является эффективным методом лечения пролапса прямой кишки [11,1]. При этом по сравнению с различными другими методами предпочтение отдается резекционной ректопексии вследствие самой низкой частоты рецидивов [5]. Однако некоторые исследования показывают сравнимые результаты лечения данной патологии методом ректопексии без резекции [3]. Несмотря на то, что ведется противоречивая дискуссия о целесообразности дополнительной имплантации ивалоновой сетки, послеоперационные результаты, включая частоту рецидивов, вышеуказанных методов сравнимы [6, 8]. Хотя эффективность открытых и лапароскопических операционных доступов равноценна, при лапароскопической операции средняя продолжительность нахождения в стационаре ниже [4]. Трансанальные оперативные вмешательства под местной анестезией предпочтительны у пациентов с тяжелой сопутствующей патологией, однако частота рецидивов при этом выше [10].

В обследованном коллективе речь идет в основном о пожилых пациентах с оперативными или травматическими повреждениями сфинктерного аппарата кишки (28/30). Клиническая выраженность пролапса прямой кишки потребовала, чтобы у 6/30 пациентов (20%) параллельно с ивалоновой ректопексией были проведены сопутствующие вмешательства на сигмовидной кишке и влагалище. Хотя длительность заболевания составила в среднем 30 месяцев (у одной пациентки 10 лет), консервативные методы тренировки сфинктера были рекомендованы только в исключительных случаях и их терапевтический эффект не был достигнут ни в одном случае.

При повторном исследовании не было отмечено ни одного рецидива пролапса прямой кишки. При этом проведена оценка выраженности симптоматики инконтиненции. В группе пациентов с недержанием кала третьей степени после абдоминальной ректопексии зарегистрирован наилучший клинический эффект, поскольку субъективные жалобы и степень недержания кала отчетливо уменьшались. В группах пациентов с недержанием кала второй и первой степени также никакого рецидива пролапса не наблюдалось. При этом улучшение симптоматики было наиболее выражено в группе больных с недержанием кала третьей степени.

Выводы

1. Из представленных данных следует, что прежде всего пациенты с недержанием кала третьей степени вследствие пролапса прямой кишки получают наибольшую пользу от хирургической коррекции измененной анатомии методом вентродорзальной фиксации с помощью ивалоновой сетки.

2. Имплантация ивалоновой сетки с вентродорзальной фиксацией к прямой кишке и к промоториуму одновременно гарантирует долгосрочный положительный результат ректопексии, который представлен в данном исследовании спустя 5 лет после операции. Для оценки отдаленных результатов желательно проведение повторного исследования еще через 5 лет, что является проблематичным из-за пожилого возраста и множественности патологии у обследованных.

Литература

1. Ashari, L.H., Lumley, J.W., Stevenson, A.R., Stitz, R.W. Laparoscopically-assisted resection rectopexy for rectal prolapse: ten years' experience; *Dis Colon Rectum*. 2005 May;48(5):982-7.
2. Bachoo, P., Brazzelli, M., Grant, A. Surgery for complete rectal prolapse in adults; *Cochrane Database Syst Rev*. 2000;(2):CD001758. Review.
3. Heah, S.M., Hartley, J.E., Hurley, J., Duthie, G.S., Monson, J.R. Laparoscopic suture rectopexy without resection is effective treatment for full-thickness rectal prolapse; *Dis Colon Rectum*. 2000 May;43(5):638-43.
4. Kariv, Y., Delaney, C.P., Casillas, S., Hammel, J., Nocero, J., Bast, J., Brady, K., Fazio, V.W., Senagore, A.J. Long-term outcome after laparoscopic and open surgery for rectal prolapse: a case-control study; *Surg Endosc*. 2006 Jan;20(1):35-42.
5. Korenkov, M., Junginger, T. Rectal prolapse in adults - causes, diagnostic, treatment; *Zentralbl Chir*. 2005 Dec;130(6):544-9.
6. Madiba, T.E., Baig, M.K., Wexner, S.D. Surgical management of rectal prolapse; *Arch Surg*. 2005 Jan;140(1):63-73.
7. Metcalf, A.M., Loening-Baucke, V. Anorectal function and defecation dynamics in patients with rectal prolapse; *Am J Surg* 1992; 16; 826-830.
8. Novell, J.R., Osborne, M.J., Winslet, M.C., Lewis, A.A. Prospective randomized trial of Ivalon sponge versus sutured rectopexy for full-thickness rectal prolapse; *Br J Surg*. 1994 Jun;81(6):904-6.
9. Parks, A.G., Swash, M., Ulrich, H. sphincter denervation in anorectal incontinence and rectal prolaps. *Gut* 1977; 18; 656-665.
10. Schiedeck, T.H., Schwandner, O., Scheele, J., Farke, S., Bruch, H.P. Rectal prolapse: which surgical option is appropriate?; *Langenbecks Arch Surg*. 2005 Feb;390(1):8-14.

11. von Papen, M., Ashari, L.H., Lumley, J.W., Stevenson, A.R., Stitz, R.W. Functional results of laparoscopic resection rectopexy for symptomatic rectal intussusception; Dis Colon Rectum. 2007 Jan;50(1):50-5.

12. Wiliams, J.G., Wong, W.D., Jensen, L., Rothenberger, D.A., Goldberg, S.M. incontinence and rectal prolapse: a prospective manometric study; Dis colon Rectum 1991; 34; 209-216.

Перевел с немецкого

полковник медицинской службы к.м.н. В.В. Валувич

РЕПОЗИТОРИЙ БГМУ