

Морфология и клинические аспекты папиллярной микрокарциномы щитовидной железы

Белорусский государственный медицинский университет

Проведено патоморфологическое исследование 40 случаев папиллярной микрокарциномы щитовидной железы.

Ключевые слова: папиллярный рак щитовидной железы, папиллярная микрокарцинома щитовидной железы, дооперационная диагностика, метастазы.

Проблема ранней дооперационной диагностики папиллярного рака щитовидной железы (ПРЩЖ) является актуальной, поскольку частота ПРЩЖ на территории Республики Беларусь за последние 20 лет значительно увеличилась, в том числе, и папиллярной микрокарциномы щитовидной железы (ПМК ЩЖ).

В отдаленные сроки после бомбардировки Хиросимы и Нагасаки в результате кратковременного воздействия в основном гамма излучения отмечено повышение риска развития рака щитовидной железы ПРЩЖ, особенно у детей [1]. При посмертном исследовании ЩЖ лиц, перенесших атомную бомбардировку в Хиросиме и Нагасаки, было выявлено достоверное увеличение частоты МКЩЖ у людей, получивших дозу облучения более 50 рад [2].

ВОЗ определяет ПМК ЩЖ как папиллярный рак диаметром менее 1 см, т. е. ей свойственны все морфологические признаки папиллярного рака. ПРЩЖ - это злокачественная эпителиальная опухоль, имеющая признаки фолликулярноклеточной дифференцировки.

Термин «микрокарцинома» характеризует лишь размер новообразования, но не возможности того или иного метода диагностики, морфологические, клинические или какие-то биологические характеристики. МКЩЖ часто находят случайно в ЩЖ, удаленной по поводу различных заболеваний либо выявляют на аутопсиях (от 5,6 до 35,6 % случаев) [3]. Необходимо отметить, что с увеличением числа гистологических срезов с одной железы увеличивается и процент найденных МКЩЖ. Первое описание МК относится к 1927 году. Среди всех видов МК наиболее часто (93 %) выявляется ПМК ЩЖ, которая метастазирует в 24 % случаев.

Макроскопически папиллярный рак в большинстве случаев (когда он определяется невооруженным глазом) представлен узлом белесоватого цвета плотной консистенции с нечеткими контурами, на разрезе имеет зернистый вид.

В зависимости от морфологического варианта (преобладающего структурного компонента опухоли) ПМК ЩЖ может иметь сосочковое строение, фолликулярное, солидное, смешанное.

Гистологическими критериями ПМК ЩЖ являются характерные изменения ядер опухолевых клеток, а именно: наличие просветлений ядер вида часовых стекол, «напластование» ядер, наличие ядерных борозд (базофильные тяжи, пересекающие ядро по большому длиннику или полностью) и внутриядерных псевдовключений (инвагинаций цитоплазмы), ядра округлой или слегка овальной формы с изъеденными контурами (рис. 1).

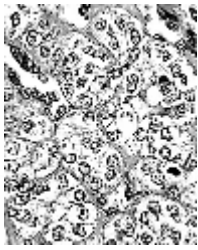


Рисунок 1 - Гистологические признаки ПМК ЩЖ.

Одним из важнейших диагностических признаков папиллярного рака является наличие псаммомных тел, которые представляют собой слоистые структуры, образующиеся вследствие обызвествления сосочковых структур папиллярного рака в паренхиме ЩЖ. Их следует отличать от образований, которые локализуются в просветах фолликулов и являются следствием концентрации коллоида [4].

Биопсия под контролем УЗИ позволяет эффективно обнаружить опухоли ЩЖ менее 1 см [5, 6]. Однако, в половине случаев ПМК ЩЖ диагностируется неточно из-за небольших размеров [7]. В период с 2000 по 2002 г.г. было отмечено значительное улучшение дооперационной диагностики рака диаметром менее 1 см с 31,5% в 2000 г. до 42,8% в 2002 г., в том числе и папиллярного (с 19,3% в 2000 г. до 25,2% в 2002 г.). В то же время интраоперационная морфологическая диагностика папиллярного рака размером менее 1 см ухудшилась с 3,2% в 2000 г. до 1,2% в 2002 г. Полагают, что это связано с ростом количества больных, оперированных по поводу многоузлового зоба (частота которого выросла с 24,1% в 2000 г. до 27,7% в 2002 г.), где микрокарцинома была случайной находкой [8].

В литературе ПМК ЩЖ уделено достаточное внимание. Тем не менее, данные о клинике, частоте различных гистологических форм опухоли, наличии инвазивного роста, внутрижелезистой диссеминации, метастазов в регионарные лимфоузлы ПМК ЩЖ во многом противоречивы. Это побудило нас провести собственные морфологические исследования ПМК ЩЖ.

Целью исследования явилось изучение клиничко-морфологических особенностей ПМК ЩЖ (клинически значимых признаков ПМК ЩЖ, ее форм и видов, гистологических вариантов, особенностей метастазирования, а также фоновых состояний щитовидной железы при данной патологии).

Материалом послужило исследование 40 случаев ПМК ЩЖ на материале патологоанатомической лаборатории Белорусского Республиканского Центра опухолей ЩЖ. Всего изучено 93 гистологических препарата, окраска гематоксилином-эозином.

Из анамнеза выяснили, что 7 (18 %) из них принадлежало мужчинам, 33 (82 %) - женщинам в возрасте от 17 до 78 лет, средний возраст составил $48,7 \pm 2,2$ года ($p < 0.01$) (у женщин - $50,6 \pm 12,7$ года; $p < 0.05$, у мужчин - $40 \pm 14,2$ года; $p < 0.1$). Диагноз рака ЩЖ до операции был установлен в 36 случаях (90 %), а в 4 (10 %) - стоял диагноз аденомы или зоба, т. е. были выявлены случаи оккультного рака - новообразование, которое проявляет себя метастазами до выявления первичной опухоли в ЩЖ. Во всех четырех случаях ПМК ЩЖ имела размеры менее 1 см. В 23 (58 %) случаях жалобы отсутствовали, т. е. опухолевый процесс протекал инapperцептно. Однако в 17 (42%) случаях у больных наблюдались клинически значимые признаки: дискомфорт в области шеи - 9 (22,5 %), быстрая утомляемость - 4 (10 %), увеличение АД - 3 (7,5 %), сухость во рту - 2 (5 %), першение, сильное

похудание, образование на шее, осиплость, сердцебиение, потливость, боли в области шеи - по 2,5 %.

При степени опухоли T0N0 жалобы наблюдались у 10 (40 %) больных. При поражении центральных лимфоузлов (N1a) жалоб в основном не было (присутствовали у двух (25 %)). При поражении шейных лимфоузлов (N1b) отмечались жалобы у 5 (63%) человек.

Выяснили, что между степенью распространения опухолевого процесса и наличием клинически значимых признаков зависимости не существует ($k = -0,08$, $t = 0.5$), т. е. течение опухолевого процесса может быть как бессимптомным даже при наличии метастазов в паратрахеальных лимфоузлах, так и проявиться клинически значимыми жалобами при наличии опухолевого процесса только в паренхиме ЩЖ.

Ретроспективно выявлено, что ПМК ЩЖ впервые обнаружена у большинства больных при профосмотрах (9 человек), 3 больных наблюдались у эндокринолога по поводу другой тиреоидной патологии, 1 больной самостоятельно обратился к терапевту, 1 женщина была направлена гинекологом на дообследование, что еще раз подтверждает вариабельность течения опухолевого процесса.

В 10 (25%) случаях ПМК ЩЖ имела мультифокальный рост, в 30 (75%) - унифокальный, из них: в правой доле - 6 (15%), в левой - 21 (52,5%), в перешейке - 3 (7,5%) (рис.2).

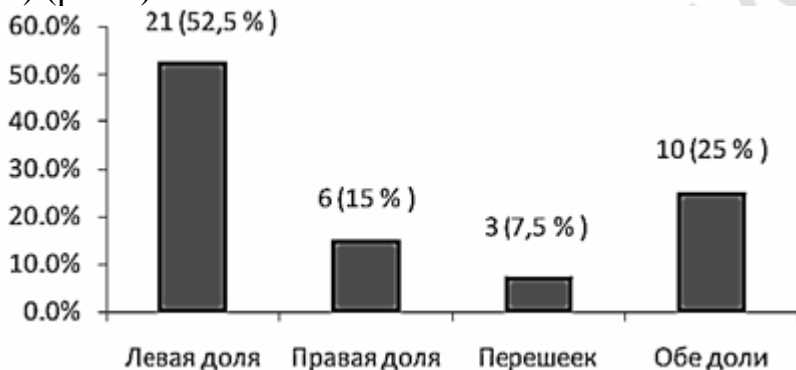


Рисунок 2 - Локализация ПМК в ЩЖ.

ПМК ЩЖ была представлена следующими морфологическими вариантами: папиллярный - 31 (77,5%), фолликулярный - 4 (10%), смешанный - 5 (12,5%) (рис. 3).

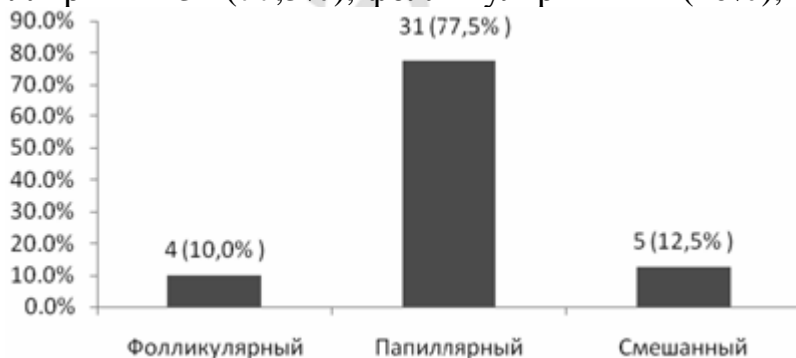


Рисунок 3 - Распределение ПМК ЩЖ по морфологическим вариантам.

Причем, и у женщин в 25 случаях (62,5 %), и у мужчин в 6 (15 %) преобладающим вариантом оказался папиллярный. Фолликулярный вариант ПМК ЩЖ у мужчин отсутствовал (рис. 4).

ПМК ЩЖ в малой степени проявляла инвазивные свойства: из 40 случаев инвазия отмечена только в 6 (15%) - из них: в 4 (10%) наблюдалась инвазия паренхимы и

лимфатических сосудов, в 2 (5%) - внутрижелудочная диссеминация; в 34 случаях (85%) признаки инвазивного роста отсутствовали. Инвазия отмечена у опухолей размерами от 1 до 10 мм. Причем инвазивные свойства в 2 случаях (6,7%) проявили ПМК ЩЖ диаметром от 4 до 6 мм и в 2 (6,7%) - от 7 до 10 мм.

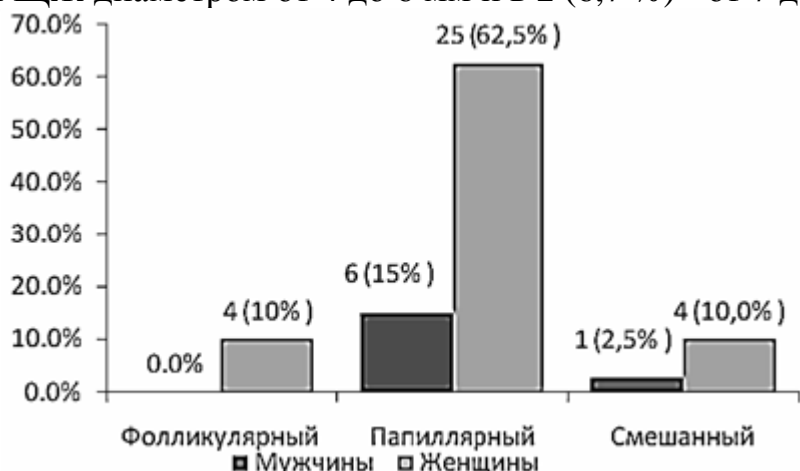


Рисунок 4 - Распределение ПМК ЩЖ по морфологическим вариантам у мужчин и у женщин.

Несмотря на небольшие размеры ПМК ЩЖ, метастазы были обнаружены в 17 случаях (42,5%) (рис. 5).

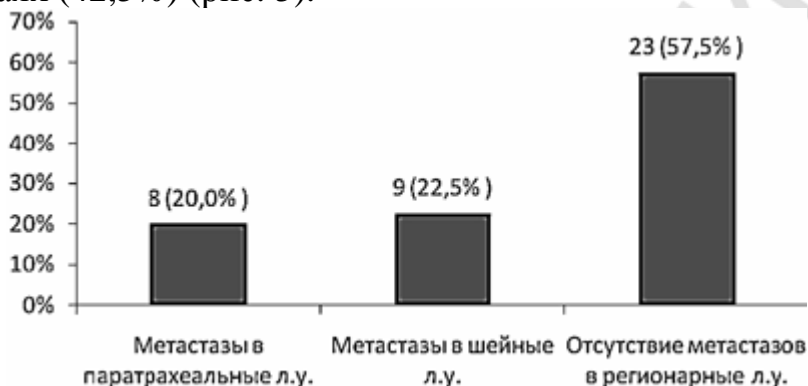


Рисунок 5 - Частота метастазирования ПМК ЩЖ в регионарные лимфоузлы.

Отмечено, что между размерами ПМК ЩЖ и ее инвазивными свойствами существует слабая прямая степень связи ($k = 0,2$, $t = 1,3$), а связи между частотой метастазирования и размерами ПМК ЩЖ нет ($k = 0$). Частота метастазирования достоверно выше, если характер роста ПМК ЩЖ - мультифокальный: 6 случаев из 10 (60%), при унифокальном росте метастазы наблюдались в 11 случаях из 30 (36,7%) ($k = 0,2$, $t = 1,3$) (рис. 6).

Установлено, что размеры ПМК ЩЖ не влияют на частоту метастазирования (1-3 мм - 2 случая (6,7%), 4-6 мм - 4 (13,3%), 7-10 мм - 5 (16,7%), $k=0$) (рис. 7).

В процессе изучения гистологических препаратов исследовано состояние щитовидной железы вне опухоли. В 14 (35%) случаях была выявлена сочетанная патология: хронический лимфоцитарный тиреоидит - у 8 больных (20%), зуб - у 6 больных (15%).

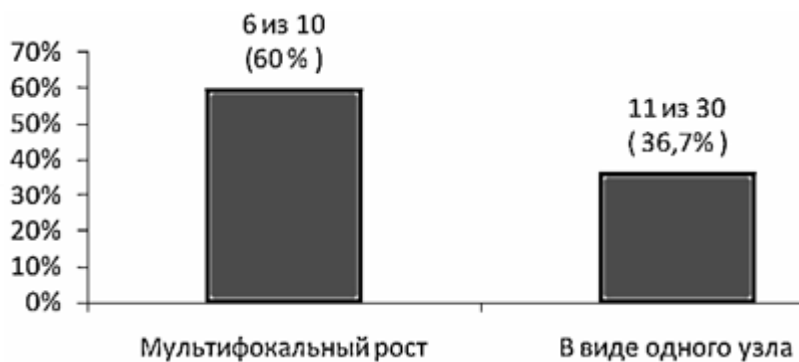


Рисунок 6 - Соотношение между характером роста ПМК ЩЖ и частотой метастазирования в регионарные лимфоузлы.

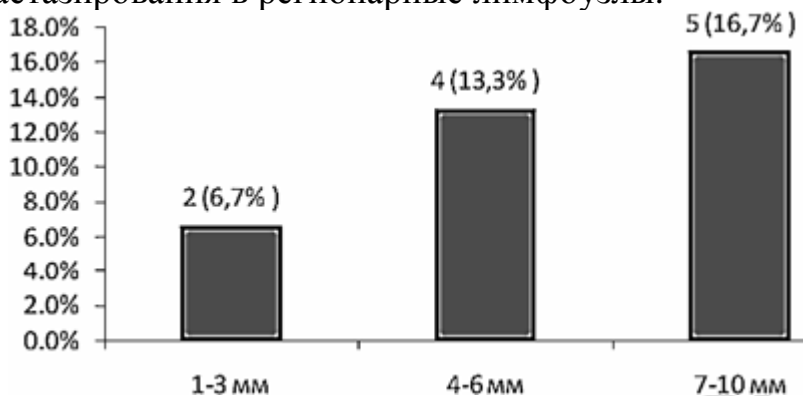


Рисунок 7 - Соотношение между размерами ПМК ЩЖ и частотой метастазирования в регионарные лимфоузлы.

ВЫВОДЫ

1. ПМК ЩЖ чаще встречается у женщин, чем у мужчин (5:1) преимущественно на профосмотрах.
2. Между степенью распространения опухолевого процесса и наличием клинически значимых признаков зависимости нет, т. е. течение опухолевого процесса может быть как бессимптомным, так и проявиться клинически значимыми жалобами (42 % случаев) или протекать на фоне тиреоидной патологии - тиреоидита и зоба (у 35 % больных).
3. ПМК ЩЖ в 3/4 случаев растет уницентрически с локализацией в одной (чаще левой) доле и инвазирует паренхиму железы, лимфатические сосуды, образует внутрижелезистые мелкие диссеминаты (15 % случаев).
4. Размер ПМК ЩЖ достоверно не влияет на инвазию паренхимы, лимфатических сосудов ЩЖ и частоту регионарного метастазирования в регионарные лимфатические узлы (паратрахеальные и шейные), которая была установлена в 42,5 % случаев. Таким образом, полученные данные о высокой частоте метастазирования ПМК ЩЖ указывают на ее агрессивное течение, что необходимо учитывать для своевременного выявления этой патологии.

Литература

1. Лушников, Е. Ф. Рак щитовидной железы на территории России после аварии на Чернобыльской АЭС. Россия, 2006. 114 с.
2. Ланцов, Д. С. Микрокарцинома щитовидной железы. Обнинск, 2005. С. 5-11.
3. Jen-Der Lin, MD; Szu-Tah Chen, MD; Tzu-Chieh Chao, MD, PhD; Chuen Hsueh, MD; Hsiao-Fen Weng, MS, Arch Surg. 2005. P. 940-945.
4. Лушников, Е. Ф. Микрокарцинома щитовидной железы. Медицина, 2003. 241 с.

5. Elio Roti, Roberta Rossi, Giorgio Trasforini, Fiorenza Bertelli, Maria Rosaria Ambrosio, Luciano Busutti, Elizabeth N. Pearce, Lewis E. Braverman and Ettore C. degli Uberti. Milan, 2005. 121 p.
6. Zampi G., Rosai J. International Journal of Surgical Pathology. 2002. Vol. 10. № 2. P. 133-139.
7. Демидчик, Е. П., Цыб, А. Ф., Лушников, Е. Ф. и др. Рак щитовидной железы у детей (последствия аварии на Чернобыльской АЭС). М.: Медицина, 1996. 208 с.
8. Фридман, М. В., Неровня, А. М., Демидчик, Ю. Е., Гедревич, З. Э., Брагина, З. Н. Дооперационная диагностика микрокарцином. Минск, 2002. 15 с.