

Применение лекарственного средства местного действия «Фибриностат» при лапароскопической холецистэктомии

Государственное учреждение «432 главный военный клинический медицинский центр Вооруженных Сил Республики Беларусь»¹

Государственное учреждение «Республиканский научно-практический центр гематологии и трансфузиологии»²

Введение

Значительный прогресс абдоминальной хирургии связан с широким внедрением в клиническую практику различных операций, выполняемых с помощью видеозендоскопической техники. В настоящее время лапароскопическая холецистэктомия (ЛХЭ) является одной из самых распространенных и часто выполняемых операций [3-6, 8, 9, 12-16, 18-26].

Широкая распространенность ЛХЭ характеризуется малой травматичностью, хорошим косметическим эффектом и существенно меньшим реабилитационным периодом [16, 26].

Однако малая травматичность и кажущаяся простота вмешательства не исключают возникновения ряда осложнений, число которых нередко выше, чем при традиционной операции, особенно при наличии воспалительно-гнойных изменений желчного пузыря [26].

Одним из наиболее часто встречающихся осложнений является кровотечение из ложа желчного пузыря, частота которого по данным различных авторов колеблется от 0,17 до 4,1%. Невозможность осуществить окончательный гемостаз применяющейся при ЛХЭ электрокоагуляцией, приводит к конверсии и лишает больных преимуществ лапароскопического доступа [2-4, 9, 8, 16, 18, 23, 25]. Недостаточная эффективность электрокоагуляции чаще всего связывается с выраженным рубцовым процессом в области ложа, что делает выделение желчного пузыря достаточно травматичным и приводит к интенсивному кровотечению [8, 9, 12, 25].

Вторым по частоте осложнением выделяют желчеистечение из ложа желчного пузыря, причинами которого являются наличие дополнительных ходов Лушка, отхождение коагуляционного струпа в связи с развитием временной желчной гипертензии после вмешательства на внепеченочных желчных протоках [17, 19]. Частота развития данного осложнения в раннем послеоперационном периоде колеблется от 0,35% до 1,55% из них в 31,8% случаев требуется повторное оперативное вмешательство для их устранения [11, 12, 17, 19, 25].

Цель исследования

Изучение возможности применения лекарственного средства «Фибриностат» в целях окончательного гемостаза паренхиматозного кровотечения и предотвращения послеоперационного желчеистечения при лапароскопической холецистэктомии.

Лекарственное средство «Фибриностат» разработан в лаборатории экспериментальной патологии и трансфузиологии ГУ «РНПЦГТ МЗ РБ» (г. Минск), по характеру действия дублирует нормальный биологический процесс свертывания крови на финальной его стадии, усиливает репаративные процессы в ране и состоит из двух компонентов.

Главным компонентом является человеческий фибриноген, растворителем которого служит антифибринолитическое вещество (контрикал). Второй компонент - раствор-активатор, содержащий различной степени активности тромбин и раствор кальция хлорида. Препарат применяется при помощи двух шприцев соединенных переходником, позволяющим одновременно наносить на раневую поверхность растворы фибриногена и тромбина в равных количествах. Также возможно послойное нанесения - сначала раствор фибриногена, а затем раствор тромбина.

Механизм образования фибринового клея из «Фибриностата» включает несколько этапов. Первый этап - ферментативно-протеолитический, в течении которого под влиянием каталитически действующего на пептидные связи тромбина от молекулы фибриногена отщепляются фибринопептиды А и В, образуется жидкий фибрин. Второй этап - полимеризационный. Оставшийся после отщепления фибринопептидов молекула фибриногена фибрин-мономер приобретает способность соединяться с себе подобными и образовывать фибрин-полимер, который представляет собой гель. Образовавшаяся сеть фибрина стабилизируется фактором XIII свертывания крови. Последний в присутствии ионов кальция и тромбина способствует уплотнению фибринового сгустка. Этот этап является заключительным в образовании фибринового клея [10,14].

Гемостатическая эффективность препарата изучалась на модели экспериментального паренхиматозного кровотечения из печени.

Эксперименты были поставлены на 60 беспородных белых крысах массой тела 25 г. в возрасте 2-6 мес. Животные были разделены на 2 группы: основную - 30 ± 230 особей и контрольную - 30. В основной группе в качестве гемостатического препарата местного действия применялось гемостатическое средство «Фибриностат». Контрольную группу использовали только для получения базовых результатов. Операции проводились под общим комбинированным внутрибрюшинным наркозом. Крысам выполнялась верхнесрединная лапаротомия, в рану выводилась левая доля печени. После чего выполняли стандартную клиновидную резекцию в области левой доли печени размером 10 x 5 мм. В основной группе на кровоточащую поверхность послойно наносился препарат, после чего края раны сводились и удерживались течение 3-5 мин, в ходе которых они прочно склеивались. Через 15 мин. после остановки кровотечения операционная рана ушивалась наглухо и животные выводились из наркоза.

В контрольной группе животных остановка кровотечения наступала через 1,35 с., в опытной серии, после последовательного нанесения $\pm 220,42$ «Фибриностата» гемостаз наступал через $5,26 + 0,17$ с.

На 1,3,7,14,21 и 28-е сутки после операции животных выводили из эксперимента эвтаназией и проводили гистологическое исследование поврежденных тканей. При аутопсии ни в одном наблюдении не отмечено крове- и желчеистечения в брюшную полость.

В результате экспериментальных исследований установлено, что «Фибриностат» является эффективным гемостатиком (время остановки паренхиматозного кровотечения из раны печени $5,26 + 0,17$ сек.) не вызывающим в тканях печени острого воспаления и местной токсической реакции, стимулирующим раннюю активацию фибринобластической реакции и ангиогенез. Биodeградация «Фибриностата» наступала после седьмых суток нанесения препарата на рану печени и происходила путем замещения фибриновой пленки нежной рубцовой тканью.

Фибриновая пленка образующаяся на ране после нанесения препарата предотвращала крове- и желчеистечение из ран печени в послеоперационном периоде.

Полученные данные о свойствах препарата дали возможность применения его во II фазе клинических испытаний.

Материалы и методы

Клиническую часть работы составили материалы наблюдений и ретроспективного анализа историй болезни 48 пациентов с желчекаменной болезнью, которым выполнялась лапароскопическая холецистэктомия. Основная группа представлена 23 больным, которым в качестве местного эндоскопического воздействия на источник геморрагии был применен новый отечественный препарат «Фибриностат». Все больные основной группы находились на стационарном лечении в ГУ «432 ордена Красной Звезды главный военный клинический медицинский центр Вооруженных Сил Республики Беларусь» и в УЗ «4 городская клиническая больница» в период с декабря 2007 г. по январь 2008 г. и дали информированное согласие на включение в клинические испытания II фазы. В контрольной группе 25-ти пациентам в ходе ЛХЭ гемостаз проводился с применением биполярной электрокоагуляции.

Чаще лапароскопическая холецистэктомия с гемостазом ложа желчного пузыря, как в основной, так и в контрольной группе, проводилась пациентам с хронической формой желчекаменной болезни - 16 (69,6%) и 17 (68%), с флегмонозно-калькулезным холециститом - 6 (26%) и 7 (28%), соответственно, реже с гангренозно-калькулезным холециститом - 1 (4,4%), и 1 (4%).

Средний возраст пациентов основной группы составил $54,49 \pm 13,45$ лет, контрольной - $57,8 \pm 14,6$ лет. В основной группе мужчин было 7 (30,4%), женщин - 16 (69,6%), в контрольной - 8 (32%) и 17 (68%), соответственно. Пациенты трудоспособного возраста в основной группе составили 53,3%, в контрольной - 55,5%.

В основной и контрольной группах у мужчин чаще диагностировался хронический калькулезный холецистит - 6 (85,7%) и 6 (75%), флегманозно-калькулезный холецистит - 1 (14,3%) и 2 (25%), соответственно. У женщин хронический калькулезный холецистит выявлен у 9 (56,25%) пациенток основной группы и у 10 (58,8%) контрольной. Воспалительно-гнойная форма холецистита представлена 7 (43,75%) и 7 (41,2%) случаями соответственно.

Таким образом, анализ статистического материала больных основной и контрольной группы показывает их сопоставимость по большинству исследуемых параметров, что дает возможность сравнивать полученные результаты.

Гемостатическое средство «Фибриностат» подготавливалось непосредственно входе операции с соблюдением правил асептики и антисептики. Время затраченное на приготовление составляло в среднем $14,7 + 4,5$ мин.

Для совместного нанесения компонентов «Фибриностата» на ложе желчного пузыря нами была предложена трубка из поливинилхлорида (ПХВ) длиной 10-15 см, которая соединялась с двумя шприцами через переходник, что давало возможность одномоментного, направленного воздействия препаратом на источник геморрагии во время операции.

После удаления желчного пузыря трубка из поливинилхлорида вводилась через латеральный троакар в брюшную полость и при помощи манипулятора направлялась к ложу желчного пузыря. Для лучшего нанесения препарата другим манипулятором край печени фиксировался в вертикальном положении (рисунок. 2). Лекарственное средство наносилось от дна к шейке удаленного желчного пузыря, что давало

возможность его экономичного использования и равномерного распределения по кровотокающей поверхности. Объем препарата необходимого для окончательной остановки кровотечения составлял от 2 до 5 мл, в зависимости от площади и интенсивности кровотечения.



Рисунок 1 - Схема нанесения «Фибриноста» на ложе желчного пузыря

После нанесения препарата и достижения окончательного гемостаза трубка из поливинилхлорида извлекалась и операционные раны ушивались наглухо. В 7 наблюдениях, когда операция проводилась по поводу воспалительно-гнойных изменений желчного пузыря к ложу удаленного пузыря подводилась дренажная трубка.

В контрольной группе пациентов в целях остановки кровотечения из ложа желчного пузыря использовали биполярный электрод. В 8 случаях операция заканчивалась постановкой дренажной трубки в подпечёночное пространство.

В послеоперационном периоде наблюдение за пациентами проводилось в течении 7-10 суток. В основной и контрольной группах пациентов до оперативного вмешательства и на 1, 3, 7-е сутки после проводилось измерение температуры тела, артериального давления и частоты сердечных сокращений, а на 3 и 7 сутки контрольное ультразвуковое исследование в области ложа желчного пузыря, для выявления возможных послеоперационных осложнений и динамики изменений в области ложа после применения «Фибриноста». Так же в контрольной и основной группах учитывалось количество отделяемого по дренажам и сроки их удаления.

Согласно «Программы клинических испытаний лекарственного средства «Фибриностат» (II фаза)» утвержденной заместителем Министра здравоохранения Республики Беларусь от 23 ноября 2007 года для изучения фармакологической эффективности и общей безопасности лекарственного средства «Фибриностат» до оперативного вмешательства и в послеоперационном периоде через 2, 24 и 48 часов пациентам опытной группы производился забор крови с обязательным определением показателей общего анализа крови (количество лейкоцитов, эритроцитов, тромбоцитов и уровень гемоглобина, лейкоцитарная формула, СОЭ), биохимического анализа крови (белок и его фракции, билирубин общий и прямой, креатинин, мочевины, гамма-ГТП, трансаминазы: АЛТ, АСТ), и коагулограммы (активированное частичное тромбопластиновое время (АЧТВ), протромбиновый индекс (ПИ), тромбиновое время (ТВ) и содержание фибриногена (ФГ)).

При оценке общей переносимости препарата использовали метод анкетирования по шкале UKU (Международная шкала оценки нежелательного действия лекарств «UDVALD FOR KLINISKE UNTDRSOGELSERS SCALE» (1987)) по основным графам: 1. психические побочные эффекты (основные критерии: нарушение концентрации, астения, сонливость или седация, нарушение памяти);

2. вегетативные побочные эффекты (основные критерии: ортостатические реакции, тахикардия, усиленное потоотделение);

3. другие побочные эффекты (основные критерии: кожные высыпания, зуд, светочувствительность, нарушение менструального цикла, головные боли).

Статистическую обработку полученных результатов проводили общепринятыми методами - весь цифровой материал обработан статистически с использованием критерия Стьюдента (t) и/или Вилкоксона-Манна-Уитни [27, 28].

Результаты и обсуждение

При проведении оценки гемостатической эффективности при однократном местном применении лекарственного препарата «Фибриностат» в сравнении со стандартной при ЛХЭ электрокоагуляцией было установлено, что время затраченное на гемостаз составило по всему контингенту испытуемых - $11,67 \pm 0,53$ с. в основной группе и $184,2 + 201,7$ с. в контрольной, что свидетельствует о высокой гемостатической эффективности препарата (Таблица 1). После нанесения «Фибриностата» на ложе пузыря раневая поверхность покрывалась тонкой белесоватой фибриновой пленкой, плотно фиксированной к раневой поверхности, которая окончательно останавливала кровотечение. Просачивание крови из-под краев пленки не наблюдалось. Ни у одного из пациентов рецидива кровотечения после применения лекарственного средства «Фибриностат» не было зарегистрировано.

Таблица 1. Сравнительные данные продолжительности оперативного вмешательства

Вид оперативного вмешательства и характер основного заболевания	Время затраченное на гемостаз (сек)		Средняя продолжительность операции (мин)	
	основная группа	контрольная группа	основная группа	контрольная группа
ЛХЭ по поводу хронического калькулезного холецистита	$9,9 \pm 1,45$ (n=16)	$71,36 \pm 30,35$ (n=17)	$37,8 \pm 5,6$ (n=16)	$39,5 \pm 6,5$ (n=17)
ЛХЭ по поводу флегманозно-калькулезного и гангренозного холецистита	$14,0 \pm 1,79$ (n=7)	$361,42 \pm 271,46$ (n=8)	$64,2 \pm 5,8$ (n=7)	$72,1 \pm 14,1$ (n=8)
ЛХЭ (итого)	$11,53 \pm 2,59$ (n=23)	$184,2 \pm 201,7$ (n=25)	$48,3 \pm 14,5$ (n=23)	$52,2 \pm 19,03$ (n=25)

Как следует из представленных в таблице 1 данных у больных оперированных по поводу по поводу хронического калькулезного холецистита основной группы и контрольной время затраченное на остановку кровотечения составило $9,9 + 1,45$ с. и $71,36 + 30,35$ с., а при флегманозно-калькулезном и гангренозном холецистите - $14,0 + 1,79$ с. и $361,42 + 271,46$ с. и соответственно.

Средняя продолжительность ЛХЭ по поводу хронического калькулезного холецистита в основной и контрольной группах составила и $37,8 + 5,6$ мин. и $39,5 + 6,5$ мин., по поводу острого калькулезного холецистита $64,2 + 5,8$ мин. и $72,1 + 14,1$ мин. соответственно.

Наибольшие трудности в основной и контрольной группах возникли у оперированных по поводу острых форм холецистита. Они были связаны во-первых с выраженным спаечным и инфильтративно-воспалительным процессом в зоне оперативного вмешательства, во-вторых с более интенсивным чем при хронических формах кровотечением из ложа желчного пузыря.

Следует отметить, что у пациентов основной группы оперированных по поводу воспалительно-гнойных изменений желчного пузыря, более выраженное кровотечение из ложа желчного пузыря, по сравнению с больными оперированными по поводу хронического калькулезного холецистита, не оказало существенного влияния на эффективность гемостаза. Тогда как в контрольной группе электрокоагуляция

источника кровотечения при воспалительно-гнойных формах холецистита сопровождалась значительными трудностями в достижении гемостаза, увеличивало среднюю продолжительность операции по сравнению с основной группой, не давало уверенности в окончательной остановке кровотечения. За счет времени затраченного на гемостаз продолжительность операции увеличивалась в среднем на 7-13 мин. В раннем послеоперационном периоде в основной группе у всех больных с установленными дренажом в подпеченочном пространстве экссудат носил серозный характер и был в незначительном количестве, а в контрольной - отделяемое у 8 было геморрагическим, и у 1 имело место желчеистечение.

Среднее количество экссудата, выделяемого по дренажу из подпеченочного пространства, в первые сутки преобладало у пациентов группы контроля и превышало основную в 2-2,5 раза. Подобная тенденция сохранялась и в последующие сутки (Таблица 2).

У пациента желчеистечение прекратилось самостоятельно на 5-е сутки после проведенного консервативного лечения.

Таблица 2. Среднее суточное количество отделяемого после ЛХЭ

Сроки наблюдения (сутки)	Основная группа		Контрольная группа	
	число наблюдений	количество отделяемого (мл)	число наблюдений	количество отделяемого (мл)
1-е	7	23,3+19,4	8	47,5+20,5
2-е	2	22,5+17,68	6	37,5+12,9
3-е	1	10,0	5	26,0+15,57
4-е	-	-	2	25,0+14,14
5-е	-	-	1	20,0

При контрольном ультразвуковом исследовании у всех пациентов основной группы на третьи сутки послеоперационного периода свободной жидкости в брюшной полости не определялось. Печень имела однородную эхогенность. Ложе удаленного желчного пузыря визуализировалось в виде гиперэхогенного образования (Рисунок 2), которое к 7-10 суткам имело тенденцию к уменьшению в размерах или не лоцировалось (Рисунок 3).

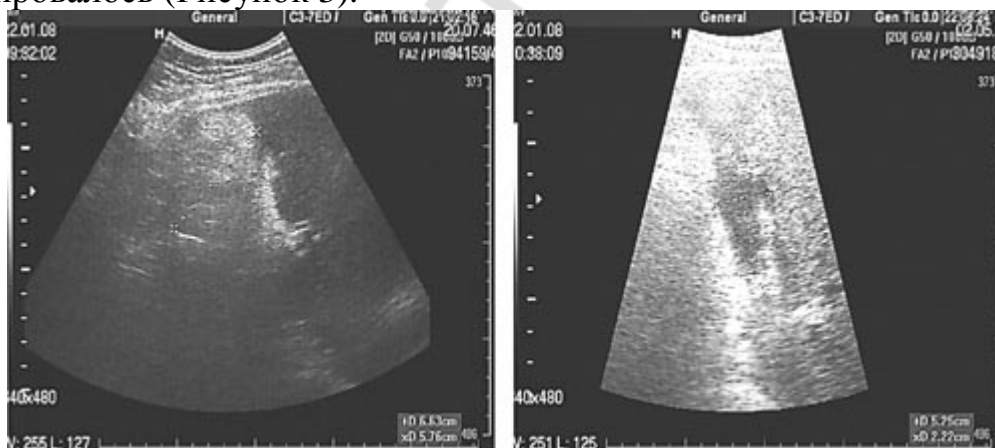


Рисунок 2 - Фотография. Эхограмма

ложа желчного пузыря на 3-и сутки после ЛХЭ. Рисунок 3 - Фотография. Эхограмма ложа желчного пузыря на 7-е сутки после ЛХЭ.

При оценке температурного графика больных основной группы отмечалось повышение температуры тела в среднем до $37,07+0,39$ C⁰ на первые сутки после операции, с последующим снижением до $36,87+0,37$ C⁰ на третьи и $36,67+0,19$ C⁰ на седьмые сутки наблюдения. Аналогичные изменения наблюдались и в контрольной группе. Повышение температуры тела пациентов являлось, общей реакцией организма на перенесенное оперативное вмешательство и не было связано с применением

«Фибриностага».

Артериальное давление (АД) и частота сердечных сокращений (ЧСС) в течение всего срока наблюдений как в основной так и в контрольной группах значительных изменений не претерпевали.

При использовании «Фибриностага» в качестве гемостатического средства не отмечено статистически значимых изменений основных показателей общеклинического анализа крови (гемоглобина, эритроцитов, лейкоцитов, лимфоцитов, нейтрофилов, базофилов, моноцитов, эозинофилов, тромбоцитов) относительно исходных данных, что подтверждает отсутствие негативного влияния на основные показатели красной и белой крови в процессе исследования.

Некоторое повышение СОЭ на 2-е сутки исследования было обусловлено последствиями оперативного вмешательства и к 7-10 суткам данный показатель не выходил за рамки физиологической нормы (Таблица 3).

Таблица 3. Динамика показателей общего анализа крови основной группы

Показатель	До операции	Через 2 часа	Через 24 часа	Через 48 часов
Гемоглобин г/л	129,74±32,28	118,03±28,01	114,28±28,32	117,71±28,94
Эритроциты *10 ¹² /л	4,15±1,02	3,75±0,88	3,73±0,95	3,77±0,86
Лейкоциты *10 ⁹ /л	7,79±3,75	9,04±3,35	9,14±2,93	8,47±3,17
Тромбоциты *10 ⁹ /л	199,00±80,76	192,32±72,28	186,21±55,3	190,51±54,72
СОЭ (мм/час)	12,24±9,73	10,95±8,43	14,35±8,91	17,44±9,20

Примечание: $p < 0,05$

При использовании «Фибриностага» в качестве гемостатического средства не отмечено статистически значимых изменений основных показателей коагулограммы (времени кровотечения, АЧТВ, ПВ, ТВ, содержание фибриногена) относительно исходных данных, зарегистрированных до начала оперативного вмешательства (Таблица 4). Полученные данные свидетельствуют об отсутствии негативного влияния изучаемого средства на основные параметры системного гемостаза пациентов.

Таблица 4. Динамика показателей коагулограммы пациентов

Показатель	До операции	Через 2 часа	Через 24 часа	Через 48 часов
Время кровотечения (мин)	1,30±0,59	1,34±0,70	1,30±0,64	1,48±0,75
АЧТВ (с)	27,91±8,21	27,33±11,15	26,49±6,68	26,72±7,23
Протромбиновое время	11,91±4,90	11,25±4,95	11,29±4,96	11,69±5,52
Тромбиновое время (с)	96±0,07	89±0,07	86±0,09	88±0,13
Фибриноген (г/л)	9,62±2,32	9,55±2,61	9,42±2,62	8,80±2,25

Примечание - $P < 0,05$

При исследовании биохимических показателей крови пациентов основной группы - общий белок, альбумин и его фракции, креатинин, мочевины, также не выявлено существенных изменений относительно исходных данных. Значения вышеприведенных показателей изменялись в пределах физиологической нормы. Вместе с тем, у пациентов с острыми формами желчекаменной болезни как до операции, так и после отмечалось повышение уровня таких показателей как общий билирубин (прямой, непрямой), АЛТ, АСТ, ГГТП. Данные изменения были обусловлены характером основной патологии добровольцев, проведенным оперативным вмешательством, фармакологическим действием препаратов, используемых при общей анестезии (Таблица 5). Следует отметить, что к 7-10 суткам на фоне проводимой терапии уровень значений данных показателей не выходил за рамки физиологической нормы.

Таблица 5. Динамика показателей биохимического анализа крови пациентов

Показатель	До операции	Через 2 часа	Через 24 часа	Через 48 часов
Общий билирубин (мкмоль/л)	13,51±11,60	12,75±6,06	14,47±6,98	13,72±5,58
Прямой билирубин (мкмоль/л)	1,46±2,61	4,45±4,75	5,86±3,35	5,25±4,29
АЛТ (Ед/л)	50,34±84,16	70,3±82,98	77,01±64,72	72,87±56,49
АСТ (Ед/л)	51,15±34,40	57,98±35,96	54,77±32,34	56,86±65,66
Гамма-ГТП (Ед/л)	65,43±54,86	66,50±52,20	69,01±53,48	77,83±72,16

Примечание - $P < 0,05$

При анкетировании по шкале UKU (Международная шкала оценки нежелательного действия лекарств «UDVALD FOR KLINISKE UNTDRSOGELSER SCALE» (1987)) как до оперативного вмешательства, так и на 7-10 сутки наблюдения не было зарегистрировано побочных эффектов и аллергических реакций у всего контингента испытуемых.

Таким образом несмотря на кажущуюся сложность интраоперационного применения лекарственного средства «Фибриностат», требующего определенных навыков у хирурга, нескольких манипуляций и дополнительного времени для предварительной подготовки компонентов, он обладает рядом преимуществ:

1. физиологичностью - механизм действия дублирует конечную стадию естественного каскада свертывания крови;
2. эффективностью - образование сгустка происходит на выходе кровеносных сосудов на поверхность печени, т.е. интравазально;
3. возможностью использования у пациентов с патологией гемостаза;
4. быстротой по сравнению с электрокоагуляцией.

Выводы:

1. Новое отечественное лекарственное средство местного действия обладает высокими гемостатическими свойствами, хорошо переносится пациентами, не вызывает побочных эффектов и осложнений.
2. «Фибриностат», являясь мультифункциональным фармакологическим гемостатическим средством, может быть использован для окончательного гемостаза при паренхиматозном кровотечении из печени.
3. Применение лекарственного средства местного действия «Фибриностат» при кровотечении из ложа желчного пузыря показало преимущество его гемостатических возможностей по сравнению с электрокоагуляцией. Во всех случаях использования препарата был достигнут быстрый и надежный гемостаз.
4. Роль препарата значительно возрастает в условиях лапароскопической операции по поводу острого холецистита, что связано с недостаточными возможностями коагуляции при возникновении массивных кровотечений из воспалительно-измененного ложа желчного пузыря. Применение «Фибриностата» сократило время оперативного вмешательства и позволило избежать возникновения внутрибрюшного крове- и желчеистечения в ближайшем послеоперационном периоде.
5. Разработанная методика орошения источника паренхиматозного кровотечения может быть использована для достижения гемостаза при операциях и инвазивных манипуляциях на печени не только в ходе ЛХЭ.

Литература

1. Акилов, Х.А., Девятов, А.В., Ибадов, Р.А. Применение клеевой композиции тахокомб при формировании портосистемного анастомоза // Вестник хирургии. 2001. № 2. С. 87-89.
2. Бебуришвили, А.Г., Лозовой, А.В., Зюбина, Е.Н. Этапное эндохирургическое лечение осложненного холецистита // Эндоскопическая хирургия. 2001. № 3. С. 29.

3. Бебуришвили, А.Г., Быков, А.В. Эволюция подходов к лечению осложненного холецистита // Хирургия. 2005. № 1. С. 43-47.
4. Борисов, А.Е., Левин, Л.А., Земляной, В.П. Технические особенности лапароскопической холецистэктомии и ее осложнения. Спб., 2001. 186 с.
5. Воробьев, В.К. Хирургические осложнения лапароскопической холецистэктомии: автореф. дис. ... канд. мед. наук. М., 1998. 23 с.
6. Галлингер, Ю.И., Карпенкова, В.И., Амелина, М.А. Десятилетний опыт выполнения лапароскопической холецистэктомии у больных с ожирением 3-4 степени // Эндоскопическая хирургия. 2004. № 3. С. 10-15.
7. Галлингер, Ю.И., Карпенкова, В.И. Лапароскопическая холецистэктомии опыт 3165 операций // Эндоскопическая хирургия. 2007. № 2. С. 3-7.
8. Горский, В.А., Шукалин, Б.К., Леоненко, И.В. Применение Тахокомба в абдоминальной хирургии. М., 2003. 160 с.
9. Гришин, И.Н., Александров, С.В., Воробей, А.В., Вижинис, Е.И. Оптимизация методов гемостаза при лапароскопической холецистэктомии // Эндоскопическая хирургия. 2005. № 1. С. 39
10. Долгов, В.В., Свиринов, П.В. Лабораторная диагностика нарушений гемостаза. Тверь, 2005. 227 с.
11. Егоров, В.И., Цвилик, С.М. Анализ послеоперационных осложнений лапароскопической холецистэктомии // Эндоскопическая хирургия. 1997. № 2. С. 21-22.
12. Захаров, Ю.И. Профилактика осложнений лапароскопической холецистэктомии: автореф. дис. ... канд. мед. наук. М., 1999. 22 с.
13. Иваниха, Е.В. Характер осложнений и их профилактика при лапароскопической холецистэктомии: автореф. дис. ... канд. мед. наук. СПб., 1999. 18 с.
14. Иванов, Е.П. Диагностика нарушений гемостаза. Минск, 1983. С. 113.
15. Иванов, П.А., Гуляев, А.А., Дубров, Э.Я. и др. Конверсии при видеолапароскопической холецистэктомии // Эндоскопическая хирургия. 2007. № 3. С. 23-26.
16. Каримов, Ш.И., Кротов, Н.Ф., Ким, В.Л. Осложнения лапароскопической холецистэктомии при хроническом калькулезном холецистите // Эндоскопическая хирургия. 2000. № 4. С. 30-41.
17. Кригер, А.Г., Горский, В.А., Шукалин, Б.К., Глушков, П.С., Бабаниязов, А.А. Внутривнутрибрюшное желчеистечение после холецистэктомии // Хирургия. 2001. № 11. С. 44-46.
18. Криль, В.А., Анисимовец, В.Н. Ошибки, опасности и осложнения при лапароскопической холецистэктомии // Материалы Всеармейской международной конференции, посвященной 200-летию государственного учреждения «432 ордена Красной Звезды главный военный клинический госпиталь ВС РБ». 2005. С. 142-144.
19. Мосягин, В.Б., Борисов, А.Е., Багненко, С.Ф., Карпова, Е.А. Релапароскопия в диагностике и лечении осложнений после лапароскопической холецистэктомии // Эндоскопическая хирургия. 1997. № 3. С. 21-23.
20. Maria C. Tovar, Miguel A. Sanchez-Valverd. Comparative Study of Air Coagulation, Fibrin Sealant, and Suture in Experimental Liver Injury // Eur j Surg. 1998. Vol. 164. P. 57-63.
21. Новиков, С.Ю., Уханов, А.П. Использование принципа профилактики осложнений при осуществлении лапароскопической холецистэктомии // Эндоскопическая

хирургия. 1997. № 3. С. 11-16.

22. Стебунов, С.С., Лызиков, А.Н., Ковалев, А.В. Возможные осложнения после лапароскопической холецистэктомии // Сборник научных трудов. 1995. С. 85-86.

23. Сиренова, И.О. Интраоперационный и послеоперационные периоды лапароскопической холецистэктомии: автореф. дис. ... канд. мед. наук. М., 1997. 24 с.

24. Черкасов, М.Ф., Ситников, В.Н., Митюрин, М.С., Турбин, М.В., Чиненая, Л.В. Лапароскопические операции при остром холецистите // Хирургия. 2004. № 1. С. 15-18.

25. Чистяков, М.В. Физические методы гемо- и холестаза при лапароскопической холецистэктомии: автореф. дис. ... канд. мед. наук. М., 2006. 22 с.

26. Шорох, Г.П., Завада, Н.В. Ошибки и осложнения лапароскопической холецистэктомии при остром холецистите // Эндоскопическая хирургия. 1997. № 2. С. 15-19.

27. Гланц, С.М. Медико-биологическая статистика: пер. с англ. / С. Гланц. М.: Практика, 1998. 458 с.

28. Лапач, С.Н. Статистические методы в медико-биологических исследованиях с использованием Excel / С.Н. Лапач А.В. Чубенко, П.Н. Бабич. Киев: «Морион», 2000. 320 с.