

Особенности иммуновоспалительной реакции при ангиогенном сепсисе

*Белорусский государственный медицинский университет,
Гомельский государственный медицинский институт*

В опытах на собаках (28) изучены морфологические изменения в очаге сепсиса на ранних этапах патологического процесса и при его развитии в сопоставлении с изменениями в селезенке и лимфатическом узле. Установлено отсутствие клеточной воспалительной реакции в месте внедрения инфекции в первые две недели от начала заболевания. Только после разрушения базальной мембраны интимы развивается клеточная воспалительная инфильтрация со стороны средней и адвентициальной оболочек сосуда. Все это делает организм «беззащитным» перед наличием бактериемии при повреждении интимы. В позднем периоде глубокое поражение селезенки отражает выключение иммунокомпетентного органа в развитии защитных реакций. Ключевые слова: иммунитет, воспалительная инфильтрация, изменения в очаге.

Понятие «ангиогенный сепсис» было введено два десятилетия назад (М.И. Лыткин, Н.Н. Шахвердиев, 1983). Оно означает такое состояние, при котором очаг инвазивного воспаления находится в просвете сосуда или сердца и возбудитель из него поступает в кровь, минуя биологические барьеры (кожа, эпителий, лимфатические узлы). За сравнительно небольшой период изучены многие вопросы этого патологического процесса. Среди неизученных вопросов этой важной проблемы остается местная реакция тканей в очаге инвазии на ранних этапах развития процесса в сопоставлении с изменениями в иммунокомпетентных органах, механизмы микробной колонизации сосудистой стенки и закономерности распространения возбудителя в сосудистом русле. Ранее эти вопросы не могли быть изучены по той причине, что согласно методическим условиям эксперимента предварительное разрушение створки аортального или трикуспедального клапанов с последующим введением культуры возбудителя сепсиса вызывало изменения на фоне травматических повреждений в этом месте. Отсутствие адекватной модели экспериментального ангиогенного сепсиса не позволяло изучить иммуновоспалительные реакции в формирующемся очаге в самом начале развития процесса. В клинических условиях трудности диагностики и проводимое лечение исключали возможность изучения местных изменений в источнике сепсиса в ранние сроки его развития. В клинических условиях нельзя получить материал для патоморфологического исследования в начальном периоде развития ангиогенного сепсиса. В имеющейся по этому поводу литературе освещены многие аспекты клеточных и гуморальных иммунных реакций организма в различные периоды процесса (1, 4, 5, 6). Однако в них отсутствуют сведения о характере изменений в формирующемся очаге инфекции в раннем периоде процесса в сопоставлении с реакцией иммунокомпетентных органов.

Мы поставили перед собой задачу изучить особенности иммуновоспалительных изменений в формирующемся искусственном очаге ангиогенного сепсиса в

раннем периоде развития в сопоставлении с изменениями в иммунокомпетентных органах (селезенка, лимфоузел).

Материалы и методы

Для решения поставленной задачи мы провели исследование на 28 беспородных собаках массой тела 12-16 кг. Вначале была разработана экспериментальная (2) модель создания очага ангиогенного сепсиса, так как существующие способы предполагали разрушение створки клапанов сердца с последующим введением культуры возбудителя. В этом случае вегетация возбудителя проходила на травмированных тканях с присущими для повреждений первичными изменениями.

Ангиогенный сепсис у подопытных животных вызывали под общим тиопенталовым обезболиванием путем введения шелковой лигатуры в просвет брюшной аорты (14 опытов) и задней полую вену (14 опытов). Во время введения шелковой нити травмировали интиму в зоне расположения лигатуры и импрегнировали последнюю культурой эпидермального стафилококка (2), создавая, таким образом, искусственный очаг инфекции в сосудистом русле.

Развитие сепсиса документировали по клиническим признакам, общему анализу крови, данным термометрии, бактериологическому исследованию крови с помощью макроскопических и микроскопических исследований тканей при снятии животных с опыта. Наблюдаемых животных снимали с опыта через 1, 2, 3, 4, 5, 6, 7 и 8 недель после операции. Кстати, в группе опытов с введением лигатуры в заднюю полую вену наблюдаемые животные погибли через 4 недели, а при формировании очага инфекции в брюшной аорте продолжительность жизни животных составляла 8 недель.

У животных оценивали активность, подвижность, отношение к еде и весовые данные. При снятии животных с опыта исследовали общий анализ крови, температуру в прямой кишке, частоту пульса и дыхания. Оценку этих данных проводили в сравнении с исходными показателями (до опыта). У каждого животного при выведении из опыта забирали кровь из бедренной артерии и вены, а после введения в наркоз порцию крови забирали из полую вену и аорты ниже и выше источника инфекции. После смерти животного и макроскопической оценки тканей иссекали очаг инфекции в пределах здоровых тканей, забирали кусочки селезенки, печени, миокарда, легкого и, в ряде случаев, лимфатический узел забрюшинной клетчатки. Забранные ткани очага сепсиса и кусочки органов фиксировали в 10% растворе формалина, из них готовили гистологические препараты, окрашивали эозином и гематокеилином и исследовали микроскопически.

Изучение особенностей местной реакции тканей в зоне формирующегося внутрисосудистого очага инфекции на ранних этапах развития процесса проводили в сопоставлении с морфологическими изменениями в селезенке и лимфатическом узле и с учетом выраженности общей воспалительной реакции организма. Эти данные были прослежены во все сроки наблюдения вплоть до снятия животных с опыта или их гибели.

Результаты

У всех наблюдаемых собак развился ангиогенный сепсис, проявившийся клиническими признаками генерализованной воспалительной реакцией,

бактериемией и формированием септического очага инфекции в задней поллой вене или брюшной аорте. Клинически он проявился нарастающим снижением физической активности подопытных животных, потерей веса, нарушением питания и постепенным угасанием жизненных функций (тахикардия, учащение дыхания, полиорганная недостаточность). Генерализованная иммуновоспалительная реакция проявлялась повышением температуры тела и прогрессирующими изменениями со стороны общего анализа крови: лейкоцитоз, нейтрофилия, сдвиг лейкоцитарной формулы влево, увеличение СОЭ, снижение содержания эритроцитов и гемоглобина.

Бактериемия подтверждена наличием во всех случаях возбудителя сепсиса в очаге инфекции поллой вены или брюшной аорты и выделением эпидермального стафилококка при заборе крови из аорты, поллой вены и бедренных сосудов (с учетом закономерностей капиллярной фильтрации возбудителя в органах и тканях). И, наконец, во всех случаях в стенке поллой вены и брюшной аорты выявлен очаг инфекции, поддерживающей септическое состояние и проявившийся определенными изменениями в динамике наблюдения в течение 8 недель. В данном сообщении мы оставляем в стороне анализ всех других данных и подвергаем подробному описанию изменения в формирующемся очаге инфекции в сопоставлении с изменениями в селезенке и лимфатическом узле.

Через одну неделю в очаге инфекции имела место гибель эндотелиоцитов и их отделение от базальной мембраны интимы в виде некротических образований эозинфильной окраски. Это сопровождалось обнажением базальной мембраны в проекции лигатуры и на некотором отдалении от нее. На лигатуре и обнаженной базальной мембране откладывались фибрин и свежие тромботические образования смешанного типа. В отдельных местах по краям слущенного эндотелия определялась его пролиферация.

В местах прохождения лигатуры через стенку сосуда в среднем и адвентициальном слоях выявлялась клеточная инфильтрация полиморфноядерными лейкоцитами, лимфоцитами и плазматическими клетками. На лигатуре, на обнаженной базальной мембране интимы, в отложениях фибрина и тромбов, на разрушенных эндотелиоцитах и вокруг лигатуры в местах прохождения ее через стенку сосуда определялась колонизация эпидермального стафилококка. Кроме того, выявлялся отек всех слоев сосудистой стенки в очаге инфекции. Особого внимания заслуживает то, что в зоне формирующегося очага инфекции со стороны обнаженной мембраны клеточная воспалительная реакция отсутствовала. Деструктивные изменения эндотелия с отложением фибрина и тромботических образований протекали без воспалительной клеточной реакции со стороны обнаженной базальной мембраны интимы сосуда.

В селезенке рисунок фолликулов сохранялся. В микроциркуляторном русле выявлялись отек и плазматическое пропитывание. Кровеносные сосуды были полнокровными, местами в них выявлялись тромбы. Отсутствовала граница между клеточными элементами «красной» пульпы и ее гиперплазия. Выявлялась миелоидная метаплазия лимфоидной ткани, что подтверждало септический характер поражения селезенки.

Через 2 недели после имплантации инфицированной лигатуры отмечалась дальнейшая десквамация эндотелия сосуда в формирующемся очаге инфекции.

Местами имело место «опустошение» целых зон внутренней эндотелиальной выстилки с обнажением базальной мембраны, которая была отечна, пропитана белками крови и элементами тканевого детрита. На лигатуре, в местах поврежденного эндотелия, на обнаженной базальной мембране имелись тромботические и фибринные отложения, в которых вегетировали колонии микроорганизмов. Тромбы смешанного типа были рыхлыми с явлениями гемолиза эритроцитов. В местах прохождения лигатуры через стенку сосуда в средней и адвентициальной оболочках выявлялась клеточная инфильтративная реакция со скоплением полиморфноядерных лейкоцитов, плазматических клеток, единичных мононуклеаров и макрофагов. Описанные выше изменения протекали без клеточной воспалительной реакции в зоне обнаженной базальной мембран (рис 1).

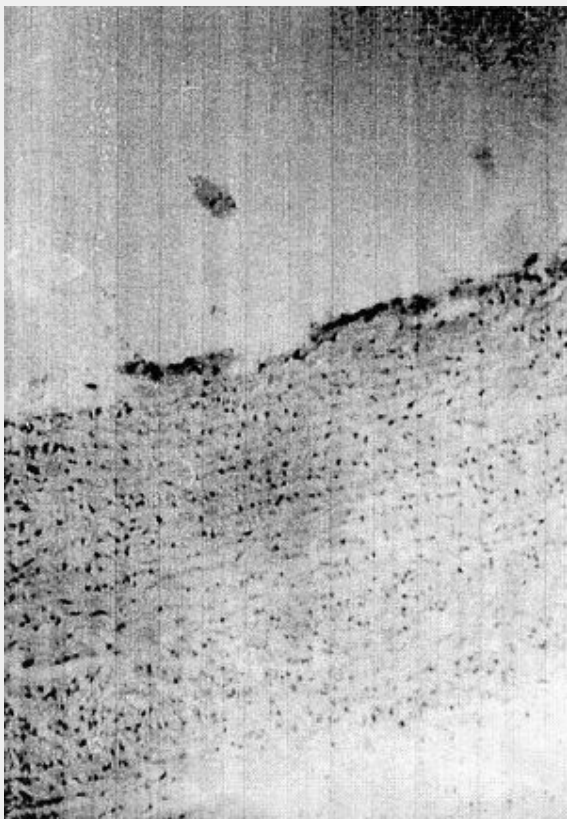


Рис.1. Состояние очага сепсиса в брюшной аорте через 2 недели после имплантации инфицированной лигатуры. Эозин-гематоксилин. Ув.250.

Видны скопления разрушенных эндотелиоцитов, отложения фибрина и тромботических масс, обнажение базальной мембраны интимы без клеточной воспалительной инфильтрации в формирующемся очаге.

В этот период в селезенке имели место выраженные явления стаза и тромбообразования в сосудах, очаги кровоизлияния, явления экссудативного васкулита (в сосудах разного типа). Реактивные центры белой пульпы были истощены, границы их определялись с трудом. Явления миелоидной метаплазии лимфоидной ткани прогрессировали и носили распространенный характер.

По прошествии 3-х недель после создания модели ангиогенного сепсиса в зоне сформировавшегося очага возникала эрозия, доходящая до средней оболочки, со

стороны которой развивалась клеточная воспалительная реакция, прикрытая фибрином и тромботическими массами с вегетирующими колониями микробов. Базальная мембрана интимы в этом месте была разрушена, по краям эрозии имели место отложения фибрина и тромботических масс с пластами слущенного эндотелия и колониями микроорганизмов. В местах прохождения лигатуры сохранялась воспалительная инфильтрация с клетками инородных тел. В адвентициальном слое сохранялись отек, дистрофия клеток, очаги кровоизлияния и формирование соединительной ткани в местах клеточных инфильтратов. В очаге сепсиса полый вены был более выражен отек всех слоев с миксоматозом структурных элементов и очаговой дегенерацией клеток.

В эти сроки селезенка имела классический «септический» вид. Определялись очаги кровоизлияний с отложением гемосидерина. В сосудах выявлялись стазы, тромбообразование и явления васкулита с набуханием и слущиванием эндотелия и воспалительной инфильтрацией.

Имело место «истощение» белой пульпы с прогрессирующей миелоидной метаплазией ее и замещением лимфоидной ткани. Выявлялось заметное уменьшение ретикулярного каркаса.

На 4-й неделе после имплантации инфицированной лигатуры в очаге сепсиса определялось изъязвление, образованное дефектом интимы и ограниченное воспалительным клеточным инфильтратом средней и адвентициальной оболочек. Инфильтрат состоял из лейкоцитов, макрофагов, гистиоцитов, эпителиоидных клеток и клеток «инородных» тел, он захватывал места прохождения лигатуры через стенку сосуда. В отдельных местах инфильтрата встречались фибробласты, как признак формирования соединительной ткани. На поверхности изъязвления находились фибринные отложения, тромботические массы и колонии бактерий. Со стороны просвета сосуда выявлялось обнажение базальной мембраны на некотором протяжении от краев изъязвления со слущиванием эндотелиоцитов, отложением фибрина и образованием тромбов содержащих колонии микроорганизмов.

В селезенке в этот период выявлялись очаги кровоизлияния с отложением гемосидерина, полнокровие сосудов с образованием тромбов и лимфолейкоцитарной инфильтрацией стенок. Миелоидная метаплазия лимфоидной ткани была резко выражена вплоть до почти полного исчезновения «белой» пульпы. Реактивные центры отсутствовали.

Животные с имплантацией лигатуры в заднюю полую вену погибли через 4 недели от прогрессирующей полиорганной недостаточности. Собаки с имплантацией лигатуры в брюшную аорту были сняты с опыта через 1, 2, 3, 4, 5, 6 и 7 недель, а остальные погибли через 8 недель наблюдения от прогрессирующей полиорганной недостаточности.

На 5-й неделе после создания модели ангиогенного сепсиса в формирующемся очаге выявлялись участки деструкции эндотелия с обнажением базальной мембраны. По краям образовавшегося изъязвления прорастала в его просвет из субинтимальных слоев молодая соединительная ткань. В воспалительном клеточном инфильтрате чаще встречались гистиоциты и фибробласты. Поверхность грануляций изъязвления была покрыта отложениями фибрина и тромботических масс с вегетацией в них колоний микроорганизмов.

Воспалительный клеточный инфильтрат распространялся на адвентициальную оболочку и места прохождения лигатуры через стенку сосуда.

В сосудах селезенки выявлялся диффузный экссудативно-продуктивный васкулит, представленный клетками миелоидного и макрофагального происхождения. На месте реактивных центров выявлялись кровоизлияния с отложением гемосидерина. Миелоидная метаплазия «белой» пульпы почти полностью замещала лимфоидную ткань.

Через 6-7 и 8 недель после имплантации инфицированной лигатуры в зоне сформировавшегося очага сепсиса в просвете брюшной аорты выявлялись на значительном протяжении дефекты эндотелиальной выстилки, на которых были фиксированы фибринные наложения и тромбы с тенденцией к организации. На обрывках эндотелия, на фибринных и тромботических отложениях вегетировали колонии микроорганизмов. В отдельных участках по краям слущенного эндотелия обнаруживались очаги его регенерации. Дно изъязвления было образовано клеточным воспалительным инфильтратом покрытым фибринными и тромботическими отложениями с вегетацией колоний бактерий. Инфильтрат распространялся на всю толщу средней оболочки и захватывал адвентиций аорты. В отдельных местах клеточного инфильтрата выявлялось скопление фибробластов с образованием молодой соединительной ткани.

В селезенке в эти сроки выявлялся диффузный экссудативно-пролиферативный васкулит с преобладанием клеток миелоцитарного и макрофагального происхождения. За счет прогрессирующей миелоидной метаплазии полностью исчезала лимфоидная ткань.

В лимфатическом узле выявлялась «стертость» реактивных центров и их гиперплазия. Паракортикальный слой был диффузно инфильтрирован клетками лейкоцитарно-гистиоцитарной природы. Отек ткани сочетался с расширением межфолликулярных пространств и лимфостазом. Встречались очаги кровоизлияний. В центре узла выявлялось скопление клеток лимфоидного происхождения.

Описанные выше изменения в очаге сепсиса, в селезенке и лимфоузле протекали на фоне прогрессирующих специфических патоморфологических изменений во всех органах. Эти изменения проявлялись прогрессирующим нарушением функций этих органов и заканчивались полиорганной недостаточностью, приводящей к летальному исходу в сроки 4 и 8 недель после имплантации инфицированной лигатуры.

Обсуждение результатов

В месте формирующегося очага сепсиса в стенке сосуда происходит дегенерация и гибель эндотелиоцитов с обнажением базальной мембраны.

Роль эндотелия в формировании локальной иммуновоспалительной реакции чрезвычайно высока. Эндотелиоциты обладают разнообразными иммунобиологическими свойствами. На их мембране расположены рецепторы для цитокинов, фрагментов системы комплемента (C3a, C5a), Fc - фрагменты иммуноглобулинов, молекулы адгезии для лейкоцитов и бактерий. Активация эндотелиоцитов наблюдается в ответ на адгезию микроорганизмов и воздействия их продуктов жизнедеятельности, что сопровождается избыточным биосинтезом цитокинов и усилением воспаления. Микроорганизмы и их токсины оказывают

прямое токсическое воздействие на эндотелий вызывая его гибель. Преимущественным механизмом гибели эндотелиоцитов при формировании очага ангиогенного сепсиса, вероятно, является апоптоз.

На инфицированной лигатуре, обнаженной базальной мембране интимы, на остатках слущенных эндотелиоцитов откладывается фибрин и тромботические массы с вегетацией возбудителя. В течение 2-х недель эти явления нарастают, целостность базальной мембраны интимы сохраняется, продолжается формирование очага инфекции и полностью отсутствует клеточная воспалительная реакция со стороны сосуда. Только на 3-й неделе после имплантации инфицированной лигатуры разрушается базальная мембрана, образуется изъязвление в стенке сосуда и развивается клеточная воспалительная инфильтрация со стороны средней оболочки сосуда с переходом на адвентиций. Эта клеточная инфильтрация в виде грануляционной ткани обращена в просвет сосуда, она прикрыта фибрином, мелкими тромбами и содержит колонии возбудителя сепсиса.

Отсутствие клеточной воспалительной реакции в зоне формирующегося очага сепсиса в первые две недели от начала развития процесса, имеет закономерный характер и наблюдается в период сохранения целостности базальной мембраны интимы. Разрушающиеся в этом месте эндотелиоциты не дают клеточной воспалительной реакции. В свою очередь базальная мембрана интимы, в которой отсутствуют сосуды, не способна дать клеточную воспалительную реакцию. Наблюдается не совсем обычное явление, когда в очаге инфекции в первые две недели нет «защитной» клеточной воспалительной реакции. Организм реагирует распространенной воспалительной реакцией на развивающийся процесс, а в самом очаге нет «защитной» клеточной реакции. В это время выражены интоксикация, гипертермия, изменения со стороны анализа крови, тахикардия, учащение дыхания, а в очаге инфекции нет воспалительной клеточной инфильтрации. Это демонстрирует необычную иммунологическую реакцию, и с другой стороны, делает организм «беззащитным» перед внедрившейся инфекцией. И действительно, идет дегенерация и слущивание эндотелиоцитов, обнажение базальной мембраны интимы, отложение фибрина и тромботических масс с вегетацией возбудителя сепсиса. На этом этапе для возбудителя сепсиса имеются идеальные условия для развития: среда крови, отложения фибрина, тромбы и остатки слущенных эндотелиоцитов. Условия для размножения возбудителя сепсиса идеальные, а местной «защитой» воспалительной клеточной инфильтрации нет.

Это необычное явление откладывает отпечаток на патогенез ангиогенного сепсиса (3). При наличии повреждения эндотелия сосудов и клапанов сердца даже транзиторная бактериемия с фиксацией возбудителя в зоне поврежденного эндотелия может создать условия для формирования очага ангиогенного сепсиса, так как местной воспалительной клеточной инфильтрации в этом месте в первые две недели нет. Клеточные факторы иммунитета в этом случае и в этом месте не «срабатывают». Если в организме нет специфических антител к возбудителю сепсиса, то его внедрение в зоне поврежденного эндотелия вызовет формирование первичного очага без «защитной» клеточной воспалительной реакции.

Таким образом, первой и основной иммунологической особенностью ангиогенного сепсиса является отсутствие в формирующемся очаге сепсиса воспалительной клеточной инфильтрации до разрушения базальной мембраны интимы, что продолжается в течение двух недель и в значительной степени ограничивает возможности организма в борьбе с внедрившейся инфекцией.

Не менее важным в патогенезе ангиогенного сепсиса являются прогрессирующие изменения в иммунокомпетентных органах (3). В селезенке в различные сроки развития процесса выявлены прогрессирующие изменения в виде экссудативно-продуктивного васкулита, очагов кровоизлияний, разрушения ретикулярной стромы и, самое главное, миелоидной метаплазии лимфоидной ткани. Через 5-6 недель после имплантации инфицированной лигатуры в селезенке, по этой причине, «белая» пульпа полностью отсутствовала. Это значит, что в более позднем периоде развития ангиогенного сепсиса глубокое поражение иммунокомпетентного органа серьезным образом сказывается на состоянии защитных реакций, подавление которых вместе с полиорганной недостаточностью создает фон необратимых изменений. В начальном периоде развития процесса отсутствие местной клеточной воспалительной реакции в очаге сепсиса сочетается с незначительными изменениями в селезенке, функция которой еще сохраняется. В позднем периоде болезни местная воспалительная клеточная реакция со стороны средней оболочки сосуда протекает на фоне глубоких изменений в селезенке и, можно полагать, на фоне угнетения иммунных реакций.

В приведенных данных явно недостает показателей клеточного и гуморального иммунитета меняющихся на фоне описанных выше изменений в очаге сепсиса и в селезенке на различных этапах развития ангиогенного сепсиса. Это требует еще специального изучения.

Выводы

1. В первые две недели в формирующемся очаге ангиогенного сепсиса отсутствует клеточная воспалительная реакция в ответ на внедрение инфекции.
2. Отсутствие клеточной воспалительной реакции в очаге сепсиса на ранних этапах развития процесса связано с сохранением целостности базальной мембраны, в которой отсутствие сосудов исключает возможность развития клеточной воспалительной реакции. Среда крови и эндотелиоциты не способны дать эту воспалительную реакцию.
3. Клеточная воспалительная реакция в очаге ангиогенного сепсиса развивается после разрушения базальной мембраны интимы (после 2 недель) за счет средней и адвентициальной оболочек сосуда.
4. Отсутствие клеточной воспалительной реакции в начальном периоде формирования очага сепсиса делает организм «беззащитным» при повреждении интимы и наличии бактериемии. С самого начала развития процесса создаются благоприятные условия для вегетации микроорганизмов при отсутствии «местных» «защитных» реакций со стороны больного.
5. В позднем периоде глубокое поражение селезенки демонстрирует этап «выключения» иммунокомпетентных органов с подавлением иммунных реакций.

Литература

1. Вельтмандер Н.Н., Бушманов Г.М., Блок А.А. Иммунологические аспекты первичного хронического септического эндокардита на фоне приобретенных пороков сердца. Подходы к лечению. // Кардиология - 1993 - № 11. - С.22.
2. Дундаров З.А. Новая модель экспериментального ангиогенного сепсиса. // Здравоохранение - 2000 - № 9 - С. 19.
3. Дундаров З.А., Шотт А.В. Патогенез, диагностика и лечение ангиогенного сепсиса. // Гомель 2002 - 127 с.
4. Норкин М.Н., Лепнина О.Ю., Тихонов М.А. Роль апоптоза и анертии Т-клеток в патогенезе гнойно-септических заболеваний. // Медиммунология -2000 = Т.2, № 1 - С. 35.
5. Шевченко Ю.Л., Данильченко В.В. Иммунологический статус больных инфекционным эндокардитом. // Вестник хирургии -1995-№ 1-с. 58.
6. Шилов А.Б., Романов В.А., Малафеева З.К. Характеристика возбудителя и иммунологического статуса организма при дремлющей (стафилококковой) инфекции в эксперименте. // Журнал микробиологии, эпидемиологии и иммунологии - 1982 - № 4.-С.74.
7. Drown D.L., Griffin G. Immune responses in endocarditis // Heart -1998.- Vol79,№1-p.1.