

СПОСОБ НАЛОЖЕНИЯ ШВА ПРИ СКВОЗНОМ РАНЕНИИ ВЕКА С ПОВРЕЖДЕНИЕМ ЕГО СВОБОДНОГО КРАЯ

ГУ «432 Главный военный клинический медицинский центр ВС РФ»

Предлагается разработанный и внедренный новый способ наложения шва при сквозном ранении века с повреждением его свободного края.

С целью восстановления правильной конфигурации века /особенно его свободного края/ при сквозном ранении с повреждением его свободного края показана хирургическая обработка с наложением швов. Все они преследуют цель сближения всех слоев века и правильное сопоставление краев раны у свободного его края. До настоящего времени чаще накладывают двухэтажные, трехэтажные и вось-

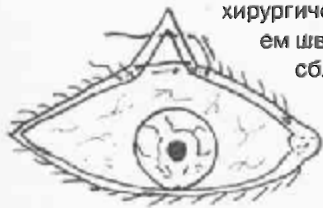


Рис. 1. Наложение шва

миобразные швы. Недостатком этих швов являются сложность их выполнения. Кроме того, швы накладывают со стороны слизистой, что в послеоперационном периоде травмирует слизистую глазного яблока и роговицу, особенно при повреждении верхнего века. Нами разработан и внедрен способ наложения шва, который лишен этих недостатков.

Техника операции пред-

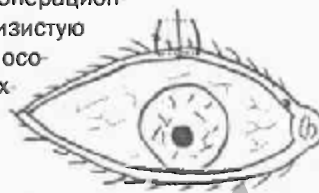


Рис. 2. Завязанный шов. Края раны адаптированы

РЕПОЗИТОРИЙ БГМУ

☆ Новые технологии в медицине

ставлена на рисунках.

После обработки операционного поля и инфильтрационной анестезии 2% раствором новокаина или 2% раствором лидокаина 1,5-2 мл наложение шва осуществляется следующим образом. Производят вкол иглы в межреберное пространство в 3-4 мм от края раны, вводят иглу, проходя через толщу века в просвет раны на 3-4 мм ниже свободного края века, затем на таком же расстоянии вкалывают иглу с противоположной стороны раны и выводят в межреберном пространстве, укладывают нить через ресничный край века на кожу в направлении угла раны и осуществляют вкол иглы со стороны кожи в 6-7 мм от ресничного края

и в 3-4 мм от края раны, проводят иглу через толщу века в просвет раны и вводят в толщу века с противоположной стороны с выходом на кожу в 3-4 мм от края раны (рис. 1), свободные концы нити завязывают на коже, равномерно сближая края раны до полной их адаптации (рис.2).

Наложённый таким образом шов проходит в толще века, одновременно и равномерно сближая края раны как в межреберном пространстве (что очень важно), так и на протяжении раны в сторону ее угла. В послеоперационном периоде слизистая глазного яблока и роговица не травмируются. Создается правильная конфигурация века и формируется гладкий рубец.

РЕПОЗИТОРИЙ БГМУ