

М.Т.Мохаммади, Ю.Е.Демидчик, А.М.Неровня, Е.Д.Черствой
**ПРОЛИФЕРАТИВНАЯ АКТИВНОСТЬ ОПУХОЛЕВЫХ КЛЕТОК
ФОЛЛИКУЛЯРНОГО РАКА ЩИТОВИДНОЙ ЖЕЛЕЗЫ И ЕЕ
КЛИНИЧЕСКОЕ ЗНАЧЕНИЕ**

Пролиферативная активность опухолевых клеток фолликулярного рака изучена в 20 случаях операционного материала иммуногистохимическим окрашиванием с помощью моноклональных антител Ki-67. Антиген Ki-67 экспрессирует во всех фазах (G1, S, G2 и M) клеточного цикла, кроме G0. Пролиферативная активность фолликулярного рака щитовидной железы в среднем составила $4,16 \pm 0,77\%$ (0,34% - 9,97%; $P < 0,01$). Фолликулярный рак с широкой инвазией обладал более высокой пролиферативной активностью ($6,37 \pm 0,76\%$; $P < 0,01$), чем вариант фолликулярного рака с минимальной инвазией ($0,83 \pm 0,13\%$; $P < 0,01$).

Ключевые слова: щитовидная железа, фолликулярный рак, пролиферативная активность, иммуногистохимия и Ki-67.

Proliferative activity of tumor cells was studied in surgery material from 20 cases of follicular thyroid carcinomas by an immunohistochemical staining procedure using monoclonal antibody Ki-67. This antigen is expressed during all phases (G1, S, G2 and M) of the cell cycle but not in quiescent G0 cells. The mean proliferative activity of 20 follicular thyroid carcinomas were $4,16 \pm 0,77\%$ (0,34% - 9,97%; $P < 0,01$). Widely invasive follicular thyroid carcinomas (12 cases) showed a higher proliferative activity ($6,37 \pm 0,76$ than minimally invasive follicular thyroid carcinomas (8 cases) ($0,83 \pm 0,13\%$; $P < 0,01$).

Key words: thyroid, follicular carcinomas, proliferative activity, immunohistochemistry and Ki-67.

Фолликулярный рак (ФР) щитовидной железы (ЩЖ) – одна из форм дифференцированных фолликулярноклеточных карцином ЩЖ. В последней классификации ВОЗ (1988) [11] дано следующее определение ФР ЩЖ: злокачественная опухоль, имеющая признаки фолликулярной дифференцировки и не имеющая гистологических признаков, характерных для папиллярного рака ЩЖ.

Фолликулярный рак ЩЖ чаще встречается у женщин, чем у мужчин, а также более часто в пожилом возрасте. Удельный вес ФР, по данным литературы, в не эндемических районах составляет в среднем от 5 до 10% всех злокачественных опухолей ЩЖ, в то время как в эндемичных по зобу регионах этот показатель возрастает до 30-40% [1, 7, 15, 17]. В Республике Беларусь, по данным Республиканского научно-практического центра опухолей щитовидной железы, удельный вес ФР ЩЖ среди всех первичных злокачественных новообразований ЩЖ составил 8,4%. Выделяют два основных варианта ФР ЩЖ: с широкой инвазией и с минимальной инвазией (инкапсулированный). Фолликулярный рак как правило представлен опухолевыми клетками, которые формируют опухолевые фолликулы, заполненные коллоидом, или формируют солидноклеточные структуры.

В последние годы интенсивно анализируются диагностические возможности методов, с помощью которых в опухоли определяют число (удельный вес) делящихся клеток [2], или другими словами, индекс пролиферативной активности (ПА) новообразования.

Пролиферативная активность опухолевых клеток определяет «фракцию роста» новообразования, т.е. пул клеток, активно синтезирующие нуклеиновые кислоты и находящиеся в разных фазах (G1-, S-, G2- или M-фаза) клеточного цикла.

Пролиферативная активность новообразования является одной из наиболее важных характеристик ее фенотипа, в значительной степени определяющей скорость роста новообразования, способность его к метастазированию, к ответу на лечебные мероприятия и возможный исход онкологического заболевания [6]. Многие факторы, влияющие на течение и исход онкологических заболеваний, свое патогенетическое действие на опухоль опосредуют через изменение ПА [5]. Оценивать ПА раковых клеток необходимо не только для расширения спектра биологических характеристик опухолевого роста, но и для селективного лечения онкологического заболевания и определения его клинического прогноза [19].

Индекс ПА опухолевых клеток можно определить путем вычисления процентного соотношения пролиферирующих клеток, которые активно синтезируют ДНК [18]. На протяжении десятилетий репродукцию опухолевых клеток исследовали с помощью определения митотического режима, тимидиновой гистоавторадиографии, цитометрии содержания ядерной ДНК и подсчета митозов [5]. Однако митоз (M-фаза) составляет лишь короткий отрезок от общего времени клеточного цикла, на пример по данным А. В. Упорова [6] относительная длительность M-фазы опухолевых клеток при раке молочной железы составляет лишь 5,04% (от 1,00 до 11,20%).

В последнее время разработаны новые, более информативные подходы для определения особенностей пролиферации клеток опухолей. В настоящее время чаще используется метод иммуногистохимического выявления в ядрах опухолевых клеток белков, принимающих участие в процессе клеточного деления. Оптимальным для широкого использования в патологоанатомической практике и наиболее специфическим пролиферативным маркером является Ki-67 [1, 5, 6]. Антиген Ki-67 является димерной молекулой, имеющей тесную связь с 10-й хромосомой [2] и состоит из 2 полипептидных цепей с молекулярным весом 345 и 395 кДа [16]. Экспрессия Ki-67 позволяет выделить опухолевые клетки, находящиеся во всех фазах (G1, S, G2 и M) клеточного цикла, кроме G0. [16, 18, 21].

Пролиферативная активность опухолевых клеток при раках ЩЖ вообще, и при ФР, в частности, достаточно активно изучается в странах западной Европы, США и Японии [10, 12, 13, 14, 19, 20]. В специализированной русскоязычной литературе имеется только единичные работы по изучению ПА рака ЩЖ [3, 4].

Е. Almudevar, А. Puras [9] отмечают важное значение изучения индекса ПА в дифференциальной диагностике фолликулярных аденом и фолликулярных карцином. R. Kanon и соавт. [13] считают что, иммуногистохимическое исследование с помощью антител Ki-67 предоставляет полезную информацию о пролиферативной характеристике и биологической природе заболеваний ЩЖ. Авторы не выявили значительной разницы индекса ПА между ФР и солидно-

трабукулярной фолликулярной аденомой, хотя ФР с широкой инвазией проявляется большей ПА чем ФР с минимальной инвазией.

К сожалению, в нашей стране изучение ПА при раках ЩЖ не проводилось вовсе. В связи с этим мы сочли целесообразным провести настоящее исследование.

Целью настоящей работы является изучение пролиферативной активности опухолевых клеток ФР ЩЖ различной степени инвазивного роста.

Материалы и методы

Материалом для исследования послужили гистологические препараты ФР ЩЖ, полученный от 20 пациентов (13 женщин и 7 мужчин), возраст которых на момент операции в среднем составил $55,2 \pm 2,66$ лет (от 28 до 71 года). Всем этим больным в Республиканском научно-практическом центре опухолей щитовидной железы (директор – академик Е. П. Демидчик) за период с 1996 по 2000 г. были произведены операции тотальной или субтотальной тиреоидэктомии по поводу опухолевого образования ЩЖ.

Из парафиновых блоков приготавливались гистологические препараты толщиной 4 мкм, которые окрашивались гематоксилином и эозином, а также проводилось иммуногистохимическое окрашивание с моноклональными антителами к нуклеопротейну Ki-67.

Все случаи были классифицированы в соответствии с критериями, изложенными во втором издании международной гистологической классификации опухолей ЩЖ (ВОЗ) 1988 года [11]. Определение пролиферативного индекса производилось в 4-9 полях зрения (Ч1000), где подсчитывалось общее число опухолевых клеток (не менее 1000) и количество иммунопозитивных клеток, которые экспрессировали Ki-67. Статистическая обработка производилась с использованием компьютерной программы Microsoft Excel 97.

Результаты и их обсуждение

Во всех 20 исследованных случаях ФР ЩЖ наблюдалась различной степени выраженности и распространенности иммунопозитивная реакция с антителами к Ki-67. Индекс пролиферативной активности ФР ЩЖ в среднем составил $4,16 \pm 0,77\%$. Диапазон значения экспрессии Ki-67 варьировал от минимального 0,34% до максимального 9,97%. Максимальные диаметры опухолей варьировали от 12 до 85 мм, составляя в среднем $49,75 \pm 4,66$ мм.

Индекс пролиферативной активности исследованных случаев фолликулярного рака щитовидной железы ($p < 0,01$)

№ случая	Индекс Ki-67(%)	возраст	диаметр опухоли (мм)	пол	pTNM (по ФРЦЖ)
Случаи ФР с широкой инвазией					
1	9,97	61	35	Ж	T4aNOM0* ¹
2	9,61	62	50	Ж	T3aNOM0
3	9,58	54	75	Ж	T4aNOM1* ²
4	9,23	68	12	М	T2aNOM1* ³
5	7,50	53	65	М	T4aNOM0
6	5,53	54	25	Ж	T2aNOM0
7	5,47	49	28	Ж	T4aNOM0* ⁴
8	5,08	60	45	М	T3aNOM0* ⁵
9	4,08	40	62	М	T4aNOM0
10	3,98	50	45	Ж	T3aNOM0
11	3,28	63	70	М	T4aNOM1* ⁶
12	3,15	77	70	Ж	T4aNOM1* ⁷
Случаи ФР с минимальной инвазией					
1	1,33	66	85	М	T3aNOM0
2	1,14	47	45	Ж	T3aNOM0
3	1,11	47	45	Ж	T3aNOM0
4	1,08	74	63	Ж	T3aNOM0
5	0,63	38	45	Ж	T3aNOM0
6	0,61	30	45	М	T3aNOM0
7	0,44	51	20	М	T2aNOM0
8	0,34	60	65	Ж	T3aNOM0

Примечание:

*¹-Прогрессия опухоли в виде имплантационного метастаза верхней трети шеи.

*²-Метастаз в легкое.

*³-Множественные метастазы в кости и мягкие ткани бедра.

*⁴-Прогрессия опухоли в виде метастаза в легкое.

*⁵-Прогрессия опухоли в виде метастазов в легкое, печень и яремные лимфатические узлы.

*⁶-Метастаз в легкое.

*⁷-Опухоль с прорастанием в кожу и метастазами в легкое и кости.

На основании степени капсулярной и сосудистой инвазий, в соответствии с критериями ВОЗ [5] все случаи ФР ЩЖ были разделены на две группы: 12 случаев с широкой инвазией и 8 случаев с минимальной инвазией (таблица). Фолликулярный рак с широкой инвазией (рис. б) имел все клинические признаки злокачественного новообразования, и наша задача заключалась в подтверждении фолликулярноклеточного генеза карциномы. Диагноза ФРЦЖ с минимальной инвазией ставился на основании выявления полной инвазии капсулы опухолевого узла и/или инвазии кровеносных сосудов в капсуле узла или за ее пределами (рис. а). В пользу инвазии кровеносных сосудов свидетельствовал один или несколько следующих общепризнанных гистологических признаков: а) полная инвазия стенки кровеносного сосуда; б) формирование опухолевыми клетками субэндотелиальных структур по типу «полипа» или «закупоривающей пробки»; в) наличие опухолевого эмбола, покрытого эндотелием. Группы опухолевых клеток, свободно располагающихся

в просвете сосуда и не имеющие эндотелиальной выстилки, имели, скорее всего, артефициальную природу [8]. В двух случаях была диагностирована первично множественная карцинома щитовидной железы – фолликулярный и папиллярный рак ЩЖ (случай ФР ЩЖ с широкой инвазией №4 и случай ФРЩЖ с минимальной инвазией №1 в таблице).

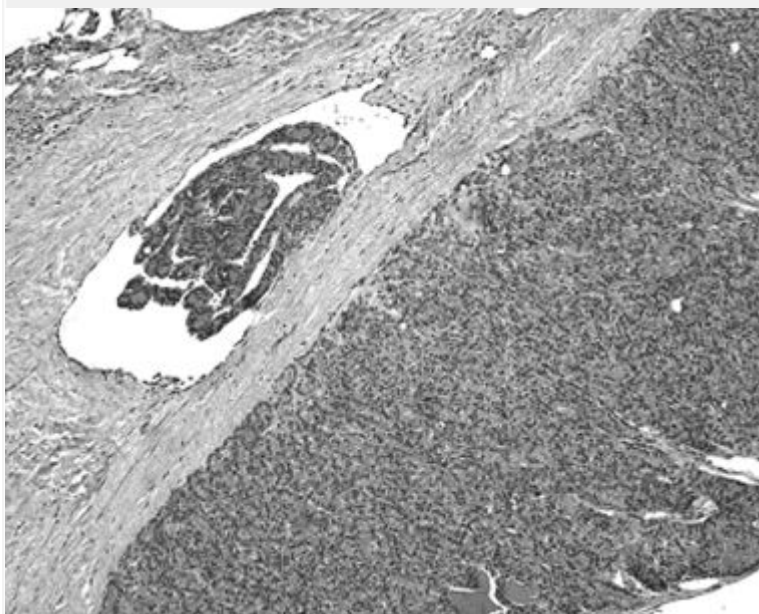


Рис. Фолликулярный рак щитовидной железы:
а. Вариант с минимальной инвазией, инвазия кровеносного сосуда в капсуле опухолевого узла. Окраска гематоксилином и эозином. x15;

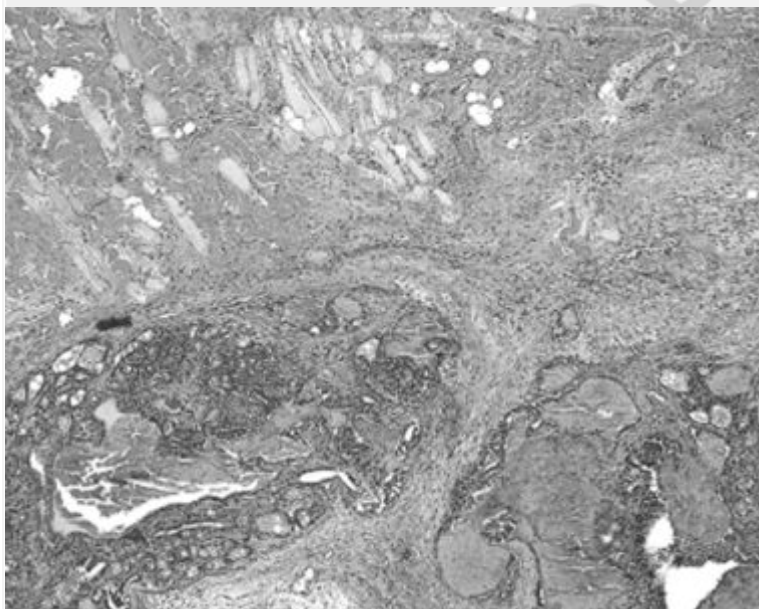


Рис. Фолликулярный рак щитовидной железы:
б. Вариант с широкой инвазией. Инвазия карциномы в скелетную мускулатуру. Окраска гематоксилином и эозином. x8;

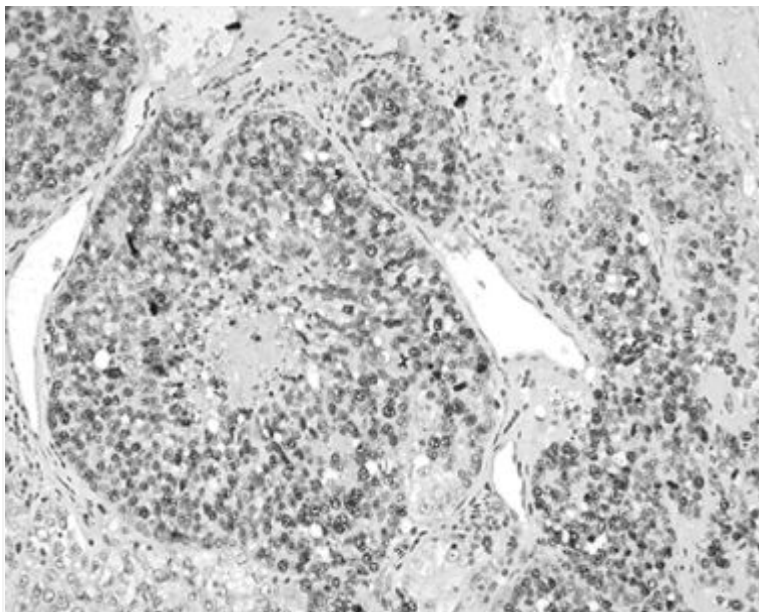


Рис. Фолликулярный рак щитовидной железы: в. Выраженная экспрессия Ki-67 в опухолевых клетках, формирующих солидные структуры с очагом центрального некроза. Иммуногистохимическая реакция с антителами к Ki-67. х30;

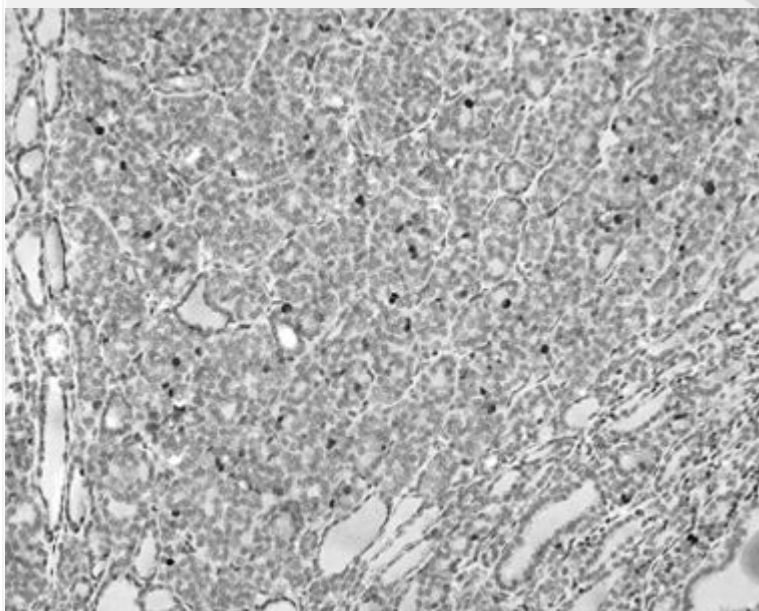


Рис. Фолликулярный рак щитовидной железы: г. Умерено выраженная экспрессия Ki-67 в опухолевых клетках, формирующих преимущественно фолликулярные структуры. Иммуногистохимическая реакция с антителами к Ki-67. х30

В изученных гистологических препаратах ФР ЩЖ имели следующее гистологическое строение: при ФР с широкой инвазией 8 (66,6%) новообразований имели солидно-трабекулярное, 2 (16,6%) фолликулярное и 2 (16,6%) смешанное строение; при ФР с минимальной инвазией 3 (37,5%) карциномы имели солидно-трабекулярное, 2 (25%) фолликулярное и 3 (37,5%) смешанное строение. В одном случае с первично множественным раком щитовидной железы метастазы в лимфатические узлы паратрахеальной клетчатки с обеих сторон имели строение папиллярного рака щитовидной железы. Отдаленные метастазы и имплантационные метастазы в мягкие ткани

шеи были выявлены у 7 пациентов, все они входили в группу случаев с широкой инвазией.

Индекс ПА для ФР ЩЖ с широкой инвазией (рис. в) составил $6,37 \pm 0,76\%$ ($3,15 - 9,97\%$) и для ФР ЩЖ с минимальной инвазией (рис. г) $-0,83 \pm 0,13\%$ ($0,34 - 1,33\%$). Таким образом, проведенное нами исследование достоверно ($p < 0,01$) показало, что ФР с широкой инвазией отличается от ФР с минимальной инвазией более высоким уровнем экспрессии Ki-67.

Выводы

1. Гистологические варианты фолликулярного рака щитовидной железы ФР ЩЖ разной инвазивности имеют различную пролиферативную активность: вариант фолликулярного рака с широкой инвазией обладает более высокой пролиферативной активностью ($6,37 \pm 0,76\%$; $P < 0,01$), чем вариант фолликулярного рака с минимальной инвазией ($0,83 \pm 0,13\%$; $P < 0,01$).

2. Высокая пролиферативная активность при фолликулярном раке щитовидной железы с широкой инвазией является одним из факторов увеличения темпа роста опухоли и развития гематогенных метастазов.

Литература

1. Богданова Т.И., Козырицкий В.Г., Тронько Н.Д.// Патология щитовидной железы у детей. Атлас.// 2000. Киев «Чернобыльинтеринформ».
2. Коршунов А.Г., Сычева Р.В. //Иммуногистохимическое изучение экспрессии антигена ядер пролиферирующих клеток в астроцитарных глиомах больших полушарий головного мозга.// 1996. Арх. пат. –Вып.2. –С. 32-37.
3. Пальцев М. А., Коган Е. А., Тунцова О. И. и др.// Морфологическая и молекулярно-генетическая характеристика рака, аденом и окружающей ткани щитовидной железы. //1998. –Арх. пат. –Вып. 3. –С.5-10.
4. Пальцев М. А., Коган Е. А., Тунцова О. И.//Иммуногистохимия биомолекулярных маркеров раннего рака щитовидной железы. //1997. –Арх. пат. –Вып. 6. –С. 18-23.
5. Пожариский К. М., Леенман Е. Е. //Значение иммуногистохимических методик для определения характера лечения и прогноза опухолевых заболеваний.// 2000. –Арх.пат. –Вып. 5. –С. 3-11.
6. Упоров А.В., Семилазов В.Ф., Пожариский К.М. //Иммуногистохимическое изучение клеток рака молочной железы с использованием разных маркеров пролиферации.// 2000. –Арх.пат. –Вып. 2. –С.26-30.
- 7.Хмельницкий О.К. // Цитологическая и гистологическая диагностика заболеваний щитовидной железы.// 2002. SOTIS. Санкт-Петербург.
8. Черствой Е. Д., Кравцова Г. И., Фурманчук А. В. и др. //Опухоли и опухолеподобные процессы у детей: классификация, морфология, гистогенез, молекулярная биология. Под ред. Е.Д. Черствой и др.// 2002. Минск. Асар.
9. Almudevar E., Puras A., De Miguel C., et al. //Aplicacion de las oncoproteinas P21ras, P53, bcl-2 y del factor de proliferacion celular Ki-67 (MIB-1) en el diagnostico de tumores tiroideos. //2000. Anales del Sistema Sanitario de Navarra. Volume 23. Issue 2. P.247-255.
10. Erickson L.A., Jin L., Wollan P.C. et al.// Expression of p27kip1 and Ki-67 in benign and malignant thyroid tumors.// 1998. Mod Pathol;11:169-74.

11. Hedinger C., Williams ED., Sobin LH. //Histological Typing of Thyroid Tumors.// 1988.-2nd ed. no. 11. In: International histological classification of tumors.- World Health Organization. Berlin: Springer-Verlag:5-18.
12. Herrmann C., Muller Cl., Schumm-Draeger P.-M. et al. //Immunohistochemical Quantification of Tumour Cell Proliferation in Different Types of Thyroid Carcinoma. //1993.-Clin. Endocrinol.- 101- P 23-27.
13. Katon R., Suzuki K., Hemmi A. et al. //Growth Activity in Hyperplastic and Neoplastic Human Thyroid Determined by an Immunohistochemical Staining Procedure Using Monoclonal Antibody MIB-1.//1995.-Human Pathology.-Volume 26.- № 2.-P.139-146.
14. Kobayashi K., Fukata Sh. Yokozawa T. et al. // MIB-1 Labeling Index in Various Types of Thyroid Neoplasms. –MIB-1 Labeling Index in Papillary Carcinomas of the Thyroid Represents Pathological Differentiated Types of the tumors.-// 1999. Journal of Endocrinological Investigation, Vol. 22, Suppl. to № 6, P. 70.
15. LiVolsi V.A. //Surgical Pathology of the Thyroid //1990.-Philadelphia.
16. Monique G.C.T. et al.// Positivity of the Proliferation Marker Ki-67 in Noncycling Cells.// 1998.-Am.J.Clin.Pathol. –110.- P. 24-31.
17. Rosai J. //Atlas of Tumor Pathology.Tumors of the thyroid Gland//1992.- Bethesda, Maryland.
18. Ross J.S.// DNA Ploidy and Cell Cycle Analysis in Pathology. //1996. IGAKU-SHOIN. NTW YORK-TOKYO.
19. Shimizu T., Usuda N., Yamanda T. et al. //Proliferative Activity of Human Thyroid Tumors Evaluated by Proliferating Cell Nuclear Antigen/Cyclin Immunohistochemical Studies.//1993.-Cancer. – Volume71.№9.-P 2807-2811.
20. Soares P., Sobrino-Simoes M. //Proliferative Activity of Human Thyroid Tumors Evaluated by Proliferating Cell Nuclear Antigen/Cyclin Immunohistochemical Studies. // 1994. Cancer, June 1, Volume 73, № 11, P. 2879-2881.
21. Taylor T., Cote R.J. //Immunohistochemistry: A Diagnostic Tool for the Surgical Pathologist. //1994. –Volume 19 in the series. Major problems in pathology. Second edition. P. 83-85.