

В. Я. Хрыщанович<sup>1</sup>, С. И. Третьяк<sup>1</sup>, А. В. Большов<sup>1</sup>, А. Э. Бейманов<sup>2</sup>, Е. В. Ходосовская<sup>1</sup>,  
Т. С. Колесникова<sup>1</sup>, Ж. А. Ибрагимова<sup>1</sup>, А. М. Писаренко<sup>3</sup>, Е. И. Кузьменкова<sup>4</sup>

## МИНИИНВАЗИВНЫЕ МЕТОДЫ ЛЕЧЕНИЯ ПОСЛЕОПЕРАЦИОННОГО ГИПОПАРАТИРЕОЗА. ЭНДОВАСКУЛЯРНАЯ АЛЛОТРАНСПЛАНТАЦИЯ ПАРАТИРОЦИТОВ

УО «Белорусский государственный медицинский университет»<sup>1</sup>,  
УЗ «Городская клиническая больница скорой медицинской помощи»<sup>2</sup>,  
УЗ «Минский городской клинический онкологический диспансер»<sup>3</sup>,  
ГУ «Республиканский центр медицинской реабилитации и бальнеолечения»<sup>4</sup>,

Разработан метод эндоваскулярной аллотрансплантации паратироцитов в селезеночную артерию, преимуществами которого являются минимальная травматичность, возможность выполнения под местной анестезией, сокращение времени операции и длительности пребывания в стационаре, хороший косметический эффект, отсутствие лимитирующих факторов для осуществления ре-аллотрансплантации. Сроки функционирования паратироидного аллотрансплантата составляют 4,5 [1–6] месяцев. Внутрипеченочная пересадка паратироцитов приводит к ранней дисфункции аллотрансплантата. Для одной клинически значимой трансплантации требуется не менее 8 миллионов паратироцитов. В комплексной оценке секреторной активности аллогенных паратироцитов, имплантированных в мышцы предплечья, следует использовать Casanova тест.

**Ключевые слова:** гипопаратиреоз, аллотрансплантация, паратироциты, малоинвазивная операция.

V. Yu. Khryshchanovich, S. I. Tretyak, A. V. Bolshov, A. E. Beimanov, E. V. Khodosovskaya,  
T. S. Kolesnikova, Z. A. Ibragimova, A. M. Pisarenko, E. I. Kuzmenkova

## MINIMALLY INVASIVE METHODS OF TREATMENT OF POSTSURGICAL HYPOPARATHYROIDISM. ENDOVASCULAR PARATHYROID ALLOTRANSPLANTATION

Endovascular method of parathyroid cells allotransplantation into the spleen artery was developed. The benefits of this method are minimally invasiveness, possibility of procedure under local anesthesia, decreasing of an operation time and in-hospital stay, good cosmetic effect, no limiting factors for re-do procedure. Period of functional parathyroid allograft activity was 4,5 [1–6] months. Intrahepatic parathyroid cells allotransplantation failed due to earlier allograft disfunction. For one clinical effective transplantation is necessary not lesser than 8 millions of parathyroid cells. Casanova test may be helpful in evaluation of parathyroid graft activity after forearm muscle transplantation.

**Key words:** hypoparathyroidism, allotransplantation, parathyroid cells, minimally invasive procedure.

Традиционно в лечении целого ряда эндокринных заболеваний, обусловленных гормонодефицитом, применяется заместительная гормональная терапия. Например, в лечении болезни Аддисона используются глюкокортикостероидные препараты, гипотиреоза – левотироксин, овариальной недостаточности – эстроген и прогестерон. Значительные преимущества лекарственной терапии указанных заболеваний связаны с возможностью использования гормональных препаратов в таблетированных формах. В то же время, если заболевание обусловлено дефицитом гормона-полипептида, пероральная заместительная терапия невозможна вследствие разрушения его протеолитическими пищеварительными ферментами. Как правило, решением проблемы в подобных случаях является подкожное введение соответствующего гормона-полипептида (гормон роста, инсулин, 1-дезамино-β-D-аргинин вазопрессин). Однако, несмотря на то, что развитие гипопаратиреоза также связано с дефицитом полипептидного гормона (паратгормон), до настоящего времени заместительная терапия этого заболевания не получила широкого распространения [1]. Стандартная терапия гипопаратиреоза, направленная на коррекцию гипокальциемии, заключается в назначении аналогов витамина Д и препаратов кальция, а не паратгормона [2]. Нерегулярный прием препаратов или их назначение в субтерапевтических дозировках сопровождаются постоянными мышечными судорогами или парестезиями. Более серьезной и, вместе с тем, закономерной проблемой у пациентов с гипопаратиреозом является передозировка препаратов заместительной терапии, являющаяся причиной развития гиперкальциемии, гиперкальциемии, нефролитиаза, нефрокальциноза, почечной недостаточности [2]. Следуя основным принципам стандартной заместительной терапии, в целом

ряде случаев не удается достичь оптимального баланса между интестинальной абсорбцией кальция и его почечной экскрецией. Разработка носимых дозаторов лекарственных веществ, пролонгирующих терапевтическое действие паратгормона, приходится на стадии испытаний in vitro и пока не в состоянии в полной мере решить проблему гормонодефицита [3]. Одним из решений проблемы, связанной с необратимой утратой в организме источника аутологичной паратиреоидной ткани, является паратиреоидная аллотрансплантация, которая представляет физиологически обоснованную альтернативу заместительной терапии, позволяя избежать ее возможных осложнений и побочных эффектов [4].

**Цель:** улучшить результаты лечения послеоперационного гипопаратиреоза путем применения малоинвазивных методов аллотрансплантации паратироцитов.

### Материал и методы

За период с февраля по декабрь 2014 года на базе хирургических отделений УЗ «Городская клиническая больница скорой медицинской помощи г. Минска» было выполнено двенадцать аллотрансплантаций паратироцитов (~6–40 млн.) по малоинвазивным методикам, показанием к которым во всех случаях был гипопаратиреоз после операций на щитовидной и паращитовидной железах по поводу рака (10), аутоиммунного тиреоидита Хашимото (1) и вторичного гиперпаратиреоза (1). Девяти пациентам производилась аллотрансплантация суспензии паратироцитов в селезеночную артерию в рентгеноперационной «INNOVA 3100, General Electric, США» ангиографического кабинета. Под местной анестезией раствором 2% лидокаина гидрохлорида выполнялась пункция передней стенки правой бедренной артерии, ко-

торая катетеризировалась по Сельдингеру интродьюсером 5F. По интродьюсеру вводили катетеры в аорту и селективно – в устье селезеночной артерии (контрастное вещество – «Визипак-320», 50 мл). После медленного (в течение 2–3 минут) введения 10 мл суспензии паратироцитов катетеры и интродьюсер извлекали, на место пункции артерии накладывали давящую повязку, фиксировали нижнюю конечность в положении разгибания на протяжении суток. В двух случаях была произведена паратиреоидная аллотрансплантация в плечелучевую мышцу (в одном случае – через 2 года после аллотрансплантации трупной почки), еще в одном – ре-аллотрансплантация под капсулу печени вследствие дисфункции клеточного аллографта через 14 месяцев после первичной внутриартериальной пересадки. Средний возраст пациентов составил 38,5 [27,5–50,3] лет. Совпадение по АВО-фенотипу донора было в 7 случаях. HLA-типирование не проводили. Пациенты, отобранные для аллотрансплантации паратироцитов, соответствовали критериям «послеоперационного» гипопаратиреоза: развитие характерных симптомов отмечалось сразу после операции на щитовидной или паращитовидной железах, симптомы купировались после назначения кальций-содержащих лекарственных средств, возобновление симптомов отмечалось после прекращения их приема. В крови регистрировались низкие показатели паратгормона, гипокальциемия и гиперфосфатемия (табл. 1). Несмотря на то, что до трансплантации все пациенты получали пероральную заместительную терапию кальций и витамин Д содержащими лекарственными средствами, у 50% пациентов гипопаратиреоз был тяжелой и средней степени тяжести, что явилось дополнительным подтверждением недостаточной эффективности медикаментозного лечения. Изучение суточного потребления реципиентами кальция и витамина Д с пищей проводилось с использованием программного комплекса для оценки сбалансированности питания «I-Nutrition» (разработан А. П. Шепелькевич и соавт.).

Таблица 1. Клинико-демографическая характеристика реципиентов

Реципиенты (n = 12) Me [25–75]	
Возраст, лет	38,5 [27,5–50,3]
Длительность гипопаратиреоза, лет	2 [1–8]
Кальций сывороточный общий, ммоль/л	1,98 [1,76–2,3]
Кальций сывороточный ионизированный, ммоль/л	1,04 [0,89–1,11]
Фосфор сывороточный неорганический, ммоль/л	1,5 [1,38–1,74]
[Ca]×[P], ммоль <sup>2</sup> /л <sup>2</sup>	3,25 [2,77–3,69]
Паратгормон сывороточный, пг/мл	4,76 [2,75–14,51]
Заместительная терапия:	
элементарный кальций, мг/сутки	1750 [1000–3000]
холекальциферол, МЕ/сутки	1400 [800–2400]
кальцитриол, мкг/сутки	0,88 [0,5–1,13]
левотироксин, мкг/сутки	125 [100–181,25]
Суточное потребление с пищей:	
кальция, мг	959,2 [636,2–1147]
витамина Д, мкг	1,53 [0,82–3,68]

Критериями функционирования аллотрансплантата считали повышение концентрации сывороточного кальция  $\geq 2$  ммоль/л, снижение потребности в кальций-содержащих лекарственных средствах, повышение уровня сывороточного паратгормона в сравнении с предтрансплантационными показателями, купирование или улучшение основных симптомов заболевания (парестезии, судороги), улучшение качества жизни, положительный Casanova test (градиент паратгормона = [уровень паратгормона на конечности с трансплантатом/уровень паратгормона на конечности без трансплантата] > 1,5) [5]. Критериями дисфунк-

ции трансплантата являлись очень низкие или неопределяемые уровни сывороточного паратгормона, сохранение или возобновление клинических симптомов заболевания и гипокальциемии на фоне возрастания потребности в кальций-содержащих лекарственных средствах до исходного уровня. В исследовании использованы непараметрические методы статистического анализа. Полученные данные представлены в виде медианы и перцентилей (Me [25–75]). Результаты считали статистически достоверными при  $P < 0,05$ .

**Результаты и обсуждение**

В посттрансплантационном периоде клинические симптомы гиперпаратиреоза не были выявлены ни в одном случае. Через 7 суток после пересадки было отмечено почти двукратное увеличение концентрации паратгормона – с 4,7 [3–15,3] пг/мл (в день операции) до 8 [6–25,08] пг/мл (Wilcoxon test,  $P = 0,09$ ). Такой резкий гормональный подъем мы связывали с поступлением в системный кровоток «базального» паратгормона, содержащегося в суспензии паратироцитов. Через 1 месяц после пересадки отмечалась статистически достоверное увеличение уровня сывороточного паратгормона, что свидетельствовало об адаптации культуры паратироцитов к новым условиям функционирования, а также включением физиологических механизмов регуляции фосфорно-кальциевого обмена. В процессе дальнейшего наблюдения концентрация паратгормона имела тенденцию к снижению через 6 месяцев, однако не достигала исходных (дооперационных) значений (рис. 1).

Поскольку большинством авторов в качестве места паратиреоидной ауто- и аллотрансплантации использовались мышцы предплечья, был предложен еще один объективный критерий функционирования трансплантата – Casanova test, заключающийся в проведении сравнительного анализа между уровнями сывороточного паратгормона на предплечье с трансплантатом и без него [5], при этом градиент концентрации в 1,5 и более раза свидетельствовал об удовлетворительной функции пересаженной паратиреоидной ткани. Однако, по мнению В. Wozniwicz et al. [6], отсутствие градиента паратгормона не исключает наличия функционирующей ткани, способной его продуцировать. У пациентки с длительно функционирующим аллотрансплантатом (6 месяцев) через 3 месяца после пересадки паратироцитов в мышцу предплечья градиент концентрации паратгормона составил 1,9. Следует отметить, что мышечная ткань не отвечает условиям иммунной привилегированности, как зоны «местообитания» аллотрансплантата, поэтому считаем, что показания к использованию данного метода пересадки ограничены, а его применение возможно в случае выраженного атеросклеротического поражения подвздошно-бедренного сегмента или у иммуносупрессированных пациентов.

Достижение нормокальциемии отмечалось через 1 месяц после пересадки со снижением до исходных значений к 6 месяцу после трансплантации (рис. 2).

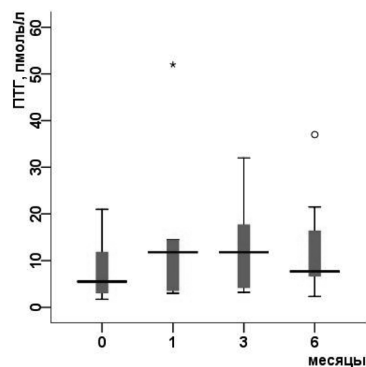


Рис. 1. Динамика концентрации сывороточного паратгормона

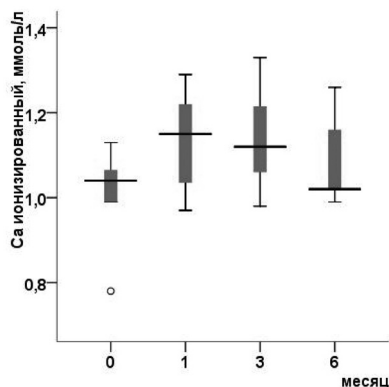


Рис. 2. Динамика концентрации ионизированного сывороточного кальция

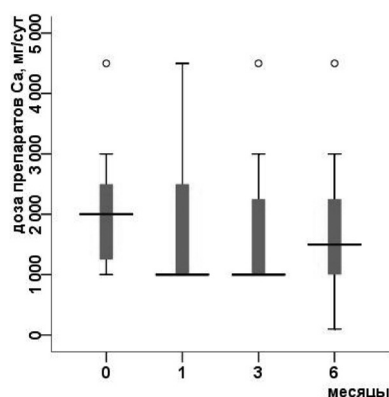


Рис. 3. Динамика суточного потребления кальций содержащих лекарственных средств

Наряду с другими критериями, характеризующими функциональную активность аллотрансплантата, нами была изучена возможность снижения потребности в кальций-содержащих лекарственных средствах. Существенное снижение перорального потребления солей кальция наблюдалось начиная с 1 месяца после пересадки (рис. 3). Кроме того, положительный эффект трансплантации исключил необходимость парентерального введения солевых растворов кальция. Редукция стандартной заместительной терапии гипопаратиреоза была отмечена и в отношении витамин Д содержащих лекарственных средств.

Для того, чтобы избежать возможного искажения положительных результатов паратиреоидной аллотрансплантации в отношении показателей фосфорно-кальциевого обмена и объема заместительной терапии, мы проанализировали динамику суточного потребления кальция с пищей. Проведенный анализ не выявил статистически достоверных отличий в количестве потребляемого алиментарного кальция на протяжении всего периода наблюдения (табл. 2). Более того, было отмечено, что после операции в пищевом рационе содержание кальция даже уменьшилось.

Таблица 2. Динамика суточного потребления кальция с пищей

Период наблюдения	Алиментарный кальций Me [25–75] (норма – 1000–1500), мг/сутки	
	пациенты (n = 12)	P-оценка (Friedman)
до пересадки	959,2 [636,2–1147,2]	> 0,05
1 месяц	927,8 [606,7–1159,3]	
3 месяца	904,7 [567,4–1162,2]	
6 месяцев	858,3 [341,6–1095,8]	

Судороги и парестезии купировались в 3 и 2 случаях соответственно, улучшение симптомов заболевания было отмечено в 6 случаях. В то же время, положительный клинический эффект пересадки отсутствовал у 4 пациентов, что, вероятно, было обусловлено первичной или ранней (в течение первого месяца) дисфункцией трансплантата. Динамика симптома Хвостека была изучена только у 5 пациентов, поскольку в остальных семи случаях опрос респондентов проводили в виде заочного анкетирования по почте. Как показало обследование через 6 месяцев после пересадки, у двух пациентов симптом Хвостека регрессировал с ++ до 0, у одного – с +++ до 0, и еще у двух – было отмечено его улучшение (с ++ до +). Медиана продолжительности функционирования паратиреоидного трансплантата составила 4,5 [1–6] месяцев, в то время как, у 7 (58,3%) пациентов клеточные аллотрансплантаты сохраняли свою эндокринную функцию более 3 месяцев. В связи с этим, представляется уместным, сформулированное S. Jacob, J. Duphy [7], определение понятия «успешной» паратиреоидной аллотрансплантации, которое подразумевает «полную или частичную компенсацию гипопаратиреоза в течение 3 и более месяцев». Дисфункция аллотрансплантата в разные сроки наблюдения потребовала возобновления пероральной заместительной терапии витамином Д и элементарным кальцием до первоначальных значений, но, в то же время, не явилась основанием для парентерального введения солевых растворов кальция. Дополнительным преимуществом малоинвазивной методики паратиреоидной аллотрансплантации явилось сокращение продолжительности оперативного вмешательства до 42,5 [40–50] минут. Характер оперативного вмешательства оказывал непосредственное влияние на продолжительность пребывания пациентов в стационаре, которая составила 5 [3,75–6,25] дней.

В одном случае была выполнена повторная пересадка паратироцитов (~6 миллионов) по малоинвазивной методике с ультразвуковым наведением в паренхиму печени. Однако уже через 1 месяц после ре-аллотрансплантации было очевидным развитие первичной дисфункции паратиреоидного трансплантата – концентрация паратгормона составила 1,43 пг/мл, общего и ионизированного кальция 1,15 ммоль/л и 0,62 ммоль/л, на прежнем уровне сохранялись симптомы гипопаратиреоза (Хвостека ++++). Дальнейшее 9-месячное наблюдение за пациенткой не выявило каких-либо положительных клинико-лабораторных изменений в течении гипопаратиреоза. Неудовлетворительный результат паратиреоидной ре-аллотрансплантации может быть обусловлен несколькими причинами: выбором в качестве места пересадки паренхимы печени и, как следствие, недостаточной иммуноизоляции трансплантата, недостаточным количеством трансплантированных паратироцитов, predisposing аллоиммунизацией реципиента [8].

До настоящего времени не разработан воспроизводимый метод «успешной» паратиреоидной аллотрансплантации без применения иммуносупрессии реципиента, а клинические результаты подобных пересадок по-прежнему остаются неудовлетворительными и в литературе представлены немногочисленными сообщениями в виде случаев из практики (case report) [9]. Несколько экспериментальных работ были посвящены изучению иммунологической привилегированности передней камеры глаза, капсулы почки и надпочечника, тимуса, желудочков головного мозга при аллотрансплантации эндокринной ткани. Однако разработанные локусы для пересадки невозможно использовать в клинических целях вследствие высокой травматичности операции и риска серьезных послеоперационных осложнений. Разработанный нами метод паратиреоидной аллотрансплантации позволил избежать указанных проблем и, вместе с тем, подтвердить гипотезу о принадлежности артериального пространства к иммунологически выгодным средам.

Функционирование аллотрансплантата в течение 6 и более месяцев наблюдалось при фенотипах группы крови A(II)/O(I) в 2 случаях и B(III)/O(I), O(I)/O(I), A(II)/B(III) – по одному случаю.



Таким образом, совпадение фенотипа группы крови не оказывало достоверного влияния на продолжительность функционирования паратиреоидного аллотрансплантата, что согласуется с результатами исследования T. Tolloczko [et al.] [4]. В том же исследовании авторами были установлены минимальные и максимальные сроки функционирования аллографта в случаях совпадения фенотипа группы крови O(I) и A(II) соответственно ( $P < 0,086$  и  $P < 0,118$ ). По мнению некоторых авторов, пролонгации функциональной активности трансплантата может способствовать повышение количества трансплантируемых паратироцитов, а также создание особых условий культивирования для предупреждения их старения. Полученные нами результаты в отношении количества пересаженных клеток не выявили подобной взаимосвязи ( $r_s = -0,2$ ;  $P > 0,05$ ), но, в то же время, было установлено, что для одной клинически значимой трансплантации необходимо не менее 8 миллионов паратироцитов. Наши попытки увеличения количества пересаживаемых паратироцитов, которое колебалось от 20 до 40 миллионов, существенно не влияло на послеоперационный результат. Скорее всего, большее значение имеет функциональная активность культуры клеток. Одной из вероятных причин не полного терапевтического эффекта пересадки может быть гибель определенного пула паратироцитов в раннем посттрансплантационном периоде из-за нарушения трофики клеток. Тщательный анализ полученных нами данных, к сожалению, не выявил достоверных прогностических факторов, влияющих на выживаемость аллогенных паратироцитов. В настоящее время отсутствуют не только надежные маркеры развития реакции отторжения паратироцитов, но и показатели, характеризующие количество остающихся жизнеспособными и функционирующими клеток после клинической трансплантации. Дополнительные исследования должны быть направлены на установление более сложных иммунологических феноменов, определяющих жизнеспособность пересаженных клеток. Например, необходимо выяснить роль экспрессии HLA антигенов I класса имплантированных паратироцитов в развитии реакции отторжения в отдаленном периоде. Вместе с тем, результаты экспериментальной ксенотрансплантации человеческих паратироцитов в брюшную полость мышам показали возможность длительного (15 месяцев) сохранения их эндокринной функции в отсутствие реакции отторжения [10]. По мнению авторов, предварительное культивирование паратиреоидной ткани и введение анти-CD4 моноклональных антител приводит к элиминации антигенов на поверхности паратироцитов.

Таким образом, преимуществами разработанного метода эндovasкулярной аллотрансплантации суспензии паратироцитов в селезеночную артерию являются минимальная травматичность вмешательства и возможность его выполнения под местной анестезией, сокращение времени операции и длительности пребывания в стационаре, хороший косметический эффект, отсутствие лимитирующих факторов для осуществления ре-аллотрансплантации. Сроки функционирования паратиреоидного аллотрансплантата при выполнении «свободной» пересадки паратироцитов в селезеночную артерию без макроинкапсуляции составляют 4,5 [1–6] месяцев. Внутривенная пересадка паратироцитов приводит к ранней (в течение 1 месяца) дисфункции аллотрансплантата, что дает основание исключить паренхиме печени из списка иммунологически выгодных анатомических областей. В комплексной оценке секреторной активности аллогенных паратироцитов, имплантированных в мышцы предплечья, следует использовать Casanova тест.

#### Литература

1. Horwitz, M. J. Hypoparathyroidism: is it time for replacement therapy? / M. J. Horwitz, F. Andrew // J. Clin. Endocrinol. Metab. – 2008. – Vol. 93, № 9. – P. 3307–3309.
2. Shoback, D. Hypoparathyroidism / D. Shoback // N. Engl. J. Med. – 2008. – Vol. 359. – P. 391–403.
3. Development of a parathyroid hormone-controlled release system as a potential surgical treatment for hypoparathyroidism / T. Anthony [et al.] // J. Pediatric Surg. – 2005. – Vol. 40. – P. 81–85.
4. Allotransplantation of cultured human parathyroid cells: present status and perspectives / T. Tolloczko [et al.] // Transplant Proc. – 1997. – Vol. 29. – P. 998–1000.
5. Secondary hyperparathyroidism: diagnosis of site of recurrence / D. Casanova [et al.] // World J. Surg. – 1991. – Vol. 15. – P. 546–550.
6. Cell culture preparation of human parathyroid cells for allotransplantation without immunosuppressives / B. Wozniawicz [et al.] // Transplant. Proc. – 1996. – Vol. 28, № 6. – P. 3542–3544.
7. Jacob, S. W. «Successful» parathyroid transplantation / Jacob S. W., Dunphy J. E. // Am. J. Surg. – 1963. – Vol. 105. – P. 196–204.
8. Improvement of postoperative hypocalcemia by repeated allotransplantation of parathyroid tissue without anti-rejection therapy / T. Kunori [et al.] // Tohoku J. Exp. Med. – 1991. – Vol. 165, № 1. – P. 33–40.
9. Allotransplant of microencapsulated parathyroid tissue in severe postsurgical hypoparathyroidism: a case report / P. Cabane [et al.] // Transplant Proc. – 2009. – Vol. 41, № 9. – P. 3879–3883.
10. Human parathyroid grafts survived and functioned in mice treated with anti-CD4 monoclonal antibody / M. Niimi [et al.] // Transpl. Proc. – 2000. – Vol. 32. – P. 1040.