

И. В. Загашвили<sup>1</sup>, А. Н. Януль<sup>1</sup>, Ю. В. Медушевская<sup>2</sup>, А. В. Чибирев<sup>2</sup>

## ИШЕМИЧЕСКИЙ АБДОМИНАЛЬНЫЙ СИНДРОМ

Военно-медицинский факультет в УО «Белорусский государственный медицинский университет»<sup>1</sup>,  
ГУ «432 ГВКМЦ ВС РБ»<sup>2</sup>

---

*Описываемый клинический случай демонстрирует особенности диагностики ишемического абдоминального синдрома у пациента с коморбидной патологией и мультифокальным атеросклерозом.*

**Ключевые слова:** ишемический абдоминальный синдром.

I. V. Zagashvili, A. N. Yanul, Yu. V. Medushevskaya, A.V. Chibirev

### ISCHEMIC ABDOMINAL SYNDROME. A CASE FROM PRACTICE

*The described clinical case shows features of diagnostics of an ischemic abdominal syndrome at the patient with komorbidny pathology and multifocal atherosclerosis.*

**Key words:** ischemic abdominal syndrome.

---

**П**онятие «боль в животе» характеризует ощущение боли или дискомфорта в области брюшной полости. Боль в животе – одна из наиболее распространенных жалоб, по поводу которой пациенты обращаются за медицинской помощью. Трудности в постановке точного диагноза связаны с тем, что боли в животе могут сопровождать чрезвычайно большое число заболеваний и не-

редко встречаются у пациентов среднего и пожилого возраста, подверженных сердечно-сосудистой патологии.

Представляем собственное клиническое наблюдение пациентки с болью в животе на фоне коморбидной патологии и мультифокального атеросклероза.

Пациентка К., 62-х лет, поступила в гастроэнтерологическое отделение 432 ГВКМЦ с жалобами на жгучие

боли в эпигастриальной и околопупочной области, иногда с иррадиацией в спину, возникавшие через 20–40 мин после приема пищи, позывы на дефекацию и послабление стула, сочетавшиеся со снижением артериального давления и эпизодами пресинкопальных и синкопальных состояний. Отмечала зависимость боли от количества, а не качества пищи. Указанные жалобы беспокоили в течение двух лет.

При обследовании были исключены аритмогенные причины синкопе, выявлены выраженная дислипидемия и мультифокальный атеросклероз (аорты с аневризмой восходящего отдела, дегенеративный кальциноз ее устья, брахицефальных артерий), стенокардия напряжения II функционального класса по NYHA, артериальная гипертензия II степени с очень высоким риском, последствия перенесенных инфарктов мозга (2003, 2004 гг.), компенсированный сахарный диабет 2 типа. Из сопутствующих заболеваний – эрозии желудка, стеатогепатоз. Несмотря на отсутствие физикальной симптоматики (систолический шум в эпигастриальной области) и данных за стенотическое поражение крупных артериальных сосудов брюшной полости при ультразвуковом исследовании (ультразвуковая доплерография сосудов указанной локализации не проводилась), выдвинутая диагностическая концепция хронического ишемического абдоминального синдрома была проверена ангиографическим исследованием. При висцеральной артериографии обнаружена атеросклеротическая бляшка устья чревного ствола с сужением просвета до 50% (рис. 1, 2).

Таким образом, в диагностике хронической абдоминальной ишемии – как одной из причин абдоминальной боли – наибольшее значение имеет типичный симптомокомплекс: количественная, а не качественная зависимость возникновения болей от приема пищи, дисфункция кишечника, нейровегетативные нарушения. Существенным подспорьем для дифференциальной диагностики служит выявление систолического шума в точке между верхней и средней третью линии, соединяющей мечевидный отросток с пупком. От кардиальных шумов он отличается тем, что по направлению к сердцу теряет свою интенсивность, от аортальных – не проводится на спину.

При окклюзии и субтотальном стенозе систолический шум в эпигастрии может отсутствовать. Функциональная проба является косвенным подтверждением существования хронической абдоминальной ишемии и заключается в провоцировании клинических проявлений пищевой нагрузкой, с последующим купированием болей нитроглицерином [1, 2].

Трудности раннего выявления хронической абдоминальной ишемии обусловлены действием компенсаторных механизмов, перераспределяющих кровотоки в кишечной стенке. Поэтому функции кишечника, в том числе и всасывание, остаются практически нормальными до момента, когда повреждение станет необратимым при коллатеральном кровообращении. Даже при полной окклюзии висцеральных артерий в кишке, не возникает симптоматика сосудистой недостаточности. По мере снижения артериального кровотока прогрессирует ишемия мышечного слоя кишки и появляется связанная с ишемией боль, поскольку кровообращение в кишечнике становится неадекватным для обеспечения усиленной перистальтики, вызванной приемом пищи.

Внедрение в клиническую практику ультразвуковой доплерографии позволяет неинвазивным путем надежно диагностировать стенотические поражения крупных артериальных сосудов брюшной полости. Инвазивные ангиографические исследования являются «золотым стандартом диагностики» и позволяют определить тактику лечения [4]. Диагноз окончательно подтверждается во время операции при ревизии непарных висцеральных ветвей [1, 3]. При аортоартериите обнаруживается характерный фиброзный процесс в виде футляра вокруг аорты и висцеральных ветвей. При атеросклерозе отмечается плотная артериальная стенка, нередко пальпируется твердая атеросклеротическая бляшка. При сдавлении чревного ствола медиальной ножкой, серповидной связкой диафрагмы или гипертрофированным солнечным сплетением, перипроцесс отсутствует, аорта не изменена, артерия мягкая. Признаком нарушения кровообращения служит определяемое дрожание над артерией, которое при слабом кровотоке или окклюзии может отсутствовать.

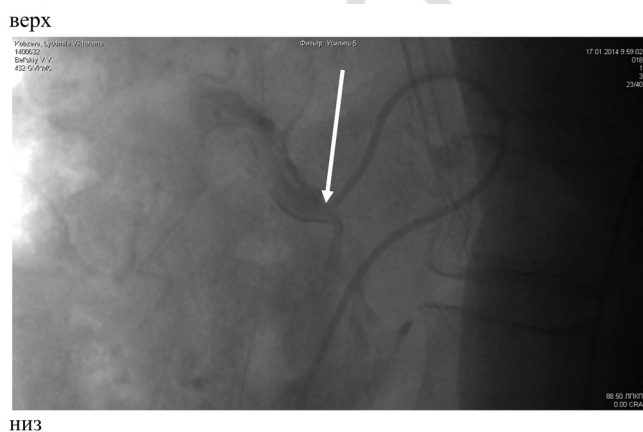


Рис. 1. Атеросклеротическая бляшка устья чревного ствола с сужением просвета до 50%

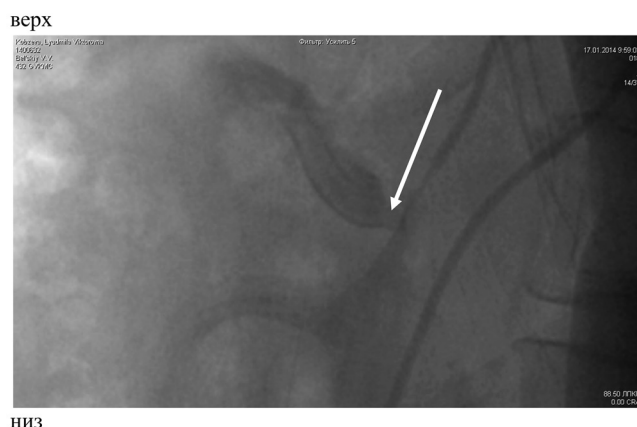


Рис. 2. Атеросклеротическая бляшка устья чревного ствола с сужением просвета до 50%

Известны три стадии хронической абдоминальной ишемии: I-относительная компенсация, когда дисфункция желудочно-кишечного тракта незначительна, заболевания, как правило, выявляют случайно при обследовании пациентов с подозрением на другую сосудистую патологию (например, синдром Лериша и др.); II-субкомпенсация с выраженной дисфункцией кишечника, болью в животе после приема пищи; III-декомпенсация с дисфункцией кишечника, постоянной болью в животе, прогрессирующим снижением массы тела, астеноипохондрическим синдромом.

Эффективного консервативного лечения, способного остановить прогрессирование заболевания, нет. Поэтому существует постоянная угроза острого нарушения висцерального кровообращения. Рекомендуется проводить хирургическое лечение во II и III стадии заболевания. Что касается I стадии, то коррекцию кровотока проводят лишь при поражении брюшного отдела аорты или других крупных ветвей, так как при этой локализации усугубляются гемодинамические нарушения в висцеральных сосудах. Пациентов оперируют в случае сохранения у них болевого синдрома при установленной артериальной непроходимости или когда полное клиническое обследо-

вание исключает какой-либо другой генез симптоматики ишемического абдоминального синдрома. Выбор лечебной тактики основывается на клинических критериях и опыте хирурга.

Пациентке, из описанного клинического случая, при выписке на амбулаторный этап лечения были даны соответствующие рекомендации по дальнейшему лечению и динамическому наблюдению, в т.ч. консультация сосудистого хирурга ГУ «РНПЦ «Кардиология» в плановом порядке.

### Литература

1. Звенигородская, Л. А., Самсонова Н. Г., Топорков А. С. Хроническая ишемическая болезнь органов пищеварения: алгоритм диагностики и лечения // Русский медицинский журнал. 2010; 18 ( 9): 544–548.
2. Поташов, Л. В., Князев М. Д., Игнашов А. М. Ишемическая болезнь органов пищеварения. М.: Медицина, 1985. 216 с.
3. Чернявский, А. М., Караськов А. М., Мироненко С. П., Ковляков В. А. Хирургическое лечение мультифокального атеросклероза / Бюл.СО РАМН 2006; 2: 126–131.
4. «American Gastroenterological Association medical position statement: Guidelines on intestinal ischemia» // Gastroenterology journal. 2000; 118: 5 p.

Поступила 2.02.2015 г.