

ОЦЕНКА ЭФФЕКТИВНОСТИ ФИБРИНОВОГО КЛЕЯ «ФИБРИНОСТАТ» ПРИ КРОВОТЕЧЕНИИ ИЗ ПЕЧЕНИ В ЭКСПЕРИМЕНТЕ

¹ГУ «432 Главный военный клинический медицинский центр

Вооруженных Сил Республики Беларусь»,

²Белорусский государственный медицинский университет

В настоящей исследовании представлены результаты изучения эффективности нового композиционного препарата местного гемостатического действия на основе естественных факторов свертывания «Фибриноста́т» при кровотечении из печени в эксперименте.

Несмотря на успехи современной медицины, разработка совершенных методов гемостаза при паренхиматозных кровотечениях из печени представляет важную проблему из хирургии.

По данным отечественных и зарубежных авторов, частота повреждений печени при травме живота колеблется от 14 до 56% случаев и не имеет существенной тенденции к снижению [5, 6, 8, 9]. При закрытых повреждениях печени правая доля повреждается в 56,2 % случаев, левая - в 16,3%, ворота печени - в 10,9%, связка печени - в 6,6 % [2]. До 85% времени в процессе операций затрачивается на обеспечение гемостаза [4, 7]. Длительное не снижающееся кровотечение из ран печени объясняют

плохой сократительной способностью паренхимы, отсутствием клапанов в венах органа, не спадающимся просветом сосудов, местными расстройствами свертывающей системы крови, истечением желчи в образующуюся рану. Желчь обладает высокой фибринолитической активностью за счет наличия фермента билиокиназы и сильно тормозит свертывание крови [1, 11].

Одним из эффективных способов остановки кровотечения при повреждениях печени является орошение источника гемостатическим препаратом. Таким препаратом обладающим выраженным местным гемостатическим эффектом, является композиционное гемостатическое средство «Фибриноста́т», созданное на основе естествен-

РЕПОЗИТОРИЙ БГУИ

ных факторов свертывания крови тромбина и фибриногена. «Фибриностат» разработан в лаборатории экспериментальной патологии и трансфузиологии ГУ «РНПЦГТ МЗ РБ» (г. Минск). Новое средство по характеру действия дублирует нормальный биологический процесс свертывания крови на финальной его стадии, усиливает репаративные процессы в ране и состоит из двух компонентов.

Главным компонентом является человеческий фибриноген, растворителем которого служит антифибринолитическое вещество (контрикал или гордокс). Второй компонент – раствор-активатор, содержащий различной степени активности тромбин и раствор кальция хлорида (схема 1).

Препарат применяется при помощи двух шприцев соединенных переходником, позволяющим одновременно наносить на раневую поверхность растворы фибриногена и тромбина в равных количествах. Также возможно послойное нанесение – сначала раствор фибриногена, а затем раствор тромбина.

Механизм образования фибринового клея включает несколько этапов (схема 2).

Первый этап – ферментативно-протеолитический, в течении которого под влиянием каталитически действующего на пептидные связи тромбина от молекулы фибриногена отщепляются фибринопептиды А и В, образуется жидкий фибрин. Второй этап – полимеризационный. Оставшийся после отщепления фибринопептидов молекула фибриногена фибрин-мономер приобретает способность соединяться с себе подобными и образовывать фибрин-полимер, который представляет собой гель.

Образовавшаяся сеть фибрина стабилизируется фактором XIII свертывания крови. Последний в присутствии ионов кальция и тромбина способствует уплотнению фибринового сгустка. Этот этап является заключительным в образовании фибринового клея [3].

Прочность фибринового сгустка определяется количеством применяемого фибриногена. Тромбин в основном оказывает влияние на скорость образования сгустка. Формирование геля менее, чем за 5 секунд отмечается при концентрации тромбина 500 ЕД, тогда как при кон-

центрации 4 ЕД необходимо от 30 секунд до нескольких минут. Увеличение концентрации тромбина снижает прочность фибринового клея [12].

Включение антифибринолитических средств в рецептуру препарата позволяет сохранить свойства фибринового клея в течение 2-4 недель, тогда как без него клей теряет прочность через несколько дней. При манипуляциях на тканях с высокой фибринолитической активностью (печень, селезенка, почки) ведение антифибринолитика признано необходимым [10].

Цель исследования

Экспериментальное изучение эффективности нового композиционного препарата местного гемостатического действия на основе естественных факторов свертывания «Фибриностат» при кровотечении из печени.

Материал и методы

Для изучения местного влияния фибринового клея «Фибриностат» на заживление ран печени, а так же способности его к быстрой остановке паренхиматозного кровотечения использовали 50 белых крысы линии Вистар обоего пола массой 230 ± 25 г. Животные были разделены на 3 группы: основную – 15 особей, группу сравнения – 15 и контрольную – 15. В основной группе в качестве гемостатического препарата местного действия применялся фибриновый клей «Фибриностат», в группе сравнения – фибриновый клей «Tissucol» (Австрия). Контрольную группу использовали только для получения базовых результатов. Операции проводились под общим комбинированным наркозом (реланиум 0,5 мг/кг и калипсол 3мг/кг). Крысам выполнялась верхнесрединная лапаротомия, в рану выводилась левая доля печени. После чего выполняли стандартную клиновидную резекцию в области левой доли печени размером 10 x 5 мм. В основной группе и группе сравнения на кровоточащую поверхность послойно наносился препарат, после чего края раны сводились и удерживались течение 3-5 мин., в ходе которых они прочно склеивались. Через 15 мин. после остановки кровотечения операционная рана ушивалась наглухо и животные выводились из наркоза.

Время остановки кровотечения в основной, контрольной группе и группе сравнения измеряли в секундах.

Наблюдение за экспериментальными животными осуществляли в течение 7 суток после применения препарата. Через определенные интервалы времени (на 1, 3, 7, 14, 21 и 28-е сутки) животных выводили из опыта передозировкой тиопентала натрия. Предварительно производился забор образцов крови путем пункции перикарда для цитологического исследования. Цитологические показатели крови (количество эритроцитов, лейкоцитов, тромбоцитов), а также уровни содержания гемоглобина и гематокрита, определяли с помощью автоматического гематологического анализатора «Beckman Coulter» (США). Для получения базовых результатов забор крови так же производили у 5 животных без нанесения какой-либо травмы.

Ткани печени, предназначенные для гистологического исследования, фиксировали в 10 % растворе формалина, обезвоживали в спиртах возрастающей концентрации и заливали в парафин.

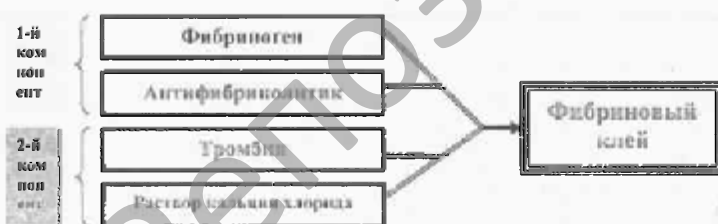


Схема 1. Состав препарата «Фибриностат».

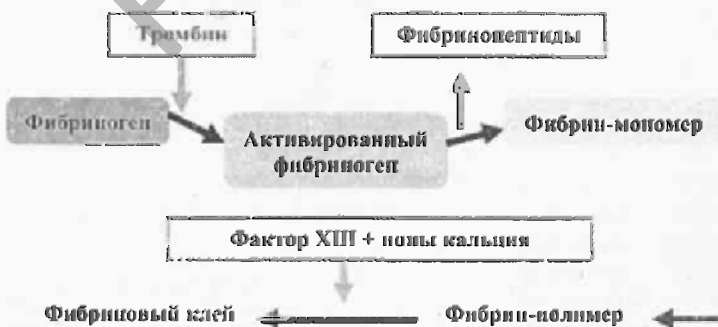

Схема 2. Схема фибринообразования



Рис.1. Зона травматического повреждения с некрозом ткани печени. 1-е сутки применения «Фибриноста́та». Окраска гематоксилином и эозином. Ув. x 240



Рис.3. Отсутствие фибрина в месте заживления. 7-е сутки применения «Фибриноста́та». Окраска MSB. Ув. x 240



Рис.5. Начало формирования рубца, редукция капилляров. 14-е сутки применения «Фибриноста́та». Окраска по Массону. Ув. x 120




Рис.2. Появление фибробластов и макрофагов в пограничной зоне. 3-и сутки применения «Фибриноста́та». Окраска гематоксилином и эозином. Ув. x 240




Рис.4. Хаотическое ветвление вновь образованных коллагеновых волокон. 7-е сутки применения «Фибриноста́та». Окраска по Массону. Ув. x 240



Рис.6. Очаговый фиброз глиссоновой капсулы с гигантоклеточными гранулемами инородных тел. Окраска гематоксилином и эозином. Ув. x 120

Гистологические срезы окрашивались гематоксилином и эозином, целестиновым синим (MSB) по Д.Д. Зербино и Л.Л. Лукаевич, по методу Masson для выявления коллагеновых волокон. В микропрепаратах оценивали активность репаративных процессов в области раны, выраженность деструктивных и воспалительных реакций. При аутопсии ни в одном наблюдении не отмечено желчеистечения в брюшную полость.

Результаты и обсуждение

В контрольной группе животных остановка кровотечения наступала через $220,42 \pm 1,35$ секунд, в опытной серии, после последовательного нанесения «Фибриноста́та» гемостаз наступал через $5,26 \pm 0,17$ секунд, в группе сравнения через $4,96 \pm 0,19$ секунды.

При сравнительном изучении заживления экспериментальной раны печени в условия применения препаратов «Фибриноста́т» и «Tissucol» (Австрия), а также без их применения установлено, что раневой процесс во всех сериях протекал однотипно в виде сменяющих друг друга фаз.

На 1-е сутки после применения «Фибриноста́та» гистологическая картина характеризовалась обширным некрозом печеночной ткани в центре раневого повреждения с частичной потерей структурной организации ацинусов, но с сохранением контуров расширенных синусоидов, пикнозом и распадом ядер, гомогенизацией цитоплазмы гепатоцитов (рис. 1). Среди некротизированной клеточной массы определялись многочисленные сливающиеся свежие кровоизлияния. Скопления эритроцитов выявлялись по краям, в центре и на поверхности раны, в том числе и в составе фибрина. Многие эритроциты были не изменены, без признаков гемолиза, некоторые из них утратили свою

эллипсоидную форму, имели вид «клеток-теней». Лейкоцитарная реакция была выражена, носила диффузный характер, кроме сегментоядерных лейкоцитов встречались единичные гистиоциты. Часть лейкоцитов находилась внутри расширенных синусоидов, другая – между распадающимися гепатоцитами. На поверхности раны и среди некротических масс определялся фибрин с различными тинкториальными свойствами и преобладанием «старого», окрашивающегося целестиновым синим в синий и сине-голубой цвет и в меньшей степени более «молодого» или «зрелого» фибрина красного цвета.

К 3-м суткам гистологическая картина характеризовалась уменьшением количества лейкоцитов, появлением в составе воспалительного инфильтрата на границе с сохранившейся печеночной тканью гистиоцитов и молодых фибробластов, имеющих характерную структуру-крупные размеры, веретеновидную или звездчатую форму клеточного тела, большое светлое ядро с ядрышками. Макрофаги находились в непосредственной близости от фибробластов или между ними, имели характерную округлую форму и бобовидное, реже овальное, более плотное, чем у фибробластов, ядро (рис. 2).

Некротические массы частично сохранялись, заметно была снижена или отсутствовала сегментоядерная инфильтрация. Определялась выраженная макрофагальная реакция с фагоцитозом клеточного детрита; эритроциты с признаками гемолиза: деформацией или утратой формы, обесцвечиванием. Сохранялись в небольшом количестве плотно упакованные пучки «старого» фибрина.

К 7-м суткам после применения «Фибриноста́та» вследствие усиленного роста фибробласты становятся преоб-

ладающими клеточными элементами. Это сопровождается появлением сформированных капилляров. В центре находится гемолизированная кровь. В молодой соединительной (грануляционной ткани) появляются отдельные гранулемы инородных тел с очаговой агрегацией макрофагов, эпителиоидных клеток и гигантских клеток инородных тел. В цитоплазме последних содержались гомотенные вытянутые включения, обладающие при поляризации микроскопии анизотропией, что позволяет отнести их к кристаллоидам (рис.3).

Характерно рыхлое расположение клеток из-за нарастания объема основного (межклеточного) вещества. Окраска на фибрин отрицательная. Впервые выявляются вновь образованные нежные, идущие в различных направлениях коллагеновые волокна (рис.4).

На 14-е сутки под глиссоновой капсулой происходило формирование очагового разрастания соединительной ткани – рубцевание. Количество фибробластов уменьшалось, происходила редукция сосудов, хаотический в различных направлениях ход коллагеновых волокон сменялся появлением толстых волокон и пучков, идущих параллельно глиссоновой капсуле, в толще соединительной ткани на границе с глиссоновой капсулой отмечались скопления гемосидерофагов (рис. 5). Сохраняется гемосидероз и гигантоклеточные гранулемы инородных тел.

Репаративные процессы на 21-е сутки характеризовались разрастанием фиброзной ткани, принимающей вид очагового утолщения глиссоновой капсулы. Среди коллагеновых волокон сохранялись гигантоклеточные гранулемы инородных тел, единичные макрофаги и лимфоциты (рис. 6).

Выводы

1. Новый композиционный препарат на основе свертывания «Фибриностат» состоит из естественных биологических компонентов, не вызывающих выраженной реакции тканей; стимулирует процессы заживления.
2. Фибриновый клей при паренхиматозном кровотечении из печени обладает эффективным местным гемос-

татическим действием. Его гемостатический эффект обусловлен плотным соединением клеевой пленки с подлежащими тканями.

3. Быстрая резорбция фибринового клея (к 7-м суткам), отсутствие токсического и раздражающего действия, стимуляция репаративных процессов способствуют быстрому заживлению раневых дефектов с образованием нежного рубца.

Литература

1. Абдуганиев А.А., Рустамов И.Р., Ахмедов А.З. Особенности гемостаза при операциях на печени // Клинич. хирургия. – 1991. – № 9. – С. 51-53.
2. Гаин Ю.М. Неотложная хирургия органов брюшной полости. – Минск, 2004. – 298 с.
3. Грицюк О.И., Амосова К.М., Грицюк И.О. Практическая гемостазиология. – Киев, 1994. – 256 с.
4. Ильичев С.Н. Травмы живота: (Клиника, диагностика, некоторые показатели неспецифической защиты и иммунореактивности): Автореф. дис.... канд. мед. наук. – Хабаровск, 1992. – 18 с.
5. Козлов И.З., Горшков С.З., Волков В.С. Повреждения живота. – М.: Медицина, 1988. – 224 с.
6. Норейка Л.А. Диагностика и лечение сочетанных закрытых травм живота: Автореф. дис.... д-ра мед. наук. – Вильнюс, 1991. – 24 с.
7. Ребизов В.Ю. Применение плазменных потоков при операциях на печени и селезенке: Автореф. дис.... канд. мед. наук. – М., 1989. – 23 с.
8. Шапошников Ю.Г., Решетников Е.А., Михопулос Т.А. Повреждения живота. – М.: Медицина, 1986. – 256 с.
9. Cox E.F., Flancbaum L., Dauterive A.H., Paulson R.L. Blunt trauma to the liver // Ann. Surg. – 1988. – Vol. 207, № 2. – P.126-134.
10. Liboni A., Zamboni P., Tatari V. et al. Fili di sutura riassorbibili // Acta chir.ital. – 1986. – Vol. 42, № 5. – P.995-998.
11. Maria C., Tovar, Miguel A. Sanchez-Valverd. Comparative Study of Air Coagulation, Fibrin Sealant, and Suture in Experimental Liver Injury // Eur J Surg – 1998. – Vol. 164, – P. 57-63.
12. Wan H.L., Huang S.T., Floyd D.M. et al. Is the amount of fibrinogen in cryoprecipitate adequate for fibrin glue? Introducing an improved recycled cryoprecipitate method // Transfusion. – 1989. – Vol. 29, № 7, suppl. – P. 41S.