

А.А. Бова

## ОСТРЫЙ КОРОНАРНЫЙ СИНДРОМ

*Кафедра военно-полевой терапии ВМедФ в БГМУ*

Острый коронарный синдром (ОКС) представляет собой обострение стабильного течения ишемической болезни сердца (ИБС) и клинически проявляется формированием инфаркта миокарда.

ОКС — любая группа клинических признаков или симптомов, позволяющих подозревать нестабильную стенокардию (НС) или острый ИМ с подъемом или без подъема сегмента ST [2]. Обоснование выделения термина «ОКС» обусловлено:

· наличием общих морфологических признаков (повреждение атеросклеротической бляшки, разрыв ее поверхности, формирование внутрикоронарного тромбоза, эрозия эндотелия коронарной артерии и последующие дистальные тромбозмболии);

· невозможностью быстро разграничить состояние;

· необходимостью следовать определенным лечебным алгоритмам.

Основу ОКС составляет НС (рис. 1).

РЕПОЗИТОРИЙ БГМУ

НС отражает такое течение ИБС, при котором в результате обострения патологического процесса риск возникновения ИМ или внезапной коронарной смерти значительно выше, чем при стабильной стенокардии.

К категории НС относятся:

- любой эпизод ангинозного загрудинного болевого синдрома или его эквивалент, продолжающийся в течение 20 минут и более;
- впервые возникшая (менее 2 месяцев) стенокардия напряжения, проявляющаяся возникновением ангинозных болевых эпизодов и ограничениями обычной физической активности;
- острое (менее 2 месяцев) прогрессирование стабильной стенокардии напряжения;
- вариантная стенокардия;
- ранняя постинфарктная стенокардия (ангинозный болевой синдром через 24 часа и более после возникновения начального приступа).

Введение термина «ОКС» позволяет врачу проводить определённый алгоритм лечебных и диагностических мероприятий (рис. 2).

#### Клинические варианты ОКС

1. Впервые возникшая стенокардия напряжения характеризуется появлением приступов стенокардии впервые в жизни (длительность анамнеза ангинозных приступов в течение 1 месяца), особенно, если они нарастают по частоте, длительности, интенсивности и при этом снижается эффект от нитроглицерина. Дебют ИБС может иметь несколько вариантов: первые приступы коронарной боли могут возникнуть при физической нагрузке и оставаться относительно стереотипными; в других случаях приступы стенокардии быстро нарастают по частоте и интенсивности, сочетаясь с болями в покое; третий вариант характеризуется появлением спонтанных приступов коронарной боли длительностью 5 – 15 минут; не исключены и затяжные ангинозные приступы.

Возможны следующие исходы впервые возникшей стенокардии (Гасилин В.С., Сидоренко Б.А., 1987):

- инфаркт миокарда;
- внезапная коронарная смерть;
- прогрессирующая стенокардия;
- спонтанная стенокардия;
- стабильная стенокардия напряжения;
- регрессия симптомов.

Впервые возникшая стенокардия требует дифференциальной диагностики со следующими заболеваниями: инфаркт миокарда, болевой вариант инфекционного миокардита, острый фибринозный перикардит, тромбоэмболия лёгочной артерии, фибринозный плеврит.

2. Прогрессирующая стенокардия напряжения — увеличение числа и тяжести имевшихся в течение длительного времени приступов стенокардии напряжения и покоя. Обычно больные указывают дату (день) увеличения частоты, длительности, интенсивности ангинозных приступов; отмечают снижение эффекта от нитроглицерина и увеличение потребности в нём. Имеется определённая сложность при оценке временного интервала когда необходимо дифференцировать нестабильную прогрессирующую стенокардию от стабильной стенокардии напряжения, протекающей с увеличением функционального класса. В клинической практике, устанавливая диагноз прогрессирующей стенокардии напряжения, очевидно, целесообразно ориентироваться на временной промежуток, не превышающий одного месяца с момента начала обострения симптомов ИБС.

3. Вариантная стенокардия (стенокардия Принцметала) встречается у 5% больных ИБС. В основе этой формы НС лежит спазм неизмененных коронарных артерий. Для неё типичны приступы ангинозной боли, возникающей в покое, сопровождающейся преходящими изменениями ЭКГ. Характерным является тяжесть и продолжительность приступа стенокардии — 10 – 15 и более минут, появление их в одно и то же время суток (чаще ночью). Важным ЭКГ признаком данного вида НС является куполообразный подъём сегмента ST во время болевого приступа, что отражает трансмуральную ишемию миокарда. ЭКГ – изменения исчезают спонтанно после прекращения болевого синдрома. Приступы нередко сопровождаются бледностью, профузным потом, сердцебиением, иногда — обмороком. Нитроглицерин эффективен не всегда. Возможны пароксизмальные нарушения сердечного ритма (чаще наблюдаются мерцание и трепетание предсердий, желудочковая экстрасистолия, желудочковая тахикардия, иногда — фибрилляция желудочков). Для диагностики вариантной стенокардии в межприступный период используют пробу с в/в струйным введением эргометрина с интервалами в 5 мин в дозах 0.05; 0.1; 0.2 мг. ЭКГ регистрируется как в период введения препарата, так и в течение 15 мин после введения последней дозы. Критерии положительной пробы: смещение сегмента ST вверх от изолинии, а также приступ стенокардии. В последние годы рекомендуют селективное введение эргометрина или ацетилхолина в коронарную артерию при катетеризации коронарных артерий. Стенокардию Принцметала необходимо дифференцировать, в первую очередь, от инфаркта миокарда, скользящей грыжи пищеводного отверстия диафрагмы.

4. Ранняя постинфарктная нестабильная стенокардия – возникновение приступов стенокардии через 24 часа и до 2 недель (по критериям Нью-Йоркской Ассоциации Сердца, NYHA) от начала развития инфаркта миокарда. Согласно традиционным отечественным представлениям, о ранней постинфарктной НС говорят в тех случаях, когда возобновление синдрома стенокардии соответствует временно-промежутку от 3 суток до конца 4-й недели от начала инфаркта миокарда. Раннюю постинфарктную НС необходимо дифференцировать с синдромом Дрейслера, но особенно важно – с рецидивом инфаркта миокарда, в пользу которого свидетельствуют повторный подъём уровня кар-

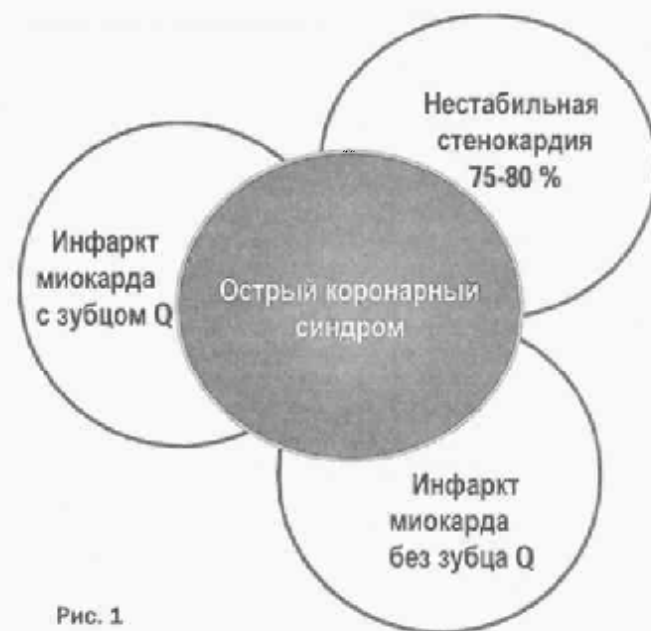

Рис. 1

## ☆ В помощь войсковому врачу

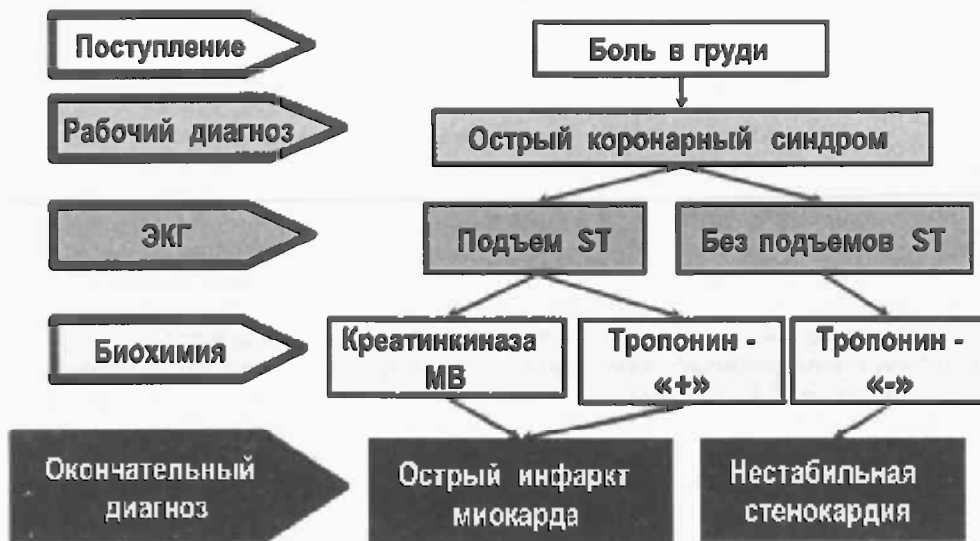


Рис. 2. Терминология при острых коронарных синдромах

диоспецифических ферментов в крови; появление ЭКГ-признаков свежего некроза миокарда на фоне изменений, обусловленных предшествующим повреждением; ложноположительная динамика ЭКГ (Максимов В.А., 1993).

5. Диагноз «мелкоочаговый инфаркт (NON-Q-myocardial infarction) миокарда» ставится при исходном смещении (чаще повышении) интервала S-T с последующим приближением к изолинии, формированием отрицательного зубца T и при наличии повышения кардиоспецифических ферментов, но не более чем на 50% от исходного уровня.

Практически исчез из врачебного лексикона термин «очаговая дистрофия миокарда», предложенный в 1965 году А.Л. Мясниковым. Данный вариант ИС предполагал наличие затянувшегося приступа стенокардии и отсутствие повышения активности кардиоспецифических ферментов в сочетании с изменениями зубца T и сегмента ST на ЭКГ, сохраняющихся в течение нескольких суток. Дифференциальный диагноз с мелкоочаговым инфарктом миокарда в этих случаях представляется весьма затруднительным, однако в пользу последнего может указывать повышение высокочувствительных и высокоспецифичных маркеров повреждения миокарда (тропонин T, I).

**Прогноз течения острого коронарного синдрома.**

ИС сопровождается повышением риска острого инфаркта миокарда, который развивается в ближайшие 1 – 2 недели у 5 – 20% больных, 11% переносят острый инфаркт миокарда в течение первого года после ИС. Больничная летальность — 1,5%; летальность в течение 1 года с момента возникновения ИС — 8-9%. Пятилетняя летальность лиц, перенесших ИС, составляет более 30%. При вазоспастической стенокардии в течение 6 месяцев после первого приступа стенокардии у 20% больных развивается острый инфаркт миокарда и 10% умирают [3].

Критерии степени риска трансформации нестабильной стенокардии в острый инфаркт миокарда (E. Braunwald, 1994).

**Высокий риск:**

- длительный (более 20 минут) ангинозный приступ в покое;
- отёк лёгких или появление влажных хрипов в лёгких, связанный с ишемией миокарда;
- стенокардия в покое с преходящими изменениями сегмента ST более 1 мм;

- стенокардия, сопровождающаяся появлением или усилением шума митральной регургитации;

- стенокардия, сопровождающаяся артериальной гипотонией (АД систолическое — ниже 90-100 мм рт. ст.).

**Промежуточный риск:**

Нет факторов высокого риска, но имеется, по крайней мере, один из следующих факторов:

- купированный длительный (более 20 минут) ангинозный приступ в покое у больного с диагностированной ранее ИБС или наличие высокой вероятности данного заболевания;

- стенокардия в покое;
- ночная стенокардия;

- стенокардия, сопровождающаяся преходящими изменениями зубца T;

- впервые возникшая стенокардия, анамнез которой составляет не менее 2 недель;

- патологический зубец Q или депрессия сегмента ST менее 1 мм в нескольких отведениях ЭКГ, снятой вне приступа;

- возраст старше 65 лет.

**Низкий риск:**

Нет факторов высокого и промежуточного риска, но имеется, по крайней мере, один из следующих факторов:

- увеличение частоты, тяжести и продолжительности приступов стенокардии;

- стенокардия возникает при физической нагрузке, значительно меньшей, чем обычная;

- впервые возникшая стенокардия, анамнез которой составляет 2-4 недели;

- ЭКГ не изменена.

**Лечебная тактика при ОКС**

Схематично лечебная тактика при ОКС может быть представлена следующим образом (Рис. 3) [1, 4].

Все больные ОКС подлежат неотложной госпитализации в палаты интенсивной терапии. Параллельно с лечением проводят запись ЭКГ в динамике, общий анализ крови, определение кардиоспецифических ферментов, по возможности ЭхоКГ, круглосуточное клиническое и мониторное наблюдение.

**Тактические задачи терапии ОКС:**

- устранение боли;
- предупреждение острого инфаркта миокарда;
- предупреждение внезапной коронарной смерти.

**Стратегическая задача терапии ОКС:** стабилизация коронарного кровотока и устранение морфологического субстрата заболевания (в частности, повреждённой атеросклеротической бляшки).

При наличии коронарных болей в момент поступления больного в палату интенсивной терапии сублингвально назначается 0,5 мг нитроглицерина, через 10 – 15 минут прием его можно повторить. При недостаточном обезболивающем эффекте проводят нейролептаналгезию, как при остром инфаркте миокарда. Начальная доза препаратов нитроглицерина (1% раствор нитроглицерина, перлинганита или изокета) составляет 5-15 мкг/мин, затем каждые 5-10

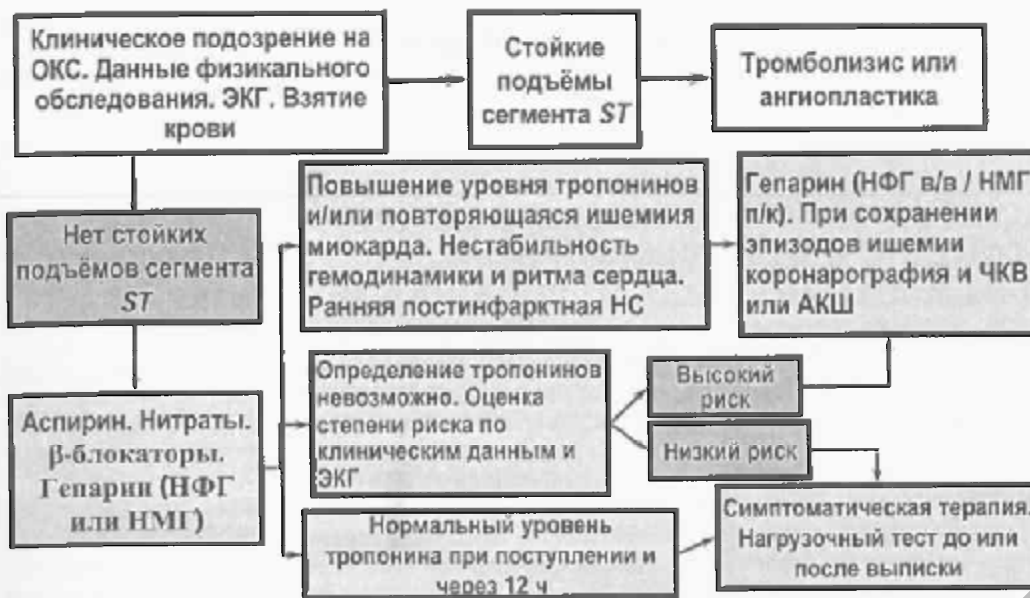

Рис. 3. Тактика лечения больных с ОКС

минут дозу увеличивают на 10 мкг/мин, не допуская снижения АД менее 100 мм рт. ст. Инфузия нитропрепаратов проводится 1-2 суток.

Лечение начинают с приема аспирина (разжевывание 325-500 мг препарата). Антиагрегантный эффект наступает через 10-15 минут. Противотромботическое действие аспирина основано на необратимом ингибировании циклооксигеназы тромбоцитов, которые теряют способность синтезировать тромбоксан А<sub>2</sub>, индуцирующий агрегацию тромбоцитов, и обладает сосудосуживающим действием. В последующие дни аспирин принимается по 160 (125) мг/сутки, после еды, запивается значительным количеством воды. При наличии противопоказаний для приема аспирина (гастрит, язвенная болезнь) целесообразен прием аспиринакардио (100 мг/сут), покрытого энтеросолюбильной оболочкой и всасываемого в кишечнике. Раннее назначение аспирина уменьшает вероятность развития ОИМ на 50% по сравнению с плацебо.

Гепарин 5000-10000 Ед внутривенно струйно с последующей непрерывной инфузией препарата из расчёта 1000 Ед/час в течение 1-2 суток с переходом на подкожное введение 20000-10000 Ед/сут (2-3 суток). Лечение проводят под контролем активированного частичного тромбoplastинного времени, которое должно поддерживаться на уровне в 1.5-2 раза выше исходных значений. Комбинированное назначение аспирина и гепарина на 33% уменьшает риск развития острого инфаркта миокарда по сравнению с таковым при лечении одним аспирином.

Важнейшее значение при лечении ИС имеют  $\alpha$ -адреноблокаторы. Они способствуют устранению ишемии миокарда, обладают антиаритмическим действием. Сочетание  $\alpha$ -блокаторов с аспирином и гепарином дает надежный эффект. Особенно показаны  $\alpha$ -адреноблокаторы при тахикардии, артериальной гипертензии, суправентрикулярных нарушениях ритма сердца. Пропранолол (обзидан, анаприлин) назначают внутривенно медленно в 3 дозах по 2,5 мг с интервалом по 5 минут с последующим переходом на прием 40-80 мг/сут и дальнейшим подбором дозы. Метопролол назначают внутривенно медленно в 3 дозах по 5 мг с интервалом по 5 минут с последующим переходом на прием 50-100 мг/сут. Атенолол вводят внутривенно мед-

ленно в 2 дозах по 5 мг с интервалом по 5 минут, с последующим переходом на прием 50-100 мг/сут.

В острый период предпочтительно также назначение пероральных форм нитровазодилаторов. Наряду с производными нитроглицерина (сустан, нитрогранулонг), изосорбида-динитрата (нитросорбид, кардикет) в последние годы активно применяются препараты изосорбида-5-мононитрата (эфокс, моночинкве, оликард-ретард), являющихся активными метаболитами изосорбида-динитрата, но обладающих

большим периодом полувыведения (4-6 ч), почти 100% биодоступностью, меньшей вероятностью развития толерантности и побочных эффектов. Ретардные формы изосорбида-5-мононитрата могут назначаться один раз в сутки.

При вариантной стенокардии или при подозрении на наличие признаков вазоспазма используются антагонисты кальция. Верапамил, дилтиазем, нифедипин обладают приблизительно одинаковым антиспастическим эффектом. Предпочтительно профилактическое назначение пролонгированных форм препаратов (амлодипин, нормодипин).

В том случае, если острый коронарный синдром, наряду с типичными болевыми ощущениями в грудной клетке электрокардиографически сопровождается подъемом сегмента ST не менее чем на 1 мм в двух и более смежных отведениях ЭКГ или появлением свежей полной блокады левой ножки пучка Гиса, изменения в миокарде следует расценивать как очаговые. Лечебная тактика в таких случаях включает проведение тромболиза (если давность болевого синдрома не превышает 6 часов).

В течение первых 2-3 суток показано соблюдение постельного режима. Перевод больного из палаты интенсивной терапии осуществляется обычно на 3-4 сутки по мере стабилизации состояния и расширения режима двигательной активности. На 10-15 сутки стабильного течения болезни и при освоении общего двигательного режима всем больным для определения толерантности к физической нагрузке и коронарного резерва, выполняется велоэргометрия или тредмил-тест.

В тех случаях, когда в течение 48-72 часов, несмотря на активную терапию, ангинозные боли продолжают рецидивировать, возникают показания для выполнения срочной коронароангиографии и обсуждения вопроса о проведении хирургического лечения. Операция аортокоронарного шунтирования показана при наличии стеноза ствола левой коронарной артерии на 50% и более; поражении двух основных коронарных артерий с вовлечением передней межжелудочковой ветви левой коронарной артерии; поражении трех основных коронарных артерий в сочетании с дисфункцией левого желудочка (фракция выброса 35-50%).

Альтернативой аортокоронарного шунтирования является баллонная дилатация и интракоронарное стентирование. Показаниями к её выполнению служат проксимальные однососудистые стенозы не менее 50% просвета сосуда.

☆ В помощь войсковому врачу

Литература

1. Аронов, Д.М., Лупанов, В.П. Лечение больных после острых коронарных синдромов. *Consilium-medicum*, 2004; 06(11).
2. Диагностика и лечение острого коронарного синдрома без стойких подъёмов сегмента ST на ЭКГ. Рекомендации МЗ РБ, 2006.
3. Кириченко, А.А. Стабильная стенокардия и острый коронарный синдром. М., 2001.
4. Кулис, В.Г. Клиническая фармакология. — М.: ГЭОТАР. Медицина. 2000: 133 – 145.

РЕПОЗИТОРИЙ БГМУ