

*Ростислав Ростиславович Абрамчик¹, Евгений Александрович Стаценко²,
Александр Иванович Кушнеров¹, Маргарита Иосифовна Ивановская¹*
**НОВАЯ МЕТОДИКА СОНОГРАФИЧЕСКОГО ИССЛЕДОВАНИЯ
ПАЦИЕНТОВ**

С ЗАБОЛЕВАНИЯМИ ОРГАНОВ МАЛОГО ТАЗА

*1Белорусская медицинская академия последипломного образования,
2ГУ «НИИ физической культуры и спорта Республики Беларусь»*

Ключевые слова: ультразвуковая диагностика, малый таз

Аннотация. В статье представлен новый подход к ультразвуковой диагностике заболеваний колоректальным раком, приведен случай из практики, иллюстрирующий его информативность и значимость.

R.R.Abramchik, E.A. Stacenko, A.I. Kushnerov, M.I Ivanovskaya.

New Method of Sonographic Examination of Patients with Rectum Illnesses

Key word: ultrasound sonography, small pelvis

Abstract. New approach to the colorectal cancer diagnostic is presented in the article. The given clinical example illustrates it's effectiveness and informative value.

Несовершенство абсолютного большинства современных методов диагностики колоректального рака и наличие существенных ограничений у каждого из них побуждает искать и вырабатывать новые подходы к диагностике данного заболевания, которые бы обладали диагностической значимостью при любых стадиях заболевания и на всех этапах лечения (до- и послеоперационного, а также восстановительного). Учитывая, что использование метода ультразвукового исследования у данной категории пациентов ограничено, главным образом, невозможностью применения трансректального датчика в случае выраженного стенозирования, а также в послеоперационном периоде после экстирпации прямой кишки, нами был разработан принципиально новый подход для расширения возможностей сонографических методик в этих случаях. Он заключается в замене трансректального доступа на чреспромежностный. Как показал первоначальный опыт применения предлагаемой нами методики, она обладает высокой информативностью и позволяет визуализировать опухоли прямой кишки и других органов малого таза, проводя их дифференциальную диагностику, что наглядно показано на следующем случае из практики.

Пациент Т., 68 лет, служащий изначально обратился за медицинской помощью в связи с чувством неполного опорожнения кишечника, болей внизу живота, нарушения общего состояния. За семь лет до этого пациенту была выполнена аденомэктомия. В ходе обследования по результатам ультразвукового исследования органов брюшного исследования у пациента были выявлены метастазы в печени, что послужило основанием для госпитализации. В ходе более детального исследования были получены следующие результаты.

По данным остеосцинтиграфии на серии стандартно выполненных скинтиграмм костей скелета на фоне физиологического распределения радиофармакологического препарата в костных структурах определяются очаги патологической остеобластической фиксации изотопа в проекции Th8-9 (176%),

левой седалищной кости, правого тазобедренного сустава с переходом на головку правой бедренной кости и правой седалищной кости, начальных отрезков первого, шестого и седьмого ребер справа, позвоночник, кости таза.

Рентгенологически органы грудной клетки в норме. При обзорной рентгенографии органов брюшной полости уровней жидкости нет. При ирригоскопии с двойным контрастированием в верхнеампулярном отделе и ректосигмоидном переходе определяется экзофитная опухоль до 6 см протяженностью. Нижний полюс ее расположена на расстоянии 7-8 см от ануса. Вышележащие отделы толстой кишки не изменены, опорожнение свободное (рисунок 1). Таким образом, согласно заключению врача-рентгенолога у пациента определялся рак прямой кишки и ректосигмоидного перехода.

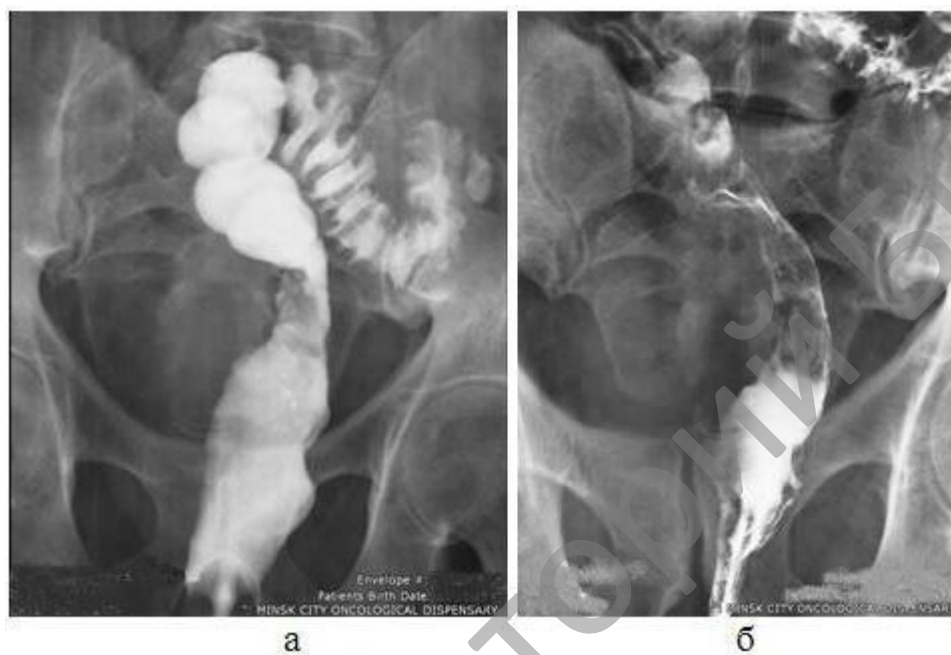


Рисунок 1. Ирригоскопия с двойным контрастированием (а,б) и компьютерная томография (в)

По результатам компьютерной томографии органов малого таза, в малом тазу кзади от мочевого пузыря определяется патологический опухолевый конгломерат 125x95x83 мм, неотделимый от предстательной железы, семенных пузырьков, широко прилежащий к прямой и сигмовидной кишкам. Мочевой пузырь слабого наполнения, что не позволяет судить о нем. Увеличенных лимфоузлов по ходу подвздошных сосудов не выявлено. Отмечается деструкция головки правой бедренной кости 4 см в диаметре. Таким образом, отмечена КТ-картина злокачественной опухоли в малом тазу с вовлечением предстательной железы и семенных пузырьков, и вероятно врастающей в прямую кишку, остеолитический метастаз в головке правой бедренной кости.

Проведенное исследование сыворотки крови на опухолевые маркеры выявило превышение диапазона референтных значений содержания простат-специфического антигена: 32,7 нг/мл при норме не более 4 нг/мл; содержания ракового эмбрионального антигена: 2,35 нг/мл при норме не более 3. По результатам биохимического анализа крови отмечается тенденция к

гипопротеинемии (79 г/л). По результатам пробы по Зимницкому концентрационная способность почек не снижена.

Эндоскопически: при проведении ФГДС определен поверхностный эзофагит, хронический гастрит с геморрагическими эрозиями (выполнен морфологический контроль слизистой), хронический эрозивный бульбит. При проведении фиброколоноскопии осмотру доступно 30 см (далее плотный кал). С 20 см и до ануса по правой боковой стенке отмечается выбухание примерно на треть просвета. Слизистая без дефектов. При биопсии слизистая смещается. Стенка плотно-эластичной консистенции. Заключение: подслизистое образование? Атипичное расположение аппендикса? Карциноид?

ТРУЗИ простаты: железа контурирована в опухолевом конгломерате, исходящем из прямой кишки. Опухоль размером 12x13 мм, с инвазией в клетчатку таза. В тазовой клетчатке множество узлов до 20 мм в диаметре. Простата четко не дифференцируется на фоне опухоли. Внутренняя структура железы пониженной эхогенности, неоднородная. По ходу брюшного отдела аорты определяются множественные лимфоузлы до 13 мм в диаметре. По ходу musculus levator ani лимфоузел 18 мм в диаметре. Заключение: Рак прямой кишки с распространением на простату, тазовую клетчатку. Множественные метастазы в тазовой клетчатке. Под ультразвуковым контролем выполнена биопсия простаты, подтвердившая наличие опухолевого роста, однако гистологически дифференцировать, откуда исходит опухоль не представлялось возможным.

Таким образом, анализируя результаты приведенных инструментальных и лабораторных исследований, можно констатировать, что у пациента был выявлен рак предстательной железы (аденомэктомия в анамнезе, морфологическая верификация по результатам биопсии простаты под УЗИ контролем, метастазирование в кости скелета по данным остеосцинтиграфии, отсутствие четких признаков опухолевого роста в прямой кишке по результатам фиброколоноскопии). Вместе с тем, наличие метастазов в области печени (характерно для колоректального рака) и результаты ирригоскопии, а также ультразвукового исследования простаты свидетельствовали о необходимости проведения дополнительных исследований с целью исключения рака прямой кишки.

Для этого пациенту были выполнено ультразвуковое исследование чреспромежностным (рисунок 2) и ректальным (рисунок 3) доступами с трехмерной реконструкцией на аппарате ВК-Medical и с применением конвексного и ректального датчиков. Визуализируется циркулярное асимметричное опухолевое поражение прямой кишки с вращением в предстательную железу. Преимущественно подслизистый характер роста. При исследовании в режиме цветового доплеровского картирования определяется атипичный характер кровотока.

Учитывая то, что в ходе исследования биоптата из простаты, не было установлено, из какого органа исходит опухоль. С целью морфологической верификации под ультразвуковым контролем выполнена пункционная биопсия печени из участка метастазирования. В биоптате были определены комплексы раковых клеток – аденокарциомы. В результате иммуногистохимического исследования выявлены признаки колоректального рака, что позволило

верифицировать диагноз первичномножественного рака прямой кишки и простаты.

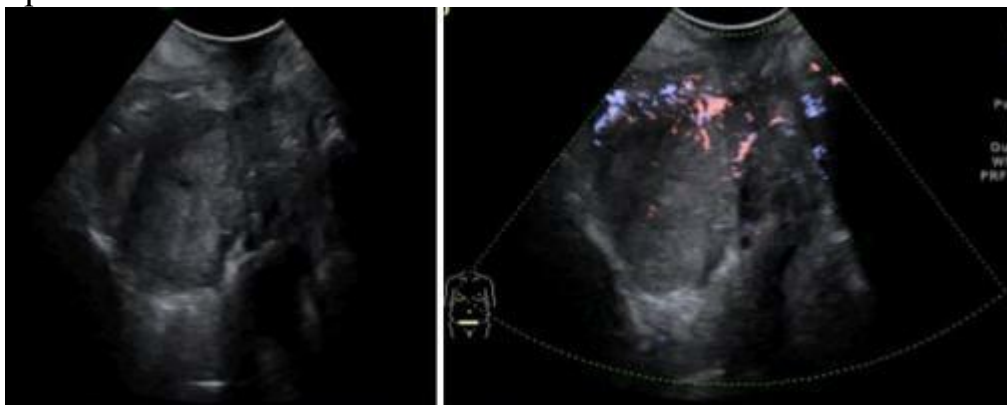


Рисунок 2. Ультразвуковое исследование органов малого таза чреспромежностным доступом в серошкальном режиме и режиме цветного дуплексного картирования

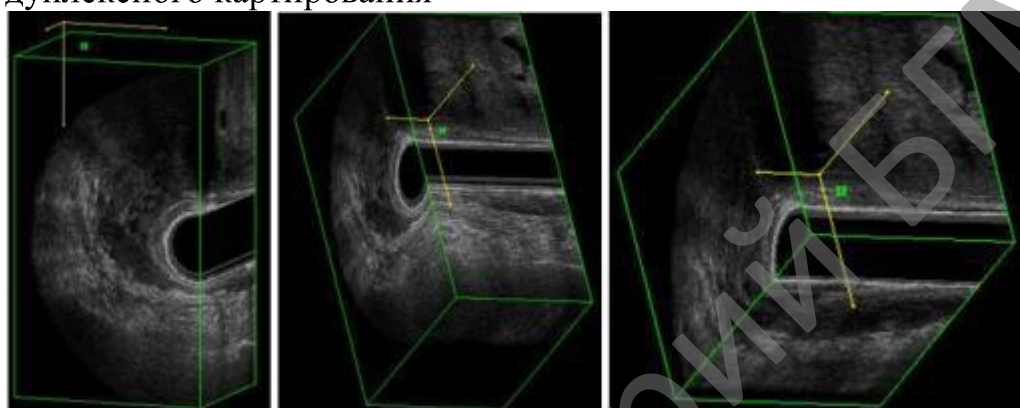


Рисунок 3. Трехмерная реконструкция результатов ультразвукового исследования органов малого таза трансректальным датчиком

Выводы:

1. Проведение ультразвукового исследования чреспромежностным доступом является диагностически значимым и может быть рекомендовано для оценки состояния органов малого таза у пациентов с заболеваниями прямой кишки.
2. В отличие от трансректального ультразвукового исследования, проведение УЗИ чреспромежностным доступом может выполняться у больных колоректальным раком с выраженным стенозированием или после экстирпации прямой кишки с целью контроля эффективности лечения в постоперационном периоде.

Литература

1. Биссет, Р. А. Л. Дифференциальный диагноз при абдоминальном ультразвуковом исследовании / Р. А. Л. Биссет, А. Н. Хан: пер. с. англ. М.: Мед. лит., 2007. 456 с.
2. Клиническая онкология: справ. пособие / под ред. С. З. Фрадкина, И. В. Залуцкого. Минск: Беларусь, 2003. 784 с.
3. Ирлова, Л. П. Предоперационная эндоректальная ультразвуковая оценка распространения рака прямой кишки / Л. П. Орлова [и др.] // Ультразвуковая и функциональная диагностика. 2014. № 4. С. 40–45.
4. Практическое руководство по ультразвуковой диагностике. Общая ультразвуковая диагностика / под ред. В. В. Митькова. М.: Издательский дом Видар-М, 2006. 720 с.

5. Хофер, М. Ультразвуковая диагностика. Базовый курс / М. Хофер. М.: Мед. лит., 2003. 104 с.
6. Хофер, М. Цветовая дуплексная сонография: практ. руководство / М. Хофер. М.: Мед. лит., 2007. 108 с.

РЕПОЗИТОРИЙ БГМУ