

*1М.И. Ивановская, 1Е.А. Стаценко, 1А.И. Кушнеров, 2Е.М. Фурсевич,  
3Т.С. Аржанкова, 1А. Джабали*

## **Два случая болезни Кацлемана в онкоурологической практике**

*1Белорусская медицинская академия последипломного образования*

*2Городское клиническое патологоанатомическое бюро*

*3Минский городской клинический онкологический диспансер*

Ключевые слова: ультразвуковая диагностика, болезнь Катслемана  
Аннотация. В статье дана краткая характеристика болезни Катслемана и приведены наблюдения за пациентами с данной патологией.

Болезнь Катслемана иначе называют ангиофолликулярной лимфомой, гигантской гиперплазией лимфатического узла, псевдоопухолью Катслемана, лимфогамартромой. Это редкое, не злокачественное лимфопролиферативное заболевание.

Выделяют 3 типа течения болезни Катслемана:

1. Гиалино-васкулярный тип: Заболевание имеет доброкачественный характер. Незначительно увеличиваются лимфоузлы в ткани легких. Внутри увеличенных лимфоузлов в значительной мере разрастаются сосуды. Заболевание протекает практически бессимптомно. Встречается в 80% случаев.
2. Плазмноклеточный. Его характеризует разнообразие признаков, включающих: лихорадку, повышенную утомляемость и потливость, резкую потерю веса, малокровие (гемолитическая анемия), не нормальное соотношение глобулинов (гипергаммаглобулинемия). Встречается в 10% случаев.
3. Многоочаговый тип. Системное течение. Наиболее неблагоприятный исход. Встречается в 10% случаев. Особенностью данного типа является увеличение лимфоузлов в разных частях тела. Прослеживается связь с клиникой плазмноклеточного типа. Кроме того, у некоторых больных может увеличиваться печень (гепатомегалия). Имеются данные, что часто у данной группы больных развивается саркома Капоши.

Данное заболевание характеризуется значительным и неравномерным увеличением лимфатических узлов внутри легких, в области шеи, над ключицами, в брыжейке тонкой кишки. Редко встречается увеличение лимфоузлов во всех частях человеческого тела. Очень редко в области подмышек, таза, поджелудочной железы.

В случае многоочаговой болезни Катслемана (МБК) почти всегда обнаруживается массивная гепатомегалия (70%), респираторные симптомы (65%) и отеки с гипоальбуминемией (55%). Тяжесть симптоматики может меняться со временем. У некоторых больных бывают «эпизоды» болезни Катслемана: лимфоузлы, которые при пальпации бывают любой консистенции — от очень мягкой (как при туберкулезе) до каменной твердости (как при лимфоме) могут возвращаться в нормальное состояние без какого либо лечения и со временем увеличиваться вновь.

В отличие от доброкачественной локализованной гиперплазии лимфатической ткани, впервые описанной Катслеманом в 1956 г., многоочаговая болезнь

Кастлемана, обусловленная герпесвирусом человека типа 8 – это злокачественное лимфопролиферативное заболевание, развивающееся как правило на фоне иммунодефицита у ВИЧ-инфицированных. Патогенез этого заболевания плохо изучен. Имеется четкая связь с герпесвирусом человека типа 8, и как следствие, почти у половины больных также имеется саркома Капоши. Вирус герпеса человека 8 типа вызывает "медленные" инфекции, он размножается в тканях лимфоузлов, вызывая хроническое воспаление. Важную роль, по-видимому, играют цитокиновые нарушения, в особенности повышенные уровни ИЛ-6 и ИЛ-10, причем это повышение тесно зависит от концентрации герпесвируса человека типа 8 (Oksenhendler, 2000). Хотя МБК не относится к лимфомам, прогноз неблагоприятный: средняя продолжительность жизни после постановки диагноза составляет 14 месяцев (Oksenhendler, 1996). В самом крупном на сегодняшний день исследовании, включавшем 60 больных МБК, у 14 больных со временем развилась лимфома высокой степени злокачественности – срок наблюдения за пациентами составлял в среднем 20 месяцев (Oksenhendler, 2002) [1-4]. Опасность многоочаговой болезни Кастлемана состоит не только в плохом прогнозе при ВИЧ-инфекции, но и в том, что многие клиницисты и патоморфологи плохо с ним знакомы. Нередко этих тяжелобольных пациентов подвергают различным диагностическим и терапевтическим вмешательствам. Сегодня нет четких рекомендаций по лечению МБК. В случае доброкачественной локализованной гиперплазии лимфатической ткани проводят хирургическое лечение в условиях онкологического стационара, а также применяется лучевая терапия.

Мы наблюдали двух больных с доброкачественной локализованной гиперплазией лимфатической ткани.

Случай 1. Пациент Л., 29 лет. Изначально при поступлении в Минский городской клинический онкологический диспансер выставлен диагноз направившего учреждения: опухоль правого надпочечника, феохромоцитома? Рекомендовано контроль гликемии, электролитов крови. На момент поступления в стационар состояние больного средней тяжести. Жалуется на ухудшение самочувствия, приступ общей слабости, дрожание рук, тошноты.

Из инструментальных методов исследования пациенту было выполнено КТ и УЗИ. Из заключения, на КТ-граммах органов брюшной полости с болюсным усилением определяется КТ-картина забрюшинной опухоли справа (над левой почечной веной, по левому контуру нижней полой вены): размерами 5x4x4 см. Образование прилежит к нижней полой вене и правому надпочечнику. Киста правой почки.

По данным ультразвукового исследования, проведенного сотрудниками кафедры ультразвуковой диагностики БелМАПО, почки обычного положения и размеров, чашечно-лоханочная система не расширена. Надпочечник справа гипэхогенный, однородной структуры. В забрюшинном пространстве между аортой, нижней полой и верхней брыжеечной венами определяется объемное гипэхогенное образование мягкой эхоплотности неправильной треугольной формы размерами 5x4x4 см. Объемное образование интимно прилежит к нижней полой вене. По ходу брюшной аорты лимфоузлы не увеличены. Заключение: опухоль забрюшинного пространства справа, вероятно исходит из нейроэндокринной

ткани (рисунок 1).

По данным биохимического анализа крови содержание общего белка, мочевины, билирубина общего, глюкозы и основных электролитов в норме.

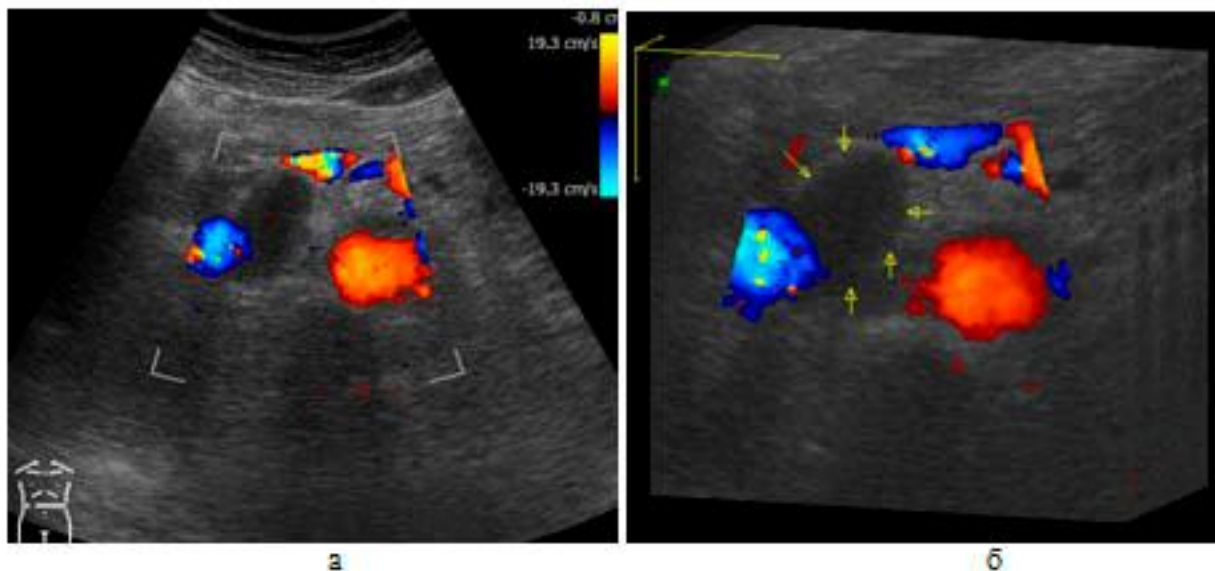


Рисунок 1. УЗИ пациента с болезнью Кастлемана: а-цветное дуплексное сканирование, б-последующая трехмерная реконструкция (расположение опухоли относительно аорты, нижней полой и верхней брыжеечной вен).

Проведено операция удаления забрюшинной опухоли. Из протокола операции, в забрюшинном пространстве между нижней полой веной и аортой округлой формы образование 5x4x4 см, эластической консистенции, интимно спаянное с вышеуказанными сосудами, располагается над левой почечной веной, интимно прилежит к элементам гепатодуоденальной связки, наружная поверхность гладкая. Признаков врастания в смежные органы нет. Произведена мобилизация опухоли тупым и острым путем, опухоль удалена (рисунок 2).

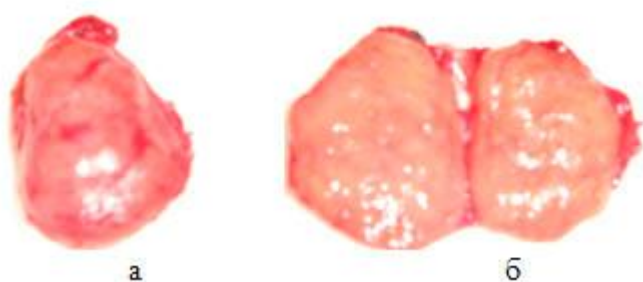


Рисунок 2. Макропрепарат: образование забрюшинного пространства 5 см в диаметре, на разрезе плотная ткань однородной структуры.

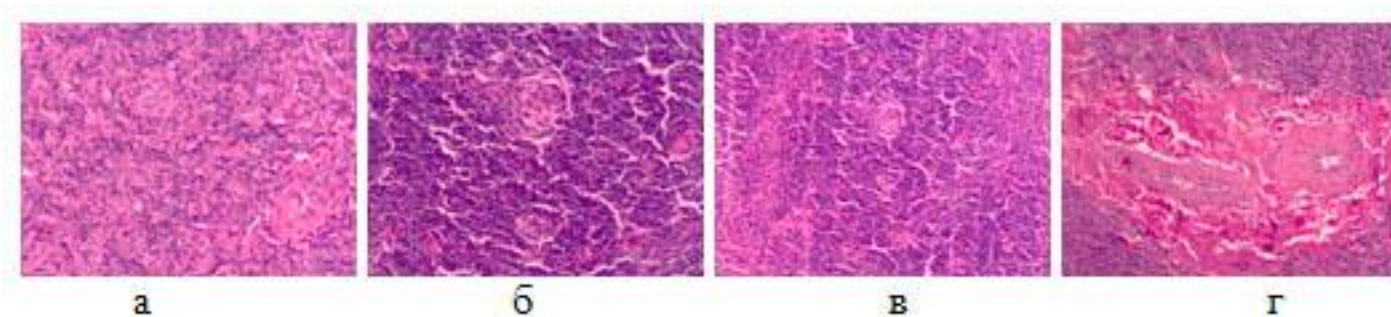


Рисунок 3. Микропрепарат пациента с болезнью Каствлемана.

При микроскопическом исследовании в лимфоузле наблюдается – картина гиалиноваскулярного варианта ангиофолликулярной гиперплазии (болезнь Каствлемана), представленная на рисунке 3. Лимфоузлы образуют фолликулярные структуры, в центральных отделах которых видны сосуды с гиалинизированными стенками и пролиферирующими эндотелиальными клетками округлой и уплощенной формы. Эти структуры напоминают по строению тельца зубной железы (рисунок 3а, 3б). Многочисленные скопления аналогичных сосудов (рисунок 3в), а также крупные поля фиброза и гиалиноза (рисунок 3г) располагаются в межфолликулярной ткани. Клеточный состав лимфоузла представлен преимущественно зрелыми лимфоцитами, в небольшом количестве встречаются плазматические клетки и эозинофилы. Иммуногистохимическое исследование с использованием CD20, CD79а, CD23, CD5, CD3, Vcl2, Vcl6, Ki-67 исключило системное лимфопролиферативное заболевание.

Через 3 месяца после операции пациенту выполнено УЗИ брюшной полости, выявлено увеличение размеров печени и увеличение лимфатического узла в ее воротах.

Случай 2. Пациент М., 61 год. Предъявлял жалобы на дискомфорт в правом подреберьи, периодические запоры, беспокоившие в течение 2 месяцев.

Показатели общего и биохимического анализов крови в пределах диапазона референтных значений.

При проведении экскреторной урографии почки обычных размеров и формы, расположены в типичном месте. Обе почки функционируют. Чашечно-лоханочные системы контрастированы, не расширены. Левый мочеточник не изменен. Правый мочеточник в верхней трети дугообразно отклонен вправо (вероятнее за счет наличия дополнительного образования). Часть контраста в мочевом пузыре.

По результатам радионуклидной ренографии секреторно-экскреторная функция обеих почек не нарушена.

По данным УЗИ, печень не увеличена, селезенка в норме. В забрюшинном пространстве справа на уровне ворот почки определяется гипоэхогенное образование 32х33х38 мм с сосудистыми двойными стенками и гипоэхогенный узел 1,5 см (рисунок 4а). Образование вовлекает почечную артерию, оттесняя ее вентрально, и мочеточник. Заключение: опухоль забрюшинного пространства справа с вовлечением структур ворот правой почки.

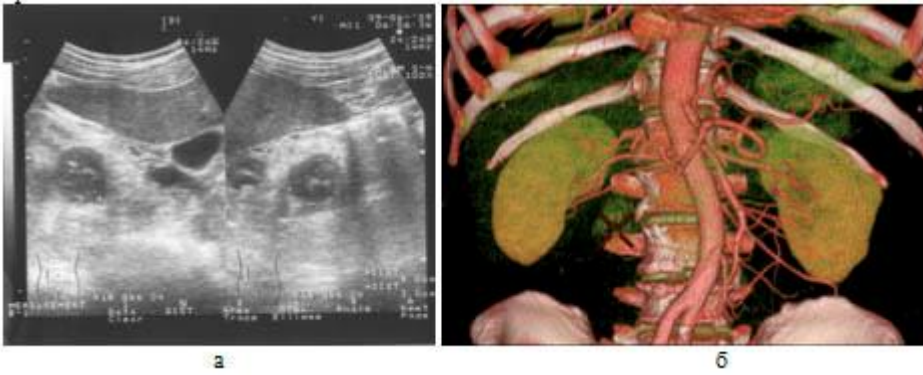


Рисунок 4. Ультразвуковая (а) и КТ-картина (б) опухоли

При проведении компьютерной томографии с внутривенным контрастным болюсным усилением, на томограммах медиальнее правой почки определяется дополнительное образование размером 31x35x38 мм, с неровными краями, неоднородной рентгено-плотности с наличием кальцинатов (рисунок 4б).

Окружающая клетчатка тяжиста. Определяются увеличенные лимфоузлы до 12,5 мм паракаваальные.

При в/в болюсном контрастном усилении и проведении исследования 2 фазы печени образование интенсивно накапливает контраст больше в паренхиматозную фазу. К образованию подходит мелкий артериальный сосуд из системы поясничных артерий. Печень однородной рентген-плотности. Протоки не расширены, желчный пузырь не расширен, не деформирован, стенка его до 1,6 мм. Поджелудочная железа, селезенка, надпочечники, почки без видимых патологических изменений. Заключение: объемное образование забрюшинного пространства справа.

На основании вышеописанных клинических, УЗИ и КТ данных был предположен диагноз опухоль забрюшинного пространства, опухоль правой почки? В связи с этим произведена операция удаления опухоли забрюшинного пространства с нефрэктомией справа. На морфологическое исследование были присланы почка с жировой капсулой – в области ворот и нижнего сегмента отдельной почки опухоль и паракаваальная и межаортокаваальная клетчатка с лимфоузлами.

По заключению морфолога, опухолевидное образование в проекции нижнего полюса почки является ангиофолликулярной гиперплазией (болезнь Кастлемана).

Почка, мочеточник, присланные лимфоузлы без опухолевого роста.

Гистологическая картина целиком аналогична предыдущему случаю.

Спустя 7 месяцев у больного выявлен рак предстательной железы.

Литература

1. Guihot, A. Multicentric Castleman disease is associated with polyfunctional effector memory HHV-8-specific CD8+ T cells / A. Guihot [et al.] // Blood. 2008. Vol. 111(3). P. 1387–1395.
2. Oksenhendler, E. Multicentric Castleman's disease in HIV infection: a clinical and pathological study of 20 patients / E. Oksenhendler [et al.] // AIDS. 1996. Vol. 10(1). P. 61–67.
3. Oksenhendler, E. High levels of human herpesvirus 8 viral load, human interleukin-6, interleukin-10, and C reactive protein correlate with exacerbation of multicentric castleman disease in HIV-infected patients / E. Oksenhendler [et al.] // Blood. 2000.

Vol. 96(6). P. 2069–2073

4. Oksenhendler, E. High incidence of Kaposi sarcoma-associated herpesvirus-related non-Hodgkin lymphoma in patients with HIV infection and multicentric Castleman disease / E. Oksenhendler [et al.] // Blood. 2002. Vol. 99(7). P. 2331–2336.

РЕПОЗИТОРИЙ БГМУ