

МИНИСТЕРСТВО ЗДРАВООХРАНЕНИЯ РЕСПУБЛИКИ БЕЛАРУСЬ  
БЕЛОРУССКИЙ ГОСУДАРСТВЕННЫЙ МЕДИЦИНСКИЙ УНИВЕРСИТЕТ  
КАФЕДРА ОРТОПЕДИЧЕСКОЙ СТОМАТОЛОГИИ

# ОРТОПЕДИЧЕСКАЯ СТОМАТОЛОГИЯ. ЛЕЧЕНИЕ НЕСЪЁМНЫМИ ПРОТЕЗАМИ

Допущено Министерством образования Республики Беларусь  
в качестве учебного пособия для студентов специальности «Стоматология»  
учреждений, обеспечивающих получение высшего образования

*2-е издание*

Под редакцией С. А. Наумовича



Минск БГМУ 2009

УДК 616.314–089.29–631 (075.8)  
ББК 56.6 я 73  
О-70

Авторы: С. А. Наумович, С. В. Ивашенко, В. Н. Ралло, С. П. Рубникович, А. И. Головки, С. С. Наумович, П. А. Стожаров, А. Н. Доста, А. С. Борунов, А. Н. Горбачёв, А. Ю. Круглик

Рецензенты: Гродненский государственный медицинский университет, зав. каф. оториноларингологии, офтальмологии и стоматологии, д-р мед. наук, проф. О. Г. Хоров; декан стом. фак-та, зав. каф. терапевтической стоматологии Белорусской медицинской академии последиplomного образования, д-р мед. наук, проф. И. К. Луцкая

**Ортопедическая стоматология. Лечение несъёмными протезами** : учеб. пособие / О-70 С. А. Наумович [и др.] ; под. ред. С. А. Наумовича. – 2-е изд. – Минск : БГМУ, 2009. – 139 с.

ISBN 978–985–528–001–0.

Освещены актуальные проблемы ортопедической стоматологии. В частности, рассматриваются вопросы протезирования и лечения дефектов коронок и частичного отсутствия зубов несъёмными протезами. Первое издание вышло в 2007 году.

Предназначается студентам 3–5 курсов стоматологического факультета.

УДК 616.314–089.29–631 (075.8)  
ББК 56.6 я 73

ISBN 978–985–528–001–0

© Оформление. Белорусский государственный медицинский университет, 2009

## 1. Дефекты твёрдых тканей зубов и частичное отсутствие зубов.

### Этиология, клиника, методы обследования

Наиболее ранней и распространенной формой поражения зубочелюстной системы являются дефекты коронок зубов различного происхождения. К ним следует отнести убыль эмали и дентина, аномалии величины и формы, изменение цвета зуба. Дефекты твердых тканей могут наблюдаться как у отдельных зубов, так и у всех зубов одной или обеих челюстей.

**Этиологическими факторами** дефектов твердых тканей зуба являются:

I. Патология тканей зуба, возникшая в период его фолликулярного развития (до прорезывания):

1. Гипоплазия (системная, местная, аплазия).
2. Гиперплазия.
3. Эндемический флюороз.
4. Макродентия.
5. Микродентия.
6. Зубы Гетчинсона, Фурнье, Пфлюгера, Турнера, шиповидные зубы.
7. Наследственные нарушения (несовершенные амелогенез, дентиногенез, остеогенез; дисплазия Капдепона–Стентона, эктодермальная дисплазия, гипофосфатезия).

8. Мраморная болезнь.
9. Тетрациклиновые зубы.

II. Патология тканей зуба, возникшая после его прорезывания:

1. Кариес.
2. Патологическая стираемость зубов.
3. Клиновидный дефект.
4. Эрозия эмали и дентина.
5. Некроз твердых тканей (пришеечный, химический).
6. Травма зубов (острая, хроническая).

Самая частая причина возникновения дефектов твердых тканей зуба — кариес, распространенность которого среди взрослого населения всего земного шара составляет 80–100 %. Разрушение коронки зуба вследствие кариеса или другой причины прямо пропорционально времени ее действия и может иметь различную степень выраженности:

1. Частичное разрушение коронки зуба.
2. Полное разрушение коронки зуба.
3. Разрушение коронки зуба с переходом на корень.

Появление дефектов коронок зубов вызывает определенные изменения в зубочелюстной системе как функционального, так и морфологического характера. Это проявляется изменением анатомической формы зуба и, как следствие, нарушением его функции, исчезновением контактного пункта и повреждением маргинального периодонта, образованием десневых и костных карманов. При дефектах твердых тканей зубов образуются ретенционные пункты, где пища разлагается, вследствие чего возникает условия для загрязнения полости рта

сапрофитными и патогенными микробами. Длительно существующие дефекты твердых тканей зуба могут вызвать:

1. Деформацию зубного ряда и, как следствие, изменение функции жевательных мышц и височно-нижнечелюстного сустава.
2. Одностороннее жевание и связанные с ним изменение функции жевательных мышц и асимметрию лицевого скелета.
3. Повреждение слизистой оболочки полости рта острыми краями зубов.
4. Нарушение эстетики, а в связи с этим и изменение психики пациента.
5. Полное разрушение коронки зуба.

При патологической стираемости твердых тканей зубов у режущих или жевательных поверхностей, как и при клиновидных дефектах, помимо нарушения формы и величины коронок зубов часто имеет место возникновение повышенной чувствительности на термические раздражители, сладкое и кислое (гиперестезия).

**Black**, учитывая типичную локализацию кариеса и закономерности его распространения, выделил 5 классов полостей:

- 1) возникающие в фиссурах и естественных ямках. Для них характерна сохранность всех стенок полости;
- 2) расположенные на контактных поверхностях моляров и премоляров. К этому же классу относятся полости, возникшие на указанных поверхностях этих зубов, но в дальнейшем распространившиеся на жевательную поверхность. При таком расположении дефектов нарушается межзубной контакт, что может повлечь за собой поражение краевого периодонта;
- 3) расположенные на контактных поверхностях фронтальных зубов. Для полостей этого класса характерно сохранение прочного режущего края и его углов;
- 4) возникающие на передних зубах, при которых частично или полностью разрушен режущий край;
- 5) расположенные около шейки в придесневой части зуба (пришеечные полости), независимо от его функциональной принадлежности. Для этих полостей характерно стремление к круговому охвату зуба.

Для дефектов коронок зубов 2-го класса по **Black**, по степени разрушения зубов, **А. Ж. Петрикас** выделил 3 степени поражения:

- 1) степень А — начальный, поверхностный и средний кариес. Очаг поражения при этом ограничивается подконтактной областью, занимает менее половины аппроксимальной поверхности, и контакт с соседним зубом еще сохранен;
- 2) степень Б — поражение более половины аппроксимальной поверхности с разрушением окклюзионной стенки и выходом полости на жевательную поверхность зуба (средний и глубокий кариес);
- 3) степень В — поражение более половины аппроксимальной поверхности с разрушением окклюзионной стенки и выходом полости на жевательную поверхность зуба (средний и глубокий кариес), а также поражение вестибулярной или оральной стенок, разрушение или ослабление бугров.

Для дефектов коронок зубов 1, 2-го классов по Black, **В. И. Миликевич** предложил индекс ИРОПЗ (индекс разрушения окклюзионной поверхности зуба). Он показывает процентное соотношение размеров площади «полость–пломба» к размерам жевательной поверхности зуба. В зависимости от этого соотношения с помощью индекса ИРОПЗ определяются показания к замещению дефектов твердых тканей коронки зуба различными видами ортопедических конструкций:

- 1) индекс ИРОПЗ — 20–50 % — вкладки;
- 2) индекс ИРОПЗ — 50–80 % — искусственные коронки;
- 3) индекс ИРОПЗ >80 % — штифтовые конструкции.

**В. Ю. Курляндский** по топографическому признаку и сложности подготовки зуба выделил 3 класса полостей:

- 1) полость, расположенная на одной поверхности коронки зуба (односторонняя);
- 2) расположенная на двух поверхностях коронки зуба (двусторонняя), при этом полость располагается на любых двух сторонах коронки зуба, например, жевательной и аппроксимальной, режущей и аппроксимальной и т. д.;
- 3) расположенная на трех сторонах коронки зуба, например, двух аппроксимальных и жевательной, аппроксимальной, режущей и небной и т. д.

**Классификация Ванштейна–Городецкого:**

- 1) полости, расположенные на 1 поверхности;
- 2) полости, расположенные на любых 2 и более поверхностях.

**Классификация МОД:** *М* — медиальная поверхность; *О* — окклюзионная поверхность; *Д* — дистальная поверхность; *В* — вестибулярная поверхность; *Л* — лингвальная поверхность. Например: *ЛО* — полость, расположенная на лингвальной и окклюзионной поверхностях и т. д.

**Классификация В. С. Куриленко:**

- 1) дефекты, расположенные на депульпированных зубах;
- 2) дефекты зубов с живой пульпой:
  - а) дефекты жевательных зубов;
  - б) дефекты фронтальных зубов с отсутствием угла(ов) режущего края;
  - в) дефекты всех групп зубов, располагающиеся на любых поверхностях, кроме аппроксимальных;
  - г) атипично расположенные полости.

Обследование больных при дефектах коронковой части зуба подразделяется на сбор субъективных данных и объективные методы исследования. К субъективным данным относятся жалобы, анамнез (заболевания, жизни, наследственный). Собирая анамнез, выясняют жалобы больного: имеется ли боль в зубе; в какое время суток она возникает; как быстро проходит; зависит ли от температурных и химических раздражителей. Устанавливают, как развивалось заболевание. Если поражено несколько зубов, то уточняют, в течение какого времени они заболели — на протяжении короткого отрезка времени или длительного периода; выясняют, проводилось ли прежде лечение и в какой мере оно оказалось эффективным.

**Объективные методы исследования** подразделяются на физические, инструментальные и лабораторные.

К *физическим* относятся осмотр и пальпация. Осмотр начинают с правой стороны, исследуя по порядку все зубы нижней челюсти, затем — верхней, а потом — в обратном порядке. Осмотр позволяет выявить распространенность поражения коронковой части зубов и зубных рядов, положение зуба в зубном ряду и его наклон по отношению к вертикальной плоскости, топографию дефекта и его отношение к окклюзионным нагрузкам с учетом характера действия жевательных сил на ткани зуба и будущей протез.

Осмотр невооруженным глазом и с помощью зубоврачебного зеркала позволяет определить цвет и рельеф эмали; выявить зубной налет, пятна, полости и пломбы. Врач, сопоставляя свои знания об анатомической форме зубов, отмечает изменения формы каждого исследуемого зуба; одновременно оценивает цвет зуба, отмечая изменение цвета всей коронки или ее отдельных участков.

К *инструментальным* методам относятся зондирование, перкуссия, термометрия, электроодонтодиагностика, рентгенография. При помощи зондирования можно составить суждение о гладкости эмали; выявить дефекты на ее поверхности; определить толщину и наличие дентина, плотность дна и стенок полости в твердых тканях зубов, а также степень их чувствительности. Зондированием определяется соотношение дефекта с зонами наибольшего поражения кариесом, глубина зубодесневой бороздки или периодонтального кармана. Перкуссией оценивается состояние опорного аппарата зуба (подвижность, болезненность). Проводится с помощью зонда, пинцета, другим подобным инструментом легким постукиванием по исследуемому зубу. Метод перкуссии используется чаще всего для диагностики острых и хронических периодонтитов. Болезненность перкуссии в горизонтальном направлении является признаком поражения маргинального периодонта, часто травматического характера. Если перкуссия болезненна в вертикальном направлении, то в зависимости от интенсивности болевых ощущений можно предположить наличие хронического или обострившегося воспалительного очага в апикальной области. Термометрия проводится с целью уточнения реакции пульпы зуба, главным образом, на холодный раздражитель. Для этого используют холодную воду температуры ниже 18 °С. Однако данная проба неточная. Её можно использовать лишь при сравнении реакции исследуемого зуба и соответствующего здорового зуба. Более точные данные можно получить с помощью электроодонтодиагностики. Для этого применяют специальный прибор для определения электровозбудимости зуба в микроамперах. Здоровый зуб с живой пульпой реагирует на электроток в пределах от 2 до 6 мкА. Реакция пульпы на электроток свыше 6 мкА указывает на ее заболевание; свыше 50 мкА — на некроз ее коронковой части; 100 мкА — на некроз всей пульпы. Реакция зуба на электроток 100–200 мкА указывает на патологию периодонта. Рекомендуется сравнительная проверка электровозбудимости исследуемого и соседнего зубов или интактного зуба противоположной стороны. Рентгенография позволяет определить локализацию, глубину и взаимоотношение дефекта твердых тканей с топографией по-

лости зуба и пульпы. Кариозные полости рентгенологически представляют собой очаги просветления на твердых тканях зуба, часто с неровными волнистыми контурами. Рентгенологическое исследование важно при локализации полости на аппроксимальных поверхностях, при пришеечном, а также вторичном кариесе, развившемся под пломбой и металлическими коронками. С помощью рентгенографии можно уточнить диагноз апикального или краевого поражения периодонта; дифференцировать хронический апикальный периодонтит; установить наличие остеомиелита и других нарушений костной ткани; диагностировать маргинальный периодонтит и его стадию в зависимости от степени резорбции стенок лунки зуба и альвеолярного отростка. Наиболее часто применяемыми методами рентгенологического исследования являются внутриротовая контактная рентгенография и ортопантограмма.

К лабораторным методам относятся следующие жевательные пробы: проба Гельмана, физиологическая проба по Рубинову. С их помощью проводится изучение жевательной эффективности зубных рядов как одного из показателей функционального состояния зубочелюстной системы.

Клиническая картина при дефектах коронок зубов несложна. Пациенты жалуются на боли от термических и химических раздражителей или боли при попадании пищи в межзубной промежуток. Иногда жалобы отсутствуют. Сам дефект зуба выявляется при осмотре, а также с помощью зонда. При этом следует определить размеры повреждения, целостность полости зуба и состояние пульпы. Описывают характер (кариес, гипоплазия, клиновидные дефекты, физиологическая и патологическая стираемость), топографию (классификация по Black) и степень поражения твердых тканей и, наконец, записывают в зубной формуле истории болезни отсутствующие зубы. Оценка нарушения формы зуба, топографии и степени поражения твердых тканей зубов позволяет не только установить наличие заболеваний, но и определить необходимость проведения ортопедических вмешательств.

Наиболее распространенным способом устранения дефектов твердых тканей коронок зубов, особенно при начальных и средних формах, является заполнение имеющихся полостей (после специальной обработки) пломбировочными материалами, т. е. пломбирование.

Показания:

- 1) небольшие кариозные полости;
- 2) малодоступные кариозные полости;
- 3) зубы с неполноценной (хрупкой или декальцинированной) эмалью;
- 4) предупреждение развития вторичного кариеса;
- 5) клиновидные дефекты.

Однако таким путем не всегда можно обеспечить прочную фиксацию пломбы и восстановление анатомической формы зуба. Наряду с положительными качествами, пломбы имеют некоторые недостатки. К последним относятся: изменение объема пломбы и появление щели между ней и стенкой коронки зуба, что приводит к вторичному (рецидивному) кариесу. Кроме того, изменяется цвет зубов. Непрочность пломбировочного материала приводит к изнаши-

ванию пломбы и ее выпадению. В таких случаях требуется ортопедическое лечение. При решении вопроса о показаниях к ортопедическому лечению при наличии дефектов коронок зубов следует учитывать три фактора:

- 1) анатомический;
- 2) функциональный;
- 3) эстетический.

Общие показания к ортопедическому лечению в данных случаях достаточно широки. Оно показано при частичном или полном восстановлении коронок зуба, которое не может быть достигнуто другими методами, в частности, пломбированием. К таким показателям относятся: 1) нарушение целостности и анатомической формы коронок зубов; 2) изменение цвета зубов; 3) нарушение окклюзионных взаимоотношений зубов; 4) системные заболевания — патологическая стираемость зубов и заболевания периодонта.

В основе показаний должно находиться не только создание правильной формы коронки зуба, обеспечение прочности конструкции протеза и его эстетической полноценности, но и восстановление функционального единства зубных рядов, нарушающегося при нагружении даже единичных зубов. Ортопедические методы восстановления разрушенных коронок зубов заключаются в использовании различных конструкций протезов. В клинической практике для этой цели применяются преимущественно следующие виды протезов:

- 1) вкладки;
- 2) полукоронки и трехчетвертные коронки;
- 3) полные искусственные коронки;
- 4) штифтовые зубы и культевые штифтовые вкладки.

**Частичное отсутствие зубов** (частичная вторичная адентия) — одно из самых распространенных заболеваний: по данным Всемирной организации здравоохранения, им страдает до 75 % населения в различных регионах земного шара. В нашей стране в общей структуре оказания медицинской помощи больным в лечебно-профилактических учреждениях стоматологического профиля это заболевание составляет от 40 до 75 % и встречается во всех возрастных группах пациентов. Частичная вторичная адентия непосредственным образом влияет на качество жизни пациента. Она обуславливает нарушение, вплоть до полной утраты, жизненно важной функции организма — пережевывания пищи, что сказывается на процессах пищеварения и поступления в организм необходимых питательных веществ, а также, нередко, является причиной развития заболеваний желудочно-кишечного тракта воспалительного характера.

Не менее серьезны последствия частичной вторичной адентии для социального статуса пациентов: нарушения артикуляции и дикции сказываются на коммуникационных способностях пациента, эти нарушения, одновременно с изменениями внешности вследствие утраты зубов и развивающейся атрофии жевательных мышц, могут обусловить изменения психоэмоционального состояния, вплоть до нарушений психики. Частичная вторичная адентия — также одна из причин развития специфических осложнений в челюстно-лицевой об-



ласти, таких как феномен Попова–Годона, дисфункции височно-нижнечелюстных суставов и соответствующего болевого синдрома.

Несвоевременное восстановление целостности зубных рядов при их частичном отсутствии (частичной вторичной адентии) обуславливает развитие таких функциональных нарушений, как перегрузка периодонта оставшихся зубов, развитие патологической стираемости, нарушения биомеханики зубочелюстной системы. Несвоевременное и/или некачественное лечение частичной вторичной адентии приводит к развитию заболеваний периодонта, в отдаленной перспективе — к полной утрате зубов (полной вторичной адентии обеих челюстей).

Частичное отсутствие зубов (частичную вторичную адентию) следует отличать от первичной адентии, при которой дефект зубного ряда развился вследствие отсутствия или гибели зачатков постоянных зубов.

Патологическое состояние, обусловленное нарушением непрерывности зубного ряда, т. е. отсутствием зубов в зубочелюстной системе называется частичной вторичной адентией, или дефектом зубного ряда.

К причинам частичной вторичной адентии относятся:

1. Нарушения, возникающие при формировании зубочелюстной системы:
  - а) первичная частичная адентия, вызванная отсутствием зачатков зубов;
  - б) неправильное развитие зачатков зубов (ретенированные зубы).
2. Нарушения, связанные с потерей зубов в уже сформированной зубочелюстной системе и возникающие вследствие:
  - а) осложненного кариеса;
  - б) пародонтитов различной этиологии;
  - в) пародонтоза;
  - г) оперативных вмешательств по поводу остеомелитов, новообразований;
  - д) травм различной этиологии;
  - е) удаления по ортодонтическим показаниям.

### **КЛИНИЧЕСКАЯ КАРТИНА ЧАСТИЧНОЙ ВТОРИЧНОЙ АДЕНТИИ**

Клиническая картина характеризуется отсутствием одного или нескольких зубов при наличии одного или нескольких естественных зубов или их корней. Проявления частичной вторичной адентии зависят от топографии дефектов и количества отсутствующих зубов и отличаются многообразием.

Особенность данной патологии — отсутствие у пациентов болевого синдрома. При отсутствии одного или двух, а иногда и нескольких зубов больные нередко не ощущают дискомфорта и не обращаются к врачу.

Частичное отсутствие даже одного зуба в любой функционально ориентированной группе зубов может привести к развитию феномена Попова–Годона, прямого или отраженного травматических узлов, в результате чего развивается воспаление в десневом крае, деструкция костной ткани и развитие патологических карманов, в первую очередь, в области зубов, ограничивающих дефект.

При отсутствии одного или нескольких фронтальных зубов на верхней челюсти клиническая картина характеризуется симптомом «западения» верхней губы. При значительном отсутствии боковых зубов отмечается «западение» мягких тканей щек, губ. При отсутствии даже одного фронтального зуба на верхней и/или нижней челюсти может наблюдаться нарушение дикции.

Частичное отсутствие зубов на обеих челюстях без сохранения антагонизирующих пар в каждой функционально ориентированной группе зубов приводит к снижению высоты нижнего отдела лица, нередко — к развитию ангулярных хейлитов («заеды»), патологии височно-нижнечелюстного сустава, изменениям конфигурации лица, выраженным носогубным и подбородочной складкам, опущению углов рта.

Частичное отсутствие жевательных зубов обуславливает нарушения функции жевания, больные жалуются на плохое пережевывание пищи.

После утраты или удаления зубов происходит атрофия периодонтальных связок на соответствующих участках челюстей, при утрате более двух зубов постепенно развивается атрофия самих альвеолярных отростков, прогрессирующая с течением времени.

Частичная вторичная адентия — необратимый процесс. Восстановление целостности зубных рядов возможно только ортопедическими методами лечения с помощью несъемных и/или съемных конструкций зубных протезов.

### **КЛАССИФИКАЦИЯ ЧАСТИЧНОЙ ВТОРИЧНОЙ АДЕНТИИ**

В клинической практике не выделяют частичное отсутствие зубов (частичную вторичную адентию) верхней челюсти и нижней челюсти. Принципы классификации для них одинаковы.

Наибольшее распространение и практическое применение получила классификация частичной вторичной адентии (дефектов зубных рядов) по **Кеннеди**.

В данной классификации выделяют четыре класса:

1. Двусторонний дистально неограниченный дефект (концевой).
2. Односторонний дистально неограниченный дефект (концевой).
3. Односторонний дистально ограниченный дефект (включенный).
4. Отсутствие передних зубов (дефект во фронтальном отделе, включенный дефект).

Каждый класс имеет ряд подклассов. При клиническом применении классификации Кеннеди врач редко встречается с «чистыми» классами, гораздо чаще наблюдаются варианты подклассов и/или сочетание дефектов различных классов и подклассов.

Другой известной классификацией дефектов зубных рядов является классификация **Е. И. Гаврилова**. В ней выделяется четыре группы дефектов:

1. Концевые односторонние и двусторонние.
2. Включенные (боковые — односторонние, двусторонние и передние).
3. Комбинированные.
4. Челюсти с одиночно сохранившимися зубами.

**В. Ю. Курляндский** в своей классификации частичной вторичной адентии различает 3 основные нозологические формы поражения зубочелюстной системы:

1. Одиночные или множественные дефекты зубного ряда (зубных рядов) при сохранении дистальных опор.

2. Одиночные или множественные дефекты зубного ряда (зубных рядов) при утрате одной или обеих дистальных опор.

3. Интактные зубные ряды, одиночные или множественные дефекты в них на фоне поражения периодонта.

### **ОБЩИЕ ПОДХОДЫ К ДИАГНОСТИКЕ ЧАСТИЧНОЙ ВТОРИЧНОЙ АДЕНТИИ**

Диагностируют частичную вторичную адентию путем клинического осмотра, сбора анамнеза и клинического обследования. Диагностика направлена на исключение факторов, которые препятствуют немедленному началу протезирования. К таким факторам можно отнести наличие:

- несанированных зубов;
- неудаленных корней под слизистой оболочкой;
- экзостозов;
- опухолеподобных заболеваний;
- воспалительных процессов;
- заболеваний и поражений слизистой оболочки полости рта.

При диагностике необходимо учитывать результаты клинического и рентгенологического исследований имеющихся зубов, в особенности планируемых под опоры, включая их периодонтальный статус, а также общее и функциональное состояние зубочелюстной системы.

Основные принципы ортопедического лечения частичной вторичной адентии:

1. При планировании ортопедического лечения приоритетным должно быть сохранение оставшихся зубов.

2. Каждый зуб, планируемый под опору протеза, необходимо оценить с точки зрения перспектив состояния твердых тканей, пульпы, периапикальных тканей, периодонта. В зависимости от результатов этой оценки опора определяется как надежная, сомнительная или неудовлетворительная. Под опоры следует применять, в первую очередь, надежные зубы. Сохранение зуба в значительной мере зависит от его стратегической важности в качестве опоры протеза, а также от соотношения трудоемкости и стоимости лечебных мероприятий, необходимых для его сохранения и достижения результата.

3. Нельзя начинать протезирование без подготовительных мероприятий, если таковые необходимы.

4. Не каждый дефект зубного ряда требует протезирования. Протезирование до полной комплектности зубных рядов не является обязательным. Решающую роль играют индивидуальные особенности зубочелюстной системы пациента.

5. Ортопедические конструкции должны обеспечивать возможности оптимальной гигиены полости рта.

6. При изготовлении несъемных мостовидных протезов предпочтительными являются конструкции небольшой протяженности. Следует избегать конструкций большой протяженности, связывающих в единый блок несколько функционально ориентированных групп зубов. Расширение масштабов протезирования оправдано лишь в условиях, когда это решение является единственной возможностью обеспечить оптимальное индивидуальное функционирование зубочелюстной системы.

7. Плохая гигиена полости рта пациента — относительное противопоказание к несъемному протезированию.

8. Чем хуже пациент выполняет врачебные рекомендации и идет на сотрудничество с врачом, тем проще должна быть ортопедическая конструкция.

**Цель** лечения больных с частичной вторичной адентией заключается в одновременном решении нескольких задач:

- восстановление достаточной функциональной способности зубочелюстной системы;
- предупреждение развития патологических процессов и осложнений;
- повышение качества жизни пациентов; предупреждение или устранение негативных психоэмоциональных последствий, связанных с отсутствием зубов. Изготовление протезов не показано, если имеющийся протез еще функционален или если его функцию можно восстановить (например, починка, перебазировка).

Изготовление протеза включает: обследование, планирование, подготовку к протезированию и все мероприятия по изготовлению и фиксации протеза, в том числе устранение недостатков и контроль. Сюда относятся также инструктирование и обучение пациента уходу за протезом и полостью рта.

Врач-стоматолог-ортопед должен определить особенности протезирования в зависимости от анатомического (с учетом топографии дефектов зубных рядов), физиологического, патологического и гигиенического состояния зубочелюстной системы пациента.

При выборе между одинаково эффективными видами протезов врач должен руководствоваться показателями экономичности. В случаях, когда невозможно немедленно начать и завершить в запланированные сроки лечение, показано применение временных протезов, в том числе съемных или несъемных имедиат-протезов. Можно применять только те материалы, инструменты, оборудование, системы (например, имплантационные), средства профилактики и лечения, которые разрешены к применению Минздравом Республики Беларусь, клинически апробированы, их безопасность доказана и подтверждена опытом. При подтвержденной аллергической реакции тканей полости рта на материал протеза следует провести тесты и выбрать тот материал, который показал себя как переносимый.

При планировании и проведении ортопедического лечения необходимо учитывать состояние здоровья, соматический статус, хронические заболевания пациента.

Важнейший этап лечения — подготовка зубочелюстной системы к протезированию.

Протезировать зубы нужно только после следующих мероприятий:

- после проведения полной санации полости рта (следует обращать внимание на зубы с повышенной чувствительностью);
- проверки целесообразности сохранения зубов, пораженных кариесом и другими заболеваниями (рентгенологический и электроодонтометрический контроль), в том числе запломбированных, зубов с поражениями пародонта и т. д., при планировании их в качестве опорных;
- проведения необходимого лечения при заболеваниях периодонта и слизистой оболочки полости рта;
- после удаления зубов и корней, не подлежащих сохранению;
- если есть подозрение на патологические процессы в зубах и челюстных костях необходимо провести рентгенологическое исследование;
- депульпированные зубы должны иметь корни, запломбированные до верхушки (рентгенологический контроль).

Если на рентгеновском снимке обнаруживается патологический процесс, то его следует устранить до изготовления постоянной ортопедической конструкции. Любое лечение в рамках устранения заболеваний полости рта, препятствующих постоянному протезированию, должно быть полностью завершено.

При невозможности полного устранения патологических процессов, в первую очередь в периапикальных тканях, при протезировании должна учитываться возможность последующего хирургического вмешательства. В таких случаях не позже чем через 9 мес. необходим рентгенологический контроль.

Изготовление протеза на челюсть при частичной вторичной адентии включает: препарирование зубов, слепки (оттиски) с обеих челюстей, изготовление диагностических и рабочих моделей, определение центрального соотношения челюстей, проверку конструкции протеза, наложение, примерку, припасовку, установку, фиксацию, отдаленный контроль и коррекции.

При лечении частичного отсутствия зубов (частичной вторичной адентии) применяются: несъемные мостовидные протезы, консольные несъемные протезы, одиночные коронки на зубы, частичные съемные пластиночные и бюгельные протезы.

Мостовидные протезы, как правило, показаны, если:

- отсутствует до 4 резцов, но жевательная функция обеспечена естественными зубами или уже имеющимися мостовидными протезами;
- в области боковых зубов на одной стороне челюсти отсутствует не более 3 зубов и зубной ряд можно восстановить с помощью мостовидного протеза с опорами с обеих сторон;
- мостовидный протез будет служить для фиксации съемного протеза.

Таким образом, мостовидные протезы изготавливаются с опорой на естественные зубы с 2 сторон (за исключением консольных).

Мостовидные протезы не показаны:

- при недостаточной способности пародонта выдерживать нагрузку и таких общих соматических заболеваниях, которые неблагоприятно влияют на ткани пародонта;
- если рентгеновский снимок опорного зуба указывает на патологический процесс, который не удастся купировать.

Выбор конструкции мостовидного протеза определяется:

- величиной дефекта;
- топографией дефекта;
- состоянием опорных зубов;
- состоянием зубов-антагонистов.

При замещении отсутствующих моляров тело мостовидного протеза следует изготавливать с широким промывом (около 2 мм), не прилегающим к слизистой оболочке. В других участках челюстей тело мостовидного протеза не должно прилегать к слизистой оболочке (под телом мостовидного протеза должен свободно проходить кончик стоматологического зонда). Необходимо отметить, что понятие «касательная» промежуточная часть мостовидного протеза относится к визуальному впечатлению, на деле должно обеспечиваться расстояние между телом протеза и слизистой, достаточное для свободного промыва.

При применении цельнолитых металлокерамических и металлопластмассовых мостовидных протезов и коронок всегда проводится изготовление «гирлянды» с оральной стороны. Коронки с облицовкой и фасетки в мостовидных протезах на верхней челюсти делают лишь до 5-го зуба включительно, на нижней — до 4-го включительно. Облицовки жевательных поверхностей боковых зубов в принципе не показаны.

При частичном отсутствии зубов при невозможности изготовить несъемную мостовидную конструкцию, как правило, следует изготавливать цельнолитые бюгельные протезы. При этом необходимо учитывать состояние периодонтальных тканей и принципы гигиены.

По мере утраты зубов и увеличения протяженности беззубого участка альвеолярного отростка (дефекта зубного ряда) расширяются показания к применению съемных пластиночных протезов.

При частичном отсутствии зубов при невозможности перераспределения нагрузки на периодонт опорных зубов, как правило, показаны частичные съемные пластиночные протезы из пластмассы без сложных опорно-удерживающих элементов.

Применение комбинированных (сочетанных) протезов показано, если при использовании необходимых соединительных элементов и при достаточном количестве сохранившихся опорных зубов можно добиться функционально более благоприятной фиксации и стабилизации, чем с помощью бюгельного протеза с кламмерной фиксацией или частичного съемного пластиночного протеза.

Такие соединительные элементы, как штанговые (балочные) системы, телескопические коронки и аттачмены, можно использовать только при условии равномерного распределения нагрузки на сохранившиеся опорные зубы.

## **2. Протезирование дефектов коронок зубов вкладками.**

### **Показания, классификации, особенности формирования полостей в зависимости от топографии дефекта.**

### **Методы изготовления, клинико-лабораторные этапы**

Вкладка — несъемный микропротез, восстанавливающий анатомическую форму зуба и утраченную функцию.

Микропротезирование развивалось с древних пор. При проведении археологических раскопок на острове Джойна были найдены черепа представителей племени майя, челюсти которых имели зубы, украшенные вкладками из нефрита. Вкладки были изготовлены в период между 652–800 гг. нашей эры.

Уже в конце XIX ст. были сделаны попытки заменить пломбирочные материалы золотом и фарфором.

Считается, что современное микропротезирование начинает свое развитие с 1906 г. В этом году Carmichael предложил применять полукоронки из золота. Его принцип фиксации полукоронки в пазах нашел применение в каркасной вкладке Буассона, в различных видах пинлеев, в микропротезах с двойным креплением в контактных стенках, в двойном креплении внутри твердых тканей более крупных зубов.

Достижения микропротезирования быстро распространились и нашли применение в практике почти во всех технически развитых странах мира.

Микропротезирование — один из наиболее быстро развивающихся разделов ортопедической стоматологии, которому в настоящее время уделяется большое внимание как в нашей стране, так и за рубежом. Это объясняется появлением новых материалов, инструментов и технологий.

#### **Показания к применению вкладок**

Б. Р. Вайнштейн и Ш. И. Городецкий (1961) отмечают, что показания к применению вкладок весьма обширны: могут применяться на депульпированных и недепульпированных зубах, при дефектах твердых тканей зуба вследствие кариеса, травмы, гипоплазии эмали, повышенной стираемости.

В последние годы актуальной является проблема эстетической реставрации твердых тканей зубов. Восстановление функции и эстетики зубов — цель стоматологического лечения. Фирма Ivoclar предлагает материал для вкладок — SR-Jsosit inlay/onlay.

С. Уголева (1993) выделяет следующие показания к применению вкладок из SR-Jsosit inlay/onlay:

- кариозные полости 1-го класса по Блэку;
- большие дефекты тканей зуба в премолярах;
- большие дефекты тканей зуба в молярах;
- восстановление бугров;
- профилактическая реставрация бугров.

В настоящее время рекомендуется применять вкладки из сплавов металлов, композитных материалов и комбинированные — металлокомпозитные микропротезы, прежде всего, в полостях 1, 2, 5-го классов по Блэку.

### **Классификация вкладок**

Первое определение микропротеза дано на французском языке как *blok metaligue coule* — литой металлический блок. Позднее в США и других странах широкую известность получило наименование на английском языке *inlay* — расположенный внутри. На немецком языке его называют *Gussfulung* — литая пломба, вкладка. В русском языке чаще употребляют наименование вкладка, гораздо реже — вставка.

С расширением методов работы появляются новые формы и наименования, преимущественно на английском языке.

Классификация вкладок **по ADA** (Американская ассоциация дантистов) в зависимости от конструктивных особенностей (*inlay, onlay, overlay, pinlay*):

Наименование *inlay* сохраняется только за микропротезами, включенными внутрь в глубину твердых тканей зуба;

*onlay* — микропротез, включенный внутрь в глубину твердых тканей, но при этом имеется накладка, защищающая стенки зуба от переломов при действии прямой нагрузки;

*overlay* — микропротез, охватывающий четыре из пяти свободных стенок зуба;

*pinlay* — микропротез, укрепленный в зубе с помощью штифтов, включенных в твердые ткани зуба.

#### **По материалу и методу изготовления:**

1. Металлические (литье).
2. Керамические (спекание, литье, фрезерование).
3. Полимерные (химическая и световая полимеризация).

#### **По назначению:**

1. Восстанавливающие.
2. Опорные.
3. Шинирующие.

Принципы обработки зубов под вкладку:

1. Необходимое для реставрации препарирование должно быть проведено с учетом требований метода изготовления вкладки.

2. Минимальная толщина в жевательной, аппроксимальной области и у перешейка — от 1,5 мм; для металлических и эстетических вкладок глубина препарирования должна быть глубже.

3. Предпочтительно создавать ящикообразную полость и плоское дно.

4. С целью нивелирования стресса переход стенок должен быть закруглен.

5. Окклюзионная и аппроксимальная дивергенция должна быть 6°.

6. Пришеечный уступ должен быть 1–1,5 мм на уровне либо выше уровня десны.



7. Под металлические вкладки необходим скос эмали до  $45^\circ$ , под эстетические скос эмали не нужен.

8. Поднутрения могут быть нивелированы композиционным материалом.

9. При толщине бугра после препарирования менее 1,5 мм бугор следует перекрывать.

В зависимости от распространения кариозного процесса на окклюзионной поверхности моляров и премоляров полость 1-го класса может иметь различную величину и очертание (рис. 2.1).



Рис. 2.1. Полости на окклюзионных поверхностях:

Для обеспечения надежной устойчивости вкладок этим полостям необходимо придавать определенную форму. Наиболее благоприятной формой является ящикообразная с соответственно параллельными стенками и плоским дном (рис. 2.2).

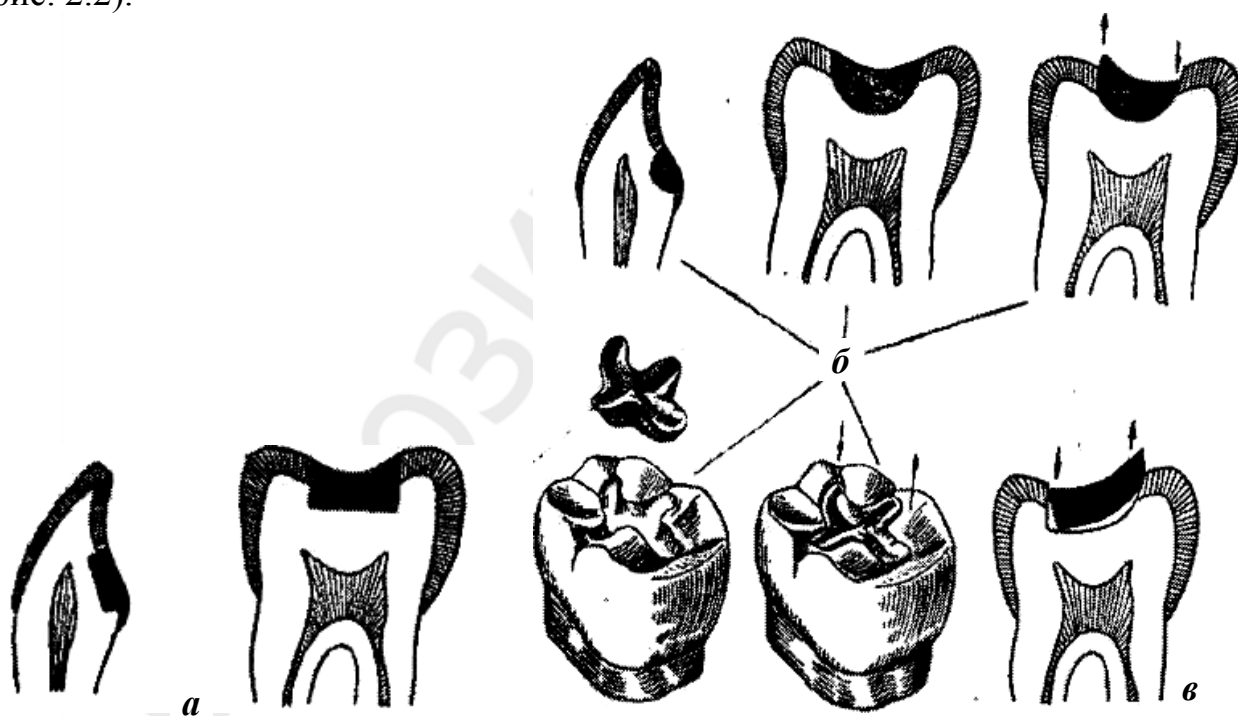


Рис. 2.2. Влияние формы полости на устойчивость вкладки:

*а* — полости с параллельными стенками и плоским дном; *б* — полости корытообразной формы; *в* — полость, имеющая ящикообразную форму лишь с одной стороны, что не обеспечивает устойчивости вкладки

При особо глубоких полостях, где выравнивание стенок и дна сопряжено с удалением больших участков тканей зуба и опасностью повреждения пульпы, и металлическая вкладка, близко расположенная к пульпе, может передавать термические раздражения, целесообразно формировать плоское дно и создать параллельность стенок при помощи компомера или композиционного материала. Сформированная полость должна быть достаточной глубины. Чем глубже сформирована полость, тем достигается лучшая устойчивость вкладки. Чрезмерная протяженность ее по поверхности по сравнению с глубиной снижает устойчивость вкладки (рис. 2.3а, б).

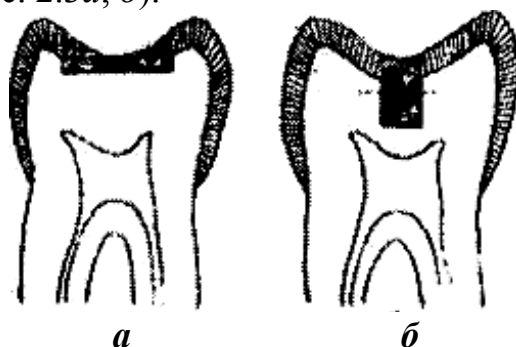


Рис. 2.3. Полости ящикообразной формы:

*a* — глубина слишком мала по сравнению с протяженностью вкладки; *б* — чрезмерно глубокая полость, имеется опасность деформации вкладки при выведении ее восковой репродукции

Для облегчения цементирования вкладки в глубоких полостях целесообразно формировать их слегка дивергирующими (рис. 2.4а, б).

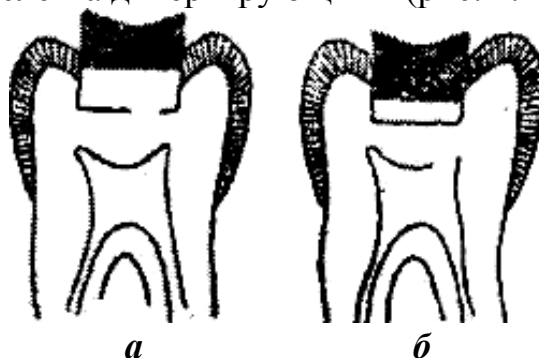


Рис. 2.4. Глубокие полости:

*a* — полость с параллельными стенками, когда могут возникнуть затруднения при цементировке; *б* — полость слегка дивергирующей формы

Однако чрезмерно дивергирующее направление стенок полости может вызвать ухудшение фиксации вкладки.

У зубов со стертymi окклюзионными поверхностями фиссуры неглубокие, отсутствует опасность возникновения в них кариеса, и поэтому нет необходимости включать их в общую полость. В глубоких фиссурах имеются условия для возникновения кариеса на границе их с вкладкой и поэтому они должны быть иссечены до скатов бугров и включены в общую полость. Полость не следует формировать строго симметричной. Одна какая-либо сторона должна отличаться от другой. При симметричной полости могут возникнуть ошибки во время припасовывания вкладки. Кроме того, вкладка может быть неправильно

введена при цементировании. Асимметричная форма не должна создаваться путем обработки здоровых тканей зуба. Ее создают во время препарирования и формирования за счет иссечения нависающих краев эмали или вовлекаемых фиссур. Сочетания в расположении на двух и более поверхностях зуба создают множество разновидностей полостей 2-го класса. Свое наименование они получают по поверхностям зуба, на которых они расположены. Сокращенно их принято обозначать начальными заглавными буквами названий поверхностей. В связи с этим полости именуются: медиоокклюзионная — МО; дистоокклюзионная — ДО; вестибулоокклюзионная — ВО; лингвоокклюзионная — ЛО; медиоокклюзионно-дистальная — МОД; вестибулоокклюзионно-лингвальная — ВОЛ; медиоокклюзионно-дистальная — МОД и др.

Любая полость 2-го класса состоит из основной и дополнительной. Основную полость формируют в очаге кариозного поражения, преимущественно на отвесных поверхностях зуба, после удаления кариозного распада и нависающих краев. Величина и форма ее зависят от степени кариозного поражения и его локализации. Дополнительную, или вспомогательную, полость формируют на окклюзионной поверхности преимущественно в здоровой неповрежденной эмали и дентине. Она предназначена для лучшего укрепления вкладки и должна противостоять давлению, действующему на вкладку во время жевания.

Величина и форма дополнительной полости не могут быть произвольными. В каждом случае они определяются величиной и формой основной полости, ее локализацией, размером и формой зуба, рельефом окклюзионной поверхности, топографией пульпы, а также направлением возможного смещения вкладки.

Если одновременно с кариозной полостью на одной из вертикальных стенок зуба, подлежащей выведению на окклюзионную, имеется самостоятельное поражение фиссур и ямок окклюзионной поверхности, то после обработки обоих кариозных очагов их объединяют. При этом полость окклюзионной поверхности формируют как дополнительную. Деление полостей 2-го класса на основные и дополнительные определяет различный подход при их формировании. Наибольшее число рецидивов кариеса наблюдается в результате неудачно наложенных пломб в аппроксимально-окклюзионных полостях. Восстановление вкладками данных поверхностей зуба является одной из самых трудных задач.

Эти трудности обусловлены главным образом тем, что аппроксимальные поверхности зубов малодоступны для получения надежной герметизации, а также в связи со сложностью восстановления пораженных контактных пунктов зубов.

Локализация кариозной полости на малодоступной аппроксимальной поверхности зуба создает некоторые особенности ее формирования.

В отличие от полостей 1-го класса, имеющих овальную форму, основные полости 2-го класса на аппроксимальных поверхностях боковых зубов имеют прямоугольное очертание, напоминающее букву П, открытую в сторону окклюзионной поверхности зуба. Осевая и наружные стенки имеют отвесное направление, которое диктуется необходимостью выведения восковой модели и введения

вкладки со стороны окклюзионной поверхности. Цервикальной стенке придают горизонтальное или слегка наклонное к осевой стенке зуба направление.

Вопрос об установлении границ основной полости в вестибулооральном и цервикальном направлениях требует дифференцированного подхода в зависимости от применяемого материала.

При литых золотых или металлических вкладках нет надобности прибегать к расширению кариозной полости в вестибулооральном и цервикальном направлениях с удалением больших участков зубных тканей. Она может быть сформирована в пределах кариозного очага, а надежная защита краев может быть достигнута частями вкладки, налегающими на аппроксимальную поверхность зуба в виде панцирного прикрытия после предварительного плоскостного её срезания или на края полости после скашивания эмалевого края.

Вопрос о выборе между плоскостным срезанием и скашиванием эмалевого края решается в зависимости от величины кариозной полости, доступа к аппроксимальной поверхности зуба и глубины полости.

В кариозных полостях с тонкими вестибулярной и оральной стенками имеется опасность их отлома. В связи с этим целесообразно прибегать к плоскостному срезу, при помощи которого срезают истонченные стенки в кариозных полостях с толстыми, прочными вестибулярной и оральной стенками. К плоскостному срезу следует прибегать лишь при отсутствии доступа к аппроксимальной поверхности зуба из-за больших трудностей формирования четких границ и получения скоса эмалевого края для безупречного припасовывания вкладки (рис. 2.5а).

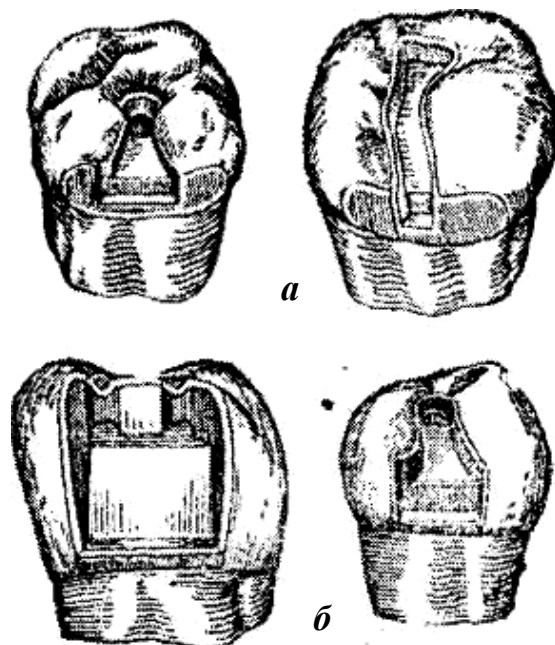


Рис. 2.5. Полости с толстыми прочными вестибулярной и лингвальной стенками: а — сформированные с плоскостными срезами из-за отсутствия доступа к аппроксимальным поверхностям зубов; б — сформированные со скосами эмалевого края в связи с наличием доступа

Если имеется доступ, то нет необходимости в плоскостном срезе, так как при этом герметизм может быть достигнут созданием скоса эмалевого края (рис. 2.5б).

В глубоких кариозных полостях (в цервикальном направлении), т. е. при высокой аппроксимальной части вкладки, на ней окажется усадка металла, который будет отставать от цервикальной стенки сформированной полости, поэтому при большой высоте аппроксимальной части вкладки, даже при наличии доступа к аппроксимальной поверхности зуба, показан плоскостной срез, скос эмалевого края в этих случаях не может обеспечить герметизма в цервикальной части (рис. 2.6).

При небольшой высоте аппроксимальной части вкладки и наличии доступа можно ограничиться скосом эмалевого края.

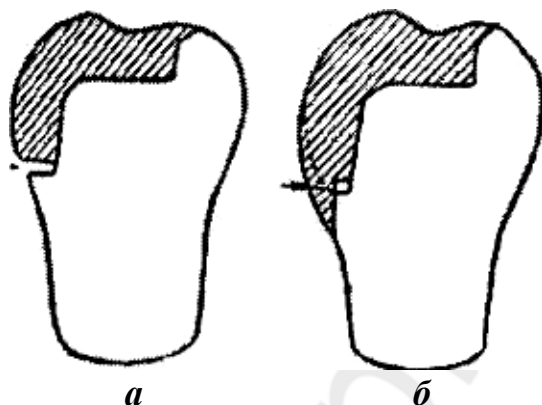


Рис. 2.6. Значение плоскостного среза для цервикального края полости:

*а* — просвет между цервикальной стенкой полости и вкладкой в результате усадки металла при ее отливке; *б* — панцирное перекрытие вкладкой цервикального края, обеспечивающее герметизм полости в результате применения плоскостного среза

Одновременным включением в полость аппроксимальной и окклюзионной поверхностей зуба создается угроза выворачивания вкладки силами жевательного давления аппроксимально — в открытую сторону полости. Формирование дополнительных элементов сопротивления — важная задача в достижении устойчивости вкладки.

Для каждой дополнительной полости необходимо найти оптимальную форму, при которой может быть достигнута наибольшая устойчивость вкладки при минимальном удалении эмали и дентина и сохранении пульпы.

Устойчивость вкладки зависит от протяженности горизонтальных и вертикальных стенок дополнительной полости, препятствующих смещению вкладки в открытую сторону, а следовательно, от ее ширины и глубины. При наличии в одной и той же полости нескольких стенок, препятствующих смещению вкладки, устойчивость ее соответственно повышается.

Устойчивость может быть достигнута изменением протяженности одного какого-либо размера (ширины или глубины) за счет другого.

В установлении оптимальной формы дополнительной полости решающее значение имеет глубина, на которую можно погрузиться в ткани зуба без повреждения пульпы.

Таким образом, сочетанием определенной глубины и ширины можно установить оптимальную форму дополнительной полости. Так, например, на недепульпированных зубах, где опасность повреждения пульпы велика, оптимальная форма дополнительной полости создается путем увеличения ширины по сравнению с глубиной. Однако полость всегда следует формировать глубже эмалево-дентинной границы. В депульпированных зубах глубина полости должна превалировать над шириной.

Силы жевательного давления, «падающие» на зуб, имеют два основных направления — вертикальное и горизонтальное, под влиянием которых возникают моменты, сдвигающие и выворачивающие вкладку.

Сопротивление вертикально направленным силам, «падающим» на вкладку, оказывают основания полости (дно и цервикальная стенка).

Наибольшее сопротивление вертикальным силам оказывают основания полости, сформированные под прямым углом к оси зуба. Косо направленное дно и цервикальная стенка значительно улучшают устойчивость вкладки, если они скошены к центру зуба (рис. 2.7а, б). Если дно или цервикальная стенка скошены кнаружи, то создается наклонная плоскость, по которой вкладка может сместиться.

Полости, в которых отсутствует цервикальная стенка, неблагоприятны для достижения устойчивости вкладки. Кроме того, при применении мягкого сплава вкладки в таких полостях деформируются, и цервикальный край их отстает от зуба. При применении хрупкого сплава имеется опасность отлома вкладки на стыке окклюзионной и аппроксимальной ее частей.

Сопротивление смещению под влиянием горизонтальных сил, «падающих» на вкладку, оказывают вертикально расположенные стенки основной и дополнительной полостей. Наибольшее сопротивление оказывают стенки, сформированные параллельно оси зуба. Косо направленные стенки создают наклонные плоскости, по которым вкладка может выскользнуть из полости. Горизонтально направленные силы действуют на вкладку в 4 направлениях — вестибулярно, лингвально, медиально и дистально.

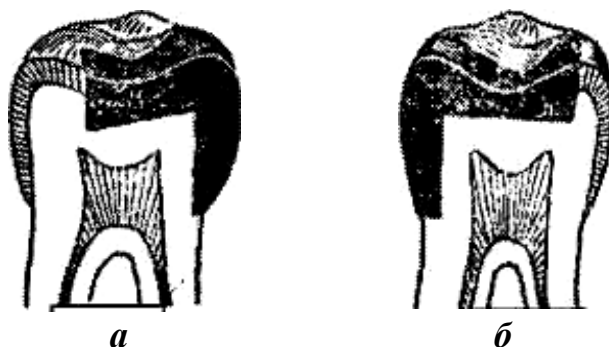


Рис. 2.7. Влияние направления дна полости на устойчивость вкладки:

а — дно полости косо направлено к центру зуба, что значительно улучшает устойчивость вкладки; б — косо направленная к центру зуба цервикальная стенка полости, улучшающая устойчивость вкладки

В отличие от полостей 1-го класса, в которых вкладка защищена стенками со всех четырех сторон, в медиоокклюзионных и дистоокклюзионных полостях (2-го класса) имеются 3 стенки — медиальная, или дистальная, вестибулярная и лингвальная, которые обеспечивают устойчивость вкладки в этих направлениях. Одна аппроксимальная стенка в них отсутствует, что создает открытую сторону, в направлении которой может сместиться вкладка. Однако с появлением современных фиксирующих цементов (стеклоиономерные цементы, модифицированные композитом, композиционные цементы) это осложнение практически исключается.

### **Клинико-лабораторные этапы изготовления вкладок**

Клинико-лабораторные этапы изготовления металлических вкладок методом безмодельного литья (*прямой метод*):

Первый клинический:

- препарирование полости под вкладку;
- моделирование вкладки воском в полости рта.

Первый лабораторный:

- замена воска сплавом металла;
- обработка вкладки предварительная;
- припасовка вкладки на модели.

Второй клинический: проверка конструкции вкладки.

Второй лабораторный: обработка вкладки окончательная.

Третий клинический: фиксация.

Клинико-лабораторные этапы изготовления металлических вкладок методом литья (*косвенный метод*):

Первый клинический:

- препарирование полости под вкладку;
- получение слепков;
- получение фиксажей для фиксации центральной окклюзии.

Первый лабораторный:

- изготовление моделей;
- заливка моделей в окклюдатор или артикулятор;
- изготовление вкладки из воска на модели;
- замена воска сплавом металла;
- обработка вкладки предварительная и припасовка на модели.

Второй клинический: проверка конструкции вкладки.

Второй лабораторный: обработка вкладки окончательная.

Третий клинический: фиксация.

Клинико-лабораторные этапы изготовления композиционных вкладок прямым (*клиническим*) методом:

Клинический:

- формирование полости под вкладку;
- наложение лечебной и изолирующей прокладки (если необходимо), установка прозрачной матрицы;

- нанесение изолирующего геля в полость;
- внесение композиционного материала, фотополимеризация;
- нанесение изолирующей полиэтиленовой пленки на жевательную поверхность реставрации, смыкание полости рта в положении центральной окклюзии и окончательное моделирование жевательной поверхности, фотополимеризация;
- извлечение вкладки из полости, полимеризация в фотобоксе;
- фиксация вкладки;
- коррекция;
- полировка вкладки.

Клинико-лабораторные этапы изготовления композиционных вкладок *непрямым (клинико-лабораторным) методом*:

Первый клинический:

- формирование полости под вкладку;
- получение слепков;
- получение фиксажей для фиксации центральной окклюзии.

Первый лабораторный:

- изготовление моделей;
- загипсовка в окклюдатор или артикулятор;
- послойное внесение композиционного материала и фотополимеризация на модели, с последующей полимеризацией в фотобоксе;
- припасовка вкладки на модели.

Второй клинический:

- припасовка вкладки в полости рта (кроме окклюзионной коррекции);
- фиксация вкладки;
- полировка вкладки.

### **ИЗГОТОВЛЕНИЕ КЕРАМИЧЕСКИХ ВКЛАДОК МЕТОДОМ КОМПЬЮТЕРНОГО ФРЕЗЕРОВАНИЯ. CAD/CAM-ТЕХНОЛОГИИ**

Эра изготовления вкладок при помощи компьютера началась с изобретения доктором Мэтсом Андерсоном в 1983 г. метода, положенного в основу системы Procega. К настоящему моменту известно 19 систем, каждая из которых представляет собой высокотехнологичный продукт и постоянно совершенствуется. Процесс CAD/CAM (Computer Aided Design — Computer Aided Manufacture) включает в себя получение исходных данных с помощью цифрового объемного сканирования, передачу их на компьютер и обработку с последующим изготовлением вкладки на станке-автомате, управляемом этим же компьютером.

Список CAD/CAM систем:

1. Bego Medifactoring Bego Medical (Bremen, D).
2. Cad.esthetics Cad.esthetics AB (Skelleftea, Sweden).
3. CELAY MIKRONA TECHNOLOGIE AG (Spreitenbach, CH).
4. Ce.novation Ce.novation (Hermsdorf, D).
5. Cercon® smart ceramics DeguDent GmbH (Hanau, D).



6. CEREC (CEramic REConstruction) Sirona Dental Systems GmbH (Bensheim, D).

7. CICERO® (Computer Integrated Ceramic Reconstruction) Cicero Dental Systems B.V. (Hoorn, NL).

8. DCS Dental AG (Allschwil, CH).

9. DENTAL CAD/CAM GN-1 GC Corporation (Tokyo, J) GC Europe.

10. Digident Girschbach Dental GmbH (Pforzheim, D).

11. EDC Wieland Dental (Pforzheim, D).

12. Etkon etkon AG (Grafelfing, D).

13. Everest KaVo Elektrotechnisches Werk GmbH (Leutkirch, D).

14. Lava® 3M ESPE Dental AG (Seefeld, D).

15. Pro 50, WaxProCYNOVADSM (Montreal, Kanada).

16. Procera® Nobel Biocare deutschland GmbH (Köln, D/USA).

17. Triclone 90 Renishaw GmbH (Gloucestershire, GB).

18. WOL-CERAM-EPC-CAM Wol-Dent GmbH (Ludwigshafen, D).

19. ZFN-Verfahren, Xawex Dentalsystem I-Mes (Eiterfeld, D).

Система CAD/CAM должна включать 3 элемента:

1) 3D (т. е. трехмерный) сканер;

2) компьютер, обрабатывающий информацию и производящий моделировку будущего протеза;

3) станок-автомат с компьютерным управлением, изготавливающий реставрацию.

Сканер представлен либо внутриротовой камерой (клинический вариант), либо лабораторным (стационарным) аппаратом для сканирования моделей.

Компьютерная часть — программное обеспечение, которое позволяет либо простое моделирование виртуальной реставрации, либо использование базы данных о среднеанатомическом строении зубов и зубных рядов, либо моделирование жевательной поверхности с учетом зубов-антагонистов конкретного пациента, либо построение реставрации в программе виртуального артикулятора.

Фрезеровочный аппарат, может быть представлен настольным блоком с двумя фрезами, способным отфрезеровать 1 вкладку или коронку, либо стационарным аппаратом с более чем 20 фрезами, способным изготовить мостовидный протез до 14 единиц. По характеру обрабатываемых материалов эти аппараты можно разделить на фрезеры обычной керамики, фрезеры твердой керамики и универсальные, способные с очень высокой точностью изготовить реставрацию из пластика, металла всех видов, всех видов керамических материалов.

Несомненными преимуществами всех CAD/CAM-систем являются высокая прецизионность реставраций и высокая производительность.

К недостаткам можно отнести высокую стоимость практически всех систем, необходимость ручной доработки реставраций для достижения хорошего эстетического результата.

В настоящее время с учетом развития CAD/CAM-систем целесообразно их применение для изготовления прецизионных каркасов с последующим функцио-

нальным и эстетическим воспроизведением структуры и анатомии реставрируемых зубов традиционным способом, с учетом динамической окклюзии.

Клинико-лабораторные этапы изготовления керамических вкладок на примере системы CEREC:

I. Клинические этапы:

- препарирование и формирование полости под вкладку;
- изолирование слюнных протоков;
- нанесение жидкости и антибликового порошка на подготовленную полость ткани зуба;
- припасовка вкладки в полости рта;
- фиксация и окончательная обработка вкладки;
- покрытие отреставрированного зуба фторлаком.

II. Работа с компьютерной системой:

- выбрать номер зуба на иконе монитора;
- сделать оптический слепок;
- настроить изображение снимка на мониторе;
- сохранить снимок в компьютере с помощью дискеты;
- начертить с помощью «маркера» все необходимые параметры (линию дна, экватор и т. д.);
- вычисляется и автоматически отображается линия канта в норме на основании банка данных морфологии зубов;
- при необходимости вручную откорректировать линию канта;
- автоматически отображается экватор;
- с помощью компьютера вычисляется и отображается линия края полости зуба;
- автоматически отображается линия канта;
- необходимо сохранить в компьютере данную конструкцию;
- автоматически вычисляется конструкция вашей вкладки;
- выбрать цвет керамического блока.

III. Работа с фрезеральной камерой:

- вставить керамический блок выбранного цвета и размера шлифовального узла;
- закрыть окно камеры;
- начать процесс изготовления вкладки с помощью нажатия кнопки «ОК».

### 3. Протезирование дефектов коронок зубов искусственными коронками

*Искусственная коронка* — это вид несъемного зубного протеза, накладываемого на естественную коронку зуба для восстановления ее анатомической формы и функции или фиксации зубных протезов, различных ортопедических аппаратов и шин. Поэтому их можно применять как самостоятельный вид протеза или они могут быть составной частью других протезов.

В связи с тем, что искусственные коронки имеют различную конструкцию и предназначены для разных целей, их систематизируют по определенным признакам:

I. По конструкции или по величине и способу охвата зуба:

- 1) полные, т. е. покрывающие все поверхности зуба;
- 2) экваторные (доходящие до экватора зуба);
- 3) полукоронки (покрывают только оральную, аппроксимальные поверхности и режущий край фронтальной группы зубов);
- 4) трехчетвертные коронки (такая конструкция изготавливается на пре-моляры, так как они покрывают 3/4 зуба);
- 5) коронки со штифтом;
- 6) телескопические коронки;
- 7) окончатые коронки;
- 8) культевые коронки.

II. По методу изготовления:

- 1) штампованные;
- 2) литые;
- 3) паяные (шовные) (сейчас практически не применяются);
- 4) методом полимеризации;
- 5) методом спекания.

III. По виду материала:

- 1) металлические:
  - а) благородные сплавы (золото, серебряно-палладиевый);
  - б) неблагородные сплавы (хромоникелевый, кобальтохромовый, титановый);
- 2) неметаллические (пластмассовые, фарфоровые);
- 3) комбинированные, т. е. облицованные пластмассой, композитом, керамической массой:
  - а) металлопластмассовые;
  - б) металлокерамические.

IV. По назначению или выполняемой функции:

- 1) восстановительные;
- 2) опорные (в мостовидных или других видах протезов);
- 3) фиксирующие (для удержания лекарств, ортодонтических или челюстно-лицевых аппаратов);
- 4) шинирующие;
- 5) временные и постоянные.

### **Показания к изготовлению искусственных коронок**

1. Патология твердых тканей зубов (кариес, клиновидные дефекты, патологическая стираемость, гипоплазия, флюороз, эрозия), травматические повреждения, которые невозможно восстановить путем пломбирования или изготовления вкладок. Степень разрушения естественной коронки зуба составляет 50–80 %.

2. Восстановление высоты нижней трети лица при ее снижении (патологическая стираемость зубов (восстановление формы коронки, предупреждение дальнейшего истирания), патология прикуса).

3. Аномалии формы зубов (зубы Гетчинсона, Фурнье, Пфлюгера, зуб Турнера, шиповидные зубы).

4. Аномалии положения зубов.

5. Нарушение цвета естественных зубов (дисплазия Капдепона–Стентона, мраморная болезнь, гипоплазия, флюороз, при гибели пульпы, неправильном лечении).

6. Зубы, предназначенные для фиксации несъемных или съемных протезов (телескопические коронки).

7. Конвергенция, дивергенция или выдвигание зубов при сошлифовывании (феномен Попова–Годона).

8. Специальная подготовка зуба (под кламмер или окклюзионную накладку).

9. Шинирование при заболеваниях периодонта и при переломах челюстей.

10. Фиксация ортопедических, ортодонтических или челюстно-лицевых аппаратов.

### **Противопоказания к изготовлению искусственных коронок:**

#### **I. Временные:**

1) несанированная полость рта (наличие зубных отложений, кариозные полости не запломбированы, не удалены разрушенные зубы и их коронки, разрушение коронки зуба более чем на 1/2 высоты);

2) зубы с неизлеченными очагами хронического воспаления в области краевого или верхушечного периодонта (каналы зуба не запломбированы, недопломбированные каналы, труднодоступные каналы, кистогранулемы, кисты, свищи);

3) незаконченный рост челюстей и формирование корней зубов;

4) тяжелое общее состояние здоровья (инфаркт миокарда, ИБС, острая форма гипертонической болезни).

#### **II. Абсолютные:**

1) интактные зубы, если они не используются в качестве опоры для других конструкций;

2) патологическая подвижность зуба III степени;

3) не поддающиеся лечению хронические очаги инфекции в области периодонта.

## **Основные требования, предъявляемые к искусственной коронке**

Коронка должна:

- 1) восстанавливать анатомическую форму зубов, иметь хорошо выраженный экватор;
- 2) плотно прилегать к тканям зуба в области шейки на всем протяжении;
- 3) создавать плотный контакт с соседними зубами (контактный пункт) и зубами противоположной челюсти, не повышая межальвеолярную высоту;
- 4) погружаться в зубодесневую борозду на 0,2–0,3 мм или доходить до края десны;
- 5) максимально восстанавливать нарушенные эстетические нормы, соответствуя цвету естественных зубов;
- 6) восстанавливать функцию жевания и речи;
- 7) не препятствовать смыканию зубных рядов в любых окклюзионных фазах;
- 8) иметь умеренно выраженные и закругленные бугры жевательных зубов;
- 9) не блокировать движения нижней челюсти.

### **3.1. Штампованные коронки.**

#### **Клинико-лабораторные этапы изготовления**

##### **Клинико-лабораторные этапы изготовления металлической штампованной коронки**

Первый клинический этап:

- 1) обследование, постановка диагноза, определение плана лечения, выбор конструкции протеза;
- 2) обезболивание твердых тканей зуба (при необходимости). Препарирование зуба. Эта манипуляция является закономерной необходимостью, вытекающей из требований, предъявляемых к искусственной коронке.

Основные правила:

- а) препарирование проводят острыми центрированными алмазными инструментами;
- б) движения прерывистые и плавные;
- в) используют воздушные и водяные охлаждения, орошение полости рта перманганатом калия;
- г) применяют высокооборотные турбинные установки со скоростью вращения бора от 300–350 тыс. об/мин;
- д) необходимо по возможности экономно сошлифовывать твердые ткани зуба.

Этапы препаровки зуба для изготовления металлической штампованной коронки:

- а) сошлифовывание жевательной поверхности (режущего края) на толщину коронки — 0,3 мм, сохраняя анатомическую форму (бугры и фиссуры у жевательных зубов, медиальные и дистальные углы у фронтальных зубов);

б) препаровка вестибулярной и оральной поверхностей. Толщина снимаемого слоя зависит от формы зуба и диаметра шейки;

в) сепарация и обработка медиальной и дистальной контактных поверхностей;

г) заглаживание острых краев.

Удаление твердых тканей производят с таким расчетом, чтобы диаметр коронки зуба был равен диаметру шейки зуба. После препарирования зуб должен иметь гладкую поверхность, по возможности цилиндрическую форму, а при невозможности этого — конусную с основанием у шейки;

3) получение оттисков (рабочего и вспомогательного), определение центрального соотношения челюстей.

Первый лабораторный этап:

1) изготовление гипсовых моделей (рабочей и вспомогательной), сопоставление их положения центральной окклюзии по определенным признакам, загипсовка в окклюдатор или артикулятор;

2) моделирование формы восстанавливаемого зуба (очерчивание клинической шейки зуба, наслоение моделировочного воска, окончательная моделировка на затвердевшем воске). Отмоделированный зуб по объему должен быть меньше восстанавливаемого на толщину слоя металла (0,25–0,3 мм);

3) вырезание гипсового штампа, его разметка;

4) изготовление металлического штампа из легкоплавкого металла. Для каждого зуба отливают 2 штампа, из которых первый используют для окончательной штамповки, а второй — для предварительной;

5) подготовка (нержавеющая сталь) или изготовление (золото, платина) гильз к штамповке. Для получения гильзы соответствующего диаметра необходимо ее уменьшить по диаметру с помощью аппарата для протягивания гильз «Самсон» или «Шарп». В процессе работы гильзу необходимо неоднократно подвергать термической обработке для восстановления прежней структуры металла;

б) предварительная штамповка коронки. Для ее проведения используют штамп из легкоплавкого сплава № 2, наковальню, свинцовое основание, молоток;

7) окончательная штамповка коронки. Она может быть наружной, внутренней и комбинированной:

**Метод наружной штамповки** коронок по Паркеру. Аппарат Паркера состоит из двух частей — пустотелого основания и входящего в него цилиндра, наружный конец которого представляет собой массивную гладкую площадку. Полость основания заполняется мольдином (смесь белой глины и глицерина) или невулканизированным каучуком. Для этих же целей могут применяться механические, гидравлические или пневматические прессы, облегчающие и ускоряющие процесс штамповки коронок. Металлический штамп зуба с надетой на него предварительно отштампованной коронкой обертывают полотняной материей или плотной бумагой (для предупреждения попадания мольдина между

коронкой и штампом) и после установления его строго по центру жевательной поверхностью вниз ударами молотка или прессовкой в специальном прессе вколачивают в массу. При этом мольдин или каучук выполняют роль контрштампа, равномерно передающего давление во всех направлениях и способствующего плотному прилеганию коронки к поверхности металлического штампа.

**Метод внутренней штамповки** коронок. Этот метод применялся раньше при наличии сильно разрушенных зубов, на которые нужно было изготовить коронки, а гипсовый оттиск не мог точно передать отпечаток шейки зуба. Для внутренней штамповки применялся аппарат, состоящий из трех частей: массивной медной или стальной кюветы с выступами внутри для облегчения раскалывания контрштампа из легкоплавкого металла, подставки для удаления легкоплавкого металла из кюветы и резинового конуса, составляющего дно кюветы, с металлическим штифтом для укрепления гипсового зуба.

**Методика штамповки:** вначале укрепляют на штифте гипсовый штамп с кольцом, затем устанавливают на конус кювету и заполняют ее металлом. После этого удаляют металл, раскалывают его для извлечения гипсового зуба с кольцом. Подбирают гильзу соответствующего диаметра, устанавливают ее между половинами контрштампа и вводят в кювету. Гильзу наполняют дробью или мягким каучуком и вколачивают внутрь металлической формы вначале деревянными палочками, затем металлическими стержнями.

**Метод комбинированной штамповки** коронок. Этот метод включает элементы наружной и внутренней штамповки и поэтому называется комбинированным, а именно: из наружной штамповки заимствован способ изготовления металлического штампа, а из внутренней — металлического контрштампа. Аппарат состоит из стальной кюветы, внутренние поверхности которой сведены на конус и имеют по средней линии два выступа, облегчающих раскалывание контрштампа. Кювета имеет подставку в виде металлического кольца. Дно кюветы имеет отверстие диаметром 1 см, чтобы можно было удалить контрштамп. Для центрирования металлического штампа к кювете прилагается держатель, который, фиксируя штамп, устанавливается в центральные вырезки ее верхней поверхности.

**Методика штамповки:** поверхность металлического штампа обертывают одним слоем липкого пластыря, оставляя свободной окклюзионную поверхность или режущий край. Это соответствует толщине металлической коронки. Для этого же можно смазать поверхность штампа маслом и обсыпать тальком. Установив держатель со штампом по центру кюветы, в нее наливают расплавленный легкоплавкий сплав, после затвердевания которого кювету устанавливают на подставке кверху дном, удаляют вату из отверстия дна кюветы и, вставив в отверстие пестик, ударами молотка удаляют контрштамп. Раскалывание контрштампа и освобождение из него металлического штампа осуществляют с помощью зубила или гипсового ножа, которые вставляют в углубление на боковой поверхности штампа. С поверхности металлического зуба удаляют липкий пластырь, наколачивают предварительно отштампованную коронку и, установив в углублении контрштампа, заколачивают последний в кювету, чтобы

он занял прежнее положение. Штамп с коронкой освобождают от контрштампа описанным выше способом, т. е. выбиванием контрштампа, разъединением его на части, выделением штампа, его расплавлением и освобождением коронки.

Отштампованную коронку термически обрабатывают, подрезают края соответственно проштампованной канавке от металлического штампа, создают фальц по краю и проверяют ее на гипсовом штампе. Одиночные коронки перед направлением в клинику отбеливают, кипятят, протирают; если же коронка предназначена для якорного крепления мостовидного протеза, то ее не отбеливают из-за опасности истончения. Такие коронки отбеливают после окончательного изготовления мостовидного протеза.

Второй клинический этап: припасовка коронки в полости рта. Проводится, исходя из перечисленных выше требований, которым должна отвечать искусственная коронка. При проведении припасовки обращают внимание:

- а) на анатомическую форму коронки;
- б) наличие экватора, взаимоотношение с соседними зубами (контактный пункт);
- в) рельеф отштампованной жевательной поверхности или режущего края, учитывая возрастные особенности пациента;
- г) соотношение края искусственной коронки и шейки зуба, длину коронки, положение края коронки в области межзубных десневых сосочков;
- д) взаимоотношение с зубами-антагонистами во всех видах окклюзии;
- е) на топографию эмалево-цементной границы.

Второй лабораторный этап: отбеливание, шлифовка и полировка искусственной коронки. Отбеливание проводят в специальном растворе, согласно инструкции, до снятия окалины. Механическую обработку проводят порошком, шлифовальной бумагой, эластическими кругами, после чего проводят окончательную шлифовку и полировку (паста ГОИ, фильц, бархотка).

Третий клинический этап: окончательная припасовка коронки и ее фиксация в полости рта на цемент.

Этапы:

- а) обработка коронки (промывание перекисью водорода, обезжиривание спиртом, высушивание воздухом);
- б) подготовка фиксирующего материала. Нанесение на стеклянную пластинку порции жидкости и порошка, изоляция зуба ватными тампонами;
- в) медикаментозная обработка культи зуба 3 %-ным раствором перекиси водорода, спиртом, высушивание теплым воздухом;
- г) приготовление цементной массы. Порошок цемента постепенно добавляют к жидкости и тщательно растирают до сметанообразной консистенции. Коронку заполняют на 2/3 глубины цементом;
- д) фиксация коронки. Наложение коронки на зуб, большой плотно смыкает зубные ряды. Проводится проверка окклюзионных взаимоотношений при центральной окклюзии;



е) удаление остатков цемента, наставления больному. После затвердевания цемента его излишки удаляются с помощью экскаватора. Через 2 ч больной может принимать пищу.

### **Ошибки и осложнения при применении металлических штампованных коронок**

1. Ошибки, допущенные в процессе препарирования:

а) препарирование зубов без обезболивания при гиперестезии эмали и дентина и у пациентов с сердечно-сосудистыми заболеваниями (изменение кровяного давления, ритма сердечной деятельности, чувство страха, возбуждение);

б) недостаточное препарирование твердых тканей зубов на жевательной (или режущей), вестибулярной, оральной, медиальной, дистальной поверхностях зуба. Это приводит к повышению прикуса при смыкании зубных рядов, вызывает перегрузку периодонта в различных фазах артикуляционных движений нижней челюсти и, как следствие, приводит к травматическому периодонтиту. При недостаточном сошлифовывании твердых тканей зуба с его вестибулярной, оральной, медиальной, дистальной поверхностей диаметр зуба будет больше диаметра его шейки. В этом случае искусственная коронка будет неплотно охватывать шейку зуба. Это, в свою очередь, будет способствовать появлению циркуляторного кариеса, расцементировке коронки и развитию хронического воспаления десны;

в) чрезмерное сошлифовывание эмали и дентина (перегрев твердых тканей зуба, пульпы, вскрытие полости зуба, пульпит);

г) ранение слизистой оболочки десны, щеки, дна полости рта, языка.

2. Ошибки, допущенные в процессе получения оттисков и определения центрального соотношения челюстей:

а) оттиск с расплывчатым, нечетким отображением шейки препарированного зуба не позволяет зубному технику изготовить точную, плотно охватывающую шейку зуба коронку;

б) моделировка жевательной поверхности (режущего края) наугад или отсутствие такой моделировки.

3. Ошибки, допущенные в процессе лабораторных этапов изготовления коронки:

а) неправильная моделировка;

б) чрезмерное удлинение искусственной коронки на гипсовом штампе, сужение или расширение в области шейки зуба;

в) недоштамповка жевательной поверхности (режущего края) или пришеечной части искусственной коронки.

4. Ошибки, допущенные в процессе припасовки коронки в полости рта:

а) невыявление и неустранение ошибок, допущенных на предыдущих этапах;

б) несоответствие коронки предъявляемым требованиям;

в) чрезмерное продвижение края коронки под десну и, как следствие, грубое разрушение циркулярной связки и мягких тканей маргинального периодонта.

5. Ошибки, допущенные в процессе фиксации коронки в полости рта:
- а) недостаточное обезжиривание и высушивание культи зуба (расцементировка коронки);
  - б) применение слишком жидкого фиксирующего материала (расцементировка коронки);
  - в) применение слишком густого фиксирующего материала (повышение прикуса на коронке, травматическая перегрузка зуба, тяжелые патологические изменения в тканях периодонта);
  - г) использование при смыкании зубных рядов ватных тампонов на жевательной поверхности (режущем крае). Это приводит к чрезмерному погружению коронки под десневой край, появлению опосредованного контакта между зубами-антагонистами, нарушающего привычные окклюзионные взаимоотношения.

### 3.2. ПЛАСТМАССОВЫЕ КОРОНКИ.

#### ПОКАЗАНИЯ, КЛИНИКО-ЛАБОРАТОРНЫЕ ЭТАПЫ ИЗГОТОВЛЕНИЯ

Общим показанием к применению *пластмассовой коронки* являются эстетические требования, но должны быть определенные клинические условия, при отсутствии которых данный протез изготавливать нецелесообразно. Отличаясь хорошими эстетическими свойствами, пластмассовая коронка уступает в прочности другим видам подобных протезов.

Относительные противопоказания к изготовлению пластмассовой коронки:

- а) патологическая стираемость зубов;
- б) глубокий прикус;
- в) снижающийся прикус;
- г) бруксизм;
- д) зубы с живой пульпой у пациентов моложе 20 лет;
- е) аллергия;
- ж) дефекты зубного ряда I–II классов по Кеннеди;
- з) низкая клиническая коронка;
- и) восстановление тонких и плоских резцов.

*Клинико-лабораторные этапы изготовления пластмассовой коронки:*

Первый клинический этап:

1) обследование, постановка диагноза, определение плана лечения, выбор конструкции протеза;

2) обезболивание твердых тканей зуба (при необходимости). Препарирование зуба. Исходным ориентиром может служить зуб, подготовленный под металлическую штампованную коронку.

Особенности препарирования:

- а) сошлифовывание режущего края до 1,5–2 мм;
- б) сошлифовывание язычной и небной поверхностей до 1 мм;
- в) сошлифовывание вестибулярной и контактных поверхностей до 1,5 мм;
- г) разобщение с зубами-антагонистами в пределах 1–1,5 мм;
- д) конусность культи зуба в пределах 3–5 %;

е) создание циркулярного уступа в придесневой области под прямым углом шириной 0,5-1мм (на депульпированных зубах);

3) получение оттисков (рабочего двухслойного и вспомогательного), определение центрального соотношения челюстей и цвета пластмассы.

Первый лабораторный этап:

1) изготовление гипсовых моделей (рабочей и вспомогательной) из прочных сортов гипса (мраморный, супергипс и др.), сопоставление их положения центральной окклюзии по определенным признакам, загипсовка в окклюдатор или артикулятор;

2) срезание десневого края на рабочей модели до наиболее глубокого его отпечатка в десневой бороздке;

3) моделирование анатомической формы с помощью бесцветного воска. Восковую репродукцию будущей искусственной коронки делают увеличенной в объеме в расчете на отделку пластмассы после полимеризации, восстанавливая при этом плотный контакт с антагонистами и рядом стоящими зубами;

4) выделение из модели опорного зуба вместе с рядом стоящими в виде гипсового блока;

5) гипсовка в основание специальной кюветы. Виды гипсовки восковой модели пластмассовой коронки в кювете:

а) вертикальная;

б) вестибулярной поверхностью вниз;

в) вестибулярной поверхностью вверх (для изготовления двухцветной коронки);

г) под углом примерно  $45^\circ$  к длинной оси зуба.

После затвердевания гипса его поверхность смазывают маслом, вазелином или замачивают в воде и отливают вторую половину кюветы. Кювету разъединяют после выплавления воска;

б) формовка пластмассы в охлажденную кювету; полимеризация пластмассы; отделка, шлифовка и полировка после полимеризации.

Второй клинический этап: припасовка коронки в полости рта:

а) коррекция внутренней поверхности коронки при затрудненном наложении на культю зуба;

б) проверка окклюзионных взаимоотношений;

в) взаимоотношение с соседними зубами (контактный пункт), наличие экватора;

г) оценка анатомической формы и цвета коронки.

Второй лабораторный этап: окончательная обработка коронки (шлифовка и полировка).

Третий клинический этап: фиксация в полости рта на цемент. Цвет последнего подбирают для каждой пластмассы отдельно и перед укреплением коронки для проверки их соответствия делают пробное замешивание.

*Осложнения при применении пластмассовых коронок:*

1) термический ожог пульпы при глубоком препарировании зубов;

2) поломка пластмассовых коронок;

3) воспаление слизистой оболочки десны.

*Пластмассовая коронка* используется также в качестве временной (провизорной) при изготовлении других видов несъемных и съемных зубных протезов.

**Показания:**

1. Защита препарированных зубов:

а) предупреждение болевых ощущений;

б) противодействие температурным и химическим раздражителям;

в) предотвращение смещения препарированных зубов, которые лишены контакта с антагонистами;

г) профилактика возможных осложнений со стороны пульпы зуба.

2. Восстановление эстетической функции.

3. Восстановление функции жевания и речи.

4. Механическая ретракция десневого края.

*Методы* изготовления временной (провизорной) пластмассовой коронки:

1. Заранее в зуботехнической лаборатории из пластмассы горячей полимеризации по описанной выше методике.

2. Одномоментно в лечебном кабинете из быстротвердеющей пластмассы:

а) подготавливают зуб для коронки. Подбирают стандартную, изготовленную промышленным способом, пластмассовую коронку соответствующего цвета, размера и фасона. Границы подобранной коронки корригируют в полости рта с помощью быстротвердеющей пластмассы;

б) подготавливают зуб для коронки. Подбирают стандартный целлулоидный колпачок и его припасовывают по культе зуба и по прикусу. После этого колпачок наполняют быстротвердеющей пластмассой и накладывают его на зуб. По затвердению пластмассы колпачок разрезают и удаляют, снимают излишки пластмассы, если они имеются, и получают коронку;

в) препарированный зуб и окружающую его десну обрабатывают изолирующим средством (вазелин). Замешивают самотвердеющую пластмассу соответствующего цвета в тигле. После достижения тестообразной стадии накладывают пластмассу на культю зуба и плотно обжимают по ней. Большой смыкает челюсти в положении центральной окклюзии. По достижении пластмассой резиноподобной стадии аккуратно снимают ее с культы и просят больного энергично прополоскать рот, затем вновь помещают пластмассу на зуб. Разогревание пластмассы свидетельствует о достижении твердой стадии. После завершения полимеризации пластмассовому блоку придают анатомическую форму с помощью фрез, карборундовых головок, дисков и полируют резиновыми кругами и щетками. Аналогично можно изготовить временную коронку на гипсовой модели, отлитой по альгинатному оттиску, полученному с препарированного зуба. При этом минимизируется вредное действие мономера самотвердеющей пластмассы;

г) до препаровки получают предварительный силиконовый оттиск с зубного ряда. Отпрепаровав зуб, замешивают самотвердеющую пластмассу и вносят ее в отпечаток зуба, подвергнутого препаровке. Ложку с оттиском на-

кладывают на зубной ряд и удерживают до окончания полимеризации пластмассы, затем снимают, извлекают коронку, идентичную по форме зубу до препаровки, шлифуют ее и полируют;

д) моделируют форму временной коронки из воска в полости рта или на предварительно полученной модели, получают оттиск с отмоделированного зуба, удаляют воск, замешивают самотвердеющую пластмассу и вносят ее в отпечаток смоделированного зуба. Оттиск накладывают на зубной ряд или гипсовую модель, удерживают до окончания полимеризации пластмассы, затем снимают, извлекают коронку, идентичную по форме отмоделированному зубу, шлифуют ее и полируют.

### **3.3. КОМБИНИРОВАННЫЕ КОРОНКИ.**

#### **ПОКАЗАНИЯ, КЛИНИКО-ЛАБОРАТОРНЫЕ ЭТАПЫ ИЗГОТОВЛЕНИЯ**

Комбинированной называют металлическую коронку, облицованную пластмассой или керамикой. Облицовываться могут одна, несколько или все поверхности металлической коронки. Вестибулярная поверхность облицовывается обязательно. Облицовочный материал воссоздаёт цвет и, в ряде технологий, структуру светопреломления естественных зубов. Комбинированная коронка показана для протезирования зубов, видимых при разговоре или улыбке (абсолютные показания для верхних фронтальных зубов и премоляров). Комбинированные коронки прочнее коронок, изготовленных полностью из эстетических материалов; могут применяться при наличии противопоказаний к пластмассовым или керамическим коронкам (патологическая стираемость, бруксизм, глубокий прикус). Наличие металлического каркаса позволяет использовать комбинированные коронки для фиксации экстракоронковых элементов (тело мостовидного протеза, замковое крепление) и для постоянного шинирования зубов. Таким образом, комбинированные коронки показаны для эстетического протезирования:

1) при разрушении твёрдых тканей зуба (кариес, некариозные поражения, травма и др.), которое невозможно восстановить пломбированием или микропротезированием;

2) нарушении цвета коронки зуба;

3) аномалии формы, размера, структуры, положения зуба;

4) восстановлении высоты нижней трети лица при патологической стираемости;

5) фиксации мостовидного или съёмного протеза;

6) при шинировании зубов по поводу периодонтита.

Комбинированная коронка может быть изготовлена на основе металлического каркаса штампованной коронки или штампованного колпачка. К таким относятся коронки по Белкину, Бородюку и Величко. Преимуществом этих конструкций является относительная дешевизна. Наиболее совершенные комбинированные коронки изготавливаются на основе литых металлических коро-

нок. Их каркас меньше подвержен деформации, это повышает надёжность крепления облицовочного материала. Под литую коронку культи зуба может быть подготовлена с уступом, что позволяет увеличить слой пластмассы в пришеечной области, и тем самым повысить эстетичность комбинированной коронки. При малой толщине облицовки цвет, как правило, отличается от остальных участков губной поверхности. Кроме этого, литая коронка как основа каркаса комбинированного протеза обладает значительными преимуществами перед штампованной. Точное её прилегание к культе зуба, тонкий слой цемента обеспечивают надёжную фиксацию и долговечность протеза. Подготовка края коронки со скосом или уступом позволяет уменьшить повреждающее действие края коронки на ткани маргинального периодонта (коронка заканчивается на уступе, не погружается в десневой желобок, не деформирует зубодесневое прикрепление и не является ретенционным пунктом для зубных отложений). За счёт своей толщины литые коронки износостойки, а литое соединение с внешними элементами, такими как тело мостовидного протеза, прочнее чем соединение паяное. К литым комбинированным коронкам относятся коронки по Матэ и Миллеру.

В данном разделе будут рассмотрены комбинированные коронки, имеющие облицовку из пластмассы. При их изготовлении следует учитывать просвечивание металлического каркаса через слой облицовочного материала. Наиболее эстетичные коронки получаются в том случае, если каркас имеет золотистый цвет (золото или нитридтитановое покрытие). При нанесении облицовочного материала на поверхность из неблагородного или не имеющего специального покрытия металла, эстетического результата не наблюдается (даже при отсутствии серого просвечивания непосредственно после изготовления коронки оно появляется со временем). Потому неблагородные или не покрытые нитридтитаном каркасы требуют нанесения опакowych обмазок на ложе пломбирочного материала. В настоящее время для этих целей наиболее часто применяется лак ЭДА-02.

**Коронка по Белкину** — штампованная коронка с вырезанным по вестибулярной поверхности окном, закрытым облицовочным материалом (рис. 3.1). Её достоинством является относительная простота изготовления. Для данной конструкции характерно разъединение металлического каркаса и облицовки. Это приводит к нарушению цвета облицовки и кариесу дентина культи зуба. Коронка по Белкину механически не прочна и противопоказана в качестве опорного элемента мостовидного протеза, включающего более 3 единиц во фронтальном участке.

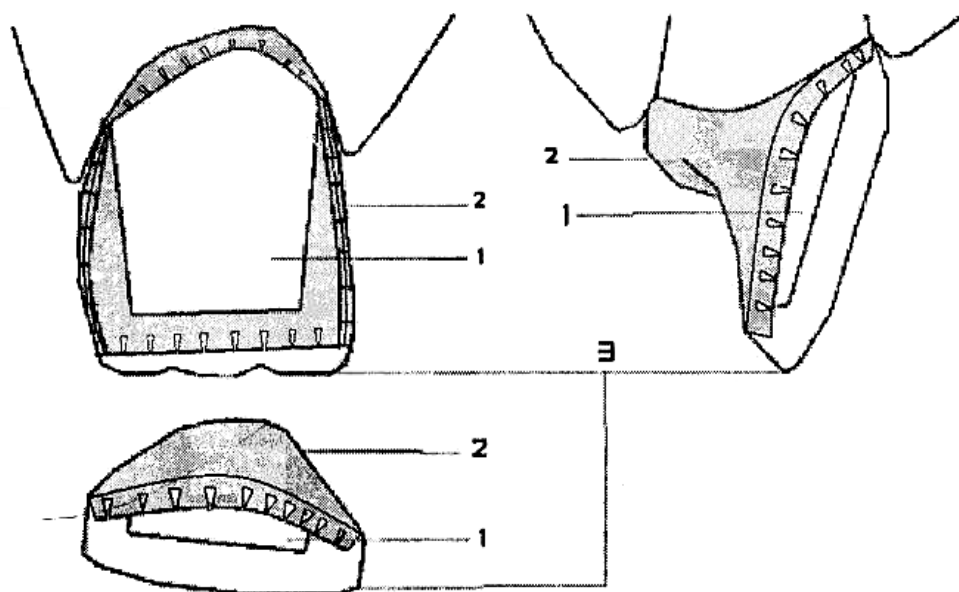


Рис. 3.1. Коронка по Белкину. Основные элементы конструкции:  
1 — культя зуба; 2 — металлический каркас; 3 — облицовка

Этапы изготовления коронки по Белкину:

Первый клинический:

- 1) обследование, диагноз, план лечения;
- 2) препарирование зуба по стандартной схеме препарирования под штампованную коронку;
- 3) получение оттисков с обеих челюстей;
- 4) фиксация центральной окклюзии.

Первый лабораторный:

- 1) отливка гипсовых моделей и загипсовка их в артикулятор или окклюдатор;
- 2) моделировка из воска формы коронки;
- 3) изготовление штампиков, подбор металлической гильзы, штамповка, отбеливание и обрезание излишков длины металлической коронки.

Второй клинический:

- 1) припасовка коронки в полости рта;
- 2) допрепарирование вестибулярной поверхности и режущего края культи зуба на толщину не менее 1 мм;
- 3) сверление отверстия на вестибулярной поверхности коронки, заполнение её воском и получение оттиска культи зуба;
- 4) получение оттиска зубного ряда вместе с наложенной коронкой;
- 5) определение цвета облицовки.

Второй лабораторный:

- 1) установка коронки в оттиск и отливка гипсовой модели;
- 2) удаление вестибулярной стенки коронки и нарезка ретенционных пунктов в виде ласточкиного хвоста по краям образовавшегося окна, шлифовка и полировка коронки;

3) моделирование вестибулярной поверхности коронки из воска, замена его на пластмассу, шлифовка и полировка облицовки.

Третий клинический: припасовка и фиксация на цемент готовой коронки.

**Коронка по Бородюку** представляет собой облицованный пластмассой штампованный металлический колпачок, спаянный с литой металлической защиткой. Имеет два полюса удержания облицовочного материала: вестибулярную петлю и козырёк, расположенный в пришеечной части колпачка (рис. 3.2). Коронка по Бородюку является конструкцией выбора во всех случаях, когда показаны комбинированные коронки.

Этапы изготовления коронки по Бородюку:

Первый клинический:

- 1) обследование, диагноз, план лечения;
- 2) укорочение режущего края и сошлифовывание вестибулярной поверхности вблизи режущего края зуба на 1,5–2 мм. С вестибулярной поверхности делается скос от десны к режущему краю зуба. Оральная поверхность зуба препарируется по стандартной схеме препарирования под штампованную коронку;
- 3) получение оттиска культи зуба.

Первый лабораторный:

- 1) отливка гипсовой модели;
- 2) изготовление штампов, подбор металлической гильзы, штамповка и обрезание излишков длины металлического колпачка.

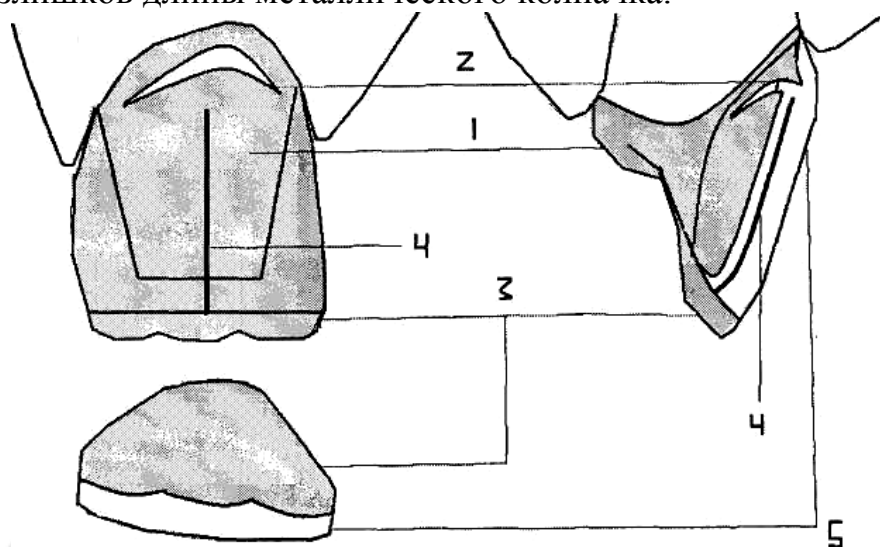


Рис. 3.2. Коронка по Бородюку. Основные элементы конструкции:

1 — металлический колпачок; 2 — щелевидный разрез с отворотом; 3 — защитка; 4 — вестибулярная петля; 5 — облицовочный материал

Второй клинический:

- 1) припасовка металлического колпачка в полости рта;
- 2) получение оттиска зубных рядов обеих челюстей вместе с наложенным колпачком;
- 3) фиксация центральной окклюзии.

Второй лабораторный:



- 1) установка колпачка в оттиск, отливка гипсовых моделей и загипсовка их в артикулятор или окклюдатор;
- 2) моделирование из воска защитки с дужкой;
- 3) замена в литейной лаборатории восковой модели защитки с дужкой на металл;
- 4) припасовка и пайка защитки с дужкой к колпачку, отбеливание.

Третий клинический:

- 1) проверка конструкции протеза;
- 2) определение цвета облицовки.

Третий лабораторный:

- 1) шлифовка и полировка металлического каркаса;
- 2) формирование щелевидного разреза и отгибание козырька в пришеечной части колпачка;
- 3) моделирование вестибулярной поверхности коронки из воска, замена воска на пластмассу, шлифовка и полировка облицовки.

Четвертый клинический: припасовка и фиксация на цемент готовой коронки.

**Коронка по Л. С. Величко** представляет собой облицованный пластмассой штампованный металлический колпачок, спаянный с литой металлической защиткой и имеющий вырез в виде окна по всей вестибулярной поверхности (рис. 3.3). Крепление облицовочного материала обеспечивается за счёт металлической дужки, отходящей от защитки, а также вырезов в колпачке. Конструкция, предложенная Л. С. Величко, является более эстетичной по сравнению с коронкой по Бородюку за счёт отсутствия металлического каркаса под слоем облицовочного материала. Применяется для шинирования фронтальных зубов при периодонтите.

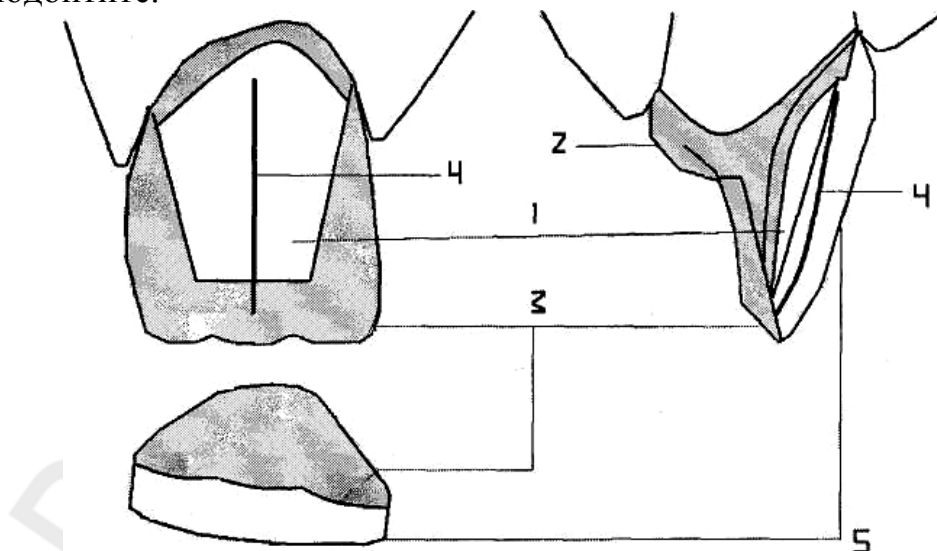


Рис. 3.3. Коронка по Л. С. Величко. Основные элементы конструкции:

1 — культия зуба; 2 — металлический колпачок; 3 — защитка; 4 — дужка; 5 — облицовка

Этапы изготовления коронки по А. С. Величко:

Первый клинический:

- 1) обследование, диагноз, план лечения;
- 2) препарирование зуба с сошлифовыванием не менее 1,5 мм твёрдых тканей с вестибулярной поверхности и режущего края. На оральной поверхности зуба шлифуется уступ протяжённостью от режущего края до бугорка зуба и глубиной 1 мм. Остальные поверхности зуба препарировываются по стандартной схеме препарирования под штампованную коронку;

3) получение оттиска культи зуба.

Первый лабораторный:

- 1) отливка гипсовой модели;
- 2) изготовление штампов, подбор металлической гильзы, штамповка и обрезание излишков длины металлического колпачка;

3) сверление отверстия на вестибулярной поверхности металлического колпачка.

Второй клинический:

- 1) припасовка металлического колпачка в полости рта;
- 2) получение оттиска зубных рядов обеих челюстей вместе с наложенным колпачком;
- 3) фиксация центральной окклюзии.

Второй лабораторный:

1) установка колпачка в оттиск, отливка гипсовых моделей и загипсовка их в артикулятор или окклюдатор;

2) моделирование из воска защитной пластинки с дужкой, причём свободный край дужки должен касаться модели культи зуба через ранее просверленное отверстие;

3) замена в литейной лаборатории восковой модели защитки с дужкой на металл;

4) припасовка и пайка защитки с дужкой к колпачку, отбеливание.

Третий клинический:

- 1) припасовка металлического каркаса коронки в полости рта;
- 2) заполнение металлического каркаса коронки воском и получение оттиска культи зуба;

3) определение цвета облицовки.

Третий лабораторный:

- 1) отливка гипсовой модели;
- 2) вырезание всей вестибулярной поверхности колпачка за исключением металлической полоски в пришеечной части коронки. Ширина этой полоски должна составить 1–1,5 мм;

3) шлифовка и полировка металлического каркаса коронки;

4) моделирование вестибулярной поверхности коронки из воска, замена его на пластмассу, шлифовка и полировка облицовки.

Четвёртый клинический: припасовка и фиксация на цемент готовой коронки.

**Коронка по Матэ** — литая коронка, вестибулярная поверхность которой облицована пластмассой (рис. 3.4). Пластмасса фиксируется посредством щеле-

видного пространства, выполненного внутри металлической оральной стенки коронки. Исходная конструкция имеет пластмассовое плечо в пришеечной части коронки. Известна модификация Кирстена, в которой пластмассовое плечо не формируется, а весь уступ закрывается слоем металла.

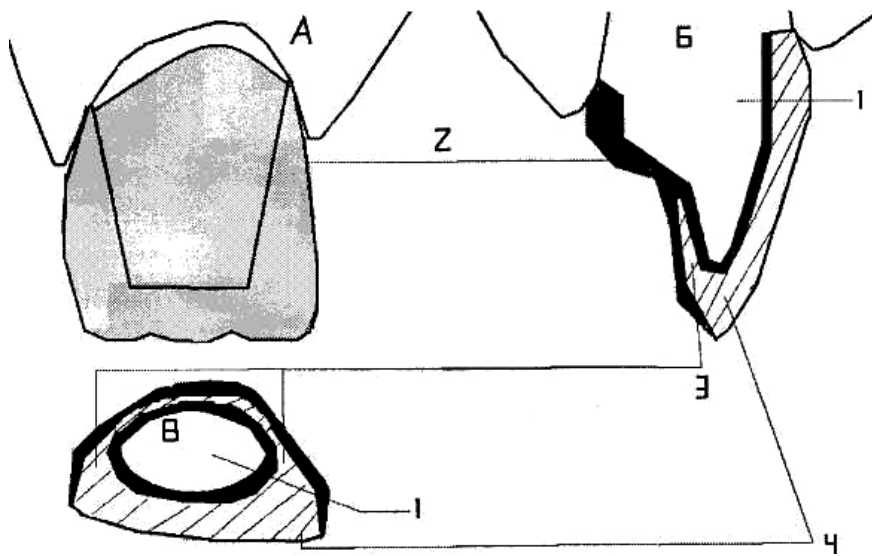


Рис. 3.4. Коронка по Матэ. Основные элементы конструкции (вид Б и В — в разрезе):  
1 — культя зуба; 2 — металлический каркас; 3 — щелевидные пространства; 4 — облицовка

Этапы изготовления коронки по Матэ:

Первый клинический:

- 1) обследование, диагноз, план лечения;
- 2) препарирование всех поверхностей зуба на глубину не менее 1,5 мм. В пришеечной области делают уступ, заканчивающийся на контактных поверхностях. Глубина уступа должна быть не менее 1 мм (минимально допустимая толщина облицовочного материала);
- 3) получение двухслойного оттиска культи зуба и однослойного оттиска антагонизирующего зубного ряда;
- 4) фиксация центральной окклюзии;
- 5) определение цвета облицовки.

Первый лабораторный:

- 1) отливка комбинированной модели и обычной модели зубов-антагонистов, заливка их в артикулятор, нанесение на модель культи лака;
- 2) моделирование колпачка из погружного воска или беззольной пластмассовой пластинки;
- 3) моделировка формы зуба из паковочной массы, не нанося ее на пришеечные 2 мм длины коронки с оральной и контактных поверхностей;
- 4) удаление 0,4 мм толщины паковочной массы с режущего края, оральной и контактных поверхностей;
- 5) домоделирование формы зуба из воска;
- 6) замена в литейной лаборатории воска на металл, шлифовка и полировка металлического каркаса.

Второй клинический: проверка конструкции протеза.

Второй лабораторный: моделирование вестибулярной поверхности коронки из воска, замена воска на пластмассу, шлифовка и полировка облицовки.

Третий клинический: припасовка и фиксация на цемент готовой коронки.

**Коронка по Миллеру** — литая коронка, имеющая пластмассовую облицовку режущего края, вестибулярной и контактных поверхностей, пластмассовое плечо в пришеечной части коронки (рис. 3.5). Пластмасса фиксируется посредством перлов (шаровидных ретенционных пунктов), что создает надежное соединение каркаса с пластмассовой облицовкой, позволяет облицовывать любую поверхность коронки. В настоящее время метод фиксации облицовочных материалов перлами усовершенствован за счет сошлифовывания их наружной полусферы после отливки металла. Получаемые таким образом ретенционные элементы занимают меньше места без ухудшения их удерживающих качеств.

Этапы изготовления коронки по Миллеру:

Первый клинический:

- 1) обследование, диагноз, план лечения;
- 2) препарирование режущего края, вестибулярной, контактных поверхностей и 1/3 (считая от режущего края) небной поверхности зуба на глубину не менее 1,5 мм. В пришеечной области делают уступ, заканчивающийся на контактных поверхностях. Глубина уступа должна быть не менее 1 мм (такова минимально допустимая толщина облицовочного материала);

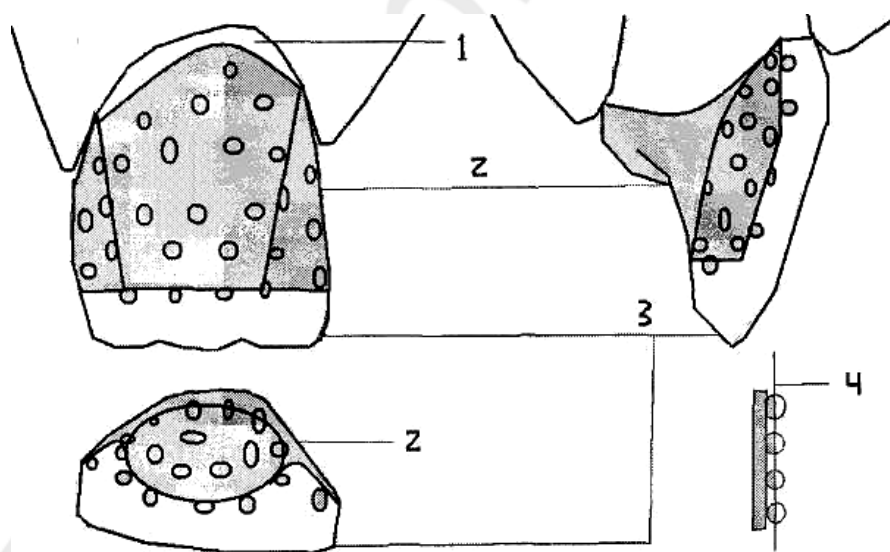


Рис. 3.5. Коронка по Миллеру. Основные элементы конструкции:

- 1 — уступ с вестибулярной поверхности; 2 — металлический каркас; 3 — облицовка; 4 — современная технология механической обработки ретенционной поверхности

3) получение двухслойного оттиска культы зуба и однослойного оттиска антагонизирующего зубного ряда;

4) фиксация центральной окклюзии;

5) определение цвета облицовки.

Первый лабораторный:

- 1) отливка комбинированной и обычной модели зубов-антагонистов, за-гипсовка их в артикулятор, нанесение на модель культи лака;
- 2) моделирование формы зуба из воска;
- 3) вырезание в вестибулярной стенке, режущем крае и контактных по-верхностях смоделированной коронки ложа для облицовочного материала;
- 4) приклеивание перлов к ложу облицовочного материала;
- 5) замена в литейной лаборатории воска на металл, шлифовка и полиров-ка металлического каркаса.

Второй клинический: проверка конструкции протеза.

Второй лабораторный: моделирование вестибулярной поверхности ко-ронки из воска, замена воска на пластмассу, шлифовка и полировка облицовки.

Третий клинический: припасовка и фиксация на цемент готовой коронки.

### **3.4. МЕТАЛЛОКЕРАМИЧЕСКИЕ И ЦЕЛЬНОЛИТЫЕ КОРОНКИ**

Процесс изготовления металлокерамических коронок включает ряд по-следовательно проводимых клинических манипуляций и лабораторных этапов.

*Клинико-лабораторные этапы изготовления металлокерамических и цельнолитых коронок:*

Первый клинический этап:

- 1) обследование пациента;
- 2) постановка диагноза;
- 3) составление плана лечения;
- 4) выбор конструкции протеза;
- 5) препарирование опорных зубов;
- 6) изготовление временных (провизорных) коронок.

Второй клинический этап:

- 1) допрепарирование опорных зубов;
- 2) получение рабочего (двухслойного) оттиска;
- 3) получение вспомогательного оттиска зубов-антагонистов;
- 4) фиксация центральной окклюзии;
- 5) укрепление временных коронок на препарированных зубах.

Первый лабораторный этап:

- 1) отливка рабочей (разборной) и вспомогательной моделей;
- 2) загипсовка моделей в артикулятор;
- 3) изготовление цельнолитого каркаса коронки.

Третий клинический этап:

- 1) проверка конструкции цельнолитого металлического каркаса;
- 2) определение цвета керамической облицовки;
- 3) укрепление временных коронок на препарированных зубах.

Второй лабораторный этап: спекание фарфоровых облицовок металлокерамических коронок.

Четвертый клинический этап: проверка конструкции цельнолитого ме-таллического каркаса с фарфоровой облицовкой.

Третий лабораторный этап: глазуровка и окончательная обработка металлокерамических коронок.

Пятый клинический этап: фиксация металлокерамических коронок на опорных зубах.

Рассмотрим подробнее клинические и лабораторные этапы изготовления металлокерамических коронок.

### **Первый клинический этап.**

*Показания к применению металлокерамических коронок (протезов):*

1. Кариозное разрушение зубов, когда невозможно восстановить анатомическую форму зуба пломбами и вкладками.
2. Гипоплазия эмали.
3. Флюороз.
4. Травматический отлом зуба.
5. Аномалии формы и величины зубов.
6. Аномалии положения зубов у взрослых, которые почему-либо не могут быть исправлены ортодонтическими методами.
7. Патологическая стираемость твердых тканей зубов.
8. Замена старых, неэстетичных протезов (металлические коронки, измененные в цвете и стертые пластмассовые коронки, металлические коронки с пластмассовой облицовкой и др.).

*Относительные противопоказания к применению металлокерамических коронок (протезов):*

1. Зубы с живой (интактной) пульпой у детей до 16 лет в связи с возрастными особенностями строения детских зубов (широкая полость зуба и близость пульпы к поверхности зуба, широкие дентинные каналы). Глубокая препаровка этих зубов, которая проводится при изготовлении металлокерамических коронок и, особенно, создание циркулярного уступа может привести к повреждению (термическому ожогу) и даже некрозу пульпы с последующим поражением верхушечного периодонта.
2. Нижние резцы и другие зубы с тонкими, хрупкими коронками, когда также имеется опасность повреждения пульпы.
3. Глубокий блокирующий прикус, при котором резцы нижней челюсти полностью перекрываются верхними. Последние имеют оральный наклон и плотно прилегают к антагонистам, охватывая их с вестибулярной стороны. Они имеют тонкие и, нередко, стертые (с оральной поверхности) коронки. При этих условиях невозможно сошлифовать их на нужную глубину и создать щель между верхними и нижними резцами для построения металлокерамической коронки. Повышенная нагрузка, испытываемая этими зубами при передней и трансверсальной окклюзиях, может привести к различным осложнениям.
4. Патологическая стираемость твердых тканей зубов и снижающийся прикус. Если металлокерамические коронки применяются на передние зубы без предварительной соответствующей ортопедической подготовки, перестройки

прикуса и миотатических рефлексов, то жевательное давление будет передаваться через эти коронки, что может привести к их поломке.

5. Бруксизм и другие парафункции жевательных мышц, которые характеризуются очень высокой возбудимостью, сжатием зубов или боковыми смещениями нижней челюсти при сомкнутых зубных рядах. Применение металлокерамических коронок у пациентов с такими парафункциями может вызвать поломку коронок или перегрузку опорных зубов и их антагонистов.

6. Болезни маргинального периодонта. В связи с тем, что фарфор почти не стирается, у пациентов с металлокерамическими коронками может возникнуть функциональная перегрузка зубов. Последняя особенно опасна при поражении краевого периодонта, так как дополнительная чрезмерная нагрузка на опорные зубы или их антагонисты может привести к обострению и усугублению патологического процесса.

### **Препарирование опорных зубов: общие принципы**

Препарирование — лечебная процедура, имеющая решающее значение для сохранения живой пульпы, защиты сохранившихся твердых тканей зуба, обеспечения статической и динамической окклюзии, высокого долговременного функционального и эстетического результатов лечения.

Препарирование опорных зубов для изготовления металлокерамических протезов имеет определенные принципы и особенности:

1. *Глубина препарирования опорных зубов.* В ходе выполнения процедуры восстановления разрушенной структуры зуба необходимо максимально сохранить неповрежденные поверхности. Препарируемые под металлокерамические коронки опорные зубы должны сохранять свою анатомическую форму. Щадящее препарирование зуба с сохранением анатомических структур может предотвратить последующую безудержную потерю большего количества тканей зуба.

Необходимость сошлифовывания значительного количества (до 1,5–2 мм) твердых тканей (эмали и дентина) требует обеспечения полноценной анестезии при наличии живой (интактной) пульпы.

Глубокое препарирование опорных зубов сопряжено с опасностью повреждения пульпы (травматический пульпит), поэтому нужно знать оптимальную глубину препарирования и зоны безопасности для каждой группы зубов. Во избежание травмы пульпы зуба при препарировании Robbач рекомендует сохранять расстояние в 1 мм до пульпы (минимум 0,7 мм).

Глубина препарирования должна составлять:

- для нижних фронтальных зубов, верхних боковых резцов, узких премоляров 0,8–1,0 мм;
- верхних центральных резцов 1,0–1,3 мм;
- для моляров, премоляров, клыков 1,3 мм.

Чтобы уменьшить опасность повреждения пульпы во время препарирования Х. А. Каламкаров и др. не рекомендуют облицовывать фарфором цельнолитые коронки моляров, если у данного пациента они не видны при разговоре и

улыбке. В области этих зубов цельнометаллические коронки имеют толщину 0,4 мм, следовательно, на такую глубину и следует препарировать твердые ткани.

В связи с необходимостью значительного сошлифовывания твердых тканей опорных зубов под металлокерамические коронки, препарирование их должно проводиться под полноценным воздушно-водяным охлаждением (50 мл/мин). Температура водяного охлаждения при препарировании зуба не должна превышать 35 °С (по данным Peter Ottl и др.).

2. *Последовательность препарирования опорных зубов.* Препарирование опорных зубов под металлокерамические коронки нужно проводить в определенной последовательности: сепарация проксимальных (мезиальной и дистальной) поверхностей; укорочение коронки зуба на 1/4; сошлифовывание твердых тканей с вестибулярной (губной, щечной) и оральной поверхностей; окончательное препарирование с формированием соответствующего уступа на заданном уровне.

Для сепарации и «отделения» опорного зуба от соседнего (соседних) можно использовать тонкий алмазный конусовидный бор. При этом следует создать предварительный уступ под углом 90°, не доходя до края десны 0,3–0,5 мм.

Следующий этап препарирования — укорочение зуба по режущему краю передних зубов и жевательной поверхности премоляров и моляров.

Для достижения высокого функционального и эстетического эффекта, а также предотвращения откола керамики между опорным зубом и антагонистами необходимо оставить щель в 1,5–2 мм, учитывая, что металлический каркас имеет толщину 0,3 мм, а керамическая облицовка — 1,0–1,2 мм.

При препарировании вестибулярной и оральной поверхностей зубов, как и при сепарации, направление алмазного бора должно быть параллельным оси зуба — это значительно уменьшает опасность травматизации пульпы. Ориентиром при этом служит прицельная рентгенограмма опорного зуба.

Препарирование вестибулярной и оральной поверхностей опорного зуба проводят следующим образом: алмазным бором, имеющим форму обратного конуса, формируют бороздку вдоль десневого края, не доходя до десны 0,3–0,5 мм. Глубина бороздки у центральных резцов верхней челюсти и клыков обеих челюстей равна 1 мм, у боковых резцов верхней челюсти — 0,7 мм, у резцов нижней челюсти — 0,3–0,5 мм. Далее цилиндрическим крупнозернистым алмазным бором сошлифовывают твердые ткани зуба на вестибулярной и оральной поверхностях от бороздки до режущего края. В области режущего края (жевательной поверхности) и прилегающей трети зуба с вестибулярной стороны формируют скос, тем самым придавая культе оральное направление. Это создает условия для утолщения слоев облицовочного фарфора в данном участке, что повышает эстетические качества металлокерамического протеза.

Препарирование вестибулярной поверхности опорных зубов можно проводить и другим способом: цилиндрическим алмазным бором делают вертикальную бороздку посередине вестибулярной поверхности коронки зуба вдоль его оси, отступив от десневого края 0,3–0,5 мм. Глубина ее должна соответствовать глубине бороздки в придесневой зоне (от 0,3 до 1,0 мм). Таким образом



определяют глубину препарирования с вестибулярной стороны. Затем препарируют твердые ткани зуба до дна бороздки. Препарируемые зубы (резцы, клыки, премоляры, моляры) в уменьшенном виде должны сохранять свою анатомическую форму.

На завершающем этапе препарирования опорных зубов алмазным цилиндрическим бором средней зернистости сглаживают острые углы перехода вестибулярной и оральной поверхностей в проксимальные (мезиальную и дистальную), удаляют зоны поднутрения (недопрепарированные участки). Торцевой частью бора сглаживают уступ, приближая его к десневому краю. Для окончательного препарирования уступа можно применить усеченный под  $45^\circ$  алмазный бор. Можно также завершить препарирование карандашевидным алмазным бором, сформировав уступ под углом  $135^\circ$ .

3. *Анатомическая ретенция и резистентность металлокерамической конструкции.* Важной особенностью препарирования опорных зубов под металлокерамические коронки является то, что, полагаясь на геометрическую конфигурацию культи зуба, мы должны обеспечить необходимую анатомическую ретенцию и резистентность выбранной конструкции.

Ретенция предотвращает смещение коронки вдоль пути введения (выведения) или длинной оси зуба.

Резистентность предотвращает смещение коронки силами, направленными в апикальном или наклонном направлении, а также предотвращает любое движение коронки под окклюзионными силами. Ретенция и резистентность взаимосвязанные и часто неразделимые свойства.

Основная единица ретенции — две встречные поверхности (рис. 3.6).

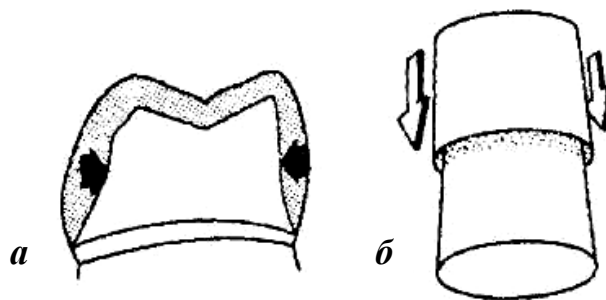
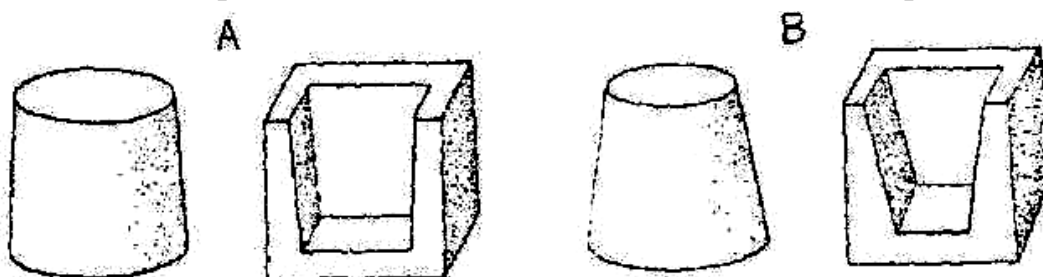


Рис. 3.6. Противоположные поверхности для ретенции: а — внутренние; б — внешние

Это могут быть внешние или внутренние поверхности. Например, внешние поверхности типа щечной и язычной стенок для полной коронки или внутренние поверхности типа щечной и язычной стенок для вкладки. Культи зуба под коронку должна быть подготовлена так, чтобы осевые стенки ее были параллельны и (или) немного сведены на конус — для введения коронки. Ретенция уменьшается, когда конус противоположных стенок возрастает от  $0^\circ$  до  $10^\circ$ .

Точно параллельные стенки трудно создать в полости рта. Конус  $6^\circ$  между встречными поверхностями считается оптимальным, т. к. при этом не нару-



шается удерживающая способность культи (ретенция). Кроме того, конус  $6^\circ$  попадает в пределы оптимально допустимого угла конвергенции —  $2,5-6,5^\circ$ , необходимого для снижения концентрации силовых напряжений. Клинически выполнить такой конус возможно, если для обработки культи использовать конусовидный бор, который придает наклон от  $2-3^\circ$  любой препарируемой поверхности (при этом ось инструмента нужно держать параллельно предназначенному пути введения коронки). Две противоположные поверхности с углом наклона  $3^\circ$  обеспечивают  $6^\circ$  конус для культи зуба (рис. 3.7).

*Рис. 3.7.* Противоположные поверхности (внешние и внутренние), образующие конус, равный  $6^\circ$  (а). Чрезмерный конус ( $20^\circ$ ) повлечет за собой снижение ретенции (б)

Надо помнить, что конус  $6^\circ$  небольшой и сознательная попытка сделать его более выраженным может легко привести к слишком большому конусу и нарушению анатомической ретенции культи зуба.

Правильная техника должна использоваться для того, чтобы можно было рассмотреть культию визуально и убедиться в том, что она не слишком урезана и не слишком коническая (конус нормального размера). Если центр окклюзионной поверхности культи просматривается одним глазом с расстояния приблизительно 25–30 см, то при этом возможно рассмотреть осевые стены подготовки с конусом  $6^\circ$ . Однако возможно просмотреть осевые стены культи с урезанным конусом  $8^\circ$ , когда вы смотрите обоими глазами. Это происходит из-за расстояния между глазами, которое ответственно за бинокулярное зрение. Поэтому важно, чтобы культи просматривались одним глазом.

Создание культи зуба конической формы с углом конвергенции стенок коронки по отношению к оси зуба обеспечивает свободное, беспрепятственное наложение (посадку) металлокерамического протеза. Это необходимо для исключения напряжения как в цельнолитом каркасе протеза, так и в фарфоровой облицовке и предупреждения скола керамики.

В клинической практике нередки случаи препарирования опорных зубов с увеличением конвергенции боковых поверхностей до  $15-20^\circ$ . Это может привести к расцементировке металлокерамических коронок и мостовидных протезов. При чрезмерном препарировании твердых тканей опорных зубов и увеличении конусности до  $20^\circ$  может также возникнуть травматический пульпит и даже некроз пульпы. С увеличением числа опорных зубов угол конвергенции увеличивают.

Чем больше поверхностная область культи зуба, тем больше ретенция. Проще говоря, обработанные под коронку крупные зубы обладают большей удерживающей способностью, чем зубы небольших размеров (рис 3.8).

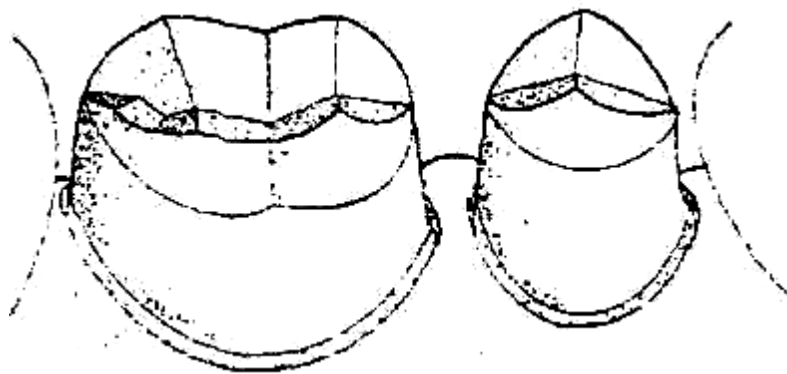


Рис. 3.8. Культя моляра, обладающая большей ретенцией, чем премоляра, т. к. моляр имеет большую площадь поверхности

Этот факт должен учитываться, когда обрабатывается зуб небольшого размера, особенно, когда это опорный зуб для мостовидного протеза. Поверхностную площадь культи можно увеличить, создавая рамки и борозды. Однако основное назначение таких элементов заключается в ограничении смещения коронки.

Ретенция улучшается геометрическим ограничением путей, по которым коронка может быть удалена с культи зуба. Идеальная ретенция достигается, когда остается только один путь введения и выведения конструкции (рис. 3.9а). Короткая округлая культя ухудшает ретенцию, потому что коронка может быть перемещена по неограниченному числу путей (рис. 3.9б).



Рис. 3.9. Путь введения:

а — ограниченный (улучшает ретенцию); б — неограниченный (имеет меньшую ретенцию)

Для успешного протезирования высота культи должна быть достаточной, чтобы оказывать сопротивление (резистентность) опрокидывающим силам относительно точки на краю противоположной стороны культи (рис. 3.10а). Более короткая стенка культи не обладает такой резистентностью (рис. 3.10б).

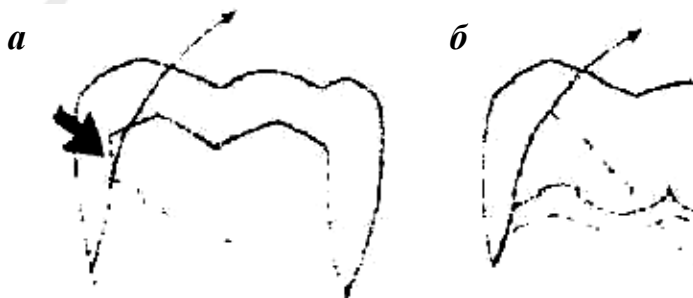


Рис. 3.10. Культя с длинными стенками (а), лучше противостоящая наклонному смещению, чем короткая культя (б)

Стенки короткой культи должны быть как можно более параллельны, чтобы увеличить сопротивление (резистентность). Особенностью является то, что при двух одинаково низких коронках большую резистентность обеспечивают культи с меньшим диаметром. Культя зуба с меньшим диаметром имеет маленький вращательный радиус для дуги смещения (рис. 3.11а). Культя большего диаметра имеет больший вращательный радиус для дуги смещения (рис. 3.11б).

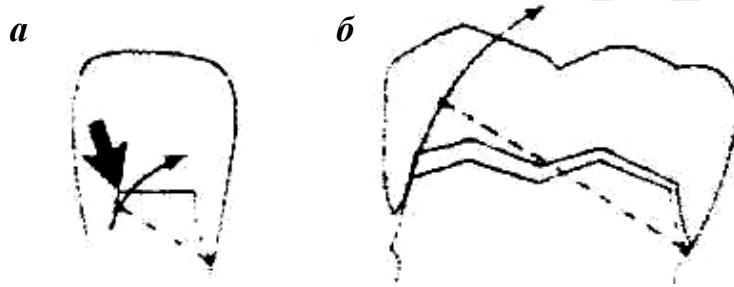


Рис. 3.11. Культя зуба малого диаметра (а), лучше противостоящая вращательному смещению, чем культя зуба такой же длины, но большего диаметра (б)

Сопротивление смещению для низкой культи обеспечивается размещением бороздок на осевых стенках, которые обеспечивают сокращение вращательного радиуса (рис. 3.12).

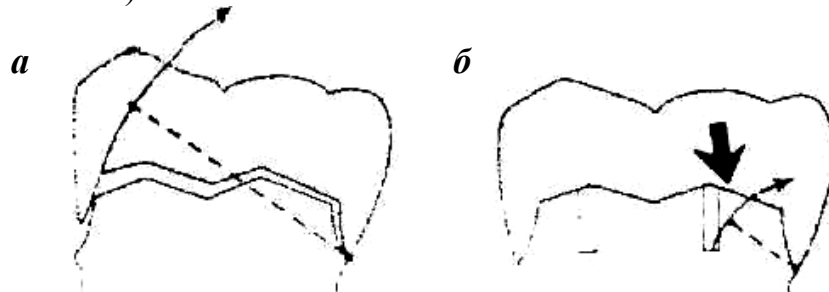


Рис. 3.12. Улучшение резистентности короткой культи добавлением борозды: а — культя без борозды; б — культя с бороздой

4. *Формирование пришеечного уступа.* Еще одной особенностью препарирования зубов под металлокерамические коронки является формирование пришеечного уступа. Препарирование зуба может быть произведено без уступа (касательный тангенциальный метод) и с уступом в пришеечной части. В первом случае нельзя достичь точного перехода между краем искусственной коронки и корнем зуба; травма маргинального пародонта не исключается.

Препарирование зубов без уступа допустимо лишь в области моляров, если они не видны при разговоре и улыбке. Цельнолитые опорные коронки в области этих зубов не следует облицовывать керамикой. Изготовление такой коронки требует сошлифовки значительно меньшего объема твердых тканей зуба (до 0,4–0,5 мм). Предложены разные виды уступов: под углом 135°; под углом

90°; под углом в 90° со скосом 45°; желобообразный и так называемый символ уступа. Уступ в пришеечной части может быть оформлен в виде желобка под цельнолитые, цельнокерамические, облицованные коронки и полукоронки из благородных металлов. Формирование уступа показано под цельнокерамические коронки, вкладки, накладки. Уступ со скосом применяют при препарировании зубов под облицованные коронки, вкладки и полукоронки из благородных металлов.

Уступ в виде желобка, как показали исследования, сокращает напряжение у цемента корня, находящегося в основе, уменьшая вероятность поломки (рис. 3.13). Желобок создается кончиком алмазного бора, в то время как осевое препарирование производится стороной этого инструмента. Нужно помнить, что желобок не должен быть препарирован слишком глубоко.

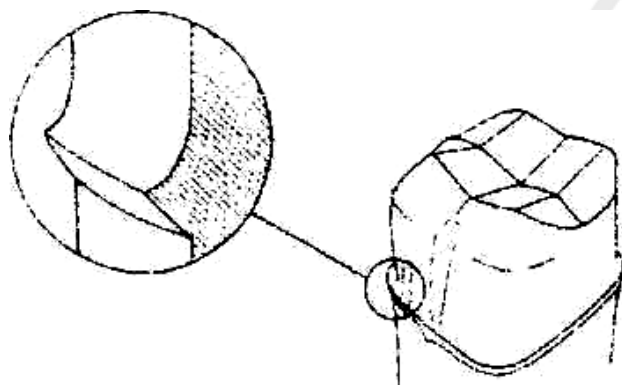


Рис. 3.13. Уступ в виде желобка для коронки с фарфоровой покровной фасеткой

Уступ для цельнокерамических коронок обеспечивает сопротивление окклюзионным силам и сокращает напряжение, которое может привести к перелому фарфора (рис. 3.14).

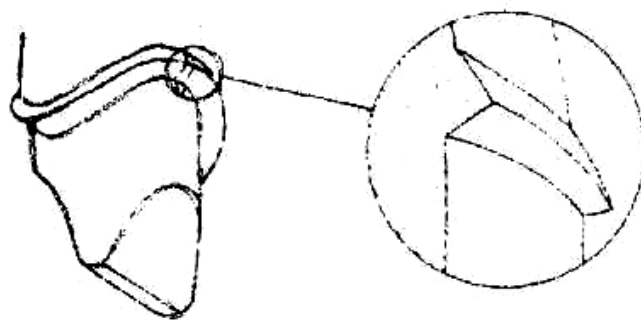
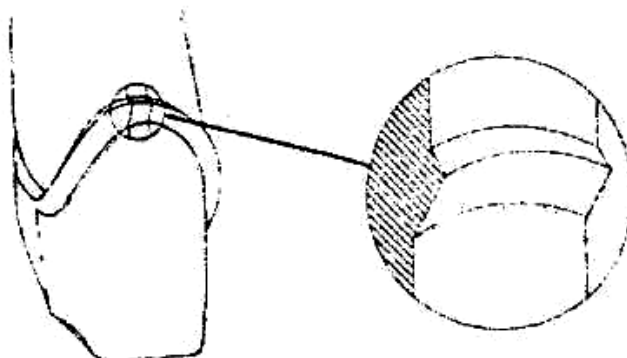


Рис. 3.14. Уступ для цельнокерамической коронки

Однако многие специалисты не рекомендуют уступ для литых коронок.

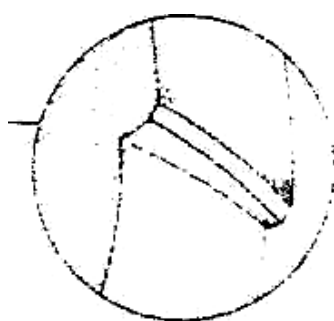
Уступ со скосом — это оптимальная конфигурация краевой линии для металлокерамических коронок в хорошо просматриваемых местах, типа резцов



верхней челюсти. Скос или имеющий наклон уступ, уменьшает концентрацию напряжения на фарфоре при использовании металлокерамических коронок (рис. 3.15).

*Рис. 3.15.* Уступ со скосом на губной поверхности для металлокерамической коронки

Уступ со скосом может также использоваться для десневой линии для проксимальных полостей пломб, окклюзионного скоса вкладок и трехчетвертных коронок (рис. 3.16).



*Рис. 3.16.* Уступ со скосом на окклюзионной поверхности для вкладки

Он также может использоваться в тех местоположениях, где уступ уже существует либо из-за присутствия ранее изготовленных коронок, либо из-за разрушения кариесом. Прибавляемый скос к существующему уступу дает возможность сделать острый край металла на краю коронки. Уступ со скосом, как правило, не применяют для полных коронок с фарфоровой фасеткой, т. к. осевое препарирование, необходимое для его создания, излишне деструктивно для структуры зуба.

Большинство специалистов рекомендуют создавать уступ в  $135^\circ$ . Он обеспечивает высокий эстетический эффект металлокерамической конструкции и уменьшает опасность отрицательного влияния края коронки на ткани маргинального пародонта.

Ширина уступа у различных групп зубов может варьировать от 0,3 до 1,2 мм. Уступ наименьшей ширины (символ уступа) формируют в области нижних резцов, учитывая их анатомические особенности и близость пульпы к поверхности зуба, особенно в области шейки. В области центральных резцов верхней челюсти и клыков обеих челюстей уступ может быть равен 1,0–1,2 мм, в области боковых резцов верхней челюсти — 0,7 мм. Ширина и форма уступа в области премоляров и моляров зависят от конструкции будущей коронки, но его ширина не должна превышать 1,5 мм.

Размещение уступа имеет прямое отношение к успешному выполнению восстановления. В прошлом традиционное понятие подразумевало как можно более поддесневое размещение уступа. Сейчас принято считать, что чрезмерная глубина введения края коронки под десну является одним из основных факторов воспалительных процессов в периодонте. Расположение уступа на одном уровне с гребнем свободной десны или наддесневое его расположение рассматриваются как наименее вредные.

Richter за три года клинических исследований не нашел разницы между над- и поддесневыми краями. Он считает, что припасовка и завершение края коронки зуба имеет большее значение с периодонтальной точки зрения, чем его локализация. Однако Richter, так же как и Eissmann, рекомендует, чтобы уступы размещались над десной всякий раз, когда это возможно.

Исследования, проведенные Lang и Silness, показали, что чем глубже край коронки погружен в зубодесневую бороздку, тем больше поражается периодонт. Если край коронки приближается к краю костной пластинки альвеолярного отростка ближе чем на 2–3 мм, то возникает атрофия костных тканей. Расположение края коронки под десной на 0,5–0,8 мм рекомендуют в тех участках, где важна эстетика.

Локализация линии уступа может также оказаться далека от идеальной из-за кариеса, предыдущих коронок или травмы. В этом случае надо иметь в виду, что если кариес или перелом повлечет за собой размещение линии уступа возле альвеолярного гребня, то может понадобиться удлинение коронки. Размер зубодесневой бороздки около 2 мм. Размещение края коронки на такую глубину приведет к воспалению десен, потере альвеолярной высоты гребня и формированию периодонтального кармана. Чтобы это предотвратить, может понадобиться хирургическое вмешательство, с помощью которого можно обеспечить необходимую длину коронки, хирургически переместив альвеолярный гребень на 3 мм к местонахождению предполагаемой линии уступа. Это создаст место для соединительнотканых связок и эпителиальных соединений, для здоровой десневой борозды. Если требуется обширное удаление костной ткани между восстанавливаемым и смежным зубом, то лучше удалить разрушенный зуб, чем спровоцировать воспаление в периодонте соседнего здорового зуба.

Не все специалисты при препарировании опорных зубов под металлокерамические коронки создают циркулярный уступ. Некоторые формируют уступ только с вестибулярной стороны, а с мезиальной и дистальной сторон по направлению к оральной ширину уступа постепенно уменьшают и на оральной (нёбной, язычной) поверхности его не формируют вовсе или создают лишь символ уступа (0,4 мм), так как в этом участке край коронки шириной в несколько миллиметров не облицовывают, оставляя металлическим («гирлянда»). Полагают, что это нивелирует температурные колебания в металлокерамической конструкции.

В области резцов нижней челюсти препарирование с уступом сопряжено с опасностью повреждения пульпы из-за анатомических особенностей данных зубов. Поэтому при наличии живой пульпы нижние резцы препарировать лишь с символом уступа шириной до 0,3 мм либо без уступа.

С осторожностью следует препарировать пришеечную зону у премоляров нижней челюсти. У этих зубов также лучше формировать лишь символ уступа. В области депульпированных зубов (кроме моляров) формирование уступа обязательно.

Обязательным является изготовление *временных (провизорных) пластмассовых коронок* и фиксация их на культях обработанных зубов.

**Второй клинический этап:** в последующие посещения пациенту снимают временные коронки и допрепарируют культю зуба (при необходимости).

#### ***Получение двухслойного оттиска***

При изготовлении металлокерамических коронок используют оттиски, состоящие из двух слоев — базисного (ориентировочного) и корригирующего (уточняющего), которые с большей точностью, чем однослойные, отображают ткани протезного поля. При получении двухслойных оттисков применяют силиконовые материалы.

Методика получения двухслойного оттиска включает ретракцию десны, снятие ориентировочного (базисного) оттиска — первый слой, получение уточненного оттиска с корригирующим вторым слоем.

После препарирования опорных зубов под анестезией при получении двухслойных оттисков проводится особая манипуляция — ретракция десны — для раскрытия десневого желобка и проникновения в него жидкотекучего корригирующего слоя оттиска (рис. 3.17).

Известно несколько способов ретракции десны: механический, механохимический, хирургический и др. Наиболее рациональным и наименее травматичным является механический метод, который заключается в раскрытии десневого желобка хлопчатобумажной нитью (или кольцом), пропитанной ретракционной жидкостью. При механохимической ретракции вначале подбирают кольцо (кольца) нужного диаметра и на несколько минут погружают в ретракционную жидкость (обычно достаточно нескольких капель). После насыщения кольца медикаментозным составом его помещают на 15–20 мин в десневой желобок (между зубом и десной) так, чтобы кольцо полностью погрузилось в него. При ретракции десны этим способом раскрывается десневой желобок, и образуется пространство между зубом и мягкими тканями, необходимое для получения точного оттиска, куда проникает жидкотекучий корригирующий слой оттиска.



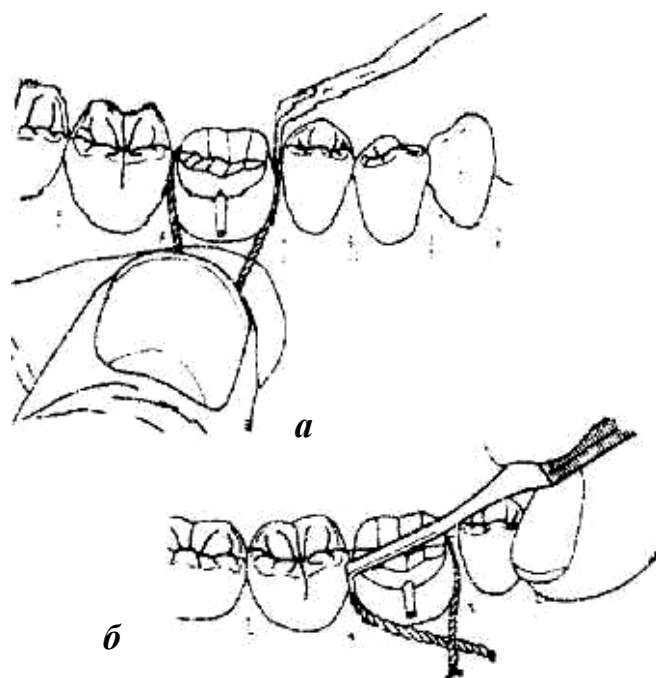


Рис. 3.17. Ретракция десны с помощью ретракционной нити на мезиальной (а), на дистальной (б) аппроксимальных поверхностях

Манипуляцию следует проводить осторожно, избегая травмирования мягких тканей краевого пародонта. Не рекомендуется погружать ретракционные кольца слишком глубоко под десну, так как при глубокой ретракции можно повредить циркулярную связку зуба, которая не восстанавливается.

В состав ретракционной жидкости вводят кровоостанавливающие, сосудосуживающие средства (0,1 %-ный раствор адреналина, 5 %-ный раствор эфедрина и др.), а также противовоспалительные компоненты (антипирин и др.).

После ретракции десны с помощью стандартной металлической ложки снимают первый (базисный, ориентировочный) оттиск. Затем удаляют ретракционные кольца (или нити), накладывают на первый слой второй корригирующий и устанавливают ложку по отпечаткам зубов на зубной ряд. На месте ретракционных колец в десневой желобок проникает второй (корригирующий) слой оттиска.

Иногда при наложении ложки со вторым слоем в отдельных участках продавливается первый слой оттиска. Для равномерного распределения корригирующего слоя, исключения чрезмерного давления на отдельные участки первого слоя и получения более точного оттиска некоторые авторы рекомендуют снимать первый (ориентировочный) слой оттиска до препарирования зубов. После препарирования снимают окончательный (уточненный) оттиск вторым (корригирующим). В этом случае для второго слоя остается промежуток на толщину препарированных твердых тканей зуба, что способствует получению более точного оттиска без компрессии в каком-либо участке.

После получения рабочего (двухслойного) оттиска получают вспомогательный оттиск зубов-антагонистов и фиксируют центральную окклюзию.

#### **Укрепление временных коронок на препарированных зубах**

После получения оттиска препарированный зуб (зубы) необходимо покрыть временной пластмассовой коронкой, чтобы предотвратить смещение опорных зубов, которые лишены контакта с антагонистами.

Кроме того, зубы с живой пульпой остро реагируют на термические и химические раздражители и легко инфицируются.

### **Первый лабораторный этап:**

По двухслойному оттиску изготавливают разборную модель из 2 слоев гипса. Первый слой высокопрочного гипса четвертого типа по ISO для штампов культы зуба и зубов с частью альвеолярного отростка, через систему штифтов, соединенных с основанием модели, отлитым из гипса третьего типа (ISO). Модели загипсовывают в артикулятор.

Штампики обрабатывают таким образом, чтобы вся пришеечная граница коронки была доступна и хорошо видна.

Штампики покрывают компенсаторным лаком (не затрагивая уступ, обработанный только разделительной жидкостью).

Моделировка колпачка (каркаса) производится двумя способами:

- 1) методикой Адапта;
- 2) воском.

*Методика Адапта.* Каркас коронки состоит из полимерного колпачка, полученного путем вдавливания штампика через разогретую полимерную пленку в массу для обжима. Затем колпачок подрезается на 1 мм не доходя до границы культы, а край коронки уточняется воском. Дальнейший дизайн коронки моделируют воском.

*Восковый способ.* Штампик культы опускают в разогретый воск заданной температуры (в воскотопку). Имея меньшую температуру поверхности, штампик конденсирует на себе определенную толщину воска. Затем воск удаляют по границе коронки, уточняя пластичным пришеечным воском. Дальнейший дизайн коронки формируется моделировочными восками более плотной структуры.

Толщина стенок каркаса единичной коронки должна составлять не менее 0,3–0,4 мм для сплавов драгоценных металлов и 0,3 мм — для сплавов недрагоценных металлов. При моделировке каркаса коронки из воска с вестибулярной стороны создается уступ для фарфоровой облицовки. Внутренний угол уступа может быть закруглен, а наружный — смоделирован таким образом, что его край не виден совсем, и впоследствии закрывается маргинальным фарфором. С оральной стороны создается уступ для фарфора с видимым металлическим ободком («гирляндой»). Зуб в этом участке препарирован со скошенным наружным краем или без уступа. При препарировании без плечевого уступа металлический край («гирлянда») виден на оральной поверхности, т. к. невозможно смоделировать фарфор таким образом, чтобы он тонко сходил на нет.

При конструировании каркаса на его поверхности не должно быть никаких острых краев и поднутрений, как это обычно делают при пластмассовых облицовках.

Фарфором могут быть покрыты только вестибулярная и щечные поверхности, в этих случаях места соединения металла и керамики не должны располагаться в контактных точках окклюзионных поверхностей.

В области соединения край металла должен быть смоделирован с прямым углом так, чтобы можно было достичь плавного соединения между металлом и фарфором.

Восковая композиция каркаса методом литья по выплавляемым моделям заменяется на металл. Отлитый цельнолитой металлический каркас шлифуется. Для шлифовки можно применять: 1) корундовые абразивные головки с керамической связкой; 2) твердосплавные карбидные фрезы.

### **Третий клинический этап:**

#### ***Проверка конструкции цельнолитого металлического каркаса коронки***

Для изготовления цельнолитого каркаса металлокерамического протеза существует множество сплавов, содержащих и не содержащих благородные металлы.

Кобальт-хромовые сплавы обладают высокой жесткостью и меньше, чем никель-хромовые подвержены деформации под влиянием окклюзионной перегрузки. Это позволяет конструировать каркасы для металлокерамических протезов меньшей толщины (0,3–0,4 мм) и большей протяженности (отсутствие 2–4 зубов). Однако литейные качества этих сплавов ниже, чем у никель-хромовых. Кроме того, высокая жесткость кобальт-хромовых сплавов затрудняет обработку каркаса.

Никель-хромовые сплавы обладают высокими литейными качествами, но меньшей жесткостью, поэтому их легче обрабатывать после отливки каркаса, но толщина опорных коронок должна быть большей (0,4–0,5 мм), а протяженность металлокерамического протеза — меньшей (отсутствие 2 зубов).

Проверку цельнолитого металлического каркаса протеза в клинике следует начинать с визуальной оценки качества литья и обработки его зубным техником. Каркас не должен иметь пор, наплывов, дефектов, недоливок, должен легко накладываться на гипсовую модель и сниматься с нее.

После проверки металлический каркас примеряют на опорных зубах пациента. Каркас должен свободно, без напряжения накладываться на опорные зубы и со всех сторон (вестибулярной, оральной, мезиальной, дистальной) доходить до заданного врачом уступа.

При правильном препарировании зубов и полноценном двухслойном оттиске, а также соблюдении всех правил технологии литья металлический каркас обычно удовлетворяет этим требованиям. Если опорная коронка (коронки) в каком-либо участке не доходит до нужного предела (уступа) или каркас балансирует, следует проверить, наложен ли каркас на опорные зубы, не мешает ли какой-либо недопрепарированный участок зуба (участок поднутрения) или непараллельность опор. Это можно сделать визуально или с помощью копировальной бумаги. Кроме того, можно внести в коронку небольшую порцию корригирующей оттискной массы, например ксантопрена, и прижать каркас к

опорным зубам. В участках, мешающих наложению коронок, оттискная масса будет продавлена. Таким способом выявляются недостатки препарирования опорных зубов или технические погрешности литья. При достаточной толщине коронок допускается незначительная коррекция — сошлифовывание металла или тканей опорного зуба. При выявлении значительных врачебных или технических ошибок опорные зубы следует допрепарировать и получить новый полноценный двухслойный оттиск, а металлический каркас — отлить заново.

Если металлический каркас свободно накладывается на опорные зубы, то для уточнения границ опорных коронок в пришеечной зоне небольшим давлением пальца каркас удерживают на опорных зубах и зондом проверяют глубину расположения края коронки. Кроме того, следует осмотреть слизистую оболочку десны: ее побеление свидетельствует об удлинённых границах. Участки, где выявляются удлинённые границы, очерчивают карандашом и корригируют соответствующими абразивами.

После этого определяют межокклюзионное расстояние между каркасом и зубами-антагонистами; оно должно соответствовать толщине фарфоровой облицовки (1,2 мм).

На данном клиническом этапе определяют также цвет фарфоровой облицовки протеза. Целесообразно делать это совместно с зубным техником и с учетом пожеланий пациента.

Цвет керамической облицовки следует определять только при естественном освещении путем сравнения цвета находящихся рядом естественных зубов или антагонистов со шкалой расцветок. Градуировка и нанесение цветов, а также индивидуальных характерных черт, например, окрашивание пришеечной области и окклюзионных фиссур, трещин на эмали и т. д. может быть размечена на небольшой схеме — диаграмме. Если изготавливаются металлокерамические протезы в области всех зубов верхней и нижней челюсти, то учитываются возраст пациента и его пожелания.

## **Второй лабораторный этап:**

### ***Спекание фарфоровых облицовок металлокерамических коронок***

Фарфоровая облицовка металлокерамической коронки состоит из трех слоев:

- грунтового (опакового);
- дентинного;
- слоя эмали.

После проверки конструкции цельнолитого каркаса производится его пескоструйная обработка алюмооксидным песком с размером частиц 110–250 мкм для неблагородных сплавов. Очистка каркаса осуществляется паром (пароструйная обработка). Затем каркас подвергается окислению (оксидированию) при температуре 980 °С в течение 10 мин.

Все технологические действия, производимые со сплавами металлов и стоматологическими фарфорами, осуществляются согласно утвержденным инструкциям фирм-производителей.

Цветовая рецептура слоев фарфоровой облицовки выбирается согласно цвету, определенному в клинике. Каждый слой спекаемой фарфоровой облицовки имеет свой температурный режим, определенный таблицами (от 600 до 980 °С).

На оксидированный и очищенный каркас наносится тонкий слой опак-ового фарфора. Последующий обжиг преследует 3 цели:

- 1) выжигание органических остатков в металле через тонкий опак-овый слой;
- 2) создание связующей оксидной пленки;
- 3) спекание фарфора и создание посредством этого химической связки.

На каркас наносится второй слой опак-овой массы, и производится обжиг. Поверхность опак-ового (грунтового) слоя равномерная, имеет вид атласной глазури, темный оттенок каркаса скрыт. Далее следует моделировка тела коронки из опак-дентина в пришеечной области и дентина на вестибулярной поверхности.

Порошок дентина разводят жидкостью. Полученную массу наносят кисточкой на поверхность коронки. Избыток влаги удаляют бумажной салфеткой. До обжига коронку моделируют немного больше нужного размера, чтобы компенсировать усадку материала при обжиге.

Чтобы воспроизвести цвет зуба необходимо приблизительно 1/3 его поверхности покрыть эмалевым слоем. Для этого часть дентина срезают и заполняют эмалевым слоем. Предусмотрительно вносят массы для создания цветовых эффектов, согласно индивидуальной цветовой карте, заполняемой в клинике.

Штампик вместе с коронкой вынимают из модели. Межзубные поверхности выравнивают и моделируют соответствующими фарфоровыми массами, чтобы компенсировать усадку во время обжига.

Для обжига дентина коронку ставят на керамическую конусообразную подставку. Обжиг дентина производят в соответствии с таблицей обжигов (прим. 930 °С). После обжига коронка уже имеет легкий блеск. Для коррекции коронки можно применять либо зеленые карбидные (с силиконовой связкой), либо алмазные головки.

Отшлифованную коронку припасовывают на модели, при необходимости производят коррекцию фарфоровой массы и дополнительный обжиг при температуре на 10 °С ниже первоначального.

#### **Четвертый клинический этап:**

##### ***Проверка конструкции цельнолитого металлического каркаса с фарфоровой облицовкой***

На этом этапе перед глазурированием должны быть окончательно проверены все конструктивные особенности протеза и при необходимости внесены коррективы, так как после глазурирования делать какие-либо изменения и правки не рекомендуется.

При припасовке цельнолитого каркаса с керамической облицовкой необходимо обращать внимание в основном на эстетические качества протеза (цвет

фарфоровой облицовки, форму коронок и фасеток), точность границ коронок в пришеечной зоне, межокклюзионные взаимоотношения протеза с антагонистами.

Прежде всего протез должен свободно и беспрепятственно накладываться на опорные зубы. Если этого не происходит, то выявляют и сошлифовывают излишки фарфора. Эти участки можно определить визуально или при помощи копировальной бумаги. Последнюю в виде тонкой полоски накладывают на поверхность протеза, обращенную к соседним зубам. В местах, препятствующих наложению протеза, остаются отпечатки на фарфоре — эти участки и нужно сошлифовать. Данную процедуру повторяют до тех пор, пока протез не будет без напряжения накладываться на опорные зубы.

На этом этапе при необходимости можно подкорректировать форму коронок и фасеток, сошлифовав фарфор с отдельных участков или, напротив, дополнительно нанеся его с повторным обжигом.

Весьма важно проверить межокклюзионные взаимоотношения металлокерамических протезов с антагонистами при центральной, передней и трансверсальных окклюзиях, а также во всех фазах артикуляции зубных рядов.

При необходимости проводят коррекцию окклюзионных взаимоотношений металлокерамических коронок и мостовидных протезов с антагонистами. Для этого на жевательную поверхность протеза накладывают копировальную бумагу и пациенту предлагают сомкнуть зубные ряды. Необходимо проследить, чтобы он сделал это правильно (в центральной окклюзии) и несколько раз. При наличии отпечатков преждевременных контактов на фарфоре проводят избирательное пришлифовывание соответствующими абразивами. Одновременно у пациента выясняют, не испытывает ли он каких-либо неудобств при смыкании зубных рядов, а также оценивают плотность и одновременность контактов зубных рядов с обеих сторон (справа и слева).

После этого выявляют преждевременные контакты на металлокерамических протезах при передней и трансверсальных окклюзиях. Копировальную бумагу накладывают на жевательную поверхность протезов и просят пациента сомкнуть челюсти, а затем, не размыкая зубов, скользить ими вперед, вправо и влево. При наличии преждевременных контактов на жевательной поверхности коронок и фасеток появляются отпечатки копировальной бумаги. С помощью алмазных абразивов проводят избирательное пришлифовывание и устраняют преждевременные контакты.

### **Третий лабораторный этап:**

#### ***Глазуровка и окончательная обработка металлокерамических коронок***

После припасовки в клинике коронку очищают и производят её глазуровку. До глазуровки коронку можно подкрасить, имитируя красителями затемнения, меловидные пятна, места декальцинации и т. д.

После глазурования тонкими абразивами удаляют слой окиси с металлического канта («гирлянды»); кант полируют. Внутренняя поверхность коронки проходит пескоструйную обработку алюмооксидным песком с размером частиц

50–100 мкм. Коронку направляют в клинику для припасовки и временной фиксации.

#### **Пятый клинический этап**

##### ***Фиксация металлокерамических коронок на опорных зубах***

После проверки всех конструктивных особенностей металлокерамического протеза (протезов) и внесения коррективов с учетом пожеланий пациента проводят глазурование. Протез приобретает блеск и в значительной степени имитирует эстетические качества естественных зубов.

После глазурования протез накладывают на опорные зубы. Если пациент доволен эстетическими качествами протеза и не испытывает каких-либо неудобств при смыкании зубных рядов, протез (протезы) целесообразно укрепить на опорных зубах временно до 1 мес. Некоторые авторы увеличивают срок временной фиксации до 2–6 мес.

Если в течение срока временной фиксации осложнений не возникает и пациент не предъявляет жалоб, протез снимают с опорных зубов и осматривают ткани краевого пародонта и протезного ложа. При отсутствии признаков патологии протез (протезы) укрепляют на зубах постоянным цементом.

Укрепление металлокерамических коронок на опорных зубах фосфатцементом проводят традиционным методом, соблюдая определенные правила. Цемент следует замешивать чуть жиже, чем для штампованных коронок, чтобы добиться более плотного прилегания коронок к опорным зубам и исключить опасность повышения высоты прикуса на металлокерамических коронках и мостовидных протезах. Такая опасность при фиксации металлокерамических коронок значительно выше, чем при укреплении штампованных коронок, так как щель между цельнолитыми коронками и препарированными опорными зубами меньше, чем между штампованными коронками и этим зубом.

Руководствуясь вышеперечисленными рекомендациями по лечению с применением металлокерамических коронок, удастся воссоздать высокий эстетический эффект, долговечность и биологическую совместимость.

#### **4. Протезирование дефектов коронок зубов штифтовыми конструкциями**

Штифтовой зуб — конструкция, которая крепится в корневом канале при помощи штифта и применяется при полном разрушении естественной коронки зуба как самостоятельный протез, а также для фиксации несъемных протезов, например, мостовидных. Штифтовые зубы известны очень давно. Еще Пьер Фосшар в начале XVIII в. применял этот вид протеза, причем сначала фиксировал штифт в корневом канале, а уже затем прикреплял к нему искусственную коронку собственной конструкции из клыков морского конька, покрытых эмалью.

Показания: штифтовые зубы применяют на фронтальных зубах верхней челюсти, первых премолярах и клыках нижней челюсти. После R-граммы про-

проводится оценка состояния корня и костной ткани, окружающей его. Корень должен быть устойчив и достаточной длины. При коротком корне рабочий рычаг (коронка зуба) превалирует над рычагом сопротивления (корень зуба), что приводит к функциональной перегрузке и в результате к расшатыванию и выпадению. Соотношение коронки зуба и корня — 1:2. Ткани корня должны быть не пораженными кариозным процессом, достаточной толщины и твердости. Стенки корня должны иметь у входа в корневого канал и на всем протяжении его длины не менее 2 мм толщины; окружающие корень ткани не должны быть поражены воспалительным процессом. Корневой канал со стороны верхушки должен быть запломбирован на 1/3. Важное значение имеет также сохранность циркулярной связки зуба. Также имеет огромное значение и выступание корня над десной, т. к. это влияет на выбор конструкции.

Одной из известных конструкций, не потерявшей актуальности в настоящее время, является штифтовой зуб по Ричмонду. Эта конструкция представляет собой искусственный зуб с наружным кольцом и припаянным к нему штифтом. Кольцо из золота изготавливается на выступающую часть корня, охватывает его со всех сторон и служит для укрепления корня, распределения давления по всей поверхности корня и изоляции канала корня от влаги.

Этапы изготовления:

- 1) подготовка корня;
- 2) получение размеров окружности корня;
- 3) припасовка кольца и штифта;
- 4) получение оттиска с кольцом и штифтом и изготовление модели;
- 5) припасовка каппы со штифтом;
- 6) получение оттисков и отливка модели с каппой;
- 7) изготовление коронки;
- 8) фиксация протеза в полости рта.

Зуб препарируется так, чтобы корень выступал над уровнем десны на 1,5 мм. Для измерения окружности корня применяют петлю из проволоки диаметром 0,4 мм, сняв петлю с корня ее разрезают, проволоку выпрямляют и по ее длине из золотой пластинки (900 пробы) вырезают полоску нужной длины и ширины. При помощи круглогубцев из полоски делают кольцо, края которого устанавливают встык, паяют припоем 750 пробы и припасовывают к корню. Края контурируют по шейке зуба и продвигают под десну на 0,5 мм. Для получения каппы к кольцу припаявают золотую пластинку с припасованным штифтом из золота. Затем получают оттиски модели с каппой. Их гипсуют в окклюдатор и изготавливают коронку избранной врачом конструкции. В конструкции есть некоторые недостатки, связанные с формой культи корня зуба, сложной технологией изготовления. Стремление устранить недостатки и улучшить конструкцию побудило многих авторов к созданию ряда модификаций. В. Н. Копейкин модифицировал изготовление штифтового зуба по Ричмонду с кольцом из хромоникелевой стали. Вместо паяного золотого колпачка на корень зуба штампуется стальной колпачок. После припасовки колпачка через сделанное отверстие в нем в канал корня вводится штифт, который припаявают к колпач-



ку. Затем изготавливается монолитная облицованная коронковая часть зуба по стандартной методике.

Этапы изготовления штифтового зуба по В. Н. Копейкину:

- 1) подготовка наддесневой части корня;
- 2) расширение корневого канала;
- 3) снятие оттиска для изготовления колпачка;
- 4) изготовление колпачка;
- 5) припасовка колпачка и штифта (перфорация колпачка бором для входа штифта);
- 6) снятие оттиска с колпачком и штифтом для пайки и изготовление коронки;
- 7) изготовление штифтового зуба;
- 8) припасовка зуба;
- 9) окончательное изготовление протеза и фиксация в полости рта фосфатцементом.

Как штифтовой зуб по Ричмонду, так и его модификация, предложенная В. Н. Копейкиным, хорошо восстанавливают разрушенный зуб и уменьшают возможность перелома корня.

Штифтовой зуб Логана изготавливается фабричным путем и представляет собой фарфоровую коронку со штифтом. К коронке штифт может быть прикреплен стабильно или состоять из 2 частей — коронки с ложем для штифта и самого штифта.

Первый этап — препарирование наддесневой части корня: сошлифовывание в эстетических целях вестибулярной стороны корня до уровня десны (десневой край фарфоровой коронки должен с вестибулярной стороны прилегать плотно) и выравнивание плоскости корня. При выравнивании поверхности корня оральная часть его может выступать над десной на 2–3 мм. Второй этап — расширение канала корня. Фабрично изготовленный штифт припасовывают на длину подготовленного канала корня, пока площадка не будет плотно закрывать вход в канал, а конец штифта упираться в канале в пломбирочный материал. Затем, подобрав по цвету фарфоровый зуб, подгоняют под размер корня (чтобы не было промежутка). Во время припасовки фарфоровой коронки штифт остается в канале корня, что позволяет избежать ошибок. После припасовки фарфоровой коронки спиртом, эфиром и теплым воздухом обрабатывают корень, коронку и штифт (т. к. очень важно избежать попадания влаги) и цементируют.

Штифтовой зуб Девиса характеризуется наличием фарфоровой коронки с отверстием для штифта. Коронка имеет стандартные слепые отверстия, соответствующие диаметру штифтов. Это избавляет врача от необходимости припасовывать штифт к коронке, остается лишь выбрать штифт и подогнать его соответственно длине и толщине корневого канала. Набор различных размеров и расцветок фарфоровых коронок позволяет выбрать экземпляр, необходимый данному больному.

Недостатком конструкций стандартных штифтовых зубов, в частности штифтового зуба Логана и Девиса, является необоснованное удаление значительной части твердых тканей зуба, трудоемкость припасовки штифтового зуба к корню, а также возможность возникновения коррозии и расцементирования штифта из-за отсутствия надежной изоляции канала корня.

Дальнейшее развитие штифтовых зубов связано с появлением пластмасс в практике ортопедической стоматологии. Изготовление штифтового зуба проводилось по упрощенной методике. Штифт выполняется из клammerной проволоки, а коронковая часть припасовывается из гарнитура пластмассовых зубов. Составляющие части фиксируют между собой самотвердеющей пластмассой, а готовый протез укрепляют в канале корня посредством фосфатцемента. Изготовление такого облегченного штифтового зуба нашло широкое применение в стоматологии, что подтверждается многочисленными публикациями в отечественной и зарубежной литературе. На протяжении многих лет были разработаны и модифицированы десятки вариантов подобных штифтовых конструкций для восстановления коронок одиночных зубов.

Многие авторы предлагают методику одномоментного изготовления проволочных штифтовых зубов в условиях клиники. Данные конструкции объединяются тем, что они не требуют сложной аппаратуры, методика их изготовления проста и непродолжительна, достигается эстетический эффект. Однако использование пластмасс может приводить к хроническому воспалению десневого края в месте контакта, деминерализации твердых тканей зуба, непереносимости пластмассы, изменению цвета. Появление зазора между культей корня и коронковой частью проволочного штифтового зуба создает благоприятные условия для развития кариеса и быстрого разрушения культи корня зуба.

По мнению А. S. Deutsch с соавт., проволочные штифты целесообразно применять для временного восстановления дефектов коронки. Данная методика позволяет быстро восстанавливать анатомическую и функциональную целостность зуба на период подготовки и изготовления постоянных протезов.

Большим прогрессом в развитии штифтовых конструкций явились литые культевые штифтовые вкладки с покрывной конструкцией. Они не только восстанавливают форму отдельных зубов, но и могут служить опорой для мостовидных, бюгельных и съемных пластиночных протезов. Индивидуально отлитые штифты более прочны, так как они обеспечивают плотное их прилегание к стенкам корневого канала. Кроме того, такое литье позволяет изготавливать монолитные конструкции штифта и искусственной культи в сочетании с другими элементами.

Форма искусственной культи способствует улучшению фиксации покрывных конструкций. Применение литых культевых штифтовых вкладок позволяет исправить аномалию формы, величины и положения зубов у взрослых. Литые культевые штифтовые вкладки более плотно прилегают к корню, вследствие чего имеют повышенную устойчивость по сравнению с проволочными штифтами. Вместе с этим штифт и коронковая часть культевой штифтовой

вкладки оказывают опирающее и жевательное давление на оставшиеся твердые ткани восстанавливаемого корня зуба.

Как показали клинические наблюдения различных авторов, культевые штифтовые вкладки имеют ряд преимуществ перед штифтовыми зубами:

а) более соответствуют эстетическим требованиям, поскольку могут применяться в качестве опоры современных конструкций несъемных протезов;

б) наружная коронка не соединена со штифтом, поэтому при необходимости может быть заменена без извлечения литой штифтовой вкладки;

в) укрепляют корень зуба и лучше фиксируются в канале корня;

г) применяются при полном разрушении коронки и даже частичном разрушении пришеечной части корня зуба;

д) могут быть использованы не только на передних, но и боковых (многокорневых зубах), что позволяет значительно дольше сохранять корни зубов;

е) находят применение при аномалиях прикуса, положения и при неправильной форме передних зубов в сформированном прикусе, когда по какой-либо причине исправить данные дефекты ортодонтическим методом невозможно.

Требования к корням, на которые будут изготавливаться культевые штифтовые вкладки, те же, что и при изготовлении штифтовых зубов.

Этапы изготовления культевой штифтовой конструкции:

1) подготовка корня к протезированию;

2) изготовление культевой штифтовой вкладки (прямым или косвенным методами);

3) припасовка и фиксация ее в канале корня;

4) получение оттиска;

5) изготовление культевой коронки;

6) припасовка и фиксация культевой коронки.

#### **4.1. МЕТОДИКА ПРИМЕНЕНИЯ ЛИТОЙ КУЛЬТЕВОЙ ШТИФТОВОЙ ВКЛАДКИ ПРИ ЛЕЧЕНИИ БОЛЬНЫХ С ПОЛНЫМ ОТСУТСТВИЕМ КОРОНКИ ЗУБА**

Литая культевая штифтовая вкладка состоит из трех частей: штифта, жестко соединенной с ним искусственной культы и наружной коронки, изготавливаемой отдельно. В настоящее время этот вид протеза справедливо считается одной из самых эффективных конструкций. Применение его возможно даже в самых трудных клинических условиях, когда, например, культя корня разрушена под десной.

Подготовка корня под литую культевую штифтовую вкладку состоит в следующем. Вначале срезают разрушенные и размягченные ткани зуба, после чего приступают к раскрытию устья канала корня шаровидным бором № 1 с последующим расширением его фиссурно-торцевым или твердосплавным фиссурным бором на 2/3 длины под контролем прицельной рентгенограммы данного зуба. После подготовки канала корня приступают к моделированию литой культевой штифтовой вкладки. Для этого над пламенем горелки или в горячей воде разогревают полоску моделировочного воска (лавакс), вытягивают и истончают один ее конец и вводят в корневой канал под небольшим давлением.

Излишки воска срезают на уровне соседних зубов и моделируют культевую часть вкладки. После моделировки культя должна иметь анатомическую форму восстанавливаемого зуба. При моделировании восковой культы под металлокерамические и пластмассовые коронки в пришеечной зоне необходимо освободить твердые ткани корня зуба на ширину циркулярного уступа (0,3–0,5 мм).

Для более точного изготовления восковой заготовки штифтовой вкладки использовали методику (удостоверение на рационализаторское предложение №1479), разработанную на кафедре ортопедической стоматологии БГМУ.

Было предложено использовать методику армирования (укрепления) восковой заготовки штифтовой конструкции с применением древесных заготовок из спичек или зубочисток. При этом заготовки обрабатывались бормашиной таким образом, чтобы они плотно прилегали к стенкам корневого канала на всем его протяжении.

После припасовки заготовки моделировали надкорневую часть зуба и перфорировали ее по направлению канала корня горячим зондом. Через расплавленный зондом восковой канал вводили древесную заготовку. Застывшую восковую композицию извлекали за выступающий над ней кончик древесной заготовки.

После завершения моделировки культы вкладки ее охлаждают водой и извлекают, затем восковую репродукцию передают в зуботехническую лабораторию для отливки ее из металла. На клиническом этапе припасовки и фиксации уже готовую культевую штифтовую вкладку необходимо осмотреть, убрать шероховатости, ввести в канал корня зуба (она должна свободно входить и плотно прилегать к тканям опорного зуба), также необходимо проверить соотношение с зубами-антагонистами. Затем высушить и обезжирить канал, культевую штифтовую вкладку и только после этого с помощью каналонаполнителя заполнить канал цементом и ввести культевую штифтовую вкладку, которую нужно плотно прижать к зубу. Созданная таким образом искусственная культя коронковой части надежно и прочно фиксируется в корне и может служить опорой не только для одиночных коронок, но и для других видов протезов.

#### **4.2. ПРИМЕНЕНИЕ УКРЕПЛЯЮЩИХ ШТИФТОВЫХ КОНСТРУКЦИЙ ПРИ ЛЕЧЕНИИ БОЛЬНЫХ С ПОЛНЫМ ОТСУТСТВИЕМ КОРОНКИ ЗУБА**

Ряд авторов предложили штифтовые конструкции на основе укрепляющих систем, применение которых показано при истончении стенок корня зуба.

Для оказания достаточного сопротивления давлению со стороны штифта, стенка корня в пришеечной части должна иметь толщину 1,5–2 мм, а в области верхушки — 1 мм. По мнению В. Н. Копейкина, толщина стенок корневого канала должна быть не менее 2 мм по всей длине корня, где располагается штифт.

Полимерные соединения и амальгамы используют для штифтовых протезов корней с истонченными стенками в качестве амортизатора, уплотнителя и фиксирующего материала. В. Л. Ванштейн, изучая эффективность применения пластмассы «Сокриз», указывает на уменьшение пористости полимерного со-

единения и обеспечения более плотного прилегания штифта к стенкам корня при фиксации его под давлением.

Н. А. Пучко описал методику фиксации штифтов пластмассой при истонченных стенках корня зуба на входе в корневой канал. Для профилактики отлома стенок корня автор предлагает в средней части корневого канала делать дополнительные насечки. Во время фиксации штифтов они заполняются пластмассой, образуя замковые крепления, позволяющие перераспределить передаваемое жевательное давление, дополнительно нагружая среднюю треть и разгружая ослабленную верхнюю часть корня.

J. L. Lui предлагает методику восстановления широких каналов композиционным материалом с использованием штифтов из светопроводящей пластмассы.

А. Amarante с соавт. изучили применение амальгам для укрепления штифта в корне зуба. В сравнении с полимерами амальгама имеет значительно меньший процент усадки. При ее использовании отсутствуют побочные реакции в мягких тканях, окружающих корень. Однако несовместимость амальгамы с протезами, изготовленными из драгоценных металлов, и отсутствие необходимых условий для работы с ней в ортопедических отделениях ограничивает ее применение.

На кафедре ортопедической стоматологии БГМУ была разработана укрепляющая штифтовая конструкция для протезирования пациентов с полным отсутствием коронки зуба с истонченными стенками корневого канала, которая позволила повысить прочность конструкции и предупредить раскол корня зуба (патент на полезную модель Республики Беларусь № 113) (рис. 4.1).

Эта конструкция состоит (см. рис. 4.1) из конусной втулки с надкорневой и корневой частями, корневой опоры, штифта. Втулка имеет сквозное осевое отверстие, выполненное в сторону внутрикорневой части зуба с верхним и нижним отверстиями и дном запломбированного корневого канала.

Укрепляющую штифтовую конструкцию изготавливают следующим образом: производят препарирование корня зуба до десневого края, по периметру корня выполняют круговой паз на глубину десневого кармана. Корень зуба препарируют под штифтовую конструкцию любым известным способом. С изготовленного для протезирования корня зуба и всего зубного ряда получают слепок, отливают гипсовую модель, смазывают изоляционным составом стенки канала и размягченным восковым стержнем заполняют просвет расширенного корневого канала под давлением. Моделируют надкорневую часть в пределах 1,5–2 мм в виде выпуклой сферической поверхности. На глубину зубодесневого прикрепления моделируют корневую опору.

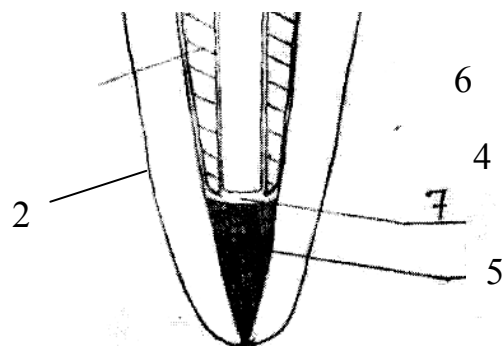


Рис. 4.1. Укрепляющая штифтовая конструкция:

1 — конусная втулка; 2 — надкорневая часть; 3 — корневая часть; 4 — корневая опора; 5 — штифт; 6 — верхнее отверстие; 7 — нижнее отверстие; 8 — дно корневого канала

Для моделирования надкорневой части штифтовой конструкции использовали предложенный специальный инструмент (удостоверение на рационализаторское предложение № 1445). Прототипом его является офтальмологический инструмент — нож роговичный. Он имеет изгиб ( $130^\circ$ ) между рабочей частью и рукояткой, что дает хороший доступ для моделировки восковых композиций культевых частей штифтовых конструкций как на жевательной, так и на фронтальной группе зубов. Использование данного инструмента способствует наиболее точной моделировке культевых штифтовых конструкций, а также устраняет травматизацию околозубных мягких тканей.

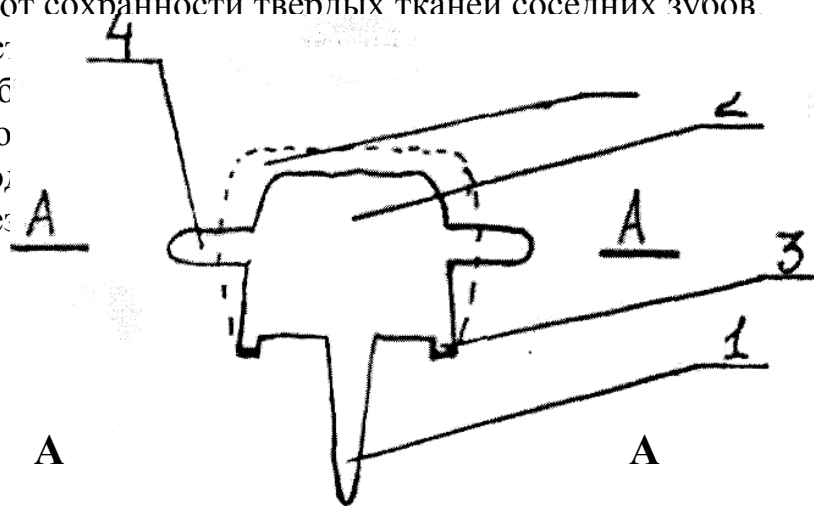
Подбирают по диаметру графитовый стержень, разогревают его и вводят через воск в канал корня. Охлаждают восковую конструкцию и извлекают ее за выступающий отдел графитового стержня, передают в литье. Осуществляют припасовку отлитой конструкции на гипсовой модели, а затем в полости рта пациента. Во время припасовки штифтовая конструкция должна плотно охватывать шейку культи корня восстанавливаемого зуба по всему периметру и плотно входить в просвет канала корня.

Коронковая часть зуба восстанавливается после цементировки литой штифтовой укрепляющей конструкции известными штифтовыми зубами или покрывными культевыми штифтовыми вкладками.

Существенную трудность в протезировании корней зубов составляют корни со склерозированными и труднопроходимыми каналами. В этой ситуации предлагается использовать штифтовой зуб (патент на полезную модель Республики Беларусь № 113), задачей этой конструкции является распределение окклюзионной и жевательной нагрузки с корня протезируемого зуба на зубы-антагонисты; создание большей устойчивости штифтовой конструкции в корне зуба и всему зубному ряду, а также восстановление анатомо-функциональных характеристик протезируемого зуба.

Предложенный штифтовой зуб содержит штифтовую и культевую части с круговым выступом по периметру зуба. Аппроксимальные поверхности культевой части содержат опорные накладки. Опорные накладки на передние зубы располагаются на аппроксимально-оральных поверхностях соседних зубов. Опорные накладки на жевательные зубы располагаются на аппроксимально-жевательных поверхностях моляров и премоляров. Форма опорных накладок будет зависеть от сохранности твердых тканей соседних зубов.

Для восстановления протезируемого зуба обносится на всю поверхность подготавливается подкладка здорового зуба. Полезно



тик протези-  
стмасса) на-  
ого покрытия  
тация здоро-

Рис. 4.2. Штифтовой зуб (общий вид)

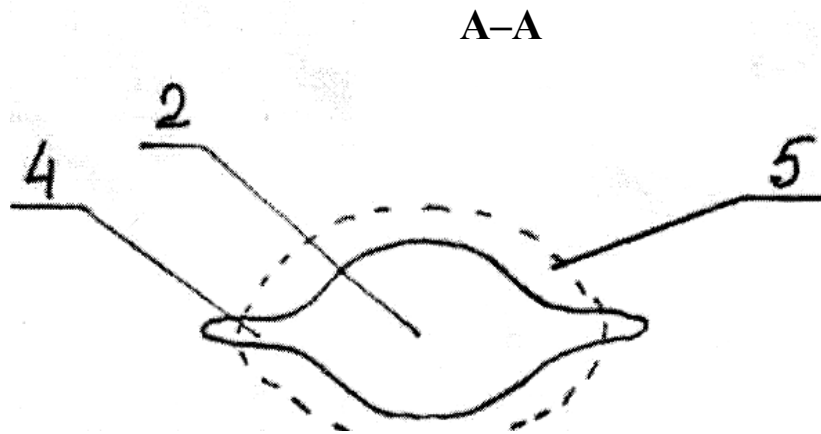


Рис. 4.3. Штифтовой зуб (разрез по А-А)

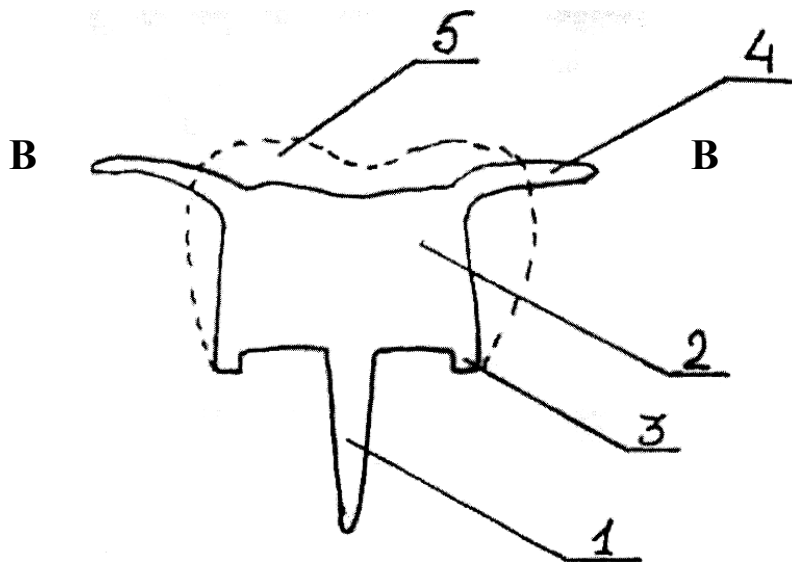


Рис. 4.4. Штифтовой зуб (общий вид штифтового жевательного зуба)

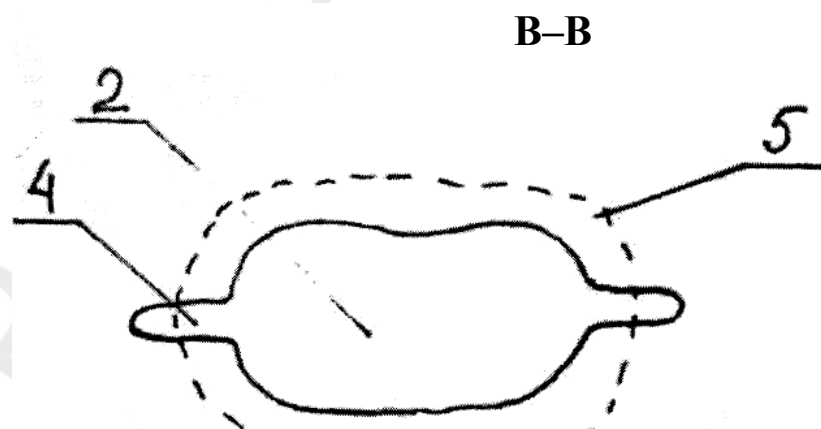


Рис. 4.5. Штифтовой зуб (разрез по В-В)

Данная конструкция содержит штифтовую (1) и культевую части (2), между ними находится культевая опора в виде кругового выступа (3). Аппроксимальная поверхность культевой части (2) содержит опорные накладки (4). Культевая часть содержит облицовочное покрытие (5).

Штифтовой зуб изготавливается следующим способом. Производят препарирование корня зуба, не доходя до десневого края, по периметру корня выполяют круговой паз до десны. Корень зуба препарируют под штифтовую конструкцию любым известным способом. Корневой канал распломбировывают до непроходимой части или участка искривления корня, но при этом длина корневой части (1) должна быть не менее длины культевой части (2). На аппроксимальных поверхностях соседних зубов с помощью абразивных инструментов формируют выемки под опорные накладки (4). С подготовленного для протезирования корня зуба и всего зубного ряда получают оттиск, отливают гипсовую модель. Моделируют штифтовую конструкцию из воска «Лавакс» для последующей отливки ее из металла. Осуществляют припасовку отлитой металлической конструкции на гипсовой модели, а затем в полости рта пациента. После чего подбирают цвет облицовочного покрытия (5) (керамика, композит или пластмасса) и наносят покрытие на штифтовую конструкцию. Во время припасовки штифтовая конструкция должна плотно охватывать надкорневую часть восстанавливаемого зуба по всему периметру, плотно входить и фиксироваться в просвете канала корня в специально подготовленных выемках на соседних зубах.

### **Медико-техническая характеристика штифтовых конструкций**

Наиболее распространенные материалы для изготовления штифтовых конструкций — нержавеющая сталь и титан. Среди всех видов стали, наиболее часто используемых для изготовления штифтов, минимальной стойкостью к коррозии обладают хромированные, без добавления никеля. Наиболее антикоррозийными являются стали с добавлением никеля, хрома и молибдена. Часто используемой в ортопедической стоматологии является нержавеющая сталь марки IX18H9T. Она представляет собой сплав железа с углеродом, хромом, никелем и титаном; обладает высокой коррозионной стойкостью. Для литейных работ выпускается сталь марки ЭИ-95, в которой по сравнению с предыдущей маркой содержится повышенное количество кремния, а также увеличено содержание хрома и никеля. Плавится при температуре 1400–1500 °С.

В качестве материала для изготовления литых штифтов может быть использован кобальтохромовый сплав, основным компонентом которого является кобальт, хром, молибден. Внутрикорневые штифты могут быть изготовлены методом литья из сплава на основе золота, например, ЗлПлСрМ 750-90-80, содержащего 75 % золота, 9 % платины, 8 % серебра, 7,8 % меди.

Среди металлических материалов наиболее перспективным в использовании является титан. Он обладает высокой биосовместимостью, высокой стойкостью к коррозии за счет пассивности при контакте с биологическими жидкостями и нецитотоксичностью. Его модуль эластичности выше, чем у штифтов



из золота, но ниже, чем у стальных штифтов. Отрицательные характеристики этого материала — высокая стоимость и низкая рентгеноконтрастность.

В последнее время мы наблюдаем развитие и все большее применение неметаллических материалов, представителями которых являются углеродные волокна, стекловолокна и керамика.

Применение штифтов из углеродных волокон, стекловолокон, керамики — результат исследований в области биосовместимых материалов и устранения недостатков металлических штифтов.

Неоднородность таких материалов, как дентин, цемент, металл штифта, создает повышенную нагрузку, способную оказать значительное негативное воздействие на оставшуюся ткань зуба. Для получения гармоничного комплекса надо использовать материалы, обладающие совместимыми биомеханическими характеристиками, прежде всего, модулем эластичности, максимально приближенным к дентину.

Модуль эластичности штифтов из углеродных волокон и стекловолокон варьирует в зависимости от приложенной нагрузки, но практически всегда схож с модулем эластичности дентина.

Керамика — один из неметаллических материалов, используемых для изготовления штифтов. Индивидуальный штифт с культей изготавливается с помощью литой кварцевой керамики.

### **4.3. СТАНДАРТНЫЕ ШТИФТОВЫЕ КОНСТРУКЦИИ**

В 70-х гг. в стоматологическую практику вошли стандартные штифты, а также культя, изготовленные из композитной смолы. С развитием арсенала приготовленных заводским способом стандартных штифтов, стоматологи стали переходить на их использование. Эти штифты позволяют ускорить и облегчить проведение реставрации. При этом одновременно снижается стоимость лечения для пациента и затраты времени для врача.

Клинический опыт применения штифтов показал, что одним из перспективных направлений является совершенствование стандартных штифтовых конструкций, позволяющих использовать корни для протезирования в стоматологических кабинетах, где нет литейных установок.

Депульпирование зуба, проводимое по причине лечения осложненного кариеса либо в качестве подготовки к последующему ортопедическому лечению, значительно изменяет условия функционирования твердых тканей. Общеизвестен факт снижения прочности и повышения хрупкости твердых тканей депульпированных зубов. Восстановление функциональной ценности депульпированного зуба искусственной коронкой либо пломбой часто само по себе не может в достаточной степени укрепить связь твердых тканей культы с корнем зуба. Это наиболее актуально при восстановлении анатомической формы значительно разрушенных зубов, которое может проводиться только искусственной коронкой. Препарирование зуба под искусственную коронку истончает слой твердых тканей, и клиническая коронка представляет собой массивную пломбу, окруженную тонкими стенками лишнего питания дентина и незна-

чительных остатков эмали со всех или нескольких сторон. Поэтому все зубы, подготавливаемые для покрытия коронками, должны укрепляться какими-либо штифтовыми конструкциями.

Стандартизация эндодонтических манипуляций в результате стандартизации инструментария и обучения технике работы с корневыми каналами обеспечивает возможность стандартизации подхода к укреплению зубов культевыми конструкциями. Появляется реальная возможность применить для распломбировки и подготовки корневого канала стандартные инструменты, точно соответствующие стандартным штифтовым конструкциям и при этом провести укрепление зуба в одно посещение с конечным результатом не худшим, чем если бы с этой целью применялась индивидуальная штифтовая конструкция — культевая штифтовая вкладка.

По способу ретенции анкера подразделяются на активные, укрепляемые в корневом канале по принципу шурупа/самореза, пассивные, представляющие собой гладкий стержень, удерживающийся в корневом канале посредством цемента, и полуактивные или пассивные с нарезаемой резьбой, т. е. укрепляемые по принципу болта. Выбор способа крепления анкера зависит от нескольких факторов. Активные анкера обеспечивают большую, чем пассивные, ретенцию при равной длине, но создают гораздо больший раскалывающий момент и ослабляют корень зуба. Активные анкера не рекомендуются к применению у пациентов пожилого возраста. На стенках корневых каналов у пожилых пациентов откладывается толстый слой слабоминерализованного дентина и преддентина, т. е. тканей, не позволяющих достичь хорошей ретенции штифта. Полуактивные анкера обладают лучшей ретенцией, чем пассивные, и практически не ослабляют корни зубов. К их недостаткам относится более сложная процедура подготовки корневого канала под штифт, требующая применения точного инструментария, что делает конструкцию и процедуру укрепления зуба более дорогостоящей.

Основной критерий выбора штифта — его форма. По форме штифтовой части штифтовые конструкции могут быть цилиндрическими (с параллельными стенками) и коническими (со сходящимися к апикальной части стенками). Конический штифт более точно повторяет форму корня зуба, поэтому стенка корня, подготовленного под конический штифт, имеет приблизительно одинаковую толщину на всем протяжении. Цилиндрический штифт обладает лучшей ретенцией при равной длине по сравнению с коническим. Цилиндрические штифты являются наиболее простыми и обладают наилучшей ретенцией, но их форма не совпадает с формой корня зуба, что повышает риск перфорации. Показаны они в основном для коротких и массивных корней. У конических штифтов происходит снижение ретенции с увеличением угла конусности. Они более адаптированы морфологически и давление на уровне верхушки корня зуба менее значительно при их цементировании. Цилиндрикоконические штифты — штифты промежуточного типа. Они более устойчивы, чем конические, и в меньшей степени нагружают корневой дентин.

Наиболее важным фактором, определяющим силу ретенции штифта в корневом канале, является его длина. Ретенцию можно улучшить подготовкой поверхности штифтовой конструкции — нанесением насечек, пескоструйной обработкой или микропротравливанием его поверхности. Для фиксации штифтовой конструкции можно применять цинк-фосфатные, поликарбоксилатные, стеклоиономерные и композиционные цементы, а для восстановления культи зуба — амальгаму, стеклоиономерные цементы и композиты. В последнее время в мировой стоматологической практике большинство врачей отдают предпочтение для фиксации стеклоиономерам и композитам. Сила адгезии цинк-фосфатного цемента к дентину и к поверхности штифта равна нулю. Стеклоиономерные цементы обладают адгезией в 2–4 МПа, адгезия композиционных цементов к дентину составляет 10–20 МПа, и намного выше к поверхности протравленного металла или обработанного силаном фарфора. Специальные композиты для восстановления культи зуба (*core build-up composites*) обладают высокими физическими свойствами, их легко препарировать, а для фиксации супраконструкции можно применять адгезивную технику.

Стандартные штифты бывают нескольких разновидностей: ступенчатые, круглые, граненые, изогнутые в виде змейки; поверхность — гладкая, рифленая, с винтовой резьбой. Среди них выделяют ввинчивающиеся (активные) или без резьбы (цементируемые или пассивные). Наличие насечек на пассивных штифтах увеличивает силу сцепления со стенкой канала, однако создает большое напряжение в тканях зуба, увеличивающее вероятность поломки корня.

Материалы, из которых изготавливается штифт, могут быть различными. В запломбированном канале процессы коррозии сведены к минимуму, поэтому для штифтов используют латунь или соединение латунной культи со стальным штифтом, нержавеющей сталь, титан и его сплавы. Нередко применяются сплавы золота с платиной или покрытия металла золотом. Просвечиваемость через композиционный материал желтого цвета создает более хороший цветовой эффект, чем просвечиваемость стали. Сплавы титана и титан также находят применение, когда предполагается внутрикостное введение внутриканального штифта (эндодонто-эндооссальная имплантация). В качестве альтернативы металлическим штифтам стали использоваться углеродные штифты, фиксирующиеся с помощью дентинных адгезивов, цемента или смолы. Они меньше провоцируют корневые переломы по сравнению с металлическими штифтами.

Успех реставрации коронковой части зуба с помощью промышленно изготовленных штифтов зависит от физических и электрохимических свойств металлов и используемых материалов, длины и формы штифта, остаточной массы корня зуба. Корневой штифт должен укреплять оставшуюся коронковую часть зуба, равномерно распределять окклюзионную нагрузку по всей длине корня, обеспечивать себе, не ослабляя корень, глубокую посадку.

Выбор и количество штифтов зависят в значительной мере от объема, проходимости канала после проведенного эндодонтического лечения, от числа корневых каналов, от потери дентинной массы, расстояния до зубоантагонистов и соседних зубов. Риск переломов зуба как в вертикальном, так и

в горизонтальном направлениях, связан с утратой дентинной массы, с типом зубов-антагонистов (естественный зуб, съемный или несъемный протез), с характером основной окклюзионной нагрузки, приходящейся на зуб.

Штифты должны обеспечивать длительный срок службы эндодонтической obturation, восстановление коронково-корневой части зуба наиболее простым способом, учитывая анатомию канала и резистентность корня, опираться на дентин, а не на материал для пломбирования корневого канала с тем, чтобы не нарушать герметичность верхушки корня.

### **Клинические этапы восстановления разрушенной коронки зубов при помощи промышленно изготовленных штифтов**

Общие правила подготовки корневого канала под штифтовую конструкцию таковы: не следует удалять апикальные 4–5 мм пломбировочного материала, не нужно стремиться к значительному расширению корневого канала. При углублении в корневой канал более чем на 11–12 мм (от устья) режущий инструмент становится трудно центрировать и возможно создание поднутрений или чрезмерного расширения корневого канала с ослаблением стенок корня, а также растет риск латеральной перфорации.

Как ориентир могут быть рекомендованы следующие анатомические параметры (табл. 4.1).

*Таблица 4.1*

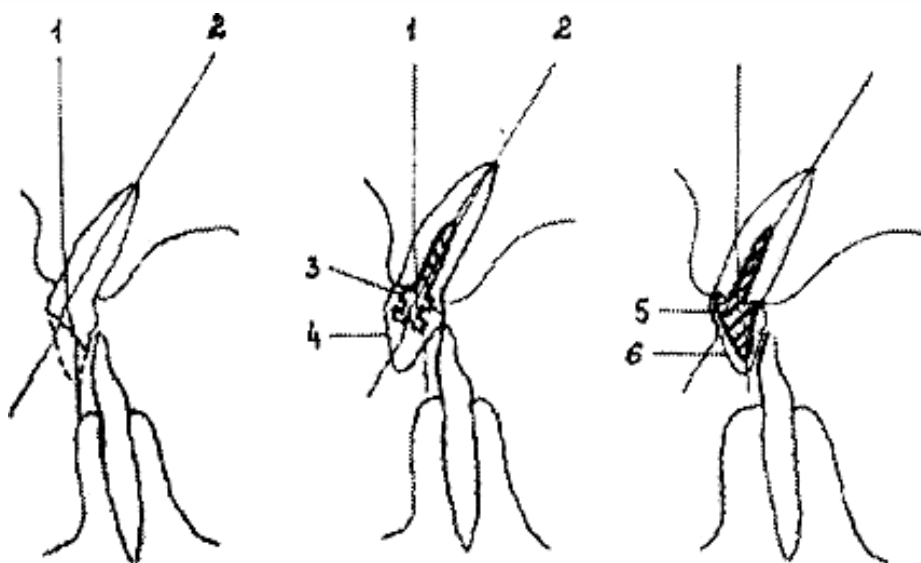
**Анатомические ориентиры корней зубов**

<b>Зубы</b>	<b>Средняя длина корневого канала (от устья), мм</b>	<b>Средний диаметр (№ файла)</b>	<b>Рекомендуемая длина штифта, мм</b>	<b>Рекомендуемая ширина штифта (№ файла)</b>
Центральный резец верхней челюсти	15	50	8–10	55–60
Боковой резец верхней челюсти	14	35	7–8	40–45
Клык верхней челюсти	20	65	9–11	70–75

Несмотря на многообразие изготавливаемых внутриканальных штифтов, последовательность реставрационных этапов сходна и может быть рассмотрена на примере.

На рентгенограмму восстанавливаемого зуба накладывается слайд с профилями штифтов, соответственно которому подбирается нужный штифт. Разрабатывают корневой канал борами, римерами, соответствующими диаметру выбранного анкерного штифта. Для ввинчивающихся штифтов разница между ним и сверлом составляет приблизительно 0,1–0,4 мм (сверло всегда меньше штифта). Для пассивных штифтов это соотношение обратное. Ложе для головки анкерного штифта создается корневым фейсером. Колеблатором проверяется расположение анкерного штифта. После удаления дентинных опилок производится нарезка резьбы в корневом канале выбранным штифтом, установленным в специальный ключ. Делается пол-оборота по часовой стрелке и четверть — против. Резьба нарезается аккуратно, до упора, без создания избыточного давления на стенки корня, чтобы избежать его расколов. Корневой канал промывается,

дезинфицируется, высушивается, при помощи каналонаполнителя заполняется цементом. Анкерный штифт обмазывается цементом и ввинчивается в корень.



Для того, чтобы штифт захватил резьбу, первый оборот целесообразно сделать против часовой стрелки. Избыток цемента удаляют, а коронковую часть восстанавливают амальгамой, композиционными, стеклоиономерными материалами. Придание нужной формы наддесневой части зуба становится более легким благодаря применению матриц и колпачков. Если предусматривалось покрытие восстанавливаемого зуба искусственной коронкой, то после затвердевания материала производится препарирование зуба под искусственную коронку. Использование анкерных штифтов, облицованных композиционными, стеклоиономерными материалами, для восстановления коронковой части зубов эффективно при последующем покрытии их фарфоровыми коронками, так как применение культовых вкладок в этом случае менее эстетично из-за возможного просвечивания металлической культи. Однако использование промышленно изготовленных штифтов иногда невозможно, если продольные оси коронки и корня находятся во взаимно пересекающихся плоскостях, например, в группе фронтальных зубов. Тогда единственным выходом из сложившейся ситуации является применение культовой штифтовой вкладки (рис. 4.6).

*а* *б* *в*

Рис. 4.6. Коронковая часть зуба:

*а* — разрушение коронковой части зуба, требующее применения штифтовой конструкции; *б* — неправильный способ восстановления; *в* — правильный способ восстановления: 1 — продольная ось коронки зуба; 2 — продольная ось корня; 3 — анкерный штифт; 4 — неправильно восстановленная коронковая часть зуба; 5 — культовая штифтовая вкладка; 6 — искусственная коронка

Однако Х. А. Каламкаров (1984) со ссылкой на И. Соатова (1981) отмечает, что подобное изменение угла наклона культи в продольной оси корня не должно превышать  $15^\circ$ , иначе может произойти снижение прочности системы корень – зубокультовая вкладка – искусственная коронка в связи с нерациональной передачей окклюзионной нагрузки от культи вкладки на штифт.

## Некоторые виды анкеров и их характеристика

*Гладкие корневые штифты цилиндрической формы: VLOCK (Komet).* Система включает гамму штифтов из нержавеющей стали и титана, имеющих 3 различных диаметра и 4 длины, цветокодированных, что обеспечивает выбор цепочки: бор–штифт–ключ. Система позволяет восстанавливать с помощью композита или амальгамы зубы с полностью разрушенной коронкой, а также может служить для изготовления временных зубов. Штифт пассивен, оснащен конической головкой с ретенционными выступами. Внутрикорневая часть штифта имеет строго цилиндрическую форму с 4 желобками, необходимыми для снятия нагрузки в продольном направлении и эвакуации лишнего цемента во время фиксации штифта. Для снижения аксиальной нагрузки апикальный кончик штифта имеет скос. Желобки, расположенные вдоль штифта, обеспечивают его ретенцию.

*Цилиндрические корневые штифты с винтовой резьбой (SCREW-POST).* Система штифтов с винтовой резьбой VLOCK идентичная предыдущей. Единственное отличие состоит в том, что штифты в этих двух системах имеют разные поверхности, и это приводит к незначительному увеличению диаметра внутрикорневой части штифтов второй системы.

*Система штифтов из никель-хрома и титана RADIX-ANKER (Maillefer).* Их головки состоят из параллельных пластинок в форме лепестков, расположенных вокруг цилиндрической оси. Часть штифта непосредственно под головкой снабжена винтовой резьбой, нижняя часть гладкая, апикальный конец округлой формы.

*Система гладких штифтов MOOSER (Maillefer).* Эти штифты имеют винтовой желобок, дающий выход излишку цемента при посадке штифта в его ложе; изготавливаются 2 диаметров — 0,8 и 1 мм. Каждому диаметру соответствуют 2 различных по длине штифта. Головки штифтов уплощенные.

*Система штифтов с винтовой резьбой UN/METRIC (Maillefer).* Эти штифты имеют квадратные головки с ретенционными желобками. Выпускаются 2 диаметров — 0,8 мм и 1 мм. Существует 4 размера штифтов диаметром 0,8 мм с короткой или длинной головкой.

*Корневые штифты цилиндрической формы CYTCO (Maillefer).* Данный тип штифтов имеет коническую форму в своей апикальной части и цилиндрическую в пришеечной части. Только первая треть цилиндрической части снабжена ретенционной резьбой для самозавинчивания. Данный тип штифтов обладает достаточной ретенцией при использовании плотных стенок корня зуба, снижая риск перелома. Головка обеспечивает хорошую ретенцию реставрационных материалов, ее основание находится горизонтально на уровне корня зуба, обеспечивая ей прочную опору.

Коническая часть штифта без винтовой резьбы находится на уровне верхушки корня. Два продольных желобка обеспечивают выход излишков цемента во время фиксации штифта (рис. 4.7).

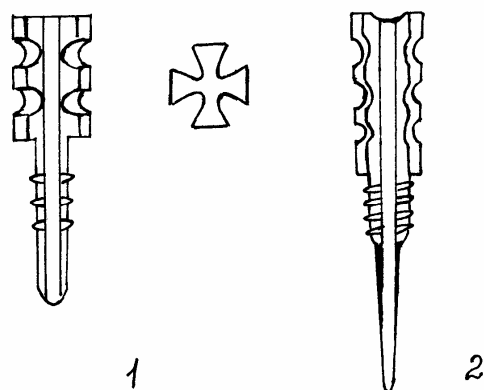


Рис. 4.7. Корневые штифты: 1 — RADIX-ANKER-1; 2 — CYTCO (Maillefer)

*Система FLEXI-POST.* Штифты FLEXI-POST изготовлены из титана, с длинной и толстой ретенционной головкой; имеют винтовую резьбу и самозавинчиваются, создавая свою собственную резьбу в дентине. Они снабжены кольцевыми выступами, в точности адаптированными к центрирующему калиброванному отверстию. Такая конструкция обеспечивает правильное распределение боковой нагрузки по всей полезной высоте корня. Их оригинальность состоит в том, что они имеют продольные щели, благодаря которым можно избежать чрезмерного давления при закручивании штифта, что может быть опасным для корня зуба, и, кроме того, они дают выход излишкам цемента во время фиксации штифтов (рис. 4.8). Эта система обладает наилучшей ретенцией и одновременно снижает внутрикорневое напряжение. Длина штифтов может корректироваться сошлифовыванием.

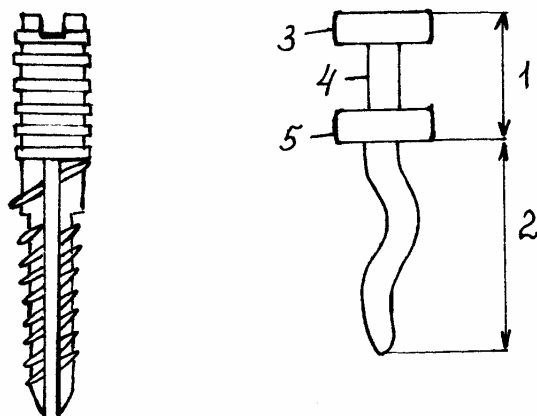


Рис. 4.8. Штифт FLEXI-POST (штифт В. М. Павлюка с соавт.):

1 — коронковая часть; 2 — корневая часть; 3 — «шляпка»; 4 — шейка; 5 — корневая накладка

*Эндоканальные штифты IKADENT.* Система представлена набором промышленно изготовленных культовых вкладок и эндоканальных штифтов из титана. Каждому диаметру штифтов соответствуют проходное сверло, фреза торцевая, развертка. Расширение корневого канала с одновременным созданием направления для штифта проводится с использованием проходных сверел. Дополнительное посадочное ложе под опорное основание культи штифта у входа

в корневой канал создается торцевой фрезой с направляющим стержнем. Разверткой производится окончательное расширение и сглаживание стенок канала корня до полного его соответствия внутрикорневой части штифта. Надкорневая часть культевых вкладок и эндоканальных штифтов корректируется сошлифовыванием, а культя вокруг установленных штифтов создается при помощи композитов или амальгамы.

Петербургской фирмой «Сириус» предложен штифт, в котором головка и внутрикорневая часть разделены. На введенный в канал штифт навинчивается головка — будущая культя. В. М. Павлюк с соавт (1990) создали штифты, поддерживающие коронковую часть, состоящую из шляпки, шейки и корневой накладки. Корневая часть изогнута в виде змейки в двух взаимно перпендикулярных плоскостях и ее длина составляет 12–15 мм; длина коронковой части — 5–8 мм; диаметр шейки и корневой части — 1–2 мм; диаметр шляпки и корневой накладки — 2–4 мм. Изготавливаются из стали 12Х18Н10Т методом вытачивания с последующей штамповкой корневой части до придания ей змеевидной формы.

*COLTENE/WHALEDENT.* Система ParaPost XFT предлагает пассивный штифт цилиндрической формы с округлой головкой, на которой имеется поднутрение, обеспечивающее лучшую фиксацию материала культы. По сравнению с предыдущими системами (ParaPost – ParaPost Plus), сопротивление вращательному моменту улучшено на 47 %, а к латерально действующим силам — на 68 %. Для подготовки корневого канала фирма-изготовитель рекомендует комплект ParaPost Drills (табл. 4.2).

*DENBUR Inc.* Пассивные штифты Denbur Ancorage Post имеют верхушку конической формы, что позволяет избежать чрезмерного расширения корневого канала в апикальной части. Резьба на штифте позволяет фиксирующему материалу прочно связать между собой дентин корня и штифт. Коронковая часть плотно охватывает устье канала, тем самым снижая давление на стенку корня.

*DENTAL ANCHOR SYSTEMS Inc.* Система включает как активные, так и пассивные штифты цилиндрической формы с закругленной верхушкой, с разными вариантами строения внекорневой части. Резьба апикальной трети активных штифтов имеет лишь пассивный тип ретенции (неинвазивная). Выпускаются штифты 4 размеров, каждый помечен определенным цветом. Все штифты на производстве подвергаются пескоструйной обработке. К системе прилагаются ключи, которые имеют специальную кнопку, облегчающую разделение ключа и штифта после установки штифта.

*DENTAL LOGICS.* Для предотвращения действия раскалывающих моментов на стенку корня в штифтах IntegraPost используется патентованная Flow-thru Head-система введения штифта, в которой фиксирующий материал вводится специальным шприцем через головку штифта, проходит по каналу по оси штифта и выдавливается через боковые отверстия. Патентованная форма головки штифта позволяет максимально снизить нагрузки вращательных моментов. Пассивный штифт цилиндрической формы покрыт мельчайшими насечками и прочно связывается с фиксирующим материалом.



*DENTATUS USA Ltd.* Система Lumineх использует патентованную технологию светопроводящих штифтов и предназначена для укрепления корней с истонченными ослабленными стенками. В укрепленный таким способом канал вводится пассивный штифт из нержавеющей стали или титана Classic Post, либо индивидуально смоделированная культевая вкладка.

*DENTSPLY/CA ULK.* Штифты Cytco Posts представляют собой гибрид между активными и пассивными штифтами, т. к. 3 активных витка резьбы располагаются в коронковой 1/3 корневого канала (т. е. участке, где риск перелома корня минимален), а остальная часть штифта обладает лишь пассивной ретенцией. Для снижения нагрузки на верхушечную треть корня, апикальная 1/3 штифта имеет коническую форму. Предусмотрен канал для отвода излишков цемента и ретенционные пункты на головке штифта для фиксации материала культы.

*ELLMAN INTERNATIONAL Inc.* Система Ellman NuBond Posts предлагает пассивные штифты конической формы, которые уменьшают раскалывающие моменты и предотвращают перелом корня. Для лучшей ретенции штифты покрыты насечками. Допускается изгиб штифта, что не снижает его прочности. Для фиксации допустимы все виды цементов, композитов и цианоакрилатов.

## Виды стандартных штифтовых систем

Компания	Название системы	Форма штифта	Тип ретенции	Материал штифта	Рекомендуемый изготовителем цемент	Сила адгезии к цементу	Рекомендуемый материал культи	Сила адгезии к материалу культи	Разметка по длине метчика	Длина анкера, мм	Диаметр анкера, мм
Bisco Dental Products	C-Post	Цилиндрический	Пассивный	Карбоновые волокна/эпоксидная смола	Бондинг химического или двойного отверждения + композиционный цемент	11,85 МПа	Композиционный материал Biscore	13,8 МПа	Есть	22	3 диаметра: 1,4–2,1
Coltene/Whaledent	ParaPost XP	Цилиндрический	Пассивный	Титановый сплав	На выбор врача	Различная	Композиты, стеклоиономеры, компомеры, амальгама	Различная	Есть	15	7 диаметров: 0,9–1,75
Denbur, Inc.	Denbur Anchorage Posts	Цилиндрический	Пассивный, полуактивный	Позолоченная латунь, титан, нержавеющая сталь	Композиты, цинк-фосфатные и стеклоиономерные цементы	Различная	Композиты	Различная	Есть	4 длины: 8–14,2	6 диаметров: 1,05–1,8
Dental Anchor Systems	RVS Headed Root Canal	Цилиндрический	Пассивный, активный, полуактивный	Титан	Не применяются	Различная	Не применяются	Различная	Есть	4 длины: 8,4–15,2	4 диаметра: 1,15–1,8
Dental Logistics	Integra Post	Цилиндрический	Пассивный, покрыт микронасечками	Сплав титана	Композиционные цементы, возможно применение пломбирочных композитов или СИЦ	При применении композитов более 40 Мпа	Композиты, амальгама	Более 40 МПа	Есть	5 длин: 11–18	5 диаметров: 0,9–1,5 мм
Dentatus USA, Ltd.	Luminex	Цилиндрический	Пассивный	Нержавеющая сталь, титан или покрытые золотом	Композиционные или СИЦ	15 МПа	Композит	25 МПа	Есть	5 длин: 7,8–17	6 диаметров: 1,05–1,8

Компания	Название системы	Форма штифта	Тип ретенции	Материал штифта	Рекомендуемый изготовителем цемент	Сила адгезии к цементу	Рекомендуемый материал культы	Сила адгезии к материалу культы	Разметка по длине метчика	Длина анкера, мм	Диаметр анкера, мм
Dentsply/Caulk	Cytco Post System	Цилиндрический, конический и гибридный	Пассивный, активный, полуактивный	Титан	Композиционные цементы	10–20 МПа	Композит для культы Fluoro-Core	15 и более МПа	Есть	2 длины: 2 и 9	2 диаметра: 0,9 и 1,2
Ellman International, Inc.	NuBond Posts	Цилиндрический	Пассивный или с насечками и перфорациями	Хирургическая нержавеющая сталь	Композиты, цинк-фосфатные цементы, цианоакрилаты	Различная	Композиты	Различная	Есть	19	6 диаметров: 0,8–1,83
Essential Dental Systems, Inc.	Access Post	Цилиндрический	Пассивный	Нержавеющая сталь	Композиты на основе Bis-GMA, цемент Flex-Flow	0,62 МПа	Композиты Bis-GMA, материал Ti-Core	1,39 МПа	Есть	4 длины: 11,5–19	4 диаметра: 0,8–1,6
Filhol Dental USA	Filpost	Цилиндрический	Пассивный	Титан	На выбор врача	Различная	Не применяется	Различная	Есть	2 длины: 17,5 и 20	2 диаметра: 1,3 и 1,65
J. Morita USA, Inc.	SB Post	Цилиндрический	Пассивный	Нержавеющая сталь	Композиционный цемент (Panavia 21)	Минимум 58 МПа	Композит или амальгама с бондингом	Различная	Есть	6 длин: 8–18	5 диаметров: 0,84–1,64
Roydent Dental Products	Boston Post	Цилиндрический	Пассивный, полуактивный	Титан	Композиты	Различная	Композит	Различная	Есть	2 длины: 12 и 20	3 диаметра: 1,0, 1,2 и 1,6
Tulsa Dental Products	Pro-Post	Цилиндрический	Пассивный	Нержавеющая сталь	Композиционный цемент	Различная	Любой композит для восстановления культы	Различная	Есть	4 длины: 9,14–12,5	4 диаметра: 0,94–1,7

*ESSENTIAL DENTAL SYSTEMS Inc.* Пассивный штифт AccessPost представляет собой пустотелую трубку с толстыми стенками, заканчивающуюся головкой с поднутрением для фиксации материала культи. Как известно, прочность трубчатой конструкции не ниже прочности металлического стержня такого же диаметра. Прорези в стенках штифта стабилизируют культю и равномерно распределяют нагрузки по стенкам корня. Пустотелая форма позволяет при необходимости удалить штифт выпиливанием.

*FILHOL DENTAL USA.* Штифты Filpost изготавливаются из титана степени очистки 99,8 %. Они просты в применении и могут быть адаптированы к любому корневному каналу. Материал штифта биосовместим и может сочетаться с любыми стоматологическими материалами. Штифт дополнительно фиксируется механически (кроме цемента), не создавая раскалывающих моментов на стенки канала.

*J. MORITA USA Inc.* Система SB Post является развитием системы AD Post и представляет собой комплект обработанных пескоструйным методом пассивных штифтов из нержавеющей стали. В качестве фиксирующего материала может применяться любой цемент, но изготовителем рекомендуется композиционный цемент Panavia или Panavia-21, который обеспечивает максимальную адгезию и не требует обработки штифта бондом.

*ROYDENT DENTAL PRODUCTS.* Твердость титанового штифта Boston Post на 30 % ниже твердости аналогичного штифта из нержавеющей стали, что снижает риск перелома корня. Особая форма головки надежно удерживает материал культи и предотвращает ротационные сдвиги.

*TULSA DENTAL PRODUCTS.* Пассивные штифты Pro-Post обладают ретенцией, сравнимой с ретенцией активных штифтов. Цилиндрическая форма способствует лучшему противодействию растягивающим и вращательным силам, лучше распределяет функциональные нагрузки и генерирует меньше напряжений в апикальной части корня. Основное достоинство системы — очень высокая степень ретенции между протравленной поверхностью штифта и обработанной бондом поверхностью дентина.

### **Эластичные штифты и их характеристика**

В настоящее время представлены новые виды типовых постов. Состоящие из серии параллельных стекловолокон, наполненных смолой, эти посты легко фиксируются в препарированные каналы при помощи композитного материала. Одно из важнейших преимуществ этого нового типа постов — относительно низкий модуль эластичности, приближенный к аналогичному показателю окружающего дентина. Это означает, что внешние силы более равномерно распределяются в системе пост/ткани зуба. Металлические же посты, напротив, вызывают локализацию нагрузок в нескольких точках, что оборачивается увеличением возможности корневой фрактуры при воздействии ударной энергии.

Другое базовое преимущество стекловолоконных постов — это приближенность показателей светопроводности к аналогичным показателям тканей зуба, что даёт широкие возможности для эстетических реставраций. При ис-

пользовании металлических постов существует тенденция к сохранению передачи темного цвета через зуб или реставрацию.

С точки зрения эстетической или косметической стоматологии, вопрос использования анкеров для зубов, прошедших эндодонтическое лечение, является чем-то вроде дилеммы. Коронки, изготовленные из металлокерамики, успешно закрывают металлический пост и культю. Но при использовании керамических и композитных реставраций, структура канала часто кажется темной из-за наличия поста и изменения светопроводности через эту часть зуба. Полностью керамические или лабораторно изготовленные из композита реставрации не могут в достаточной степени перекрывать металлические культевые конструкции без использования опакующих прокладок. В дополнение проблема изменения светопередачи через структуру канала, описанная выше, здесь также сохраняется, как и в альтернативных металлокерамических реставрациях.

В течение последних нескольких лет, в случаях, когда показано восстановление зуба с использованием постов, используются неметаллические посты. Керамические посты позволяют достигать натуральной свето- и цветопередачи, не вызывающей затемнения структуры канала. Композитные восстановления культы сделали возможным получение натуральности полностью керамических реставраций без использования опакующих прокладок. Тем не менее, керамические посты при ударном воздействии демонстрируют тот же феномен внутриканальной фрактуры, что и металлические. Они легко могут раскалываться внутри зуба при травме.

Первые посты не были предназначены для усиления прочности тканей зуба, а лишь служили основой для крепления реставрации. На самом же деле, присутствие поста только ослабляло прочность зуба. Использование же новейших адгезивных систем при фиксации стекловолоконных постов приводит к монолитной связи с тканями зуба, и, как следствие, упрочению зуба в целом. Основная предпосылка к применению этих постов, в отличие от керамических, заключается в увеличении эластичности поста за счет присутствующего в нем композитного компонента и выражается в меньшей вероятности фрактуры при травме.

Усиленные стекловолокном посты изготавливаются с использованием стекловолокна, наполненного смолой и полимеризованного в заводских условиях. Они вручную помещаются в канал и фиксируются при помощи композитного лютингового агента (с целью упрочения структуры корня зуба). Далее, на основе стекловолоконного поста происходит восстановление культы при помощи композитного материала, позволяющего в дальнейшем фиксировать керамические и ЛПК-реставрации с использованием новейших адгезивных технологий. Также как и керамические посты, стекловолоконные посты, пропитанные смолой, обладают свето- и цветопроводностью, не вызывающими затемнения структуры каналов.

*C-POST-система (Bisco)*. До недавнего времени стандартизированные штифты изготавливались из металла, но, несмотря на присущую металлу прочность, в ряде случаев ломались и приводили к вертикальному перелому корня.

C-Post, предложенный Bisco, представляет собой углеродистые волокна, соединенные в пучок и сформированные воедино на эпоксидной матрице. Этот новый вид углеродистых штифтов лишен многих недостатков жестких штифтов, благодаря высокому модулю эластичности, близкому к эластичности дентина. Кроме того, данный штифт может адгезивно соединяться с корнем зуба при использовании дентинных адгезивов (All Bond II, Bisco) и композитных цементах (Duolink, Rezinomer, C&V cement, Bisco), что будет способствовать более эффективному распределению нагрузки между штифтом и корнем, снижению концентрации напряжения и вероятности перелома корня. Конструкция этого штифта основана на принципе, что прочность и сопротивление к перелому «неживого», эндодонтически леченого зуба, восстановленного этой системой, будет соответствовать корню, состоящему на 100 % из дентина без пульпарной полости и канального пространства. Штифт параллелен почти на всем протяжении со ступенчатым уменьшением диаметра на протяжении последних 3 мм у апикального конца, что дает возможность более идеального размещения штифта в канале, не прибегая к истончению стенок у верхушки канала. Корневой канал разрабатывается корневыми сверлами, не доходя до верхушки 4–5 мм. В зависимости от диаметра корня подбирается штифт № 1, 2 или 3 и апикальная часть канала обрабатывается соответствующим его размеру предварительным сверлом с торцевой рабочей частью. Окончательное формирование ложа для штифта производится сверлом соответствующего размера, с нерабочей торцевой частью. Штифт устанавливается в корневой канал, и проверяется его положение. При необходимости длина штифта легко корректируется бором. Обработанный хэндблэстером штифт покрывается универсальным адгезивом All Bond II (Bisco), только праймером B. Растворитель с поверхности штифта испаряется струей воздуха, и на поверхности штифта остается липкий, блестящий слой неполимеризованного мономера, полимеризующийся при контакте с самоотвердеющим композитным цементом. Дентин канала протравливается 15 сек. All-Etch (Bisco), оставляющего чистую поверхность и раскрывающего дентинные каналы. Канал промывается и слегка просушивается бумажными турундами, сохраняя небольшую влажность. Пять аппликаций адгезива All Bond II, primer B, наносятся одна за другой на стенки канала, после чего канал просушивается воздушной струей для удаления растворителя из адгезива. Композитный цемент вводится в канал каналонаполнителем, и штифт, покрытый цементом, устанавливают в канале до упора. Культя создается при помощи прочного композиционного материала Bis-Core (Bisco), наносимого непосредственно на излишки цемента и штифт, с которым произойдет химическое сцепление, способствуя прочности восстановительной системы. C-Post не является рентгеноконтрастным материалом, и его присутствие определяется на рентгенограмме по наличию полосы контрастного композиционного цемента по периферии. После затвердения композита культя обрабатывается под коронку, и изготовленная коронка фиксируется композитным цементом на зубе. Когда в качестве окончательного восстановления коронковой части зуба применяется неметаллокерамическая конструкция (прямой композит, фарфоровая коронка),

необходимо тщательно замаскировать черный цвет штифта опакowym материалом. Если возникает необходимость в перелечивании зуба, то углеродный штифт может быть легко высверлен.

*COLTENE/WHALEDENT.* Система ParaPost Fiber White представляет собой штифт, являющийся однонаправленной волоконной матрицей с наполненным композитом полупрозрачного белого цвета. Модуль упругости материала очень близок к таковому у дентина зуба. Выпускаются штифты цилиндрической формы 4 диаметров с кодировкой цветом.

*JENERIC/PENTRON.* Для штифта FibreKor используется стекловолокно, встроенное пучками в смолистую матрицу. Штифт имеет белый цвет, хорошо сочетается по цвету с композитами для восстановления культи и с дентином. Штифт выпускается 3 диаметров с соответствующими по размеру развертками. При необходимости повторного эндодонтического лечения штифт можно легко извлечь из корневого канала высверливанием обычными борами и развертками.

### **Изготовление культовых вкладок с применением системы «Риббонд»**

Изготовить культовую вкладку можно непосредственно в полости рта в одно посещение с применением системы «Риббонд» и фотокомпозитов. В данном примере рассматривается в качестве фотоотверждаемых материалов продукция фирмы «Керр» (США), «Геркулайт», «Оптибонд».

Небольшой кусочек риббонда пропитывается оптибондом 3А–3В, сворачивается в шнурок и отверждается светоотверждающей лампой.

Специальными ножницами корректируется длина штифта, так как волокна риббонда очень прочные и сходны по строению с материалом, используемым для изготовления пуленепробиваемых жилетов. Эндодонтическим зондом измеряется длина подготовленного канала, и отрезается нить риббонда, в 2 раза превышающая измеренную, плюс удвоенную длину желаемого восстановления. Оптибондом 1 обрабатывается дентин в канале и отверждается. Оптибондом 3А–3В смачивается риббонд, и шприцем оптибонд 3А–3В вводится в канал. Эндодонтическим штопфером с горизонтальной насечкой на конце размещается риббонд в глубине канала. Между двумя выходящими из канала лентами вводится ранее подготовленный штифт из риббонда, выступающая из канала часть которого оборачивается и отверждается пропитанной оптибондом 3А–3В широкой полоской риббонда. Необходимым количеством фотокомпозита моделируется наддесневая часть культовой вкладки, полимеризуется и обрабатывается борами.

Преимущества культовых вкладок из риббонда — хорошая адаптация к остаткам корня, прекрасный оптический эффект при использовании фарфоровых коронок, изготовление культовой вкладки в одно посещение.

Таким образом, классические конструкции металлических штифтов сменяют новые конструкции на основе смол и углеродного волокна, которые укрепляются в корневом канале и соединяются с материалом культи адгезивной техникой. При этом нагрузки, приложенные к коронке зуба, распределяются на большую площадь корня, что приводит к снижению нагрузки на единицу пло-

щади. При сравнении нагрузок, передаваемых никель-хромовыми и титановыми штифтами, зафиксированными цементом и карбоновыми штифтами, а также адгезивной техникой, было обнаружено, что карбоновый штифт передает менее  $2/3$  нагрузки по сравнению с титановым штифтом, и менее  $1/3$  по сравнению с никель-хромовыми разновидностями. Кроме того, штифт из углеродного волокна гораздо легче удалить из корневого канала путем высверливания в случае фрактуры.

## **5. Протезирование частичного отсутствия зубов мостовидными протезами**

### **5.1. КЛИНИКО-ЛАБОРАТОРНЫЕ ЭТАПЫ ИЗГОТОВЛЕНИЯ ШТАМПОВАННО-ПАЯНЫХ МОСТОВИДНЫХ ПРОТЕЗОВ**

#### **Первый клинический этап:**

Сбор жалоб и анамнеза. Стоматологический осмотр. Рентгенологическое исследование. Изучение диагностических моделей (параллелометрия, окклюдодиаграмма). Постановка диагноза. Составление плана лечения. Выбор конструкции.

*Препарирование опорных зубов.* Объем препарированных тканей зависит от вида искусственных коронок. Толщина снимаемых тканей для штампованных коронок по жевательной поверхности составляет 0,3 мм. С вестибулооральных и контактных сторон ориентиром является клиническая шейка зуба. Последовательность и правила препарирования такие же, как при препарировании одиночных коронок. Особенностью препарирования зубов является придание параллельности всем культиям коронок опорных зубов между собой согласно пути введения протеза. Обращают внимание на создание или сохранение протетической плоскости в отпрепарированных зубах при центральном соотношении челюстей либо при смыкании зубов в конструктивном прикусе.

*Получение оттисков.* Оттиски получают с обеих челюстей. В рабочем оттиске должны быть четко отображены все анатомические образования зубов, особенно клиническая шейка, отпечаток жевательной поверхности и режущие края, альвеолярный отросток в области дефекта. Вспомогательный оттиск должен содержать отпечатки режущих краев и жевательных поверхностей зубного ряда. Также необходимо снять окклюдодиаграмму взаимоотношения зубных рядов или сделать боковые фиксажи.

#### **Первый лабораторный этап:**

По полученным оттискам отливают модели и составляют их в положении конструктивного прикуса. Если не получается составить, то рекомендуется использовать окклюзионные восковые шаблоны. Производится заливка моделей в окклюдатор или артикулятор. После затвердевания гипса удаляют фиксаторы окклюзии либо окклюзионные восковые валики, раскрывают окклюдатор (артикулятор) и начинают моделировать анатомическую форму опорных зубов. К особенностям восковой моделировки относят: неполное восстановление воском анатомической формы (учитывается толщина коронки), использование



воска без изоляционного слоя (проводится моделировка только коронок, глубина погружения, т. е. длина коронки определяется зубным техником). Далее изготавливаются штампы, сначала гипсовые, затем металлические и производится штамповка коронок. Модели при этом разрушаются.

### **Второй клинический этап:**

Припасовка коронок производится по тем же принципам, что и припасовка одиночных коронок. Особенность припасовки коронок заключается в том, что все коронки должны быть строго параллельны между собой, согласно пути введения протеза (рис. 5.1). Оттиски после припасовки получают с обеих челюстей. В рабочем оттиске должны быть четко отображены все анатомические образования припасованных коронок, особенно клиническая шейка и альвеолярный отросток в области дефекта. Коронки должны находиться в оттиске. Вспомогательный оттиск должен содержать отпечатки режущих краев и жевательных поверхностей зубного ряда (он может сохраняться после первого клинического этапа). Также необходимо снять новую окклюдограмму взаимоотношения зубных рядов с коронками или сделать боковые фиксажи.

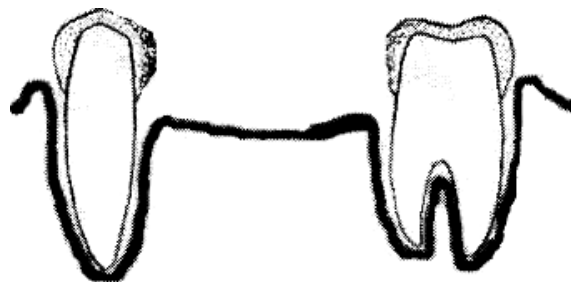


Рис. 5.1. Припасованные коронки, строго параллельные между собой

### **Второй лабораторный этап:**

По полученным оттискам отливают модели и составляют их в положении конструктивного прикуса. Если составить невозможно, то рекомендуется использовать окклюзионные восковые шаблоны.

Изготовление промежуточной части мостовидного протеза должно соответствовать биологическим, механическим и эстетическим требованиям.

*Биологические:* возможность доступа для очищения искусственных зубов; доступ для чистки опорных зубов; избегать давления промежуточной части на альвеолярный отросток.

*Механические:* отсутствие деформаций при сильных жевательных нагрузках, отсутствие острых краев и резких переходов на язычной поверхности.

*Эстетические:* промежуточная часть мостовидного протеза по форме должна соответствовать восстанавливаемым зубам, промежуточная часть должна как бы «вырастать» с беззубого альвеолярного отростка.

Промежуточная часть моделируется восковым валиком, который делают выше и шире соседних зубов. Смыкают модели в окклюдаторе (артикуляторе), по отпечатку антагонистов придают форму жевательной поверхности. Моделировку анатомической формы отсутствующих зубов начинают с разметки воскового валика, затем удаляют излишки воска. Для снижения функциональной на-

грузки во многих пособиях рекомендуется получать более узкие жевательные поверхности, но жевательное давление при этом не уменьшается, а эффективность резко снижается, поэтому мы бы посоветовали анатомическую форму утраченных зубов восстанавливать полностью, кроме шейки, где возможны следующие варианты:

1. Промывная промежуточная часть. При этом виде расстояние между искусственным зубом и альвеолярным отростком составляет не менее 2 мм. Применяется в боковых отделах зубного ряда. Обладает хорошими гигиеническими свойствами, но плохой эстетикой.

2. Седловидная промежуточная часть. При данном виде промежуточной части искусственный зуб плотно прилегает к альвеолярному отростку. Применяется в боковых отделах зубного ряда в металлокерамических конструкциях. Обладает хорошими эстетическими свойствами, но плохой гигиеной.

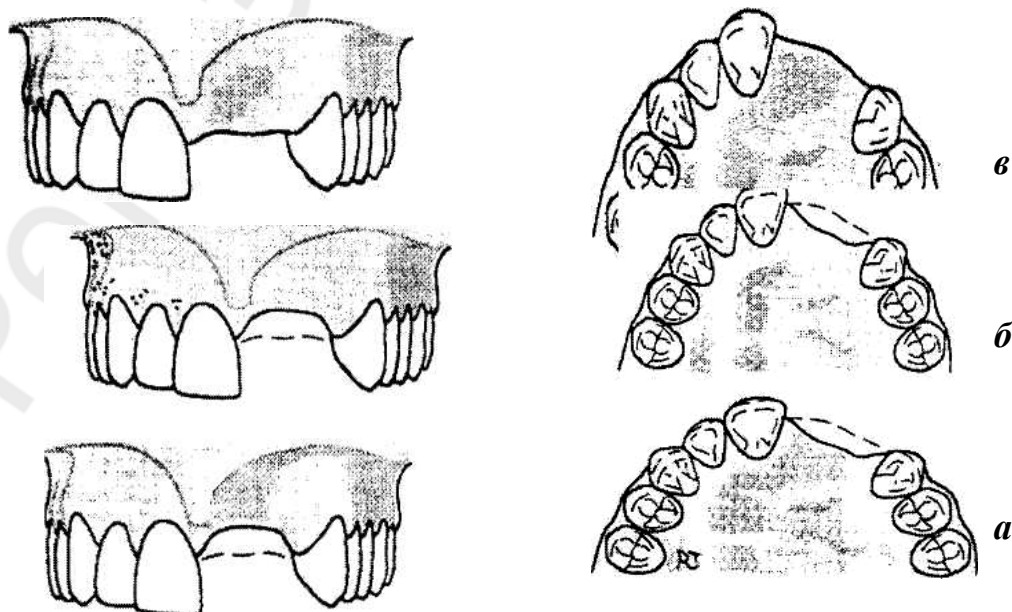
3. Касательная промежуточная часть. При данном виде промежуточной части искусственный зуб касательно прилегает к альвеолярному отростку. Применяется в передних и боковых отделах зубного ряда. Обладает хорошими эстетическими свойствами и неплохими гигиеническими.

4. Прилегаемая промежуточная часть. При данном виде промежуточной части искусственный зуб плотно прилегает к альвеолярному отростку и применяется в переднем отделе зубного ряда.

Величина и топография беззубого альвеолярного отростка внимательно оцениваются при планировании лечения мостовидными протезами. Siebert классифицировал изменения беззубого альвеолярного отростка в области дефекта на три класса (рис. 5.2):

- 1) щечно-язычная потеря ширины при сохранившейся высоте альвеолярного отростка;
- 2) потеря высоты альвеолярного отростка при сохранившейся ширине;
- 3) комбинация потери тканей альвеолярного отростка в обоих направлениях.

В клинической практике чаще всего встречается 3-й класс по Siebert.

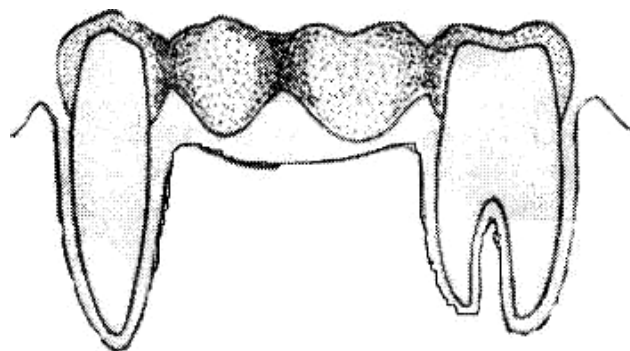


*Рис. 5.2.* 3 класса по Siebert: *а* — первый; *б* — второй; *в* — третий

После моделировки промежуточной части мостовидного протеза из воска производится замена воска на металл по общепринятой методике. Промежуточная часть спаивается с опорными коронками непосредственно на модели или без неё. В первом случае устанавливают промежуточную часть и склеивают липким воском с контактными поверхностями опорных коронок, для этого используют припой (связывающий родственный металлический сплав с низкой температурой плавления). При этом изолируют опорные элементы от воздействия пламени горелки. Этот способ используется при изготовлении протезов из золота. При спайке протеза из нержавеющей стали промежуточную часть, установленную и склеенную тем же способом, осторожно снимают с модели и за гипсовывают отдельно. Особенностью спаивания металлических коронок из нержавеющей стали является образование окислов, поэтому для удаления окислов и защиты поверхностей спаиваемых элементов протезов используется бура.

### **Третий клинический этап:**

Проверка конструкции мостовидного протеза — важный клинический этап. На этом этапе определяются и устраняются все мелкие неточности, препятствующие как наложению протеза, так и окклюзионному контакту. Прежде всего, протез оценивается врачом вне полости рта; проверяется качество спайки, литой промежуточной части отделки, шлифовки; оценивается анатомическая форма промежуточной части. Протез должен свободно накладываться на опорные зубы при правильной припасовке коронок и отсутствии других погрешностей. После наложения в мостовидном протезе обращают внимание, прежде всего, на опорные коронки. Они должны минимально погружаться в зубодесневой желобок (около 0,2 мм), восстанавливать межзубные и окклюзионные контакты, иметь соответствующую анатомическую форму. При оценке промежуточной части протеза также обращают внимание на её анатомическую форму и контакт с зубами-антагонистами. Промывное пространство оценивается при помощи зонда или зубной нити; на язычной поверхности протеза не должно быть резких переходов и разделений между искусственными зубами (рис. 5.3). При проверке окклюзионных контактов протез исследуют при центральном, переднем и боковых взаимоотношениях. Преждевременные контакты устраняются на балансирующей стороне, а рабочая сторона должна иметь равномерный множественный контакт.



*Рис. 5.3.* Припасованный мостовидный протез

### **Третий лабораторный этап:**

Окончательная обработка протеза заключается в его шлифовке и полировке, нанесении декоративного нитрид-титанового покрытия. Также на этом этапе производится облицовка протеза пластмассой или композиционным материалом, предварительно подобранным по цвету к естественным зубам.

### **Четвертый клинический этап:**

Если мостовидный протез соответствует всем изложенным выше требованиям, он легко накладывается, имеет оптимальную глубину захождения в зубодесневую борозду, множественный контакт с антагонистами и др., то его необходимо зафиксировать на опорных зубах временно на период адаптации 7–10 дней. Перед фиксацией на цемент выясняют ощущения больного при пользовании протезом, проверяют подвижность и оценивают уровень гигиены. Правила фиксации на цемент соответствуют тем, которые рекомендованы для одиночных искусственных коронок. Мы рекомендуем использовать следующий алгоритм действий: мостовидный протез очищается, дезинфицируется и высушивается. Отмеряется материал для фиксации в пропорции, рекомендованной заводом-изготовителем (чаще используется сочетание порошок/жидкость — 1/2), на одну коронку, как правило, необходимо 3 капли цемента. После этого опорные зубы очищаются, дезинфицируются и высушиваются. Приготавливается цементная смесь, коронки заполняются на 2/3 и фиксируются на зубах. При фиксации нескольких протезов мы рекомендуем использовать цементировку встречных конструкций, начав с протеза на нижней челюсти. После затвердевания цемента излишки удаляются при помощи зонда, особое внимание уделяют удалению остатков из межзубных промежутков, для этого даже рекомендуется назначить пациента на следующий день. Рекомендации о двухчасовом отказе от твердой пищи связаны с полной кристаллизацией большинства цементов в течение 2 ч.

## **5.2. ПРОТЕЗИРОВАНИЕ ЧАСТИЧНОГО ОТСУТСТВИЯ ЗУБОВ ЦЕЛЬНОЛИТЫМИ, МЕТАЛЛОКЕРАМИЧЕСКИМИ, МЕТАЛЛОАКРИЛОВЫМИ МОСТОВИДНЫМИ ПРОТЕЗАМИ. ПОКАЗАНИЯ, КЛИНИКО-ЛАБОРАТОРНЫЕ ЭТАПЫ ИЗГОТОВЛЕНИЯ**

Особенности изготовления цельнолитых мостовидных протезов заключаются в четком регламентировании их конструкции:

1. Следует использовать в качестве опорных не менее 2 зубов на 1 искусственный.
2. При использовании комбинированных цельнолитых мостовидных протезов рекомендуется в качестве дистальных опор использовать цельнолитые коронки или коронки с металлической окклюзионной поверхностью.
3. При изготовлении цельнолитых металлокерамических протезов моделируется оральная гирлянда (металлический кантик по краю коронки и тела мостовидного протеза).

4. При необходимости замещения включенных дефектов на обеих челюстях в первую очередь изготавливают несъемные мостовидные протезы на верхнюю челюсть для формирования правильной протетической плоскости.

*Клинико-лабораторные этапы изготовления:*

**Первый клинический этап:**

Производится препарирование зубов под цельнолитые коронки. Вид препарирования выбирается в зависимости от вида коронок. При препарировании следует обращать особое внимание на параллельность клинических осей культей зубов.

Препарирование зубов с витальной пульпой проводится под местной анестезией и водным охлаждением.

Изготавливаются временные коронки, после чего проводится их припасовка, при необходимости — перебазировка и фиксация на временный цемент.

Для предотвращения развития воспалительных процессов в тканях краевого периодонта назначается противовоспалительная регенерирующая терапия, включающая полоскания полости рта настойкой коры дуба, а также настоями ромашки и шалфея. При необходимости — аппликации масляным раствором витамина А или другими средствами, стимулирующими эпителизацию. При изготовлении цельнолитых конструкций рекомендуется назначать больного на приём на следующий день или через день после препарирования для снятия рабочего двухслойного слепка (оттиска) с отпрепарированных зубов и слепка (оттиска) с зубов-антагонистов.

**Второй клинический этап:**

Снятие слепков (оттисков).

Используются силиконовые двухслойные и альгинатные слепочные (оттискные) массы, стандартные слепочные (оттискные) ложки. Рекомендуется края ложек перед снятием слепков (оттисков) окантовывать узкой полоской лейкопластыря для лучшей ретенции слепочного (оттискного) материала. Желательно использовать специальный клей для фиксации силиконовых слепков (оттисков) на ложке. После выведения ложек из полости рта производится контроль качества слепков (оттисков) (отображение анатомического рельефа, отсутствие пор и пр.).

В случае применения метода ретракции десны при снятии слепков (оттисков) уделяется внимание соматическому статусу пациента. При наличии в анамнезе сердечно-сосудистых заболеваний (ишемической болезни сердца, стенокардии, артериальной гипертензии, нарушений сердечного ритма и пр.) нельзя применять вспомогательные средства для ретракции десны, содержащие катехоламины (в том числе нити, пропитанные такими составами), учитывать действие антикоагулянтной терапии.

Для фиксации правильного соотношения зубных рядов в положении центральной окклюзии применяются гипсовые или силиконовые блоки.

При необходимости определения центрального соотношения челюстей изготавливаются восковые базисы с окклюзионными валиками.

**Первый лабораторный этап:**

В лаборатории по полученному двойному оттиску техник отливает модель из высокопрочного гипса и изготавливает основную (разборную) и вспомогательную модели. Проводится загипсовка моделей в окклюдатор или артикулятор. Далее техник приступает к моделировке каркаса мостовидного протеза из воска. В том случае, если изготавливается металлоакриловый мостовидный протез, на восковую репродукцию каркаса наносятся ретенционные пункты (перлы), которые служат для удержания облицовочного слоя пластмассы. Устанавливается литниковая система, приготавливается огнеупорная форма для получения металлического каркаса методом литья. Отлитый каркас обрабатывают в пескоструйном аппарате, освобождают от литников и проводят проверку протеза на комбинированной модели. При обнаружении дефектов литья каркас подлежит переделке. Припасованный на модели каркас передается в клинику для проверки точности изготовления.

#### **Третий клинический этап:**

Проверка конструкции каркаса цельнолитого мостовидного протеза.

Особое внимание необходимо обращать на точность прилегания каркаса в пришеечной области (краевое прилегание); проверяют отсутствие зазора между стенкой коронки и культей зуба. Обращают внимание на соответствие контура края опорной коронки контурам десневого края, на степень погружения края коронки в десневую борозду, на аппроксимальные контакты, на окклюзионные контакты с зубами-антагонистами. При необходимости проводится коррекция.

Если облицовка не предусмотрена, то проводится полировка цельнолитого протеза и его фиксация на постоянный цемент. Если опорные зубы с витальной пульпой, то протез фиксируют на временный цемент на 2–3 недели. После этого перед фиксацией мостовидного протеза на постоянный цемент проводится электроодонтодиагностика для исключения воспалительных процессов в пульпе зуба. При признаках поражения пульпы решается вопрос о депульпировании.

Если предусмотрена металлокерамическая или металлопластмассовая облицовка, проводится выбор цвета облицовки.

#### **Второй лабораторный этап:**

В лаборатории проводится нанесение керамической облицовки следующим образом: обезжиривается поверхность каркаса и получается окисная пленка, затем наносится первый — грунтовый слой керамического покрытия и его обжигают. Затем моделируют из дентинной массы формы коронок и зубов промежуточной части, и производят второй обжиг. Далее зубной техник проводит коррекцию размера, формы керамического покрытия, окклюзионной поверхности коронок и фасеток и третий обжиг. В том случае, если изготавливается пластмассовая облицовка, проводится моделировка облицовки из воска с последующей заменой ее на пластмассу.

#### **Четвертый клинический этап:**

Проверка конструкции готового цельнолитого металлокерамического или металлоакрилового мостовидного протеза.

При проверке готового протеза особое внимание следует обращать на точность прилегания протеза в пришеечной области (краевое прилегание); проверяют отсутствие зазора между стенкой коронки и культей зуба. Обращают внимание на соответствие контура края опорной коронки контурам десневого края, на степень погружения края коронки в десневую щель. Обращают внимание на аппроксимальные контакты, на окклюзионные контакты с зубами-антагонистами. При необходимости проводится коррекция. При применении металлопластмассового протеза после полировки, а при применении металло-керамического протеза — после глазурования проводится фиксация на временный (на 2–3 недели) или на постоянный цемент.

Если опорные зубы с витальной пульпой, то протез фиксируют на временный цемент на 2–3 недели. Особое внимание при фиксации на временный и постоянный цемент следует обращать на удаление остатков цемента из-под промежуточной части мостовидного протеза и межзубных промежутков.

Пациента инструктируют по поводу правил пользования протезом и указывают на необходимость регулярного посещения врача 1 раз в 6 месяцев.

## Тесты

### ФУНКЦИОНАЛЬНАЯ АНАТОМИЯ ЗУБОЧЕЛЮСТНОЙ СИСТЕМЫ

1. Сколько корней имеет первый моляр верхней челюсти?  
а) 1;    б) 2;    с) 3;    д) 4.
2. Сколько каналов имеет первый премоляр верхней челюсти?  
а) 1;    б) 2;    с) 3.
3. Сколько корней имеет второй нижний премоляр?  
а) 1;    б) 2;    с) 3.
4. Сколько каналов имеет верхний моляр верхней челюсти?  
а) 1;    б) 2;    с) 3;    д) 4.
5. Сколько бугров на жевательной поверхности первого моляра верхней челюсти?  
а) 3;    б) 4;    с) 5;    д) 6.
6. Артикулятор воспроизводит движения нижней челюсти:  
а) вверх, вниз;    б) вправо, влево;    с) во всех направлениях.
7. Окклюдатор — аппарат, воспроизводящий движения:  
а) во всех направлениях;  
б) движения вверх и вниз;  
с) боковые движения нижней челюсти.
8. Величина угла резцового бокового пути составляет в среднем (в градусах):  
а) 90–99;    б) 100–110;    с) 111–120.
9. При прямом прикусе имеются сагиттальные резцовый путь и угол?  
а) да;    б) нет;    с) да, 90°.
10. Признак «ключ окклюзии» касается взаимоотношения:  
а) центральных резцов;    б) первых премоляров;    с) первых моляров.
11. Окклюзия — это:  
а) положение нижней челюсти по отношению к верхней;  
б) движения нижней челюсти;  
с) характер смыкания зубных рядов.
12. Сколько бугров на жевательной поверхности первого моляра нижней челюсти?  
а) 3;    б) 4;    с) 5;    д) 6.
13. При смыкании зубов в положении ЦО при ортогнатическом прикусе в боковом отделе каждый зуб имеет 2 антагониста. Напишите антагонисты первого левого премоляра нижней челюсти \_\_\_\_\_.
14. Зубной ряд верхней челюсти представляет собой:  
а) параболу;    б) полуэллипс;    с) полукруг.
15. Наибольшей на нижней челюсти является следующая дуга:  
а) окклюзионная;    б) альвеолярная;    с) базальная.
16. Наибольшей на верхней челюсти является дуга:  
а) окклюзионная;    б) альвеолярная;    с) базальная.
17. Второй премоляр верхней челюсти отличается от первого премоляра:  
а) количеством и формой бугров;  
б) сглаженностью контуров;  
с) количеством корней.
18. Медиальная часть вестибулярной поверхности 2,3 зуба:  
а) больше дистальной его части;  
б) меньше дистальной его части;    с) равна.



19. Разница между высотой нижнего отдела лица во время физиологического покоя и в положении центральной окклюзии при физиологических видах прикуса составляет (в мм):  
а) 1–2;            б) 2–4;            с) 6–8.
20. При ортогнатическом прикусе медиально-щечный бугор первого моляра верхней челюсти располагается:  
а) между первым и вторым молярами;  
б) в фиссуре одноименного антагониста;  
с) между первым моляром и вторым премоляром нижней челюсти.
21. Какой из перечисленных признаков, характеризующих центральную окклюзию, не относится к основным?  
а) максимальный множественный контакт между зубами;  
б) равномерное сокращение жевательной мускулатуры;  
с) головка суставного отростка нижней челюсти располагается на скате суставного бугорка у его основания;  
д) фронтальные зубы верхней челюсти на 1/3 перекрывают фронтальные зубы нижней челюсти.
22. Зубной ряд нижней челюсти представляет собой:  
а) параболу;    б) полуэллипс;    с) полукруг.
23. Артикуляция — это:  
а) пространственное соотношение зубных рядов и челюстей;  
б) характер смыкания зубных рядов;  
с) характер смыкания зубных рядов в центральной окклюзии.
24. При смыкании зубов в положении ЦО при ортогнатическом прикусе в боковом отделе каждый зуб имеет два антагониста. Напишите антагонисты первого левого моляра нижней челюсти \_\_\_\_\_.
25. Угол сагиттального резцового пути при ортогнатическом прикусе составляет (в градусах):  
а) 10–20;            б) 20–40;            с) 40–50.
26. Угол сагиттального суставного пути составляет (в градусах):  
а) 15–19;            б) 20–40;            с) 41–65.
27. Аппарат, воспроизводящий все движения нижней челюсти:  
а) гнатодинамометр;            б) артикулятор;            с) окклюдатор.
28. Какую функцию выполняет *m. masseter*?  
а) поднимает нижнюю челюсть;  
б) опускает нижнюю челюсть;  
с) все вышеперечисленное.
29. Укажите зубы, имеющие по одному антагонисту при ортогнатическом прикусе \_\_\_\_\_.
30. Величина угла между телом и ветвью нижней челюсти составляет (в градусах):  
а) 110;            б) 115;            с) 119;            д) 140;            е) 124.
31. Угол бокового суставного пути равен (в градусах):  
а) 10–12;            б) 15–17;            с) 20–21;            д) 25–27.
32. Какая мышца опускает нижнюю челюсть?  
а) *m. temporalis*;            б) *m. digastricus*;  
с) *m. masseter*;            д) все перечисленные.

33. Определение жевательной эффективности по Агапову основано на вычислении:
- суммы коэффициентов оставшихся зубов;
  - суммы коэффициентов отсутствующих зубов и их антагонистов;
  - пропорции сухого остатка пищевого комка и его исходному весу.
34. В каком случае движения нижней челюсти направляются артикулирующими поверхностями суставов?
- при точечных контактах во фронтальном участке;
  - при отсутствии контакта между зубами;
  - при контактах в боковых участках.
35. Укажите основные оси вращения суставных головок в суставных ямках:
- вертикальная;
  - сагиттальная;
  - горизонтальная;
  - все перечисленные.
36. Укажите жевательную мышцу, которая при полном своем сокращении поднимает нижнюю челюсть, а при сокращении задних пучков отводит назад выдвинутую вперед нижнюю челюсть:
- m. temporalis*;
  - m. masseter*;
  - m. pterygoideus medialis*.
37. Какой дополнительной функцией обладает *m. temporalis* при сокращении ее задних и средних пучков?
- выдвижение нижней челюсти вперед;
  - смещение нижней челюсти назад;
  - смещение в сторону.
38. При сокращении всех пучков *m. temporalis* нижняя челюсть опускается, при сокращении задних пучков нижняя челюсть:
- выдвигается вперед;
  - смещается кзади;
  - смещается в сторону.
39. Основная функция *m. masseter*:
- поднимает нижнюю челюсть;
  - опускает нижнюю челюсть;
  - смещает назад.
40. Дополнительная функция *m. masseter*:
- опускает нижнюю челюсть;
  - смещает назад;
  - смещает в сторону.
41. Основная функция *m. masseter* состоит в выдвижении нижней челюсти вперед, дополнительная:
- в смещении в сторону;
  - в смещении кверху;
  - в смещении книзу.
42. Какую общую функцию выполняют *m. masseter* и *m. temporalis*?
- поднимают нижнюю челюсть;
  - опускают нижнюю челюсть;
  - смещают нижнюю челюсть в сторону.
43. При двухстороннем сокращении *m. pterygoideus medialis* нижняя челюсть поднимается и отводится кзади, при одностороннем:
- нижняя челюсть смещается в противоположную сторону;
  - нижняя челюсть смещается в одноименную сторону;
  - не смещается.

44. Какая жевательная мышца при двустороннем сокращении поднимает нижнюю челюсть и отводит кзади, при одностороннем — смещает нижнюю челюсть в противоположную сторону?  
 а) *m. temporalis*;                      б) *m. masseter*;                      в) *m. pterygoideus medialis*.
45. Укажите мышцу, которая при одностороннем сокращении смещает нижнюю челюсть в противоположную сторону:  
 а) *m. temporalis*;                      б) *m. masseter*;                      в) *m. pterygoideus medialis*.
46. Какую общую функцию выполняют *m. masseter* и *m. pterygoideus medialis*?  
 а) смещают нижнюю челюсть в сторону;  
 б) выдвигают вперед;  
 в) опускают нижнюю челюсть.
47. Укажите жевательную мышцу, которая при двустороннем сокращении выдвигает нижнюю челюсть вперед, при одностороннем — смещает нижнюю челюсть в противоположную сторону:  
 а) *m. temporalis*;                      б) *m. masseter*;                      в) *m. pterygoideus lateralis*.
48. Какую общую функцию выполняют *m. masseter*, *m. pterygoideus medialis*, *pterygoideus lateralis*?  
 а) смещают нижнюю челюсть в сторону;  
 б) выдвигают вперед;  
 в) опускают нижнюю челюсть.
49. Какую общую функцию выполняют *m. pterygoideus medialis*, *pterygoideus lateralis*?  
 а) при одностороннем сокращении смещают нижнюю челюсть в противоположную сторону;  
 б) поднимают нижнюю челюсть;  
 в) опускают нижнюю челюсть.
50. Выдвижение нижней челюсти в переднюю окклюзию осуществляется мышцами:  
 а) *m. pterygoideus lateralis*;                      б) *m. masseter*;  
 в) *m. pterygoideus medialis*;                      д) всеми перечисленными.
51. Смещение нижней челюсти в боковую окклюзию осуществляется мышцами:  
 а) *m. temporalis*;                      б) *m. masseter*;  
 в) *m. pterygoideus lateralis*;                      д) всеми перечисленными.
52. При сокращении *m. pterygoideus lateralis dextra* нижняя челюсть смещается:  
 а) вправо;                      б) влево;                      в) книзу.
53. При сокращении *m. pterygoideus lateralis sinistra* нижняя челюсть смещается:  
 а) вправо;                      б) влево;                      в) книзу.
54. Укажите мышцы, опускающие нижнюю челюсть:  
 а) *m. pterygoideus lateralis*;  
 б) *m. geniohyoideus*;  
 в) *m. masseter*.
55. Какую общую функцию выполняют *m. mylohyoideus*, *m. digastricus*, *m. geniohyoideus*?  
 а) опускают нижнюю челюсть;  
 б) поднимают нижнюю челюсть;  
 в) выдвигают вперед.
56. Укажите направление смещения нижней челюсти при одновременном сокращении *m. masseter*, *m. temporalis*, *m. pterygoideus medialis*:  
 а) кверху;                      б) вперед;                      в) вперед и вверх.

57. Когда показана операция компактостеотомии (аппаратурно-хирургический метод лечения при феномене Попова–Годона)?
- при заболеваниях тканей периодонта;
  - при I форме зубоальвеолярного удлинения;
  - при II форме зубоальвеолярного удлинения.
58. Какая рентгенологическая картина характерна для артрита ВНЧС при смыкании челюстей в ЦО?
- положение суставной головки у основания суставного бугорка;
  - увеличение задней суставной щели;
  - увеличение передней суставной щели;
  - все перечисленное.
59. При лечении вывиха и подвывиха можно использовать следующие аппараты:
- Петросова;
  - Померанцевой–Урбанской;
  - Ядровой;
  - все перечисленные.
60. Причины, приводящие к возникновению заеды:
- снижение окклюзионной высоты;
  - грибковые заболевания;
  - стрептококковые инфекции;
  - все перечисленные.
61. Отметьте наиболее полный и правильный перечень путей профилактики гальванозов полости рта:
- применение однородных сплавов, цельнолитых конструкций; комбинированных конструкций, не контактирующих с тканями полости рта;
  - применение однородных благородных сплавов, цельнолитых конструкций; конструкций, не содержащих металл; конструкций, в которых нет контакта металла со слизистой; применение электрической полировки конструкций; исключение паяных конструкций;
  - применение однородных благородных сплавов, цельнолитых конструкций; конструкций, не содержащих металл; конструкций, в которых нет контакта металла со слизистой.
62. Укажите составляющие части аппарата Ядровой, применяемого у больных с вывихом в ВНЧС \_\_\_\_\_.
63. О каких перечисленных ниже факторах должен помнить ортопед, выравнивая окклюзионную поверхность путем повышения окклюзионной высоты?
- о множественном контакте;
  - сохранении физиологического покоя жевательной мускулатуры;
  - возможности жалоб больного со стороны ВНЧС и жевательной мускулатуры;
  - о всем вышеперечисленном.
64. Для синдрома Костена характерны следующие симптомы:
- боль и хруст в области височного нижнечелюстного сустава;
  - снижение слуха;
  - сухость в полости рта;
  - все вышеперечисленные.
65. Укажите основные этиопатогенетические моменты в развитии заболеваний ВНЧС:
- окклюзионные;
  - психоэмоциональные;
  - все перечисленные.

66. Укажите метод рентгенодиагностики больных с заболеванием ВНЧС:
- ортопантомография;
  - панорамная зонография;
  - телерентгенография.
67. Укажите специальный метод диагностики больных с заболеванием ВНЧС:
- электромиография;
  - гнатодинамометрия;
  - ринопневмометрия.
68. Ортопедическое лечение заболеваний ВНЧС предусматривает:
- восстановление межальвеолярной высоты;
  - нормализацию положения нижней челюсти;
  - выравнивание окклюзионной кривой;
  - все вышеперечисленное.
69. Причиной привычного вывиха может быть:
- широкое открывание рта;
  - окклюзионные нарушения;
  - зубочелюстные аномалии.
70. При остром вывихе суставной головки врач обязан:
- попросить больного самому осуществить репозицию головок путем трансверсального движения нижней челюсти;
  - осуществить репозицию головок, используя метод Гиппократы;
  - немедленно транспортировать больного в отделение челюстно-лицевой хирургии.
71. Срок лечения привычных вывихов и подвывихов аппаратом Петросова составляет:
- 2–3 недели;
  - 2–3 месяца;
  - 6–9 месяцев.
72. Какие клинические проявления в полости рта характерны для красного плоского лишая?
- бляшки с ороговевающей поверхностью, имеющие кружевной рисунок и занимающие значительные участки слизистой;
  - очаги хронического воспаления со значительным ороговением эпителия, способные изъязвляться;
  - повышенная десквамация эпителия в виде ореола от протеза, слизистая оболочка пламенного цвета.
73. С какими перечисленными заболеваниями необходимо дифференцировать лейкоплакию?
- красный плоский лишай;
  - химические поражения;
  - заеда.
74. Что относится к первичной травматической окклюзии, необычной по направлению?
- бруксизм, тризм;
  - действие удерживающего кламмера на опорный зуб;
  - повышение окклюзионной высоты на одиночной коронке.
75. Каппа Шварца, каппы с наклонной плоскостью относятся:
- к функционально-действующим аппаратам;
  - механически действующим;
  - к комбинированным.
76. Какие из перечисленных факторов могут провоцировать развитие аллергического стоматита на съемный протез?
- из самотвердеющей пластмассы;
  - изготовление протеза из пластмассы горячей полимеризации;
  - изготовление протеза с двуслойным базисом.

77. Чем объясняется терапевтический эффект после химического серебрения акрилового протеза (более полный ответ)?
- протез становится тяжелее;
  - экранизация металлизированным слоем остаточного мономера;
  - выраженное бактериостатическое действие серебра;
  - олигодинамическое действие серебра;
  - перечень a, b, c;
  - перечень b, c, d.
78. Какие конструкции съемных пластиночных протезов можно использовать при ложном суставе н/ч (срединный перелом) при следующей топографии дефекта зубного ряда 0054000 | 0004500 ?
- съемный протез с шарниром по Гаврилову;
  - съемный протез с пружиной по Ванштейну;
  - съемный пластиночный протез с шарниром по Оксману;
  - все перечисленные.
79. Что относится к первичной травматической окклюзии, необычной по силе действия?
- действие удерживающего кламмера на опорный зуб;
  - тризм, бруксизм;
  - повышение окклюзионной высоты на одиночной коронке.
80. Может ли произойти смещение н/ч дистально, а также уменьшение межальвеолярного расстояния при отсутствии жевательных зубов на н/ч (прикус ортогнатический)?
- да;
  - нет;
  - только при потере фронтальных зубов на в/ч.
81. Клиника функциональной перегрузки периодонта зависит от следующих причин:
- от количества отсутствующих зубов;
  - топографии дефекта;
  - вида прикуса;
  - от всех перечисленных.
82. Заболевания ВНЧС могут быть вызваны следующими причинами:
- снижением окклюзионной высоты;
  - отсутствием боковых зубов;
  - наличием преждевременных контактов;
  - все перечисленные.
83. Можно ли применять каппы и накусочные пластинки при смещении н/ч и нарушении взаимоотношения элементов сустава?
- да;
  - нет;
  - только при дефектах зубного ряда.
84. Какие из нарушений зубочелюстной системы у взрослых можно устранить ортодонтическим путем?
- положение верхней челюсти в лицевом скелете;
  - аномалии прикуса, связанные с неправильным положением зубов;
  - истинную прогению.
85. Открытый прикус относится к аномалиям:
- в сагиттальной плоскости;
  - вертикальной плоскости;
  - в трансверзальной плоскости.

## МАТЕРИАЛОВЕДЕНИЕ

1. Какой моделировочный материал используется при изготовлении культовых штифтовых вкладок?  
а) базисный; б) лавакс; в) модевакс; д) липкий.
2. Температура плавления припоя ПСР-37 (в градусах):  
а) 670; б) 800; в) 950.
3. Промежуточную часть паяного мостовидного протеза отливают из стали марки:  
а) КХС; б) ЭИ-95; в) Виталиум.
4. Основные компоненты припоя ПСР-37:  
а) серебро, олово, хром, кадмий;  
б) золото, кадмий, цинк;  
в) серебро, медь, никель, кадмий.
5. В качестве флюса для пайки протезов применяют:  
а) хлорид натрия; б) тетраборат натрия; в) изокол.
6. Опорные элементы в штампованно-паяных мостовидных протезах изготавливают из сплавов:  
а) хромоникелевой стали;  
б) кобальтохромовой стали;  
в) золота 750-й пробы.
7. Отбеливание — это процесс очистки протеза:  
а) механической; б) химической; в) физический.
8. Из какого материала изготавливается облицовка в коронке по Белкину?  
а) из акрилоксида; б) протакрила; в) синмы; д) из керамики.
9. Для постоянной фиксации мостовидных протезов применяется:  
а) Силицин; б) Силидонт; в) Висфат-цемент; д) Акрилоксид.
10. Плавление КХС осуществляется:  
а) горением воздушно-бензиновой смеси;  
б) токами высокой частоты;  
в) горением ацетиленовой смеси.
11. Выплавление воска из литейных форм проводится:  
а) в сухожаровом шкафу при температуре 180 °С;  
б) в муфельной печи при температуре 180 °С;  
в) в муфельной печи при температуре 600 °С.
12. Сплавы нержавеющей стали, используемые для изготовления комбинированной коронки по Бородюку:  
а) хромоникелевая сталь;  
б) кобальтохромовая сталь;  
в) все вышеперечисленные.
13. Для облицовки фасеток в штифтовых зубах по Ричмонду используется:  
а) фарфор;  
б) пластмасса «Акрилоксид»;  
в) пластмасса «Синма».
14. Процесс жесткого соединения металлических деталей путем расплавления металла электрическим током называется:  
а) сварка; б) спайка; в) литьё.
15. ПСР-37 устойчив к коррозии?  
а) да; б) нет; в) только у лиц с гиперацидным гастритом.

16. Вспомогательные материалы, применяемые при паянии металлов:
  - a) неорганические кислоты;
  - b) флюсы;
  - c) изолирующие (разделительные) материалы.
17. Принцип работы паяльно-плавильного аппарата основан на горении:
  - a) высококачественного бензина;
  - b) воздушно-бензиновой смеси;
  - c) кислородно-бензиновой смеси.
18. Какой из перечисленных металлов понижает температуру плавления сплавов?
  - a) Cu;    b) Cd;    c) Mo;    d) Mn.
19. Какой материал относят к гидроколлоидным массам?
  - a) репин;    b) силамин;    c) гелин.
20. Сплавы металлов, используемые для изготовления цельнолитых протезов:
  - a) кобальтохромовый;
  - b) хромоникелевый;
  - c) золото 583-й пробы.
21. К огнеупорным массам относятся:
  - a) репин, упин, стомальгин;
  - b) гелин, сиэласт, восколит;
  - c) силамин, бюгелит, кристосил.
22. Для ускорения затвердения гипса в воду добавляют:
  - a) 2,5–3 % поваренной соли;
  - b) 2–3 % тетрабората натрия;
  - c) 2–3 % сахара.
23. Пористость, возникающая вследствие нарушения режима полимеризации:
  - a) газовая;    b) сжатия;    c) гранулярная.
24. Какой металл вводят в золотой сплав для снижения температуры плавления?
  - a) медь,    b) серебро,    c) кадмий,    d) кобальт.
25. К термопластическим оттискным материалам относят:
  - a) сиэласт;    b) стенс;    c) гипс.
26. Время выдерживания коронок и мостовидных протезов в растворе отбела во время отбеливания (мин):
  - a) 1–2;    b) 3–5;    c) 5–10;    d) 10–15.
27. Температура плавления золотого сплава 900-й пробы (в градусах):
  - a) 1000;    b) 1200;    c) 1300;    d) 1400.
28. Толщина гильз из нержавеющей стали для коронок (в мм):
  - a) 0,1–0,15;    b) 0,16–0,2;    c) 0,28–0,3;    d) 0,35–0,4.
29. Изокол предназначен:
  - a) для фиксации несъемных протезов;
  - b) электрохимической полировки протезов;
  - c) для разделения гипса и пластмассы при формировке.
30. Содержание остаточного мономера в самотвердеющих пластмассах:
  - a) 0,5 %;    b) 15 %;    c) 5 %.
31. Температура плавления кобальтохромового сплава (в градусах):
  - a) 1320;    b) 1380;    c) 1460;    d) 1540;    e) 1600.
32. К силиконовым эластическим оттискным материалам относится:
  - a) сиэласт;    b) стомальгин;    c) ортокор;    d) репин.



33. К воскам животного происхождения относится:  
а) стеарин; б) карнаубский воск; в) озокерит.
34. К искусственным абразивным материалам относят:  
а) карборунды; б) корунд; в) пемзу.
35. Твердость фарфора по сравнению с эмалью зуба:  
а) равна; б) в 2 раза больше; в) в 2 раза меньше.
36. Температура плавления легкоплавкого сплава составляет (в градусах):  
а) 45–95; б) 100–150; в) 160–200.
37. Какой материал относят к огнеупорным массам?  
а) репин; б) силамин; в) гелин.
38. Температура плавления серебряно-палладиевого сплава (в градусах):  
а) 900–1000; б) 1000–1100; в) 1100–1200; г) 1200–1300.
39. К альгинатным оттискным материалам относится:  
а) сизласт; б) стомальгин; в) ортокор; г) репин.
40. К растительным воскам относится:  
а) стеарин; б) карнаубский воск; в) озокерит.
41. К естественным абразивным материалам относят:  
а) карборунды; б) корунд; в) карбит бора.
42. Какие сплавы металлов применяются для литья каркаса бюгельного протеза?  
а) золото 900-й пробы; б) хромоникелевая сталь; в) СПС; г) КХС.
43. Пористость, возникающая вследствие недостатка мономера в формовочной массе, называется:  
а) пористость сжатия; б) газовая; в) гранулярная.
44. При какой стадии созревания пластмассы проводится формовка?  
а) песочная; б) тестообразная;  
в) стадия тянущихся нитей; г) резиноподобная.
45. Для ускорения затвердевания гипса в воду добавляют:  
а) 2,5–3 % поваренной соли; б) 2–3 % хлорида калия; в) 2–3 % сахара.
46. Изокол предназначен:  
а) для фиксации несъемных протезов,  
б) обезжиривания,  
в) для разделения гипса и пластмассы при формовке.
47. Допустимое содержание остаточного мономера в пластмассах горячей полимеризации:  
а) отсутствует; б) 0,3–0,5 %; в) 1–2 %; г) 3–5 %.
48. Какие сплавы металлов применяются для литья каркаса бюгельного протеза?  
а) хромоникелевая сталь; б) золото 900-й пробы; в) КХС.
49. Какие сплавы металлов используются для изготовления паяных мостовидных протезов?  
а) золото; б) хромокобальтовый сплав; в) платина; г) все перечисленное.
50. Какие оттискные материалы относят к альгинатным?  
а) гипс; б) упин; в) сизласт; г) репин.
51. Сплавы металлов, используемые для изготовления металлической штампованной коронки:  
а) хромокобальтовый;  
б) хромоникелевая сталь;  
в) серебряный припой.

52. Материалы, необходимые для моделировки промежуточной части мостовидного протеза:
- a) воск;
  - b) термопластическая масса;
  - c) легкоплавкий металл;
  - d) припой.
53. К естественным абразивным материалам относятся:
- a) алмаз;
  - b) корунд;
  - c) наждак;
  - d) пемза;
  - e) все перечисленные.
54. Основным компонентом керамических масс является:
- a) полевопшпатовый шпат;
  - b) кварц;
  - c) каолин.
55. Золотые сплавы каких проб применяются при изготовлении коронок?
- a) 900-й;
  - b) 750-й;
  - c) 583-й.
56. Какой из вспомогательных материалов используется для штамповки металлической коронки в аппарате Паркера?
- a) сургуч;
  - b) легкоплавкий металл;
  - c) молибден.
57. Введение никеля в сплавы придает им:
- a) пластичность;
  - b) ковкость;
  - c) уменьшает усадку;
  - d) все перечисленные свойства.
58. К животным воскам относятся:
- a) монтажный воск;
  - b) стеарин;
  - c) парафин;
  - d) карнаубский воск.
59. Температура плавления золота составляет (в градусах):
- a) 900;
  - b) 1064;
  - c) 1124.
60. Введение хрома в сплавы металлов придает им:
- a) пластичность;
  - b) ковкость;
  - c) антикоррозийную устойчивость;
  - d) все перечисленные свойства.
61. К растительным воскам относятся:
- a) стеарин;
  - b) озокерит;
  - c) карнаубский воск.
62. Какие материалы используются для моделирования промежуточной части мостовидного протеза?
- a) термопластическая масса;
  - b) моделировочный воск;
  - c) воск «лавакс».
63. Катализатор для кристаллизации гипса:
- a) хлорид натрия;
  - b) бура;
  - c) этиловый спирт.
64. Какой материал предпочтительнее использовать для изготовления вкладок?
- a) кобальтохромовый сплав;
  - b) хромоникелевая сталь;
  - c) сплав золота 900-й пробы;
  - d) пластмассы.
65. Объемное соотношение мономера к полимеру при изготовлении пластмассового протеза способом формовки:
- a) 1:1;
  - b) 1:2;
  - c) 1:3.
66. Из каких материалов в лаборатории изготавливают пластмассовые коронки?
- a) протакрил;
  - b) акрилоксид;
  - c) синма;
  - d) все перечисленные.
67. Сплавы нержавеющей стали для изготовления штампованных коронок:
- a) кобальтохромовый сплав;
  - b) нержавеющая сталь 1Х18Н9Т;
  - c) нержавеющая сталь марки ЭИ-95.
68. Для получения слепков используют гипс:
- a) двухводный;
  - b) полуводный;
  - c) высокопрочный.
69. Воска, используемые для окончательного моделирования базисов протезов:
- a) лавакс;
  - b) бюгельный воск;
  - c) базисный воск.

70. Из какого материала изготавливаются прикусные валики?  
а) базисный воск; б) лавакс;  
с) воск для моделировки мостовидных протезов.
71. Наибольший коэффициент трения с эмалью зуба имеет материал:  
а) нержавеющей сталь;  
б) фарфоровая масса «Гамма»;  
с) пластмасса «Синма».
72. Что является причиной гранулярной пористости?  
а) нарушение режима полимеризации;  
б) неправильное соотношение полимера к мономеру;  
с) недостаток пластмассы во время формовки.
73. Оттисковой материал, применяемый для получения анатомического оттиска:  
а) репин; б) гипс; с) сизласт-21.
74. Инициатор, входящий в состав пластмасс:  
а) бура; б) поваренная соль; с) перекись бензоила.
75. Какие материалы применяют для получения индивидуальной ложки?  
а) синма-М; б) карбопласт; с) акрилоксид.
76. При какой температуре проводится процесс полимеризации пластмассы в емкости с водой (в градусах)?  
а) 100; б) 80; с) 60.
77. Внедрение новых материалов в стоматологическую практику проводится после исследования:  
а) клинического; б) лабораторного; с) биологического; д) все перечисленные.
78. Большой вклад в стоматологическое материаловедение внесли:  
а) ЦНИИС; б) БГМУ; с) БелМАПО.
79. Материалы, применяемые в ортопедической стоматологии условно делятся:  
а) на основные и вспомогательные;  
б) клинические и лабораторные;  
с) на лечебные и зуботехнические.
80. Прочность — это способность материала сопротивляться действию внешних сил:  
а) без разрушения; б) с частичным разрушением; с) с разрушением.
81. Удельная прочность — это отношение предела прочности:  
а) к плотности; б) вязкости; с) пористости; д) к пластичности.
82. Упругость — это способность материала после прекращения действия внешних сил, вызвавших изменения его формы:  
а) восстанавливать свою форму;  
б) изменять свою форму;  
с) переходить в другую форму.
83. Вязкость — это способность материала оказывать быстро возрастающим ударным внешним силам:  
а) разрушение; б) сопротивление; с) ускорение; д) соединение.
84. Текучесть — это способность материала:  
а) заливать форму; б) заполнять форму; с) разрушать форму.
85. Под слепком или оттиском в стоматологии следует понимать (допишите):  
\_\_\_\_\_ отображение поверхности твердых и мягких тканей полости рта.
86. К формовочным материалам относятся:  
а) гипс; б) изокол; с) бура; д) силаур.

87. К изолирующим материалам относятся:  
а) мольдин; б) фосфат-цемент; в) КХС; д) силикодент.
88. Легкоплавкие сплавы:  
а) КХС; б) ЭН-95; в) мелот; д) ПД-190.
89. К моделировочным материалам относится:  
а) воск; б) силамин; в) пемза; д) алмаз.
90. К флюсам относится:  
а) гипс; б) мольдин; в) бура; д) формолит.
91. Составная часть формовочных смесей — это:  
а) этиловый спирт; б) бензин АИ-93;  
в) борная кислота; д) гидроокись калия.
92. Кто впервые предложил получать слепки для изготовления протезов?  
а) Курляндский; б) Фошар; в) Пурман; д) Оксман.
93. Отливать гипсовые модели по полученным слепкам было предложено:  
а) Копейкиным; б) Румпелем; в) Дойниковым; д) Пфаффом.
94. В каком году американский ученый Стенс разработал первый термопластический оттисковой материал?  
а) в 1856; б) 1865; в) 1876; д) в 1902.
95. Гипс становится пластичным при замешивании с водой в пропорции:  
а) 1:3; б) 1:2; в) 1:2,5; д) 1:4.
96. В качестве катализаторов для ускорения затвердевания гипса можно использовать:  
а) сульфат калия; б) сульфат натрия;  
в) хлористый натрий; д) цитрат калия; е) все перечисленные.
97. В качестве ингибиторов для замедления затвердевания гипса используют:  
а) клей столярный;  
б) 2–3 %-ный р-р буры;  
в) 5–6 %-ный р-р сахара;  
д) 5 %-ный р-р этилового спирта; е) все перечисленное.
98. При применении катализаторов прочность гипса:  
а) понижается; б) повышается; в) не изменяется.
99. При применении ингибиторов прочность гипса:  
а) не изменяется; б) понижается; в) повышается.
100. Ложки для получения оттисков стали применять:  
а) с 1712 г.; б) 1808 г.; в) 1815 г.; д) с 1905 г.
101. Ложки для получения слепков с верхней и нижней челюстей изобрел:  
а) Румпель; б) Джонсон; в) Энгль; д) Курляндский; е) Делабарт.
102. Основная паста чешской цинкоксид-эвгеноловой пасты «Репин» содержит окиси цинка:  
а) 50 %; б) 60 %; в) 70 %; д) 80 %.
103. Масса, представляющая собой сплав глицеринового эфира канифоли с касторовым маслом, парафином, красителем, называется:  
а) масса Керра; б) ортокор; в) стомопласт; д) дентафоль,
104. Сплавом называется вещество \_\_\_\_\_  
(дописать).
105. Сплавы, применяемые в ортопедической стоматологии, можно условно разделить:  
а) на легкоплавкие; б) благородные;  
в) неблагородные; д) на все перечисленные.

106. Хромоникелевые сплавы должны содержать углерода не более:  
а) 0,14 %; б) 0,15 %; в) 0,2 %; г) 0,25 %.
107. Хрома в хромоникелевой стали содержится не менее:  
а) 16 %; б) 17 %; в) 18 %; г) 19 %.
108. Никель добавляют в хромоникелевую сталь для повышения:  
а) твердости; б) пластичности; в) хрупкости.
109. Хромокобальтовые сплавы (ХКС) были внедрены в стоматологическую практику:  
а) в 1931 г.; б) 1932 г.; в) 1933 г.; г) в 1934 г.
110. Титан вводится в хромоникелевую сталь для предохранения от коррозии:  
а) транскристаллитной; б) интеркристаллитной; в) изокристаллитной.
111. Механическая вязкость ХКС выше, чем сплавов золота:  
а) в 2 раза; б) 3 раза; в) в 4 раза.
112. Золото окисляется при температуре:  
а) 100 °С; б) 500 °С; в) 1000 °С.  
г) не окисляется ни при каких температурах
113. Сплав золота 900-й пробы содержит:  
а) 90 % золота; б) 91 % золота; в) 95 % золота.
114. Медь добавляют в золотой сплав для придания \_\_\_\_\_  
(дописать).
115. В сплав 900-й пробы золота входит меди (в %):  
а) 5,0; б) 5,5; в) 6,0; г) 6,5.
116. В 900-й пробе сплава золота содержится серебра (в %):  
а) 3,0; б) 4,0; в) 4,5; г) 5,0.
117. В сплавы золота 900-й пробы входит:  
а) золото; б) серебро; в) медь; г) все перечисленное.
118. Сплав 750-й пробы содержит золота (в %):  
а) 70; б) 75; в) 80; г) не содержит.
119. В 750-й пробе золотого сплава содержится меди (в %):  
а) 11,0; б) 11,5; в) 12,0; г) 12,5.
120. Содержание серебра в 750-й пробе золотого сплава составляет (в %):  
а) 8,34; б) 9,34; в) 8,35; г) 9,35.
121. Припоем называют сплав, служащий для: \_\_\_\_\_  
(дописать).
122. Припой должен иметь точку плавления:  
а) более низкую, чем спаиваемые металлы;  
б) более высокую, чем спаиваемые металлы;  
в) такую же, как спаиваемые металлы.
123. Снижение температуры плавления достигается за счет включения в состав припоя:  
а) тугоплавких металлов; б) легкоплавких металлов; в) пластмассы.
124. При добавлении цинка и кадмия температура плавления припоя:  
а) повышается; б) понижается; в) не изменяется.
125. Чаще всего в протезировании применяют припой:  
а) 750-й пробы; б) 785-й пробы; в) 800-й пробы.
126. Температура плавления платины равна:  
а) 1770 °С; б) 1700 °С; в) 1800 °С; г) 1750 °С.
127. Материалы для изготовления базисов съемных протезов:  
а) этакрил; б) акрил; в) фторакс; г) акронил; е) все перечисленные.

128. Какой материал применяется для починки съемных протезов?  
а) этакрил; б) синма; в) протакрил-М; г) акронил.
129. Индивидуальные ложки изготавливают:  
а) из карбопласта; б) боксила; в) фторакса; г) из акрилоксида.
130. Пластификаторы входят в состав пластмасс для придания:  
а) эластичности; б) цветостойкости; в) уменьшения усадки.
131. Причины возникновения газовой пористости пластмасс:  
а) резкое повышение температуры полимеризации;  
б) недостаток мономера;  
в) отсутствие сжатия;  
г) все перечисленные.
132. Гранулярная пористость возникает в результате:  
а) резкого повышения температуры полимеризации;  
б) недостатка мономера;  
в) отсутствия сжатия;  
г) всего перечисленного.
133. Количество остаточного мономера в базисных пластмассах при правильном режиме полимеризации:  
а) до 0,5 %; б) до 2 %; в) до 3,5 %; г) более 3,5 %.
134. В качестве пластификатора базисных пластмасс используют:  
а) гидрохинон; б) дибутилфтолат;  
в) перекись бензоила; г) все перечисленные.
135. В качестве ингибитора базисных пластмасс используют:  
а) гидрохинон; б) дибутилфтолат;  
в) перекись бензоила; г) все перечисленные.
136. Эластичной базисной пластмассой является:  
а) акронил; б) ортосил-М; в) фторакс.
137. Формовку базисных пластмасс в кювету проводят:  
а) в песочной стадии; б) стадии тянущихся нитей;  
в) тестообразной стадии; г) в резиноподобной стадии.
138. Толщина базиса съемного протеза на верхней челюсти (в мм):  
а) 1,5–2; б) 2–2,5; в) 2,5–3.
139. Количество остаточного мономера в пластмассах холодной полимеризации:  
а) до 5 %; б) до 10 %; в) более 10 %.
140. Матричная технология изготовления провизорных коронок и мостов предусматривает использование:  
а) безакриловых композитов; б) акриловых пластмасс; в) виниловых пластмасс.
141. Облицовочные пластмассы имеют с металлической основой связь:  
а) механическую; б) химическую; в) физико-химическую.
142. Увеличение объема акриловых пластмасс, связанное с набуханием в ротовой жидкости, составляет:  
а) до 0,5 %; б) до 5 %; в) более 5 %.
143. Методика литьевого прессования базисных пластмасс обеспечивает:  
а) высокую точность;  
б) минимальное количество остаточного мономера;  
в) минимальную полимеризационную усадку;  
г) все перечисленное.

144. Для формовки зубных протезов методом литьевого прессования можно использовать:
- a) акриловые пластмассы;
  - b) винилакрилаты;
  - c) полипропиленовые пластмассы;
  - d) все перечисленное.
145. При изготовлении провизорных коронок и мостов методом свободной формовки используют:
- a) BIS-GMA композиты;
  - b) акриловые пластмассы;
  - c) все перечисленные.
146. Экзотермическая реакция полимеризации больше выражена:
- a) в акриловых пластмассах;
  - b) BIS-GMA композитах;
  - c) в виниловых.
147. Материалами для облицовки коронок и мостов служат:
- a) синма-74;
  - b) синма-М;
  - c) изозит;
  - d) арт-гласс;
  - e) все перечисленные.
148. Бесцветную базисную пластмассу используют:
- a) при аллергии на краситель;
  - b) для достижения эстетического эффекта;
  - c) для повышения прочности протеза.
149. Сколько фасонов имеют нижние фронтальные пластмассовые зубы?
- a) 7;
  - b) 10;
  - c) 12.
150. Сколько фасонов имеют жевательные пластмассовые зубы?
- a) 3;
  - b) 5;
  - c) 6.
151. Типы фасонов фронтальных зубов:
- a) прямоугольный;
  - b) клиновидный;
  - c) овальный;
  - d) все перечисленные.
152. Починку базисов бюгельных протезов можно проводить пластмассами:
- a) протакрил-М;
  - b) редонт;
  - c) zetaakryl-S;
  - d) все перечисленные.
153. Каппы для спортсменов-боксеров изготавливают из пластмасс:
- a) боксил;
  - b) эластопласт;
  - c) все перечисленные.
154. Ортодонтические пластинки изготавливают из пластмасс:
- a) фторакс;
  - b) редонт;
  - c) протакрил;
  - d) все перечисленные.

### **ОРТОПЕДИЧЕСКОЕ ЛЕЧЕНИЕ ДЕФЕКТОВ КРОНОК ЗУБОВ**

1. Наиболее подвержены влиянию местных анестетиков:
  - a) печень;
  - b) почки;
  - c) ЦНС;
  - d) поджелудочная железа.
2. Наиболее подходящее время для применения местных анестетиков у беременных (при санации полости рта):
  - a) 1–3-й месяц;
  - b) 4–6-й месяц;
  - c) 7–9-й месяц;
  - d) все перечисленные.
3. Проникают ли местные анестетики через гематоэнцефалический барьер?
  - a) проникают;
  - b) не проникают;
  - c) зависит от концентрации анестетика;
  - d) зависит от количества введенного анестетика.
4. При проведении интралигаментальной анестезии количество введенного анестетика должно быть не более (мл):
  - a) 0,6;
  - b) 0,8;
  - c) 0,4;
  - d) 0,7.
5. Лидокаин с вазоконстриктором действует:
  - a) 20 мин;
  - b) 1 ч;
  - c) 40 мин;
  - d) 30 мин.

6. Успех обезболивания при проведении интралигаментальной анестезии зависит более:
  - a) от длины корня зуба;
  - b) возраста пациента;
  - c) техники проведения анестезии;
  - d) от всего перечисленного.
7. При интралигаментальной анестезии вводят анестетик из расчета:
  - a) 0,2 мл на 1 корень;
  - b) 0,2 мл на I зуб;
  - c) 0,5 мл на 1 корень;
  - d) 0,5 мл на 1 зуб.
8. Недостатки интралигаментальной анестезии:
  - a) вкалывается малое количество анестетика;
  - b) струя идет под большим давлением;
  - c) слабая анестезия.
9. При резцовой анестезии блокируют:
  - a) резцовый нерв;
  - b) передние верхние альвеолярные ветви;
  - c) носонёбный нерв;
  - d) большой нёбный нерв.
10. При резцовой анестезии можно ввести анестетика (мл):
  - a) 0,1–0,2;
  - b) 0,3–0,5;
  - c) 0,5–0,6;
  - d) до 1.
11. Вкол при анестезии у большого нёбного отверстия проводят:
  - a) на 1 см кпереди и кнутри от проекции большого нёбного отверстия;
  - b) на 2 см кпереди и кнутри от проекции большого нёбного отверстия.
  - c) на 1 см кзади и кнаружи от проекции большого нёбного отверстия.
12. Анестезия у большого нёбного отверстия обезболивает:
  - a) слизистую твердого нёба и альвеолярного отростка нёбной стороны от 2-го моляра до середины 1-го резца;
  - b) слизистую твердого нёба и альвеолярного отростка с нёбной и вестибулярной стороны от 1-го до 3-го моляров;
  - c) слизистая твердого нёба и альвеолярный отросток с нёбной стороны от третьего моляра до середины клыка.
13. При проведении верхнечелюстной проводниковой анестезии вкол иглы по отношению к гребню альвеолярного отростка:
  - a) параллельно;
  - b) под углом 50°;
  - c) под углом 30°;
  - d) под углом 45°.
14. Верхнечелюстная проводниковая анестезия блокирует:
  - a) верхние задние альвеолярные ветви;
  - b) верхние задние и средние альвеолярные ветви;
  - c) верхние задние, средние и передние альвеолярные ветви;
  - d) верхние средние альвеолярные ветви.
15. При верхнечелюстной анестезии иглу продвигают вверх, назад и внутрь (см):
  - a) на 3;
  - b) 1;
  - c) 1,5;
  - d) на 2,5.
16. При верхнечелюстной проводниковой анестезии обезболивают:
  - a) зубы той половины челюсти, к которой проводилась анестезия, надкостница и слизистая в области этих зубов;
  - b) зубы от 3-го моляра до середины клыка и надкостница и слизистая в области этих зубов;
  - c) 1, 2, 3-й моляры, надкостница и слизистая в области этих зубов;
  - d) 1, 2, 3-й моляры и 1, 2-й премоляры, надкостница и слизистая в области этих зубов.
17. При инфраорбитальной анестезии блокируют:
  - a) периферические ветви подглазничного нерва;
  - b) передние верхние альвеолярные ветви;
  - c) средняя верхняя альвеолярная ветвь;
  - d) все перечисленное.



18. Зона обезболивания при инфраорбитальной анестезии:
- а) резцы, клыки, премоляры, альвеолярный отросток и его слизистая с вестибулярной стороны в области этих зубов;
  - б) слизистая оболочка и костная ткань передней и верхней стенок верхнечелюстной пазухи;
  - в) нижнее веко, крыло носа, перегородка носа;
  - г) кожа и слизистая оболочка верхней губы;
  - д) все перечисленное.
19. При мандибулярной анестезии блокируется:
- а) нижнечелюстной нерв;
  - б) нижний луночковый и язычный;
  - в) нижний луночковый, язычный, щечный нервы;
  - г) все перечисленные.
20. При мандибулярной анестезии вводят анестетики (Ульттракаин) в количестве (мл):
- а) 1,5;    б) 3,0;    в) 1,8;    г) 2,0.
21. При проведении мандибулярной анестезии после вкола иглы в латеральный скат крылочелюстной складки до упора в кость и выпуска 1,5 мл анестетика иглу поворачивают кнаружи и вводят примерно 0,3 мл анестетика:
- а) для блокирования язычного нерва;
  - б) профилактики образования гематомы;
  - в) блокирования щечного нерва;
  - г) для блокирования нижнего луночкового нерва.
22. Осложнениями ментальной анестезии могут быть:
- а) кровоизлияния в ткани и образование гематомы;
  - б) появление участков ишемии на коже подбородка и нижней губы;
  - в) неврит подбородочного нерва;
  - г) все перечисленное.
23. Проекция ментального отверстия находится на уровне:
- а) середины первого премоляра на 5–7 мм выше основания тела нижней челюсти;
  - б) середина второго премоляра на 5–7 мм выше основания тела нижней челюсти;
  - в) середина второго премоляра на 12–13 мм выше основания тела нижней челюсти;
  - г) середина клыка на 12–13 мм выше основания тела нижней челюсти.
24. На верхней челюсти наиболее эффективной и часто используемой при препарировании твердых тканей зубов является анестезия:
- а) проводниковая;                      б) инфильтрационная;
  - в) аппликационная;                    г) интралигаментальная.
25. Для проведения инфильтрационной анестезии иглу вводят в переходную складку:
- а) апикальное проекции верхушки корней зубов;
  - б) ниже проекции верхушек корней зубов;
  - в) непосредственно в область проекции верхушек корней зубов;
  - г) на усмотрение врача.
26. При проведении анестезии анестетик нужно вводить:
- а) как можно быстрее;
  - б) скорость введения анестетика, зависит от вида проводимой анестезии;
  - в) скорость введения анестетика зависит от состояния больного и его возраста;
  - г) медленно.

27. К какому виду анестезии следует отдать предпочтение при препаровке депульпированного зуба?
- а) проводниковый;                      б) инфильтрационный;  
с) аппликационный;                    д) не рекомендуется.
28. Количество анестетика (лидокаина, тримекаин, менивакаин) для взрослых берется из расчета:
- а) 4,0 мг/кг;    б) 4,5 мг/кг;            с) 5,0 г/кг;            д) 5,5 мг/кг.
29. Максимальное количество карпул (1,8 мл Ульттракаин), которые можно ввести взрослому больному.
- а) 1–2;            б) 3–4;                    с) 6–8.
30. Основной технологический процесс, используемый при изготовлении культовых штифтовых вкладок:
- а) паяние;        б) штамповка;        с) литье;            д) все перечисленные
31. Какой технологический процесс не входит в лабораторные этапы изготовления вкладок?
- а) моделировка;    б) штамповка;        с) литье;            д) обработка и полировка.
32. Классификация полостей зубов по Курляндскому основывается:
- а) на количественном обозначении пораженных поверхностей;  
б) буквенном обозначении зон поражения поверхностей;  
с) буквенном обозначении зон поражения;  
д) на площади поражения поверхностей зуба.
33. К какому классу по Блэку относят кариозные полости, расположенные на жевательной поверхности моляров и премоляров?
- а) к 1-му;        б) 2-му;            с) 3-му;            д) 4-му;            е) к 5-му.
34. Какие слепочные материалы используются при изготовлении вкладок непрямым методом?
- а) гипс;            б) репин;            с) сизласт-05;        д) упин;  
е) гелин;            ф) все перечисленные.
35. Вкладки используются для восстановления дефектов коронок:
- а) фронтальных зубов;    б) жевательных зубов;    с) всех перечисленных.
36. К какому классу по Блэку относятся кариозные полости, расположенные на аппроксимальных поверхностях моляров и премоляров?
- а) к 1-му;        б) 2-му;            с) 3-му;            д) 4-му;            е) к 5-му.
37. При каких классах полостей по Блэку формируется выпуклое дно?
- а) при 1-м;        б) 2-м;            с) 3-м;            д) 4-м;            е) при 5-м.
38. Асимметричность полости под вкладку создается с целью:
- а) повышения устойчивости вкладки;  
б) перераспределения давления;  
с) облегчения поиска пути введения вкладки.
39. Дивергенция стенок полости 1-го класса по Блэку допускается:
- а) при неглубоких полостях;  
б) глубоких полостях;  
с) при полостях с истонченными стенками.
40. К какому классу по классификации Курляндского относится полость, расположенная на медиальной аппроксимальной поверхности шестого правого зуба верхней челюсти?
- а) к 1-му;        б) 2-му;            с) к 3-му.

41. Культевые штифтовые вкладки применяются для опорных коронок мостовидного протеза?  
а) да; б) нет; в) только на фронтальные зубы.
42. К какому классу по Блэку относят кариозные полости, расположенные в пришеечной области?  
а) к 1-му; б) 2-му; в) 3-му; д) 4-му; е) к 5-му.
43. Культевые штифтовые вкладки используются для восстановления дефектов коронок:  
а) фронтальных зубов; б) жевательных зубов; в) всех перечисленных.
44. К какому классу по классификации Курляндского относится полость, расположенная на жевательной, медиальной и дистальной аппроксимальных поверхностях шестого правого зуба верхней челюсти?  
а) к 1-му; б) 2-му; в) к 3-му.
45. Вкладки применяются:  
а) для восстановления анатомической формы зуба;  
б) опоры мостовидного протеза;  
в) для шинирования зубов; д) во всех перечисленных случаях.
46. Зуб, восстановленный культевой штифтовой вкладкой, может служить опорой мостовидного протеза?  
а) да; б) нет.
47. Цельнолитая культевая штифтовая вкладка моделируется методом:  
а) прямым; б) косвенным; в) все перечисленные.
48. К 4-му классу полостей по Блэку относятся:  
а) пришеечные полости;  
б) полости на контактных поверхностях резцов и клыков с нарушением целостности угла режущего края;  
в) полости в естественных фиссурах и ямках;  
д) полости на контактных поверхностях зубов.
49. Классификация полостей зубов по Курляндскому основывается:  
а) на обозначении топографии дефекта;  
б) буквенном обозначении зон поражения (МОДВЯ);  
в) количественном обозначении пораженных поверхностей;  
д) на площади поражения поверхностей зуба.
50. Показано ли изготовление культевой штифтовой вкладки на зуб 21 при дефекте коронки и пломбировки канала на 2/3?  
а) да; б) нет; в) да, при сохранённой культе.
51. При сочетанном поражении 2 поверхностей коронковой части зуба (по Курляндскому) и величине дефекта по Миликевичу (больше 0,8) может быть показано:  
а) изготовление вкладки;  
б) изготовление культевой штифтовой вкладки;  
в) изготовление восстановительной коронки.
52. Какие материалы используются при изготовлении культевых штифтовых вкладок?  
а) липкий воск; б) воск лавакс; в) базисный воск.
53. Показания к изготовлению культевых штифтовых вкладок:  
а) изготовление восстановительной коронки;  
б) изготовление мостовидного протеза;  
в) отсутствие клинической коронки зуба при сохранении корня;  
д) все перечисленные.

54. Можно ли при изготовлении вкладки обратным способом снимать оттиски альгинатными массами?  
а) да; б) нет; в) да, если сразу отлить модель.
55. При препаровке полости под вкладку стенки должны быть:  
а) параллельными; б) конвергировать; в) дивергировать.
56. Длина корневой части культевой штифтовой вкладки двухкорневого зуба может:  
а) быть больше высоты предполагаемой конструкции;  
б) быть меньше высоты предполагаемой конструкции;  
в) составлять высоту предполагаемой конструкции.
57. Элементы конструкции коронки по Белкину являются:  
а) штампованная коронка с вырезанной передней стенкой;  
б) штампованный колпачок с прорезками в пришеечной области, литая защита по режущему краю;  
в) штампованная коронка со штампованным защитным козырьком по режущему краю.
58. Каркас комбинированной коронки по Бородюку состоит из элементов, изготовленных методом:  
а) штамповки; б) литья; в) штамповки, литья и паяния.
59. Препарирование зуба при изготовлении коронки по Бородюку проводится:  
а) в 1 этап; б) 2 этапа; в) в 3 этапа.
60. Какие аппараты применяются при изготовлении комбинированной коронки по Белкину?  
а) паяльный; б) Паркера; в) «Самсон»; г) все перечисленные.
61. Для фиксации пластмассы в комбинированной коронке по Бородюку служат:  
а) литая защитная пластинка с вестибулярной петлей;  
б) вырезы в виде «ласточкиного хвоста»;  
в) платиновые крампоны.
62. Сколько полюсов для крепления пластмассы содержится в конструкции комбинированной коронки по Бородюку?  
а) 1; б) 2; в) 3.
63. Сплавы, используемые для изготовления комбинированной коронки по Белкину:  
а) хромоникелевая сталь; б) кобальтохромовая сталь; в) золото 750-й пробы.
64. Каркас комбинированной коронки по Белкину состоит из элементов, изготовленных методом:  
а) штамповки; б) литья; в) штамповки, литья и паяния.
65. Препарирование зуба при изготовлении коронки по Белкину проводится:  
а) в 1 этап; б) 2 этапа; в) в 3 этапа.
66. Для фиксации пластмассы в комбинированной коронке по Белкину служат:  
а) литая защитная пластинка с вестибулярной петлей;  
б) вырезы в виде «ласточкиного хвоста»;  
в) платиновые крампоны.
67. Какие осложнения могут быть во время препарирования зубов?  
а) нарушение целостности эмали соседнего зуба;  
б) вскрытие пульпы;  
в) термический ожог пульпы;  
г) все перечисленные.

68. Инструменты, используемые для препарирования зубов под металлическую коронку:
- a) сепарационные диски;
  - b) шлифовальные круги;
  - c) фасонные головки;
  - d) все перечисленное.
69. Изготовление металлических коронок необходимо:
- a) для восстановления анатомической формы коронки зуба;
  - b) для опоры мостовидных протезов;
  - c) для шинирования подвижных зубов;
  - d) во всех перечисленных случаях.
70. При препарировании зубов под металлическую штампованную коронку сошлифовывают жевательную поверхность:
- a) на 0–3 мм;
  - b) 0,5 мм;
  - c) на 0,6–1,0.
71. Жевательная поверхность моляров после препарирования должна:
- a) сохранять анатомическую форму;
  - b) быть ровной и гладкой;
  - c) быть вогнутой и гладкой.
72. Какие аппараты применяются для изготовления штампованной коронки?
- a) паяльный аппарат;
  - b) аппарат «Паркера»;
  - c) «Самсон»;
  - d) все перечисленные.
73. Коронки, которые изготавливают на фронтальные зубы:
- a) комбинированные;
  - b) фарфоровые;
  - c) металлокерамические;
  - d) пластмассовые;
  - e) все перечисленные.
74. При какой температуре проводят отбеливание металлических коронок и мостовидных протезов (в градусах)?
- a) 40;
  - b) 100;
  - c) 120.
75. Щечная и небная поверхности (1.5; 2.5) зубов должны быть сошлифованы при изготовлении штампованной коронки:
- a) 0,5–1 мм;
  - b) 1–1,5 мм;
  - c) на уровне шейки зуба.
76. Керамическая масса наносится на каркас МК-протезов методом:
- a) прессования;
  - b) обжига;
  - c) полимеризации под давлением;
  - d) горячей полимеризации.
77. Для изготовления МК-коронок используются сплавы:
- a) платины;
  - b) КХС;
  - c) хромоникелевая сталь.
78. Цель создания уступа при препарировании зуба под пластмассовую коронку:
- a) для предупреждения травмы пульпы;
  - b) исключения контакта пластмассы со слизистой;
  - c) профилактики кариеса;
  - d) для предупреждения расцементировки коронки;
  - e) все перечисленное.
79. ИРОПЗ (по Миликевичу) представляет собой:
- a) площадь разрушенной поверхности зуба;
  - b) площадь сохранившейся поверхности зуба;
  - c) соотношение размера одной из поверхностей зубов к площади «полость–пломба»;
  - d) соотношение размеров площади «полость–пломба» и жевательной поверхности зуба.

80. Модификация коронки Бородюка, предложенная Величко, заключается:
- a) в изготовлении литого колпачка;
  - b) удалении передней стенки колпачка;
  - c) создании дополнительного полюса для крепления пластмассы;
  - d) в штамповке защитного козырька по режущему краю коронки.
81. Расстояние (в мм) от режущего края до пульпы центральных резцов верхней челюсти в возрасте 20–24 года (по Аболмасову):
- a) 1–2;    b) 2–3;    c) 3–4;    d) 4–5;    e) 5–6.
82. При разрушении коронки зуба на 2/3 показано:
- a) изготовление искусственной коронки;    b) ЛКШВ;    c) вкладки.
83. Толщина стальной штампованной коронки составляет (мм):
- a) 0,2–0,25;    b) 0,28–0,3;    c) 0,35–0,4.
84. Толщина комбинированной коронки (по Белкину) достигает (с вестибулярной стороны) (мм):
- a) 0,5–0,9;    b) 1–2;    c) 3–5.
85. Толщина литой стальной коронки может составлять (мм):
- a) 0,25–0,35;    b) 0,4–0,7;    c) 0,75–0,85;    d) 0,9–1,5.
86. У резцов верхней челюсти наибольшие размеры безопасная зона имеет:
- a) в участке от режущего края до полости зуба;
  - b) с оральной поверхности на уровне экватора;
  - c) на аппроксимальных стенках в нижней трети зуба.
87. У 2.6 зуба наибольшая толщина зоны безопасного препарирования находится:
- a) на жевательной поверхности;
  - b) на вестибулярной поверхности на уровне экватора;
  - c) на оральной поверхности на уровне экватора.
88. Глубина погружения края стальной штампованной коронки в десневую бороздку составляет (мм):
- a) 0,1–0,2;    b) 0,25–0,3;    c) 0,35–0,5.
89. При дефекте твердых тканей 2.1 зуба показано изготовление коронки:
- a) из пластмассы;    b) фарфора;
  - c) из металлокерамики;    d) все перечисленное.
90. Какой вид зубных протезов не требует глубокой препаровки твердых тканей зуба?
- a) стальная штампованная коронка;
  - b) комбинированный мостовидный протез;    c) пластмассовая коронка.
91. Необходимо ли обезболивание при препарировании интактных зубов под комбинированную искусственную коронку?
- a) да;    b) нет;    c) только аномалийно стоящих зубов.
92. Необходимо ли обезболивание при препарировании депульпированных зубов под комбинированную искусственную коронку?
- a) да;    b) нет;    c) только аномалийно стоящих зубов.
93. Обязательно ли препаровка зуба с уступом при изготовлении цельнолитой коронки?
- a) да;    b) нет;    c) только фронтальных зубов.
94. Порог возбудимости нервов здоровых зубов при воздействии электрическим током (в мкА):
- a) 2–6;    b) 10–15;    c) 20–50.
95. Ширина препаровки уступа для фарфоровой коронки составляет (мм):
- a) 2,1–3;    b) 3,1–4;    c) 0,5–2,0.

96. Для изготовления временных пластмассовых коронок используется (в кабинете):  
а) карбопласт; б) редонт; в) акрилоксид; г) протакрил.
97. Непосредственный протез применяют с целью:  
а) предупреждения функциональных и эстетических нарушений;  
б) сохранения оставшихся зубов;  
в) быстрее заживления раны;  
г) всех перечисленных факторов.
98. Толщина стенки коронки из пластмассы Синма составляет (в мм):  
а) 0,5–0,7; б) 1,5–2,0; в) 2,5–3.
99. При изготовлении временных коронок из самотвердеющей пластмассы культю зуба изолируют:  
а) вазелином; б) изоколом;  
в) гелем ортофосфорной кислоты; г) фторлаком.
100. Коронки из пластмассы Синма показаны:  
а) для восстановления анатомической формы резцов и клыков как временные коронки;  
б) для восстановления анатомической формы передних и боковых зубов;  
в) для восстановления анатомической формы боковых зубов.
101. Цвет коронки, изготавливаемой из пластмассы Акрилоксид, определяется при помощи расцветки:  
а) Vita; б) Синма; в) «Кераскоп».
102. Для постоянной фиксации пластмассовых коронок не применяют цементы:  
а) цинкоксифосфатные; б) цинкоксидэвгеноловые; в) стеклоиономерные.
103. Для постоянной фиксации цельнолитых коронок не применяют цементы:  
а) цинкоксифосфатные; б) цинкоксидэвгеноловые; в) стеклоиономерные.
104. Для постоянной фиксации комбинированных коронок по Белкину не применяют цементы:  
а) цинкоксифосфатные; б) цинкоксидэвгеноловые; в) стеклоиономерные.
105. Для постоянной фиксации комбинированных коронок по Бородюку не применяют цементы:  
а) цинкоксифосфатные; б) цинкоксидэвгеноловые; в) стеклоиономерные.
106. Для постоянной фиксации комбинированных коронок по Матэ не применяют цементы:  
а) цинкоксифосфатные; б) цинкоксидэвгеноловые; в) стеклоиономерные.
107. Для постоянной фиксации комбинированных коронок по Величко не применяют цементы:  
а) цинкоксифосфатные; б) цинкоксидэвгеноловые; в) стеклоиономерные.
108. Для постоянной фиксации штампованных коронок не применяют цементы:  
а) цинкоксифосфатные; б) цинкоксидэвгеноловые; в) стеклоиономерные.
109. Временные коронки могут изготавливаться:  
а) из пластмассы; б) из металла; в) все перечисленные варианты
110. Временные пластмассовые коронки могут изготавливаться:  
а) из самотвердеющих пластмасс;  
б) из пластмасс горячей полимеризации;  
в) все перечисленные варианты.
111. Временные пластмассовые коронки могут изготавливаться:  
а) в полости рта; б) на модели; в) все перечисленные варианты.

112. При препарировании зуба под пластмассовую коронку уступ:
- располагают на уровне десны;
  - погружают под десну;
  - формируют, не доходя до десны.
113. При препарировании зуба под штампованную коронку:
- уступ располагают на уровне десны;
  - уступ погружают под десну;
  - препарирование проводится без уступа.
114. В комбинированной коронке по Белкину облицовочный материал располагается:
- на вестибулярной поверхности;
  - вестибулярной и контактных поверхностях;
  - на вестибулярной, нёбной (язычной) и контактных поверхностях.
115. В комбинированной коронке по Белкину облицовочный материал:
- располагается на уровне десны;
  - заходит под десну на 0,3 мм;
  - не доходит до десны.
116. В комбинированной коронке по Белкину край коронки:
- располагается на уровне десны или несколько не доходит до десны;
  - заходит под десну на 0,3 мм;
  - заходит под десну на 0,7–1,0 мм.
117. При препарировании зуба под комбинированную коронку по Белкину:
- уступ располагают на уровне десны;
  - уступ погружают под десну;
  - препарирование проводится без уступа.
118. Припасовка пластмассовых коронок проводится при помощи:
- алмазных абразивов;
  - стальных фрез и боров;
  - вулканитовых дисков;
  - шаберов и штихелей.
119. Длинный край штампованной коронки укорачивают при помощи:
- алмазных абразивов;
  - стальных фрез и боров;
  - вулканитовых дисков.
120. При протезировании штампованными коронками применяются диски:
- вулканитовые;
  - карборундовые;
  - алмазные сепарационные;
  - все перечисленные.
121. Наполнитель в аппарате Паркера — это:
- мольдин;
  - гелин;
  - силамин.
122. Аппарат Паркера применяют для штамповки:
- наружной;
  - внутренней;
  - комбинированной.
123. Толщина стенки временной коронки из пластмассы составляет (в мм):
- 0,5–0,7;
  - 1,5–2,0;
  - 2,5–3.
124. На какой стадии полимеризации пластмассы проводят свободную формовку при изготовлении временных коронок в полости рта?
- песочной;
  - тестообразной;
  - резиноподобной.
125. Для ускорения процесса полимеризации самотвердеющих пластмасс при изготовлении временных коронок:
- коронку помещают в горячую (50–60 °С) воду;
  - коронку кипятят в 3 %-ном растворе соды;
  - коронку нагревают над пламенем спиртовки.



126. В каком направлении следует скалывать излишки цемента после фиксации штампованной коронки?
- от десны к жевательной поверхности;
  - жевательной поверхности к десне;
  - дистальной поверхности к медиальной;
  - от медиальной поверхности к дистальной.
127. Каким абразивом следует отдать предпочтение при снятии штампованной коронки из нержавеющей стали?
- алмазным;
  - твердосплавным;
  - стальным.
128. Показания к применению МК-протезов:
- выраженный эстетический дефект;
  - разрушение или травматический отлом значительной коронковой части зуба, когда невозможно его восстановить при помощи пломб или вкладок;
  - аномалии развития и положения передних зубов, которые невозможно устранить ортодонтическими методами лечения;
  - флюороз;
  - патологическая стираемость твердых тканей зуба;
  - все вышеперечисленное.
129. Противопоказания к применению МК-конструкций:
- наличие зубов с живой пульпой у пациентов моложе 18–20 лет;
  - заболевания периодонта тяжелой степени тяжести;
  - микродентия;
  - парафункция жевательных мышц;
  - все перечисленные.
130. Необходимо ли учитывать «зоны безопасности» по Абалмасову при препарировании живых зубов?
- да;
  - нет;
  - только при глубоком препарировании.
131. Толщина снимаемых твердых тканей при препарировании зубов под МК-протезы (мм):
- 1,5–2,0;
  - 2,0–3,0;
  - 1,0–1,5.
132. Должны ли конвергировать боковые поверхности зуба при препарировании под МК-конструкции?
- да;
  - нет;
  - не обязательно.
133. Под каким углом конвергируют боковые стенки зубов при обработке под МК-протезы?
- 5–6°;
  - 3–5°;
  - 12°.
134. Обязательно ли препарировать зубы под МК-конструкции с уступом?
- да;
  - нет;
  - только жевательные зубы.
135. Какие виды уступов используются при препарировании зубов под МК-протезы:
- под углом;
  - со скосом;
  - символ уступа;
  - желобообразный;
  - все перечисленные
136. Какова ширина уступа (средняя) (мм)?
- 0,5–1,2;
  - 1,2–2,0;
  - 0,1–0,5.
137. Под каким углом формируется уступ под МК-конструкции?
- 35°;
  - 90°;
  - 135°;
  - 45°;
  - все перечисленные.
138. Где формируется уступ при подготовке зубов под МК-протезы?
- под десной;
  - на уровне десневого края;
  - все перечисленные.

139. Обязательно ли депульпирование зубов под МК-протезы?  
а) да; б) только при зубоальвеолярном выдвигании; в) нет.
140. Обязательно ли депульпировать зубы под литые конструкции?  
а) да; б) только при зубоальвеолярном выдвигании; в) нет.
141. Этапы (клинические) изготовления МК-конструкций (выбрать):  
а) обследование и выбор конструкции;  
б) препарирование опорных зубов;  
в) изготовление провизорных коронок;  
г) получение двухслойного оттиска;  
д) укрепление временных коронок или МК;  
е) все перечисленные.
142. Какие оттиски изготавливаются для получения МК-протезов?  
а) однослойные; б) двухслойные; в) гипсовые.
143. Какие слои имеются в оттиске для изготовления МК-протезов?  
а) ориентировочный, базовый;  
б) базовый, корригирующий;  
в) все перечисленные.
144. Какие слепочные массы можно использовать для получения двухслойных оттисков?  
а) альгинатные; б) гипс; в) супергипс;  
г) термопластические; д) силиконовые.
145. Выберите массы для получения двухслойных оттисков:  
а) «Hydrogum»; б) «Zeta»; в) «Upeen»; г) «Stomalgin».
146. Необходимо ли проведение манипуляций «ретракция десны» при снятии двух-  
слойных оттисков?  
а) да; б) нет; в) по усмотрению врача.
147. Способы ретракции десны:  
а) механический; б) механохимический;  
в) хирургический; г) все перечисленные.
148. Какая модель изготавливается для изготовления МК-конструкций?  
а) разборная; б) простая; в) из пластмассы.
149. Нужно ли изготавливать провизорные коронки под МК-конструкции?  
а) да; б) нет; в) по усмотрению врача.
150. Каким фиксирующим (временным) материалом следует отдавать предпочтение  
при временной фиксации провизорных коронок на живые зубы?  
а) водный дентин; б) репин; в) Upeen.
151. Каким фиксирующим материалом (временным) следует отдавать предпочтение  
при временной фиксации провизорных коронок на девитальные зубы?  
а) репин; б) водный дентин; в) масляный дентин.
152. Какие сплавы металлов используются для изготовления каркасов МК-протезов?  
а) КХС; б) Wiron (Bego); в) Light cast (Ivoclar);  
г) Degudent (Degussa); д) Супер ТЗ; е) все перечисленные.
153. Каким сплавам следует отдавать предпочтение при изготовлении каркаса МК-  
протезов?  
а) КХС; б) ХНС; в) золото 900-й пробы.
154. Преимущества КХС перед ХНС при изготовлении каркасов МК:  
а) обладает высокой жесткостью; б) меньше подвержен деформациям;  
в) меньше дают усадку; г) все перечисленные.

155. Какова толщина колпачка МК-конструкции (мм)?  
а) 0,3–0,4;    б) 0,5–0,6;    в) 1,0–1,2.
156. Оптимальная толщина фарфоровой облицовки должна быть (мм):  
а) 1,2–1,5;    б) 2,0–2,5;    в) 3,0.
157. Обязательно ли наличие гирлянды при изготовлении МК-конструкций?  
а) да;    б) нет;    в) только на жевательные зубы.
158. Где изготавливается гирлянда на МК-протезах?  
а) с небной поверхности;    б) с язычной поверхности;  
в) циркулярно;    д) все перечисленные.
159. Техника подбора цвета:  
а) естественное освещение;    б) учитывается возраст пациента;  
в) зубы должны быть почищены;    д) все перечисленные.
160. Фиксация МК-конструкций в полости рта (постоянная фиксация):  
а) СИЦ;    б) силицин цемент;    в) акрилоксид;  
д) водный дентин;    е) репин.
161. Каким фиксирующим материалом следует отдавать предпочтение при фиксации МК-протезов на витальные зубы?  
а) СИЦ;    б) силидонт цемент;    в) водный дентин.
162. Осложнения при протезировании МК-конструкциями:  
а) травматический пульпит;    б) отлом коронковой части зуба-культи;  
в) разрушение циркулярной зубодесневой связи;    д) все перечисленные.
163. Причины скола МК-массы:  
а) не выверенные окклюзионные контакты;    б) широкий и неглубокий уступ;  
в) отсутствие гирлянды;    д) по вине пациента;    е) все перечисленные.
164. Можно ли чинить МК-конструкции в полости рта?  
а) да;    б) нет;    в) только одиночные коронки.
165. Какая кислота используется при починке МК-протезов в практике?  
а) плавиковая;    б) ортофосфорная;  
в) муравьиная;    д) все перечисленные.
166. Каково процентное содержание плавиковой кислоты при починке МК-протезов?  
а) 9,5 %-ный гель;    б) 10,5 %-ный гель;    в) 5 %-ный гель.
167. Время травления плавиковой кислотой (сек.) (при починке МК-протезов в пр.):  
а) 3;    б) 5;    в) 6;    д) 10.
168. Требования, предъявляемые к каркасу МК-протезов:  
а) толщина каркаса не менее 0,3 мм;  
б) недопустимы перфорации каркаса;  
в) необходимо использовать совместные материалы — сплав и покрытие;  
д) все перечисленные.
169. Оптимальная величина зазора между культей зуба и коронкой (мкм):  
а) 120–16;    б) 170–180;    в) 90–110.
170. Противопоказания к использованию зубов с живой пульпой под МК-конструкции:  
а) микродентия;  
б) зубы с учетом наклона в сторону дефекта, превышающего 23–33° у различной группы зубов;  
в) зубы с отклонением от окклюзионной линии в пределах 1,5–2,0 мм;  
д) зубы, имеющие низкую коронку;  
е) все вышеперечисленные.

171. Причины расцементировки МК-конструкций:
- a) несоблюдение режима высыхания при фиксации;
  - b) использование просроченных материалов для фиксации МК-протезов;
  - c) все перечисленное.
172. Композиционные материалы, используемые для реставрации МК-протезов:
- a) «Фарест» (Россия);      b) «Panavia» (США);      c) «Формадент» (Россия);
  - d) «Siliatar» (Германия);      e) все перечисленные.
173. Локализация сколов МК-массы:
- a) вестибулярный край;      b) режущий край;
  - c) пришеечная поверхность;      d) окклюзионная поверхность;
  - e) все перечисленные.
174. В прочности соединения облицовочного слоя и металла ведущими являются факторы:
- a) физические;      b) химические;      c) все перечисленные.
175. Конструкция штифтового зуба по Ричмонду включает:
- a) комбинированную коронку по Белкину со штифтом;
  - b) штифт со вкладкой;
  - c) штампованный колпачок на культю зуба, спаянный со штифтом.
176. Простой штифтовый зуб включает:
- a) штифт, спаянный с колпачком;
  - b) штифт со вкладкой;
  - c) проволочный штифт с пластмассовой коронкой.
177. С помощью каких инструментов распломбировывают корневой канал?
- a) колесовидных боров;      b) шаровидных боров;
  - c) сепарационных дисков;      d) металлических фрез.
178. Штифтовый зуб по Ильиной–Маркосян включает:
- a) штифт, спаянный с колпачком;
  - b) штифт со вкладкой;
  - c) стандартный штифт (анкер) с пластмассовой коронкой.
179. В какой штифтовой конструкции возможна замена коронковой части с сохранением фиксации штифта в корневом канале?
- a) штифтовый зуб;
  - b) культевая штифтовая вкладка;
  - c) штифтовый зуб по Ильиной–Маркосян.
180. Штифтовые зубы по Ильиной–Маркосян показаны:
- a) при истонченных стенках корня;
  - b) при неистонченных стенках корня;
  - c) независимо от толщины стенок корня, но при условии его выстояния над уровнем десны.
181. Штифтовый зуб по Дэвису:
- a) металлический;      b) пластмассовый + штифт;
  - c) фарфоровая коронка + штифт.
182. Штифтовый зуб по Ильиной–Маркосян:
- a) штифт + пластмассовая коронка;
  - b) штифт + кубическая вкладка + пластмассовая коронка;
  - c) штифт + кубическая вкладка + фарфоровая коронка.

183. Классическая конструкция штифтового зуба по Ричмонду:
- а) штампованный колпачок на культю зуба, спаянный со штифтом и защиткой для пластмассы;
  - б) кольцо, спаянное с пластинкой, покрывающей культю зуба, штифтом и защиткой из золота для облицовки из керамики;
  - в) штифт, спаянный с коронкой с облицовкой.
184. При сохранении коронковой части зуба высотой 1–1,5 мм над уровнем десны показано изготовление:
- а) штифтовых конструкций зубов;
  - б) восстановительных коронок (штампованных);
  - в) все вышеперечисленные.
185. При разрушении зуба до десневого края показано:
- а) удаление корня;
  - б) культевая штифтовая вкладка;
  - в) штифтовый зуб по Ахмедову.
186. Длина корневого штифта должна быть:
- а) равна или больше высоты коронки зуба;
  - б) меньше  $\frac{1}{2}$  коронки зуба;
  - в)  $\frac{1}{2}$  коронки зуба.
187. По методу изготовления штифтовые конструкции делятся:
- а) на литые;
  - б) паяные;
  - в) на все перечисленные.
188. Требования, предъявляемые к штифтовым конструкциям:
- а) хорошо фиксироваться в корне посредством штифта;
  - б) удовлетворять эстетическим требованиям;
  - в) не препятствовать движениям нижней челюсти;
  - г) плотно прилегать к поверхности корня для исключения травмы тканей, окружающих его;
  - д) все вышеперечисленные.
189. Надкорневая защитка в штифтовых конструкциях предназначена:
- а) для исключения травмы тканей, окружающих корень;
  - б) предупреждения рассасывания цемента и раскалывания корня;
  - в) для эстетики.
190. Фарфоровые коронки со штифтами, изготовленные фабричным способом:
- а) Катца, Ахмедова;
  - б) Бонвиля, Логана;
  - в) Ричмонда, Ильиной–Маркосян.
191. Штифтовые протезы с охватывающими корень элементами и вкладками:
- а) Белкина, Бородюка;
  - б) Девиса, Лига;
  - в) Ричмонда, Ильиной–Маркосян.
192. Штифтовые зубы применяются:
- а) на фронтальных зубах верхней челюсти и первых премолярах;
  - б) на фронтальных зубах нижней челюсти, вторых премолярах и молярах верхней челюсти;
  - в) во всех перечисленных случаях.
193. Оценка состояния корня и окружающей его костной ткани проводится:
- а) после пальпации;
  - б) перкуссии;
  - в) ЭОД;
  - г) R-граммы.
194. Оптимальное соотношение коронки зуба и корня:
- а) 1:1;
  - б) 1:2;
  - в) 1:3;
  - г) 1:0,5.
195. Толщина стенок корня при изготовлении штифтового зуба должна быть не менее (мм):
- а) 0,5;
  - б) 1;
  - в) 1,5;
  - г) 2.

196. Корневой канал должен быть запломбирован:
- a) до апикального отверстия;
  - b) не доходя на 0,5 мм до апекса;
  - c) не доходя на 1 мм до апекса.
197. Толщина штифта в устье канала и в корневом канале для штифтового зуба должна составить не менее (мм):
- a) 1,0–0,3;      b) 2,0–1,2;      c) 2,2–3,0.
198. Коронка Логана включает:
- a) пластмассовая коронка со штифтом;
  - b) коронка по Белкину со штифтом;
  - c) фарфоровая коронка со штифтом.
199. Под штифтовую конструкцию корень распломбировывается:
- a) на 1/2;      b) 1/3;      c) на 2/3.
200. Пластмассовый зуб со штифтом изготавливают:
- a) фабрично;    b) в лаборатории;    c) все вышеперечисленные.
201. Для изготовления штифтового зуба по Ричмонду корень должен выступать над уровнем десны не менее (мм):
- a) 0,5;      b) 1;      c) 1,5–2,5.
202. Конструктивные элементы какого штифтового зуба включает в себя штифтовая конструкция Копейкина?
- a) Ахмедова;      b) Ильиной–Маркосян;
  - c) Ричмонда;      d) Бородюка.
203. В штифтовом зубе по Ильиной–Маркосян вкладка:
- a) предотвращает вращательные движения зуба;
  - b) закрывает корневой канал от слюны;
  - c) амортизирует жевательную нагрузку;
  - d) все перечисленные функции.
204. Осложнения при распломбировке канала корня под штифты:
- a) разгерметизация апикального отверстия;
  - b) перфорация стенки корня;
  - c) выход в периапикальные ткани;
  - d) все перечисленные.
205. Штифтовый зуб по Ахмедову изготавливается при разрушении коронковой части:
- a) до уровня десны;      b) выше уровня десны на 4–5 мм;
  - c) ниже уровня десны на 0,3 мм.
206. Могут ли использоваться штифтовые зубы как составные элементы шинирующей конструкции?
- a) да;      b) нет;      c) только на жевательных зубах.
207. К противопоказаниям при протезировании штифтовыми зубами относят:
- a) разрушение коронковой части до уровня десны;
  - b) пломбирование каналов без гуттаперчевых штифтов;
  - c) разрушение корня ниже уровня десны.
208. Инструменты для распломбировки корневого канала:
- a) фреза металлическая;      b) ларго;
  - c) каналонаполнитель;      d) колесовидный бор.
209. Способы изготовления культевой штифтовой вкладки:
- a) прямой;      b) косвенный;      c) все перечисленные.

210. Культовые штифтовые вкладки изготавливают при протезировании:  
 а) ламинатами;      б) искусственными коронками;      в) полукоронками.
211. Для изготовления культовой штифтовой вкладки в лабораторных условиях необходимо изготовление разборной рабочей модели?  
 а) да;      б) нет;      в) по усмотрению зубного техника.
212. Для изготовления культовой штифтовой вкладки в лабораторных условиях рабочая модель должна быть отлита:  
 а) из обычного гипса;      б) супергипса;      в) из легкоплавкого металла.
213. Культовые штифтовые вкладки изготавливают только:  
 а) на фронтальную группу зубов;  
 б) жевательную и клыки нижней челюсти;  
 в) на любой зуб.
214. Форма амортизационной вкладки штифтового зуба по Ильиной–Маркосян:  
 а) овальная;      б) кубическая;      в) цилиндрическая.
215. Для моделировки культовой штифтовой вкладки используют воск:  
 а) бюгельный;      б) «Лавакс»;      в) базисный.
216. Можно ли изготовить культовую штифтовую вкладку на многокорневой зуб?  
 а) да;      б) нет;      в) только при условии сохранения наддесневой культи.
217. Являются ли разборными составные элементы культовой штифтовой вкладки — штифт и культа?  
 а) да;      б) нет;      в) только на фронтальные зубы.
218. Оттисковые материалы, используемые при изготовлении культовых штифтовых вкладок непрямым методом:  
 а) эластические альгинатные;      б) эластические силиконовые;  
 в) термопластические;      г) гипс.

### **ПРОТЕЗИРОВАНИЕ ЧАСТИЧНОГО ОТСУТСТВИЯ ЗУБОВ МОСТОВИДНЫМИ ПРОТЕЗАМИ**

1. Несъемные мостовидные протезы относятся к конструкциям:  
 а) физиологическим;      б) полуфизиологическим;      в) нефизиологическим.
2. Методы изготовления мостовидных протезов:  
 а) паяные;      б) цельнолитые;      в) спаечные;      г) все перечисленные.
3. Касательная конструкция промежуточной части паяного мостовидного протеза создается:  
 а) во фронтальном участке;      б) в боковых отделах;      в) всё вышеперечисленное.
4. Промежуточную часть мостовидного протеза отливают из сплава марки:  
 а) ПД-190;      б) ПД-250;      в) золото 900-й пробы.
5. Штампованно-паяные мостовидные протезы изготавливают из сплавов:  
 а) хромоникелевой стали;      б) кобальтохромовой стали;      в) титана.
6. Промежуточная часть паяного мостовидного протеза для фронтальной группы зубов должна иметь форму:  
 а) касательную;      б) промывную;      в) седловидную.
7. Промывная конструкция промежуточной части паяного мостовидного протеза создается:  
 а) во фронтальном участке;  
 б) в боковых отделах;  
 в) все вышеперечисленные.

8. Какую конструкцию промежуточной части паяных мостовидных протезов целесообразно использовать в области жевательных зубов?  
а) седловидную;      б) касательную;      в) промывную.
9. У пациента на верхней челюсти имеются зубы: 17, 13, 12, 23. Укажите тип дефекта по классификации Кеннеди:  
а) 1;      б) 2;      в) 3;      д) 4.
10. У пациента на верхней челюсти сохранен только зуб 23. Укажите тип дефекта по классификации Гаврилова:  
а) 1;      б) 2;      в) 3;      д) 4.
11. У пациента на верхней челюсти сохранены 13, 12, 11, 21, 22, 23 зубы. Укажите тип дефекта по классификации Кеннеди:  
а) 1;      б) 2;      в) 3;      д) 4.
12. У пациента на верхней челюсти имеется только 11 зуб. Укажите класс дефекта по Гаврилову:  
а) 1;      б) 2;      в) 3;      д) 4.
13. Что включает в себя этапы подготовки коронок и промежуточной части к пайке?  
а) зачистка спаиваемых поверхностей;  
б) склеивание коронок и промежуточной части между собой воском;  
в) загипсовка деталей в гипсовый блок;  
д) все перечисленное.
14. Какие инструменты и оборудование используются для моделировки промежуточной части мостовидного протеза?  
а) паяльный аппарат;      б) шпатель;  
в) наковальня;      д) шлифовальный круг.
15. От каких факторов зависит прочность соединения коронок с промежуточной частью мостовидного протеза?  
а) от площади спаиваемой поверхности;      б) чистоты этих поверхностей;  
в) зазора между зубами и коронками;      д) от всех перечисленных.
16. Усадочные раковины при литье образуются из-за:  
а) неполного выгорания воска;  
б) недостаточного обжига формы;  
в) неправильного размещения литников;  
д) недостаточного центробежного уплотнения;  
е) всех перечисленных причин.
17. Усадка керамических масс при обжиге составляет:  
а) 3–5 %;      б) 6–12 %;      в) 15–40 %;      д) 40–50 %.
18. У пациента имеются 18, 17, 13, 12, 23, 24, 27 зубы. Укажите тип дефекта по классификации Кеннеди:  
а) I;      б) II;      в) III;      д) IV.
19. Для снижения функциональной нагрузки на опорные зубы и зубы-антагонисты при несъемном протезировании допускается ли выведение протеза из окклюзии?  
а) да;      б) нет;      в) всё вышеперечисленное.
20. Какой технологический процесс не входит в лабораторные этапы изготовления цельнолитых мостовидных протезов?  
а) моделировка;      б) штамповка;      в) литье;  
д) шлифовка;      е) полировка.



21. Показано ли изготовление мостовидного протеза при отсутствии 12, 11, 21, 22 и интактном пародонте?  
 а) нет; б) да, с опорой на 13, 23 зубы; в) да, с опорой на 14, 13, 23, 24 зубы.
22. Показан ли мостовидный протез при отсутствии 12; 11; 21; 22; 23; 24 зуба?  
 а) да; б) нет; в) только цельнолитой.
23. Показано изготовление консольного протеза при отсутствии 21 зуба и интактном пародонте?  
 а) да, с опорой на 11 зуб; б) да, с опорой на 22 зуб; в) нет.
24. У пациента на верхней челюсти сохранены 14, 13, 23, 24, 25, 28, остальные зубы отсутствуют. Укажите тип дефекта по классификации Кеннеди:  
 а) I; б) II; в) III; г) IV.
25. Методы изготовления мостовидных протезов:  
 а) цельнолитые; б) паяные; в) беспаечные; г) все перечисленные.
26. Показано ли изготовление консольного протеза при отсутствии 25 зуба и интактном пародонте?  
 а) нет; б) да, с опорой на 26; в) да, с опорой на 24.
27. При замещении дефектов зубного ряда IV класса по Кеннеди соотношение промежуточной части мостовидного протеза к альвеолярному отростку должно быть:  
 а) касательным; б) промывным; в) седловидным.
28. По классификации Кеннеди множественные, топографически различные дефекты относят:  
 а) к меньшему по порядку классу;  
 б) к большему по порядку классу;  
 в) обозначают все имеющиеся классы.
29. Указать тип дефекта зубного ряда по классификации Кеннеди  $\frac{87654321 | 12345678}{07600321 | 003456070}$  :  
 а) I; б) II; в) III; г) IV.
30. Изготовление консольных протезов в области моляров:  
 а) показано; б) не показано; в) по усмотрению врача.
31. Показано ли изготовление мостовидного протеза при следующем дефекте зубного ряда  $\frac{87654000 | 00045678}{87654321 | 12345678}$  :  
 а) да; б) нет; в) по усмотрению врача.
32. Указать тип дефекта зубного ряда нижней челюсти по классификации Кеннеди  $\frac{87654321 | 02340078}{07600321 | 00345600}$  :  
 а) I; б) II; в) III; г) IV.
33. Указать тип дефекта зубного ряда по классификации Кеннеди  $\frac{00054321 | 12000070}{00000000 | 00000000}$  :  
 а) I; б) II; в) III; г) IV.
34. Для постоянной фиксации мостовидного протеза используют:  
 а) силицин; б) эвикрол; в) акрилоксид;  
 г) висфат-цемент; д) все перечисленные.
35. Показан ли мостовидный протез  $\underline{300} | \underline{003}$  при атрофии костной ткани на 1/4 ( $\underline{3} | \underline{3}$ ), антагонистами протеза является полный съемный протез на нижнюю челюсть?  
 а) да; б) нет; в) по усмотрению врача.

36. Можно ли изготовить цельнолитой мостовидный протез на интактные опорные зубы?  
а) да; б) нет; в) только в боковом отделе.
37. У пациента на в/чел. сохранены 15, 14, 13, 23 зубы. Укажите тип дефекта по классификации Кеннеди:  
а) I; б) II; в) III; г) IV.
38. Укажите причины удаления зубов при выравнивании окклюзионной поверхности у больных с вторичными деформациями:  
а) хронические не леченные верхушечные очаги в периодонте переместившихся зубов;  
б) атрофия костной ткани на 3/4;  
в) подвижность зуба III степени;  
г) все перечисленные.
39. Наиболее целесообразная методика определения разности потенциалов ортопедических конструкций в полости рта:  
а) замерение разности потенциалов между протезами, включив прибор последовательно;  
б) замерение разности потенциалов между протезами, включив прибор параллельно;  
в) вычисление разности потенциалов, предварительно измерив потенциалы каждой отдельно взятой конструкции.
40. Аппараты, применяемые для определения разности потенциалов ортопедических конструкций:  
а) амперметры; б) миллиамперметры;  
в) вольтметры с внутренним сопротивлением 3–5 тыс. Ом;  
г) вольтметры с внутренним сопротивлением 10 мега Ом.
41. Через какое время после снятия мостовидных протезов по поводу аллергии нормализуются показатели крови?  
а) через 3–4 дня; б) 3–4 недели; в) через 3–4 месяца.
42. Какие из перечисленных факторов могут способствовать развитию аллергии на несъемные протезы?  
а) проведена химическая полировка протеза;  
б) в анамнезе у больного имеется аллергия на никель;  
в) протез изготовлен из сплава золота с облицовкой из керамики;  
г) в паяном мостовидном протезе опорные коронки и промежуточная часть в значительной степени покрыты припоем.
43. Возможные факторы, приводящие к возникновению заеды:  
а) снижение окклюзионной высоты;  
б) частичная вторичная адентия без снижения высоты прикуса;  
в) заболевания тканей периодонта.
44. Когда показана операция компактостеотомии (аппаратурно-хирургический метод лечения при феномене Попова–Годона)?  
а) при заболеваниях тканей периодонта;  
б) при I форме зубоальвеолярного удлинения;  
в) при II форме зубоальвеолярного удлинения.
45. Укажите, о каких перечисленных ниже факторах должен помнить ортопед, выравнивая окклюзионную поверхность путем повышения окклюзионной высоты:  
а) о множественном контакте;

- b) сохранении физиологического покоя жевательной мускулатуры;
  - c) о возможности жалоб больного со стороны ВНЧС и жевательной мускулатуры;
  - d) все вышеперечисленные.
46. Указать форму зубоальвеолярного удлинения, если в области 17, 16, 26, 27 зубов на в/ч гипертрофия альвеолярных отростков, обнажения шеек нет (по классификации В. А. Пономаревой):
- a) I;      b) II;      c) III.
47. Под вторичной травматической окклюзией понимают окклюзию, когда:
- a) жевательную нагрузку, необычную по величине, направлению и времени действия, испытывает здоровый периодонт;
  - b) жевательную нагрузку, обычную по величине, направлению и времени действия, испытывает пораженный периодонт;
  - c) всё вышеперечисленное.
48. При выравнивании окклюзионной поверхности и значительном снижении высоты прикуса восстановить окклюзионную высоту протеза одновременно можно:
- a) на 1–2 мм;      b) 2–4 мм;      c) на 6–8 мм.
49. Какой метод можно применить у больного 25 лет при I кл. форме зубоальвеолярного удлинения 17.6 (зубы смещены 2–3 мм за окклюзионную плоскость)?
- a) ортопедический;      b) ортодонтический;
  - c) хирургический;      d) все перечисленные.
50. Устранение функциональной травматической перегрузки зубов достигается:
- a) избирательным пришлифовыванием зубов;
  - b) ортодонтическим исправлением прикуса и положения зубов;
  - c) шинированием и рациональным протезированием;
  - d) все перечисленное.
51. К шинам, перекрывающим зубной ряд, относятся:
- a) коронковая;      b) балочная;      c) полукоронковая;      d) все перечисленные.
52. Для заполнения одонтопародонтограммы необходимо:
- a) наличие рентгеновских снимков зубов;
  - b) данные гиадинамометрии;
  - c) проведение жевательных проб.
53. Конструкции мостовидных протезов определяются:
- a) величиной дефекта;      b) топографией дефекта;
  - c) состоянием опорных зубов;      d) все перечисленные.
54. Во время фиксации мостовидного протеза произошло повышение прикуса. Тактика врача-ортопеда:
- a) пришлифовать жевательные поверхности зубов-антагонистов;
  - b) немедленно снять протез и фиксировать заново;
  - c) пришлифовать искусственные коронки и зубы.
55. Консольный протез передает жевательное давление:
- a) физиологически;      b) полуфизиологически;      c) нефизиологически.
56. Обращенные к дефекту зубного ряда поверхности опорных зубов мостовидного протеза препарируются:
- a) параллельно друг другу либо с легкой дивергенцией;
  - b) параллельно друг другу либо с легкой конвергенцией по отношению друг к другу;
  - c) параллельно собственной оси каждого зуба.

57. Припасовка мостовидного протеза из пластмассы заключается:
- а) в выявлении копировальной бумагой мешающих участков внутри пластмассовых коронок с последующим сошлифовыванием этих участков;
  - б) в выявлении копировальной бумагой мешающих участков на естественных зубах с последующим их сошлифовыванием;
  - в) всё вышеперечисленное.
58. При низких клинических коронках показано изготовление мостовидного протеза:
- а) металлокерамического; б) цельнолитого; в) штампованно-паянного.
59. Для пескоструйной обработки каркаса МК-протеза используется:
- а) оксид алюминия; б) карбид кремния; в) все перечисленные.
60. Обезжиривание металлического каркаса перед нанесением керамического покрытия осуществляют с использованием:
- а) этилацетат; б) спирт этиловый; в) спирт этиловый 90°, эфир.
61. Пескоструйная обработка каркаса МК-протеза осуществляется:
- а) для удаления окисной пленки;
  - б) снятия напряжения в металле;
  - в) для создания шероховатой поверхности;
  - г) все перечисленное.
62. Составной мостовидный протез показан:
- а) при сильно наклоненных в сторону дефекта опорных зубах;
  - б) феномене Попова–Годона;
  - в) при повороте зуба вокруг оси.
63. Для изготовления металлокерамического мостовидного протеза получают оттиск:
- а) функциональный; б) двухслойный; в) однослойный.
64. Мостовидные протезы снимают при помощи:
- а) колесовидных боров; б) твердосплавных турбинных боров;
  - в) аппарата Коппа; г) шпателя зубохирургического;
  - д) всего перечисленного
65. Влияет ли количество обжигов на прочность керамического покрытия металлокерамического протеза?
- а) да; б) нет; в) нет, при соблюдении технологии обжига.
66. Окисная пленка металлического каркаса из КХС, подготовленного к нанесению керамического покрытия, имеет цвет:
- а) зеленоватый; б) матовый серый (цвет асфальта); в) черный.
67. Какую конструкцию нецелесообразно применять в качестве опоры мостовидного протеза?
- а) металлокерамическую коронку; б) коронку по Бородюку;
  - в) коронку по Белкину; г) коронку по Величко;
  - д) цельнолитую коронку.
68. На этапе припасовки штампованно-паяного мостовидного протеза промежуточную часть корригируют:
- а) алмазным кругом; б) вулканитовым кругом; в) стальными фрезами.
69. Керамическую облицовку на этапе припасовки металлокерамического протеза пришлифовывают:
- а) вулканитовым диском; б) алмазными головками;
  - в) эластическим вулканитовым кругом.

70. Последовательность изготовления штампованно-паяного мостовидного протеза в клинике:
- a) определение центральной окклюзии;
  - b) припасовка коронок;
  - c) препарирование зубов;
  - d) получение рабочего и вспомогательного оттисков;
  - e) припасовка мостовидного протеза;
  - f) получение оттисков для изготовления промежуточной части мостовидного протеза;
  - g) фиксация мостовидного протеза.
- Написать \_\_\_\_\_.

### ПАТОЛОГИЧЕСКАЯ СТИРАЕМОСТЬ ЗУБОВ

1. Этиологические факторы, вызывающие патологическую стертость зубов:
  - a) функциональная недостаточность твердых тканей зубов;
  - b) функциональная перегрузка зубов;
  - c) бруксизм;
  - d) профессиональные вредности;
  - e) все перечисленные.
2. Жалобы больного при патологической стертости I степени:
  - a) снижение прикуса;
  - b) ночные боли;
  - c) эстетический недостаток.
3. Стадии патологической стертости твердых тканей зубов:
  - a) локализованная;
  - b) генерализованная;
  - c) смешанная;
  - d) все перечисленные.
4. Нужно ли проводить ортопедическое лечение при I степени патологической стертости твердых тканей зубов?
  - a) да;
  - b) нет;
  - c) да, при наличии чувствительности эмали.
5. Сколько выделяют степеней поражения патологической стертости (М. Г. Бушан)?
  - a) две;
  - b) три;
  - c) четыре.
6. Физиологическая стертость зубов наблюдается в пределах:
  - a) эмали;
  - b) эмали и дентина;
  - c) дентина.
7. Стадии развития стираемости по М. Г. Бушану:
  - a) физиологическая, переходная, патологическая;
  - b) физиологическая, патологическая;
  - c) всё вышеперечисленное.
8. Патологическое стирание зубов наблюдается в пределах:
  - a) дентина;
  - b) эмали и дентина;
  - c) эмали.
9. Какие поверхности твердых тканей зубов истираются при генерализованной форме патологической стертости?
  - a) режущие края и жевательные поверхности зубов;
  - b) аппроксимальные поверхности всех зубов;
  - c) всё вышеперечисленное.
10. Глубина поражения твердых тканей зубов при патологической стираемости:
  - a) локализованная;
  - b) до 1/3, до 2/3, до десневого края коронки;
  - c) генерализованная стираемость.

11. Физиологическая стираемость зубов сопровождается убылью:  
а) эмали;                      б) дентина;                      в) эмали и дентина.
12. Какие изменения нижней трети лица наблюдаются при компенсированной форме патологической стираемости:  
а) увеличение;                      б) уменьшение;                      в) без изменений.
13. Назовите изменения, которые могут происходить в пульпе зуба при патологической стертости:  
а) некроз пульпы;                      б) выработка вторичного дентина;  
в) пульпит;                      д) все перечисленные.
14. Твердость фарфора по сравнению с твердостью эмали:  
а) в 2 раза больше;                      б) в 2 раза меньше;                      в) равна.
15. Какой дентин образуется в результате патологической стертости зубов?  
а) первичный;                      б) вторичный;                      в) третичный.
16. При вертикальной патологической стертости стираются при ортогнатическом прикусе:  
а) бугры жевательных зубов и режущие края фронтальных зубов;  
б) нёбная поверхность верхних резцов и губная поверхность нижних резцов.
17. При локализованной форме патологической стертостью поражаются:  
а) отдельные зубы или группа зубов;  
б) все зубы на нижней челюсти;  
в) все зубы на верхней челюсти.
18. При патологической стертости локализованной формы сохраняется контакт между зубами-антагонистами?  
а) сохраняется;                      б) не сохраняется;                      в) всё вышеперечисленное.
19. Какие методы лечения патологической стертости применяются?  
а) медикаментозный;                      б) терапевтический;  
в) ортопедический;                      д) все перечисленные.
20. При сохранении коронковой части зуба 1,0–1,5 мм под десневым краем показано изготовление:  
а) культевой штифтовой вкладки;                      б) восстановительной коронки;  
в) все перечисленное.
21. Причины развития снижающегося прикуса:  
а) нерациональное протезирование;  
б) ранняя потеря боковых зубов;  
в) функциональная перегрузка отдельной группы зубов;  
д) все перечисленное.
22. Причины, приводящие к дисфункции ВНЧС:  
а) генерализованная форма патологической стертости твердых тканей зуба;  
б) бруксизм;                      в) дефекты зубных рядов;                      д) все перечисленные.
23. Клиническая картина дисфункции ВНЧС зависит:  
а) от возраста;                      б) общего состояния;                      в) вида прикуса;  
д) формы патологической стертости;                      е) от состояния тканей периодонта;  
ф) все перечисленное.
24. Куда смещается суставная головка нижней челюсти в суставной ямке при снижении межальвеолярной высоты при генерализованной форме патологической стертости?  
а) дистально;                      б) мезиально;                      в) латерально.

25. Наиболее оптимальные конструкции при лечении патологической стертости зубов:  
а) МК, цельнолитые; б) штампованные коронки; в) пластмассовые коронки.
26. Цель лечения больных в развившейся стадии патологической стертости зубов:  
а) возмещение дефекта зубного ряда;  
б) возмещение дефекта зубного ряда и нормализация высоты нижнего отдела лица;  
в) нормализация высоты нижнего отдела лица.
27. При наличии дефектов зубного ряда и патологической стертости показано изготовление:  
а) мостовидных протезов; б) съемных протезов; в) всех перечисленных.
28. Показано ли ортодонтическое лечение при резко выраженном зубоальвеолярном удлинении (локализованная форма патологической стертости) при атрофии костной ткани более  $\frac{1}{2}$ :  
а) да; б) нет; в) по усмотрению врача.
29. На сколько можно увеличить межальвеолярную высоту одновременно при лечении патологической стираемости?  
а) на 2–4 мм; б) 4–6 мм; в) на 6–8 мм.
30. На какой срок накладывается каппа для перестройки миотатического рефлекса при генерализованной стираемости?  
а) на 2–6 месяцев; б) 6–12 месяцев; в) на 12–18 месяцев.
31. Перечислите меры профилактики генерализованной стертости:  
а) изготовление встречных вкладок;  
б) изготовление встречных коронок;  
в) изготовление встречных мостовидных протезов;  
г) все перечисленное.
32. К какой стадии стертости относятся зубы, если стертость на  $\frac{1}{3}$  высоты клинической коронки?  
а) к I; б) II; в) к III.
33. К какой стадии стертости относятся зубы, если стертость на  $\frac{2}{3}$  высоты клинической коронки?  
а) к I; б) II; в) к III.
34. К какой стадии стертости относятся зубы, если стертость их находится на уровне десневого края?  
а) к I; б) II; в) к III.
35. Что относится к локализованной стираемости?  
а) стирание отдельных зубов; б) стирание всех зубов;  
в) всё вышеперечисленное.
36. Что относится к генерализованной стираемости?  
а) стирание отдельных зубов; б) стирание всех зубов;  
в) стирание отдельных групп зубов.
37. Твердость эмали зубов (кг/мм):  
а) 330–400; б) 280–240; в) 160–80.
38. Твердость дентина зубов (кг/мм):  
а) 60–80; б) 120–160 в) 180–220.

## Ответы на тестовые вопросы

### Функциональная анатомия зубочелюстной системы

1	c	12	c	23	a	34	b	45	c	56	a	67	a	78	d
2	b	13	*	24	*	35	d	46	b	57	b	68	d	79	c
3	a	14	b	25	c	36	a	47	c	58	a	69	d	80	a
4	c	15	c	26	b	37	b	48	b	59	d	70	b	81	d
5	b	16	a	27	b	38	b	49	a	60	d	71	b	82	d
6	c	17	c	28	a	39	a	50	d	61	b	72	a	83	a
7	b	18	b	29	*	40	c	51	d	62	*	73	a	84	b
8	b	19	b	30	a	41	b	52	b	63	d	74	b	85	b
9	b	20	b	31	b	42	a	53	a	64	d	75	a		
10	c	21	d	32	b	43	a	54	b	65	c	76	a		
11	c	22	a	33	b	44	c	55	a	66	b	77	f		

$$13^* - \underline{\quad 34 \quad}$$

$$24^* - \underline{\quad 56 \quad}$$

$$29^* - \begin{array}{r} \underline{\quad 8 \quad} \\ 1 \mid 1 \end{array}$$

62 – пластинка, отросток с пелотами

### Материаловедение

1	b	21	c	41	b	61	c	81	a	101	e	121	*	141	a
2	b	22	a	42	d	62	b	82	a	102	d	122	a	142	a
3	b	23	a	43	c	63	a	83	b	103	c	123	b	143	d
4	c	24	c	44	b	64	a	84	b	104	*	124	b	144	d
5	b	25	b	45	a	65	c	85	*	105	d	125	a	145	b
6	a	26	a	46	c	66	c	86	d	106	a	126	a	146	a
7	b	27	a	47	b	67	b	87	d	107	c	127	e	147	e
8	c	28	c	48	c	68	b	88	c	108	b	128	c	148	a
9	c	29	c	49	a	69	c	89	a	109	c	129	a	149	a
10	b	30	c	50	b	70	a	90	c	110	b	130	a	150	c
11	b	31	c	51	b	71	c	91	a	111	a	131	a	151	d
12	a	32	a	52	a	72	b	92	c	112	d	132	b	152	d
13	a	33	a	53	e	73	b	93	d	113	a	133	a	153	c
14	a	34	a	54	a	74	c	94	a	114	*	134	b	154	a
15	b	35	b	55	a	75	b	95	b	115	c	135	a		
16	b	36	a	56	b	76	a	96	e	116	d	136	b		
17	b	37	b	57	d	77	d	97	e	117	d	137	c		
18	b	38	c	58	b	78	a	98	a	118	b	138	a		
19	c	39	b	59	b	79	a	99	c	119	d	139	a		
20	a	40	b	60	c	80	a	100	c	120	c	140	a		

85\* – негативное

104\* – получено из 2 и более элементов

114\* – твердости

121\* – соединение 2 и более металлов



## Ортопедическое лечение дефектов коронок зубов

1	c	29	b	57	a	85	b	113	c	141	f	169	a	197	b
2	a	30	c	58	c	86	a	114	a	142	b	170	e	198	c
3	a	31	b	59	a	87	a	115	a	143	b	171	c	199	c
4	c	32	a	60	d	88	b	116	b	144	e	172	c	200	b
5	b	33	a	61	a	89	d	117	c	145	b	173	e	201	c
6	a	34	c	62	b	90	a	118	b	146	a	174	c	202	c
7	a	35	c	63	a	91	a	119	c	147	d	175	c	203	d
8	b	36	b	64	a	92	b	120	d	148	a	176	c	204	d
9	C	37	e	65	b	93	b	121	a	149	a	177	b	205	b
10	B	38	c	66	b	94	a	122	a	150	b	178	b	206	a
11	A	39	b	67	d	95	c	123	b	151	b	179	b	207	c
12	C	40	a	68	d	96	c	124	b	152	f	180	b	208	b
13	d	41	a	69	d	97	d	125	a	153	a	181	c	209	c
14	a	42	e	70	a	98	b	126	b	154	d	182	b	210	b
15	d	43	c	71	a	99	a	127	b	155	a	183	b	211	b
16	c	44	c	72	d	100	a	128	f	156	a	184	a	212	b
17	d	45	d	73	c	101	b	129	e	157	b	185	b	213	c
18	e	46	a	74	b	102	b	130	a	158	d	186	a	214	b
19	b	47	c	75	c	103	b	131	a	159	d	187	b	215	b
20	c	48	b	76	b	104	b	132	a	160	a	188	e	216	a
21	a	49	c	77	b	105	b	133	a	161	a	189	b	217	b
22	d	50	b	78	b	106	b	134	b	162	d	190	b	218	b
23	c	51	b	79	d	107	b	135	e	163	e	191	c		
24	b	52	b	80	b	108	b	136	a	164	a	192	a		
25	a	53	d	81	c	109	a	137	e	165	a	193	d		
26	d	54	b	82	b	110	c	138	c	166	a	194	b		
27	d	55	a	83	b	111	c	139	b	167	b	195	d		
28	b	56	a	84	b	112	a	140	b	168	a	196	a		

## Протезирование частичного отсутствия зубов мостовидными протезами

1	a	11	a	21	b	31	b	41	b	51	a	61	d		
2	d	12	d	22	b	32	b	42	d	52	a	62	a		
3	a	13	d	23	a	33	b	43	a	53	d	63	b		
4	a	14	b	24	b	34	d	44	b	54	b	64	e		
5	b	15	d	25	d	35	a	45	d	55	a	65	c		
6	a	16	e	26	b	36	a	46	a	56	a	66	b		
7	b	17	c	27	a	37	a	47	b	57	a	67	c		
8	c	18	c	28	a	38	d	48	b	58	c	68	b		
9	b	19	b	29	c	39	c	49	b	59	a	69	b		
10	d	20	b	30	b	40	d	50	d	60	a	70	—	cdabfeg	

## Патологическая стираемость зубов

1	e	6	a	11	b	16	b	21	d	26	b	31	b	36	b
2	e	7	a	12	c	17	a	22	d	27	c	32	a	37	a
3	d	8	b	13	d	18	c	23	f	28	b	33	b	38	a
4	b	9	a	14	a	19	d	24	a	29	a	34	c		
5	b	10	b	15	b	20	a	25	a	30	a	35	a		

## Литература

1. *Арутюнов, С. Д.* Принципы конструирования культовых штифтовых вкладок при патологической стираемости зубов / С. Д. Арутюнов // *Стом.* 1997. № 3. С. 51–54.
2. *Величко, Л. С.* Профилактика и лечение артикуляционной перегрузки пародонта / Л. С. Величко. Минск: Беларусь, 1985. 141 с.
3. *Гаврилов, Е. И.* Ортопедическая стоматология : учеб. / Е. И. Гаврилов, А. С. Щербачков. М.: Медицина. 1984. 576 с.
4. *Жулёв, Е. Н.* Несъёмные протезы: теория, клиника и лабораторная техника / Е. Н. Жулёв. Н. Новгород: изд-во НГМА. 1995. 365 с.
5. *Каламкаров, Х. А.* Ортопедическое лечение с применением металлокерамических протезов / Х. А. Каламкаров. М. 1996. 175 с.
6. *Копейкин, В. Н.* Ортопедическая стоматология : учеб. / В. Н. Копейкин, М. З. Миргазизов. 2-е изд., доп. М.: Медицина. 2001. 624 с.
7. *Копейкин, В. Н.* Ошибки в ортопедической стоматологии: профессиональные и медико-правовые аспекты / В. Н. Копейкин, М. З. Миргазизов, А. Ю. Малый. М. 2002. 240 с.
8. *Ортопедическая стоматология* : учеб. / В. Н. Копейкин [и др.] ; под ред. В. Н. Копейкина. М.: Медицина. 1988. 512 с.
9. *Крыштаб, С. И.* Ортопедическая стоматология / С. И. Крыштаб. Киев: Высшая школа. 1986. 439 с.
10. *Леманн, К. М.* Основы терапевтической и ортопедической стоматологии / К. М. Леманн, Э. Хельвиг ; пер. с нем. Львов: ГалДент. 1999. 298 с.
11. *Паршин, В. Ю.* Восстановление корневой части однокорневого зуба с применением отечественных внутрикорневых штифтов и композиционных материалов : автореф. дис. ... канд. мед. наук: 14.00.21 / В. Ю. Паршин. М. 1995. 22 с.
12. *Погодин, В. С.* Руководство для зубных техников / В. С. Погодин, В. А. Пономарёва. Л.: Медицина. 1983. 240 с.
13. *Рубникович, С. П.* Обоснование выбора штифтовой конструкции с учетом толщины стенок корня зуба / С. П. Рубникович, С. А. Наумович // *Стом. журн.* 2002. № 1. С. 22–27.
14. *Рубникович, С. П.* Ортопедическое лечение с применением штифтовых конструкций у больных с полным отсутствием коронки зуба / С. П. Рубникович, С. А. Наумович // *Стом. журн.* 2002. № 2. С. 23–24.
15. *Рубникович, С. П.* Способ лечения полных дефектов коронок зубов / С. П. Рубникович // *Достижения медицинской науки Беларуси.* Минск. 2000. Вып. 5. С. 144.
16. *Рубникович, С. П.* Способ протезирования полных дефектов коронок штифтовыми вкладками / С. П. Рубникович // *Достижения медицинской науки Беларуси.* Минск. 2001. Вып. 6. С. 144–145.
17. *Сарфати, Э.* Развитие концепции восстановления депульпированных зубов / Э. Сарфати, Ж. Хартер, Ж. Радиче // *Клин. стом.* 1997. № 1. С. 32–34.
18. *Спиридонов, Л. Г.* Способ изготовления культовых штифтовых зубов с применением стандартных заготовок / Л. Г. Спиридонов // *Здравоохранение Беларуси.* 1981. № 1. С. 52–54.
19. *Einheitlicher Bewertungsmaßstab flier Zahnaerztliche Leistungen (BEMA): Aktuelle Ergaenzungen.* Stand 01.01.1999. Herne. 1999. 214 S.
20. *Richtlinie flier die Versorgung mit Zahnersatz und Zahnkronen.* Gueltig ab 16.01.1994 / R. H. Schoen-feldro *Die Abrechnungsbuch fuer die Zahnaerztliche Praxis.* Hannover. 1995. S. 203–208.
21. *Shillingburg.* Habo Whitsett. *Fundamentals of fixed prosthodontics.* Qurtpublish Co. Inc 1981. 456 p.
22. *Trusnkovsky, R.* Porcelain fracture causes prevention and repair tectniguses / R. Trusnkovsky // *Mas Dert.* 1992; 41: 29–30; 32–34.
23. *Weber, Th.* *Zahnmedizin* / Th. Weber. Stuttgart. N.Y., Thieme. 1999. 436 s.

## Оглавление

1. Дефекты твёрдых тканей зубов и частичное отсутствие зубов. Этиология, клиника, методы обследования .....	3
2. Протезирование дефектов коронок зубов вкладками. Показания, классификации, особенности формирования полостей в зависимости от топографии дефекта. Методы изготовления, клинико-лабораторные этапы .....	15
3. Протезирование дефектов коронок зубов искусственными коронками .....	26
3.1. Штампованные коронки. Клинико-лабораторные этапы изготовления .....	29
3.2. Пластмассовые коронки. Показания, клинико-лабораторные этапы изготовления .....	34
3.3. Комбинированные коронки. Показания, клинико-лабораторные этапы изготовления .....	37
3.4. Металлокерамические и цельнолитые коронки .....	44
4. Протезирование дефектов коронок зубов штифтовыми конструкциями .....	62
4.1. Методика применения литой культевой штифтовой вкладки при лечении больных с полным отсутствием коронки зуба .....	66
4.2. Применение укрепляющих штифтовых конструкций при лечении больных с полным отсутствием коронки зуба .....	67
4.3. Стандартные штифтовые конструкции .....	73
5. Протезирование частичного отсутствия зубов мостовидными протезами .....	87
5.1. Клинико-лабораторные этапы изготовления штампованно-паяных мостовидных протезов .....	87
5.2. Протезирование частичного отсутствия зубов цельнолитыми, металлокерамическими, металлоакриловыми мостовидными протезами. Показания, клинико-лабораторные этапы изготовления .....	91
Тесты .....	95
Функциональная анатомия зубочелюстной системы .....	95
Материаловедение .....	102
Ортопедическое лечение дефектов коронок зубов .....	110
Протезирование частичного отсутствия зубов мостовидными протезами .....	126
Патологическая стираемость зубов .....	132
Ответы на тестовые вопросы .....	135
Литература .....	137

Учебное издание

**Наумович** Семен Антонович  
**Ивашенко** Сергей Владимирович  
**Ралло** Владимир Николаевич и др.

# **ОРТОПЕДИЧЕСКАЯ СТОМАТОЛОГИЯ. ЛЕЧЕНИЕ НЕСЪЁМНЫМИ ПРОТЕЗАМИ**

Учебное пособие

*2-е издание*

Ответственный за выпуск С. А. Наумович  
Редактор Н. А. Лебедко  
Компьютерная верстка Н. М. Федорцовой  
Корректор Ю. В. Киселёва

Подписано в печать 26.03.09. Формат 60×84/16. Бумага писчая «Снегурочка».

Печать офсетная. Гарнитура «Times».

Усл. печ. л. 8,14. Уч.-изд. л. 7,91. Тираж 200 экз. Заказ 510.

Издатель и полиграфическое исполнение:  
учреждение образования «Белорусский государственный медицинский университет».

ЛИ № 02330/0494330 от 16.03.2009.

ЛП № 02330/0150484 от 25.02.2009.

Ул. Ленинградская, 6, 220006, Минск.