

А. И. Волотовский

ДИАГНОСТИКА И ХИРУРГИЧЕСКОЕ ЛЕЧЕНИЕ НЕДИССОЦИИРОВАННОЙ НЕСТАБИЛЬНОСТИ ЗАПЯСТЬЯ

*УО «Белорусский государственный медицинский университет»,
УЗ «6-я городская клиническая больница г. Минска»*

Недиссоциированная нестабильность является редким и сложным для диагностики патологическим состоянием запястья. Патологические изменения развиваются на фоне повреждения наружных и внутренних связок запястья, в результате чего нарушаются взаимоотношения между дистальным и проксимальным рядами костей запястья, либо по линии лучезапястного сочленения. В статье дана характеристика клинических форм недиссоциированной нестабильности, представлен современный подход к диагностике и выбору метода

лечения в зависимости от формы патологического состояния и срока травмы, продемонстрирован опыт оказания помощи данной категории пациентов в Республиканском центре хирургии кисти УЗ «6-я городская клиническая больница г. Минска».

Ключевые слова: запястье, связки, повреждение, нестабильность, хирургическое лечение, тендопластика

A. I. Volotovskii

DIAGNOSTICS AND SURGICAL TREATMENT OF CARPAL INSTABILITY NON-DISSOCIATIVE

Undissociated instability is a rare pathologic condition of the wrist difficult to diagnose. Pathologic changes develop in association with the injury of external and internal ligaments of the wrist. As a result, there occurs disturbance of correlation either between distal and proximal rows of the wrist bones or along the line of the wrist articulation. The article gives characteristic of clinical forms of undissociated instability; it also shows the modern approach in diagnosing and choosing the treatment method depending on the form of the pathologic condition and the injury duration; the article describes the experience of giving aid to this category of patients at the Republican Centre of Wrist Surgery of Minsk City Clinic #6.

Key words: wrist, ligaments, injury, instability, surgical treatment, tendoplasty.

Полноценная функция запястья, как и любого анатомического многокомпонентного сочленения, определяется правильным взаимоотношением и пространственной ориентацией костей по отношению друг к другу, подкрепленным целостностью связок, стабилизирующих элементы данной области верхней конечности в покое и в процессе движения.

Повреждения связок, как изолированные, так и в сочетании с переломами костей, играют ведущую роль в патогенезе нестабильности – одной из основных причин посттравматического остеоартроза. К одной из наиболее сложных для диагностики форм относят недиссоциированную нестабильность (английская аббревиатура CIND). Повреждение требует от врача максимум внимания, так как не всегда проявляет себя яркой клинической симптоматикой и однозначной рентгенологической картиной, особенно в случаях, когда носит динамический характер и развивается у пациента при определенных движениях и нагрузке.

Материалы и методы

Под нашим наблюдением в Республиканском центре хирургии кисти УЗ «6-я городская клиническая больница г. Минска» находились 4 пациента с ладонной формой недиссоциированной среднезапястной нестабильности. На установление диагноза до поступления в клинику у всех ушло от 3 месяцев до одного года. В основном пациенты были мужского пола – 3 человека, женщина – одна. Возраст составил от 16 до 45 лет. В трех случаях развилась статическая ладонная форма, в одном – была диагностирована динамическая ладонная форма нестабильности. У большинства обратившихся за помощью причиной развития нестабильности была травма, только в одном случае, у молодой женщины, патологическое состояние возникло в результате раздавливания ганглиона на тыльной поверхности запястья. Несмотря на иммобилизацию течение 2 недель, в ближайшие дни после того, как была прекращено обездвиживание, у пациентки на фоне незначительной физической нагрузки раздался щелчок, появилась сильная боль, и прекратились движения в запястье.

Диагностика нестабильности включала следующие этапы.

1. В анамнезе: падение с опорой на запястье и кисть, при чем положение кисти у пациентов было различным.

2. Клинические данные: болевой синдром при функциональной нагрузке, болезненность при пальпации запястья, умеренное ограничение движений, положительные тесты на сдвиг, патологические поршневые движения на уровне среднезапястного сочленения.

3. Рентгенограммы запястья с оценкой признака Gilula, в боковой проекции определение величины головчатополулуночного угла (свыше 10°) [9].

4. Компьютерная томография: сравнительная обоих запястий с определением на аксиальных срезах смещения костей, **3D-реконструкция для оценки пространственных взаимоотношений патологически расположенных костей.**

5. Создание компьютерной трехмерной модели запястья с помощью разработанной программы визуализации с целью общей оценки патологических изменений [1].

Тест на сдвиг I (по Lichtman) проводят для выявления признаков недиссоциированной среднезапястной и лучезапястной нестабильности. Врач удерживает кисть пациента в среднем положении между сгибанием и разгибанием в умеренной степени пронации и лучевого отклонения. После чего предпринимается попытка сместить дистальный ряд запястья и область пясти путем надавливания на зону головчатой кости. Одновременно проводят осевую нагрузку на запястье, и кисть пациента переводят в положение локтевого отклонения. Болезненный щелчок, возникающий в момент последнего движения, делает результат теста положительным [10].

Тест на сдвиг II (тест динамического тыльного смещения по Louis) также предназначен для выявления среднезапястной нестабильности. Удерживая одной рукой дистальную часть предплечья пациента, врач другой рукой фиксирует кисть в положении сгибания, локтевого отклонения и одновременно совершает умеренную тракцию по оси верхней конечности. При этом исследователь I пальцем сильно надавливает на ладонную поверхность пястно-запястного сустава и бугорка ладьевидной кости, пытаясь сместить головчатую кость к тылу. Значительное смещение, сопровождаемое болью, свидетельствует о положительном характере теста [2, 10].

□ Оригинальные научные публикации

У 3 человек в предоперационном периоде было проведено компьютерное моделирование и планирование этапов будущего оперативного вмешательства на сгенерированной трехмерной модели. Всем пациентам был применен хирургический метод лечения.

В операционной всем пациентам выполнили открытое устранение угловой деформации между рядами костей запястья, восстановление правильного позиционирования костей в среднезапястном и лучезапястном пространстве, временную фиксацию межкостных сочленений спицами. Помимо этого, проводили реконструкцию связок, обеспечивающих стабильность запястья.

Двум нашим пациентам с рентгенологической картиной CIND, проявившейся болями и ограничением движений в запястье, после нормализации взаиморасположения костей был выполнен тыльный капсулодез, заключающийся в сборивании капсулы и чрескостной ее фиксации к тыльной поверхности костей запястья. Остальным двум пострадавшим с ладонной формой была проведена аутолигаментопластика. В обоих случаях в предоперационном периоде проводили компьютерное моделирование с сегментированием поврежденных участков запястья. В случае динамической недиссоциированной нестабильности для восстановления поврежденных связок использовали лоскут из сухожилия лучевого сгибателя кисти, у пациентки со статической недиссоциированной нестабильностью, развившейся после раздавливания тыльного ганглиона, восстановление провели лоскутом из лучевого разгибателя кисти. Во всех случаях выполняли фиксацию сочленений запястья спицами. Иммобилизацию в послеоперационном периоде осуществляли в течение 6 недель.

Результаты и обсуждение

Большинство пациентов ассоциируют основные неудобства при данном типе нестабильности с болезненными щелчками, возникающими при движениях с локтевым отклонением кисти, или в момент сжатия кисти в кулак и при удержании предметов. Причинами, вызывающими недиссоциированную карпальную нестабильность (CIND), являются падения с форсированным разгибанием, ротацией, иногда дистракцией кисти и запястья. Такое чрезмерное воздействие приводит к травматическим повреждениям наружных (луче-ладьевидно-головчатой и локте-полулунно-головчатой) и внутренних межзапястных связок (полулунно-головчатой и ладьевидно-головчатой). Чаще повреждаются ладонные и тыльные наружные связки. В результате нарушаются правильные взаимоотношения между дистальным и проксимальным рядами костей запястья, а также по линии лучезапястного сочленения [10]. Подходы к трактовке клинко-рентгенологических особенностей и классифицирования CIND постоянно изменяются в связи с новыми исследованиями и накоплением опыта. В настоящее время различают 4 формы CIND: ладонную, тыльную, комбинированную и адаптивную.

Ладонная форма. Наиболее распространена. Для нее характерно появление болезненных щелчков у пациентов в момент нагрузки, требующей придания кисти пронации и локтевого отклонения.

Недостаточность ладонных луче-ладьевидно-головчатой, трехгранно-крючковидной и трехгранно-головчатой связок, которые еще называют дугообразной ладонной связкой [3], а также тыльной луче-трехгранной связки вызывает изменение взаиморасположения костей, а именно: дистальный ряд принимает положение сгибания. Такая патологическая установка и отсутствие стабилизирующего фактора с тыла приводит к развитию ладонного подвывиха

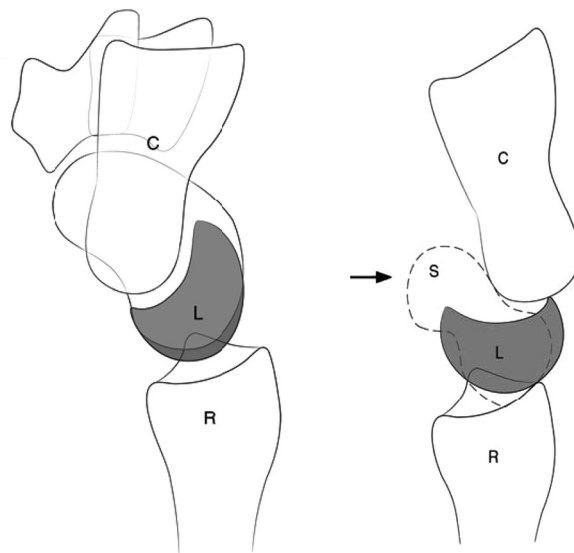


Рисунок 1. Недиссоциированная нестабильность запястья: а – схема формирования ладонной формы; б – схема формирования тыльной формы, стрелкой указаны контуры ладьевидной кости ха головчатой кости с увеличением головчато-полулунного угла (в норме до 10°) (рисунок 1, а). Патогномичным признаком при клиническом осмотре является тест на сдвиг I.

В итоге возникают сгибательная установка проксимального ряда и разгибание дистального ряда костей запястья. В положении максимального приведения запястья может произойти внезапное вправление подвывиха, которое и сопровождается обычно болезненным глухим щелчком. Во время осмотра таких пациентов обращает на себя внимание чрезмерный ладонный изгиб запястья.

Тыльная форма. Повреждение встречается значительно реже. При нормальной кинематике запястья в момент локтевого отклонения проксимальный и дистальный ряды костей запястья плавно перемещаются в положение разгибания. Как и в случае ладонной формы, при тыльной форме плавность этого двигательного перехода также теряется. В отличие от предыдущей формы, глухой щелчок в запястье возникает в результате тыльного подвывиха головчатой кости, а также, в ряде случаев, и полулунной кости, в момент локтевого отклонения кисти (рисунок 1, б). Смещению способствует недостаточность ладонных наружных связок луче-ладьевидно-головчатой и луче-полулунной (верхнего и нижнего ограничителей пространства Poirier), которые не в состоянии удержать головчатую и полулунную кости от патологических движений.

Во время клинического осмотра необходимо провести оценку теста динамического тыльного смещения по Louis (сдвиг II). **Наличие боли при возникновении патологической подвижности головчатой кости** является критерием положительности теста.

Для подтверждения диагноза выполняют стандартные рентгенограммы, которые, как правило, малоинформативны. Уточнить данные клинического осмотра помогают стресс-тесты под контролем ЭОП.

Комбинированная форма. Редкая форма CIND. Чаще встречается среди пациентов женского пола, особенно девочек-подростков с признаками гиперэластичности суставов. Как правило, травмы возникают после активных занятий видами спорта, связанными с захватом и удержанием предметов, постоянными ударами и сотрясениями запястья (волейбол, баскетбол, теннис, гимнастика).

Выявляют клинические признаки ладонной и тыльной форм, избыточный изгиб локтевой части запястья, положительные тесты сдвига I и II. Обращает на себя внимание

наличие у таких пациентов признаков лучезапястной нестабильности и подвывиха полулунной кости к тылу [6, 10]. В рентгенологической диагностике решающее значение имеет оценка стресс-тестов под контролем ЭОП в сравнении с противоположной конечностью.

Адаптивная форма является самой редкой. Развивается на фоне посттравматической деформации дистального отдела лучевой кости после разгибательного перелома в типичном месте со смещением. Патологическое расположение суставной поверхности лучевой кости под углом наклона к тылу, достигающим 30–40° (норма – 0–5° ладонную сторону), сохраняющаяся тяга сухожилий и мышц, как бы перекидывающихся через межзапястное сочленение, в целом создают условия для возникновения нестабильности в виде сгибания головчатой кости в головчато-полулунном сочленении. Это приводит к снижению высоты запястья и нарушению кинематики в его сочленениях.

Основным методом в лечении CIND является хирургический. Результаты хирургического лечения напрямую зависят от четкого выявления типа и характера повреждения анатомических структур [10].

В хирургическом лечении применяют реконструктивные методики на мягких тканях и костном скелете. Реконструкцию стабилизирующего комплекса при ладонной форме проводят несколькими способами. Выполняют пластику трехгранно-крючковидно-головчатой связки, тыльный капсулодез с укреплением межзапястной и лучезапястной связок, двухуровневый тенodes лоскутом локтевого разгибателя кисти, лучезапястный частичный артродез [4, 6, 8, 10].

Выбор методики реконструкции определяли в зависимости от данных анамнеза, результатов обследования, характера патологических изменений. В одном случае для предотвращения блокад было проведено восстановление луче-ладьевидно-полулунной связки лоскутом из лучевого сгибателя кисти, во втором – пластика тыльной межзапястной и лучезапястной связок лоскутом из лучевого разгибателя кисти.

У всех наших пациентов, прооперированных по поводу различных вариантов недиссоциированной нестабильности получены благоприятные ближайшие результаты, послеоперационных осложнений не наблюдали. Отдаленные результаты были изучены в сроки от 6 месяцев до 6 лет. Оценку функционального состояния запястья и верхней конечности проводили по модифицированной шкале клиники Mayo и вопроснику DASH [5, 7]. Медиана значения балла по шкале Mayo у пациентов после оперативного лечения составила 85 (70–90), значительно превысив показатель до хирургического лечения, составлявший 45 (30–50) ($p < 0,001$). Значение медианы балла по вопроснику DASH оказалось 7,0 (0,8–10,6).

Приводим клиническое наблюдение.

Пациентка С. (№ истории болезни 12415/2), 25 лет, менеджер. Обратилась в УЗ «6-я городская клиническая больница г. Минска» 27.11.2012, через 3 месяца после раздавливания ганглиона тыльной поверхности правого запястья в амбулаторных условиях. В течение 3 недель конечность была иммобилизована гипсовой шиной. После прекращения фиксации в результате неловкого движения и болезненного щелчка наступила блокада запястья, активные и пассивные движения стали невозможны. При поступлении в Республиканский центр хирургии кисти предъявляла жалобы на боли и отсутствие движений в правой кисти.

На рентгенограмме в двух проекциях обнаружены признаки недиссоциированной нестабильности (рисунок 2, а, б). С целью предоперационного планирования была выполнена РКТ, а в программе визуализации сгенерирована

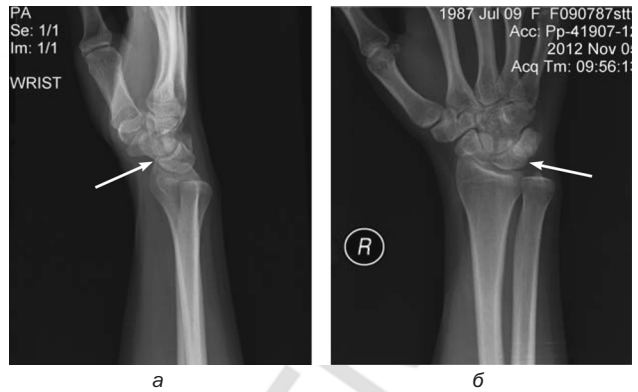


Рисунок 2. Рентгенограммы запястья пациентки С. Статическая недиссоциированная среднезапястная нестабильность, ладонная форма а – боковая проекция, стрелкой указан ладонный подвывих головчатой кости и согнутое положение полулунной кости; б – прямая проекция, отсутствие признака Gilula, треугольная форма контура полулунной кости (указана стрелкой)

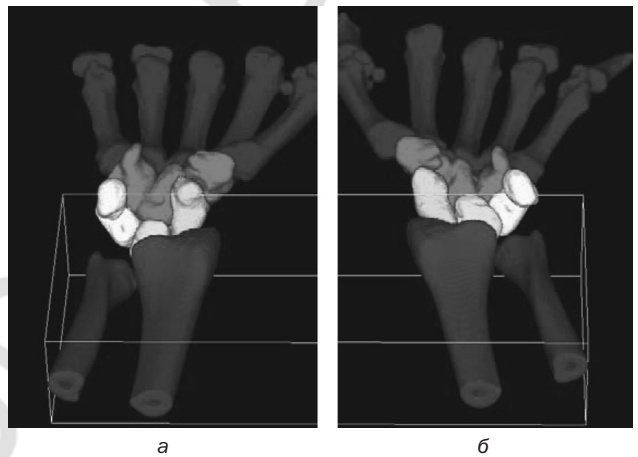


Рисунок 3. Модель запястий пациентки С. со статической недиссоциированной среднезапястной нестабильностью, ладонная форма: а – правое запястье, ладонная тангенциальная проекция, сгибательная установка полулунной кости, подвывих головчатой ладони; б – левое запястье, ладонная тангенциальная проекция, нормальные взаимоотношения костей запястья трехмерная модель патологически измененного запястья (рисунок 3, а, б).

Был установлен диагноз: застарелое повреждение тыльной межзапястной и лучезапястной связок, статическая недиссоциированная нестабильность правого запястья, ладонная форма.

28.11.2012 выполнено оперативное вмешательство: аутолигаментопластика тыльной межзапястной и лучезапястной связок правого запястья лоскутом лучевого разгибателя кисти с фиксацией его в натяжении чрескостно к ладьевидной, полулунной и трехгранной костям

На контрольных рентгенограммах констатировано восстановление правильных взаимоотношений проксимального и дистального рядов костей запястья (рисунок 4, а, б).

В послеоперационном периоде запястье фиксировали ладонной гипсовой шиной от кончиков пальцев до средней трети предплечья в исходном положении на 5 недель. Раны зажили первичным натяжением. Спицы удалены через 5 недель. После снятия гипса и удаления спиц рекомендован курс восстановительного лечения, который пациентке проведен по месту жительства.

Осмотрена через месяц после операции. Функция конечности восстанавливается, амплитуда движений в за-

Оригинальные научные публикации

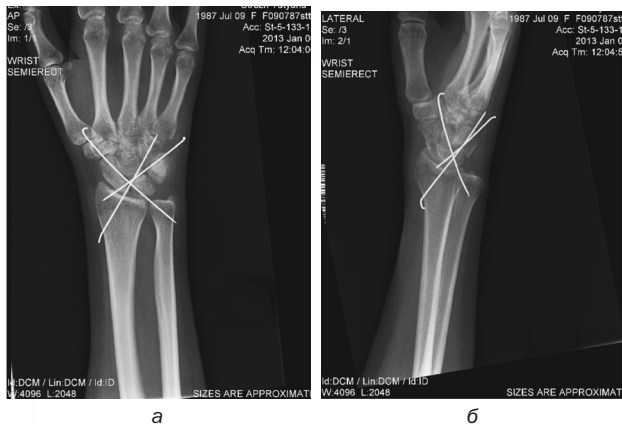

Рисунок 4. Контрольные послеоперационные рентгенограммы запястья пациентки С. со статической недиссоциированной среднезапястной нестабильностью, ладонная форма: а – прямая проекция, трансартикулярная фиксация сочленений запястья 3 спицами; б – боковая проекция, восстановление взаимоотношений в сочленениях запястья

пястье увеличилась до 120° ($70^\circ/0^\circ/50^\circ$), дефицит сгибания 35° , балл по шкале Mayo 85. Через 12 месяцев после операции проведена оценка функции по вопроснику DASH, значение составило 6,7. Трудоспособность восстановилась, работает по специальности, результатом лечения удовлетворена.

Таким образом, выполнение этапов диагностического алгоритма с использованием диагностических тестов и трехмерного компьютерного моделирования в программе визуализации способствует эффективному выявлению недиссоциированной карпальной нестабильности, сопровождающейся посттравматической деформацией рядов костей запястья. Использование современных хирургических технологий пластической реконструкции поврежденных на-

ружных связок локсотом из сухожилий одноименной конечности обеспечивает восстановление стабильности среднезапястного и лучезапястного сочленения и возвращения функциональных возможностей кисти и запястья.

Литература

1. Волотовский, А. И. Программа визуализации в диагностике внутрисуставных повреждений запястья / А. И. Волотовский, В. Г. Гончаренко // Медицинский журнал. – 2010. – № 4. – С. 39–44.
2. Голубев, И. О. Хирургия кисти: карпальная нестабильность / И. О. Голубев // Избранные вопросы пластической хирургии. – 2001. – Т. 1, № 8. – 52 с.
3. Arcuate ligament of the wrist: Normal MR appearance and its relationship to palmar midcarpal instability: A cadaveric study / W. Chang [et al.] // Skeletal Radiol. – 2007. – Vol. 36. – P. 641–645.
4. Bach, A. W. Radiocarpal fusion / A. W. Bach // Techniques in Hand and Upper Extremity Surg. – 2003. – Vol. 7, № 2. – P. 63–69.
5. Capsulodesis for the treatment of chronic scapholunate instability / S. L. Moran [et al.] // J. Hand Surg. – 2007. – Vol. 30-A, № 1. – P. 16–23.
6. Feinstein, W. K. Recognizing and treating midcarpal instability / W. K. Feinstein, D. M. Lichtman // Sports Med Arthrosc Rev. – 1998. – Vol. 6, № 4. – P. 270–277.
7. Functional and outcome evaluation of the hand and wrist / F. A. Schuind [et al.] // Hand Clin. – 2003. – Vol. 19, № 3. – P. 361–369.
8. Halikis, M. N. Radiolunate fusion: The forgotten partial arthrodesis / M. N. Halikis, K. Colello-Abraham, J. Taleisnik // Clin Orthop Relat Res. – 1997. – Vol. 341. – P. 30–35.
9. Kawamura, K. Management of wrist injuries / K. Kawamura, K. C. Chung // J. Plast Reconstr Surg. – 2007. – Vol. 120, № 5. – P. 73–89.
10. Wolfe, S. W. Carpal instability nondissociative / S. W. Wolfe, M. Garcia-Elias, A. Kitay // J Am Acad Orthop Surg. – 2012. – Vol. 20, № 9. – P. 575–585.

Поступила 30.03.2015 г.