

О. Г. Дражина, А. Н. Вергейчик, А. В. Федосеенко,  
Э. Н. Дейлидко, Н. В. Волчок, Е. В. Мурашко

## СЛУЧАЙ СПОНТАННО ВОЗНИКШИХ ЛЮТЕИНОВЫХ КИСТ ЯИЧНИКОВ В СРОКЕ 10–11 НЕДЕЛЬ БЕРЕМЕННОСТИ

ГУО «Белорусская медицинская академия последипломного образования»,  
УЗ «Городской клинический родильный дом № 2» г. Минска

---

*Лютеиновые кисты при беременности вызывают значительное увеличение яичников, могут достигать гигантских размеров, обычно бывают множественными и двусторонними. Образование их связано с высоким уровнем циркулирующего в крови хориального гонадотропина. Это бывает также при трофобластической болезни и ятрогенных формах лютеиновых кист яичников. Лютеиновые кисты склонны к разрывам, перекрутам. Они регрессируют после прекращения беременности с полным удалением плацентарной ткани. Сроки спонтанного регресса могут затягиваться до 6 месяцев.*

*В настоящей статье нами представлен случай спонтанного развития двусторонних лютеиновых кист яичников и благоприятный исход беременности и родов после оперативного лечения лапароскопическим доступом разрывов кист яичников и перекрута правых придатков в 10–11 недель гестации.*

**Ключевые слова:** лютеиновые кисты, беременность.

**O. G. Drajina, A. N. Vergejchik, A. V. Fedoseenko,  
E. N. Dejlidko, N. V. Valchok, N. V. Murashko**

## **A CASE REPORT OF BILATERAL SPONTANEOUS LUTEIN OVARIAN CYSTS AT 10–11 WEEKS OF GESTATION**

*Luteinovy cysts at pregnancy cause significant increase in ovaries, can reach the huge sizes, usually happen multiple and bilateral. Education them is connected with the high level of the hormonal gonadotrophin circulating in blood. It happens also at a trofoblastichesky illness and the yatro-gennykh forms the luteinovykh of cysts of ovaries. Luteinovy cysts are inclined to gaps, perekruta. They regress after the termination of pregnancy with full removal of placental fabric. Terms of spontaneous regress can be tightened till 6 months.*

*In the present article we presented a case of spontaneous development bilateral the luteinovykh of cysts of ovaries and a favorable outcome of pregnancy and childbirth after expeditious treatment by laparoscopic access of ruptures of cysts of ovaries and a perekruta of the right appendages in 10–11 weeks of a gestation.*

**Key words:** lutein cysts, pregnancy.

**В**ывявление опухолей во время беременности является грозным признаком, как для здоровья женщины, так и для беременности. Опухоли яичников требуют проведения тщательного обследования и чаще всего удаления с проведением срочного гистологического исследования. Существуют различные виды опухолей яичников, к их числу относятся образования, возникновение которых связано с беременностью. Лютеиновые кисты при беременности вызывают значительное увеличение яичников, могут достигать гигантских размеров (до 25 см), обычно бывают множественными и двусторонними. Образование их связано с высоким уровнем циркулирующего в крови хориального гонадотропина, что бывает также при трофобластической болезни и ятрогенных случаях лютеиновых кист яичников. При этом лютеиновые кисты склонны к разрывам, перекрутам. Они регрессируют после прекращения беременности с полным удалением плацентарной ткани. Сроки спонтанного регресса могут затягиваться до 6 месяцев. Ятрогенные формы лютеиновых кист наблюдаются при экзогенной стимуляции процесса овуляции, чаще при введении хорионического гонадотропина, реже без его использования. Клинически часто проявляются в виде синдрома гиперстимуляции яичников, состоянии, характеризующимся гипергидратацией неконтролируемым ответом яичников на гонадотропин со значительным увеличением и формированием в них фолликулярных и лютеиновых кист, которые могут возникнуть, а затем полностью исчезнуть в течение нескольких недель, сопровождаться асцитом, реже гидротораксом. Отсутствие четких знаний патофизиологии процесса делает невозможным проведение эффективного патогенетически обоснованного лечения, поэтому на данном этапе при ведении пациенток с лютеиновыми кистами яичников придерживаются консервативной симптоматической терапии, в редких случаях прибегают к оперативному лечению.

В настоящей статье мы приводим случай спонтанного развития двусторонних лютеиновых кист яичников при беременности 10–11 недель.

Больная М., 30 лет поступила в гинекологическое отделение 2 роддома с жалобами на боли внизу живота в течение 2 дней. Направлена врачом женской консультации с приема с диагнозом «Беременность 10–11 недель, угроза прерывания. Двухсторонние кисты яичников (впервые выявлены)». Осмотрена в поликлинике хирургом, острой хирургической патологии не выявлено. Состоит на учете по беременности. Настоящая беременность третья. Предыдущие беременности наступали после стимуляции овуляции (кломистилбегидом): первая закончилась самопроизвольным выкидышем 4 года назад в сроке 18–19 недель (по результатам гистологического исследования задержка созревания ворсин хориона, плодные оболочки и децидуальная ткань с серозно-продуктивным воспалением), вторая – родами в срок год назад. Со слов женщины во время второй беременности на УЗИ были признаки гиперстимулированных яичников. Кормила ребенка грудью до настоящего времени 12 месяцев.

Менструации были после родов нерегулярные, несколько раз (последние – 10 недель назад). Настоящая беременность наступила случайно, со срока 5–6 недель принимает дюфастон 20 мг в сутки (назначен врачом женской консультации в связи с мажущими кровянистыми выделениями из половых путей), увеличение яичников выявлено при гинекологическом осмотре во время настоящей беременности впервые в данном сроке (10–11 недель). Прием каких-либо препаратов с целью стимуляции овуляции отрицает. Состояние при поступлении удовлетворительное. Пульс 76 в минуту, АД 120/70 мм рт. ст. Кожные покровы чистые, бледно-розовые. Дыхание везикулярное, хрипов нет. Тоны сердца громкие. Язык влажный, чистый. Живот мягкий, безболезненный при пальпации. Перитонеальных симптомов нет. Мочеиспускание свободное, безболезненное. Стул регулярный, оформленный. Выделений из половых путей нет. Гинекологический статус: Шейка матки чистая, выделения светлые. Шейка длиной 2,5 см, цилиндрическая, плотная, цервикальный канал закрыт. Смещения шейки матки безболезненные. Тело матки увеличено до 9–10 недель беременности, мягковатое. В области придатков с обеих сторон определяются шаровидные образования эластической консистенции, диаметром по 10 см, слегка болезненные при пальпации. В общем анализе крови: эритроциты  $5,15 \times 10^{12}$ /л, гемоглобин 143 г/л, гематокрит 41,1%, тромбоциты  $240 \times 10^9$ /л, лейкоциты  $12,2 \times 10^9$ /л, СОЭ 5 мм/ч. Уровень хорионического гонадотропина в периферической крови более 30000 мМЕ/мл. Биохимический анализ крови, коагулограмма, общий анализ мочи без особенностей. Произведено УЗИ: Матка 96×75×90 мм, в полости матки плодное яйцо с эмбрионом, КТР 29 мм (соответствует 9 недель 4 дня), сердцебиение определяется, желточный мешок 4 мм в диаметре. Правый яичник позади матки 81×62×72 мм, объем 193 см<sup>3</sup>, левый – 87×53×76 мм, объем 188 см<sup>3</sup>, структура обоих яичников с множественными анэхогенными образованиями с тонкой капсулой от 10 до 30 мм в диаметре. Длина шейки матки 38 мм. В позадиматочном пространстве жидкость не определяется. Заключение: Беременность 9 недель 4 дня (10 недель 4 дня по первому дню последней менструации). Эхо-признаки лютеиновых кист яичников. При УЗИ органов брюшной полости и почек патологии не выявлено. Консилиумом выставлен диагноз: «Двухсторонние кисты яичников. Беременность 10 недель, угрожающий выкидыш. ОАГА». Проводилось клиническо-лабораторное, ультразвуковое обследование и мониторинг, инфузионная терапия (физиологический раствор, ГЭК) и НМГ с целью улучшения реологических свойств крови и микроциркуляции, сохраняющая терапия (дротаверин) в отделении гинекологии (в течение 6 дней без существенной динамики). На 7 сутки появились резкие боли внизу живота. При ультразвуковом исследовании: Матка 116×57×83 мм, в полости матки плодное яйцо с эмбрионом, КТР 35,7 мм (соответствует 10,4 недели), сердцебиение определяется, желточный мешок 4 мм в диаметре. Правый яичник позади матки 115×73×108 мм объем 476 см<sup>3</sup>, левый –

## □ Случай из практики

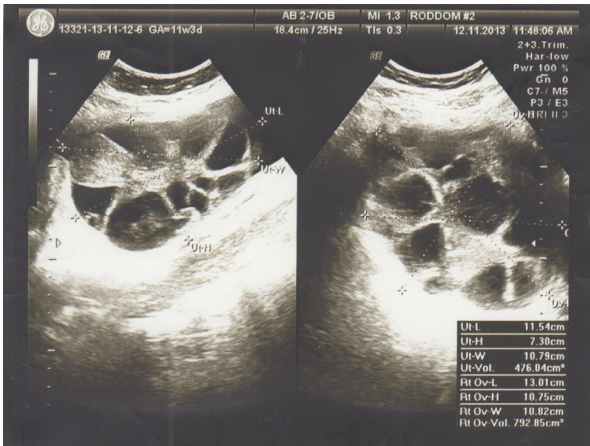


Рис. 1. Ультразвуковая картина яичников в сроке 10–11 недель беременности. Лютеиновые кисты яичников

130×107×108 мм, объем 792 см<sup>3</sup> структура обоих яичников с множеством анэхогенных образований до 30 мм в диаметре (рис. 1). Длина шейки матки 38 мм. Жидкость определяется: параовариально слева свободный вертикальный карман до 42 мм, справа – 53 мм, печеночный угол – 43 мм, селезеночный – 40 мм. В плевральной полости жидкость не определяется. Заключение: беременность 10,4 недель (11,4 недель по первому дню последней менструации). Эхо-признаки лютеиновых кист яичников. Проведен консилиум, решено с диагностической целью произвести лапароскопию.

При лапароскопии обнаружено: Матка соответствует 10 неделям беременности, правильной формы и консистенции, макроскопически без патологии. Правые придатки: яичник увеличен, 13×10 см, за счет множества кист с серозным содержимым, на поверхности яичника множество лампасных разрывов до 2 см, маточная труба без изменений, частичный перекрут правых придатков (на 120°). Левые придатки: яичник расположен в Дугласовом пространстве, увеличен, 10×8 см, за счет множества кист с серозным содержимым, на поверхности яичника множество лампасных разрывов до 1 см, маточная труба не изменена. В брюшной полости около 500 мл серозно-геморрагической жидкости. Смежные органы без патологии. Лапароскопический диагноз: «Двусторонние кисты яичников. Разрыв кист яичников с двух сторон. Частичный перекрут правых придатков. Беременность 10–11 недель». С учетом макроскопических изменений в яичниках интраоперационным консилиумом решено произвести резекцию яичников в пределах здоровых тканей. Произведено: резекция обоих яичников (правого в объеме 60%, левого – 80%) биполярным электродом в режиме резки 60 Вт со срочным гистологическим исследованием; гемостаз биполярным электродом в режиме коагуляции 40 Вт; выведение дренажа в разрез в правой подвздошной области. Во время операции с целью восполнения факторов свертывания крови проводилось переливание свежезамороженной плазмы (610 мл). Кровопотеря во время операции составила 200 мл. Моча светлая 200 мл. Осложнений не было.

Результаты гистологического исследования (экспресс и окончательного): ткань яичника с премордиальными фолликулами, обильными кровоизлияниями, единичные зреющие фолликулы, фрагменты серозной кисты яичника, фрагменты яичника с кистозноизмененным желтым телом с кровоизлияниями, киста желтого тела яичника.

В послеоперационном периоде находилась в отделении реанимации 4 суток для динамического наблюдения и лечения. Получала обезболивающие препараты (промедол, анальгин, папаверин, диклофенак), инфузионную терапию (физиологический раствор, раствор глюкозы), антибиотикотерапию (амклав согласно бакпосеву на чувствительность к антибиотикам), фрагмин, сохраняющую терапию (утрожестан, магния сульфат). Дренаж удален на 2 сутки (отделяемое серозно-геморрагическое 150 мл за сутки), произведено ультразвуковое исследование: Матка 116×57×83 мм, в полости матки плодное яйцо с эмбрио-

ном, КТР 37 мм (соответствует 10,5 недели), сердцебиение определяется, желточный мешок 4 мм в диаметре. Правый яичник позади матки 61×33×43 мм, объем 45 см<sup>3</sup>, левый – 56×28×48 мм, объем 39 см<sup>3</sup>, структура обоих яичников с двумя округлыми жидкостными образованиями 18 и 22 мм в диаметре. Длина шейки матки 38 мм. Свободная жидкость в брюшной полости и позадиматочном пространстве не определяется. Заключение: беременность 10 недель 5 дней (11 недель 6 дней по первому дню последней менструации). Состояние после операции (резекция обоих яичников). Контрольное ультразвуковое исследование на 7 сутки после операции: Матка расположена правильно, размерами 118×80×102 мм, в полости матки плодное яйцо с эмбрионом, КТР 46 мм (соответствует 10,4 недели), сердцебиение определяется, носовая кость визуализируется, толщина воротникового пространства 1,5 мм, хорион формируется по передней стенке матки. Правый яичник размерами 44×32×26 мм объем 18 см<sup>3</sup>, левый – 48×27×35 мм, объем 24 см<sup>3</sup>, структура обоих яичников обычная (рис. 2, 3). Длина шейки матки 37 мм. Свободная жидкость в брюшной полости и позадиматочном пространстве не определяется. Заключение: беременность 11 недель 4 дня (12 недель 3 дня по первому дню последней менструации). Состояние после операции (резекция обоих яичников). В отделении гинекологии наблюдение и лечение до 13 суток. При выписке состояние удовлетворительное. Лабораторные анализы в пределах нормы. Гинекологический статус: Визуально шейка матки чистая, выделения светлые, скудные. Шейка матки длиной 2 см, плотная, наружный зев закрыт. Матка до 13–14 недель беременности, мягкая, подвижная, безболезненная. Яичники безболезненные при пальпации, справа 4×5 см, слева 4×4 см. Инфильтратов в малом тазу нет. Клинико-лабораторные анализы без патологии. Заключительный диагноз:

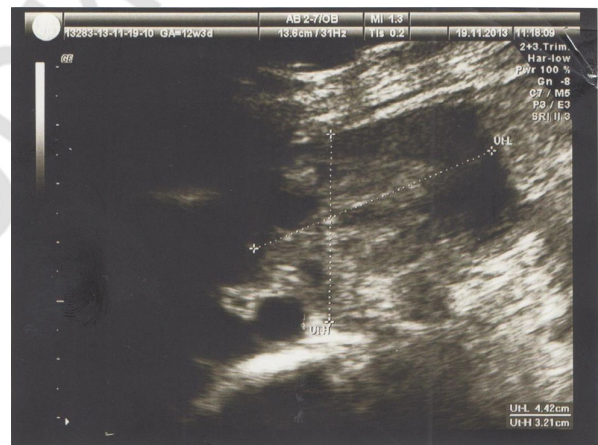

Рис. 2. Ультразвуковая картина правого яичника в сроке 11–12 недель беременности. 7-е сутки после операции

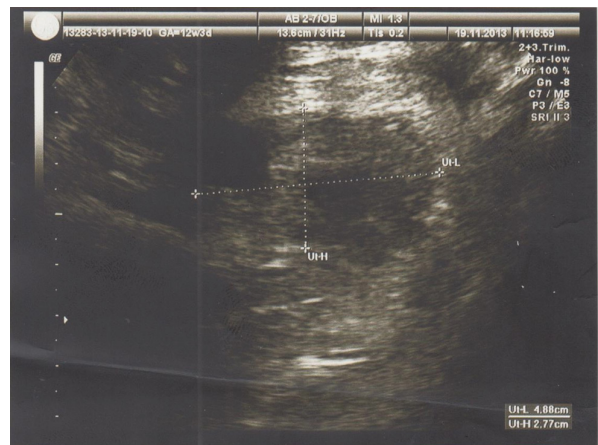


Рис. 3. Ультразвуковая картина левого яичника в сроке 11–12 недель беременности. 7-е сутки после операции

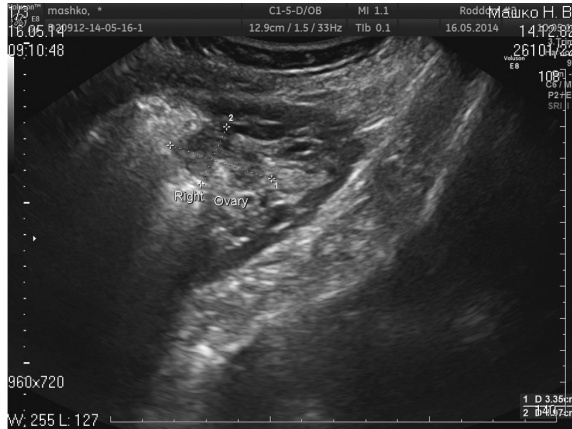


Рис. 4. Ультразвуковая картина правого яичника после родов (7-е сутки)

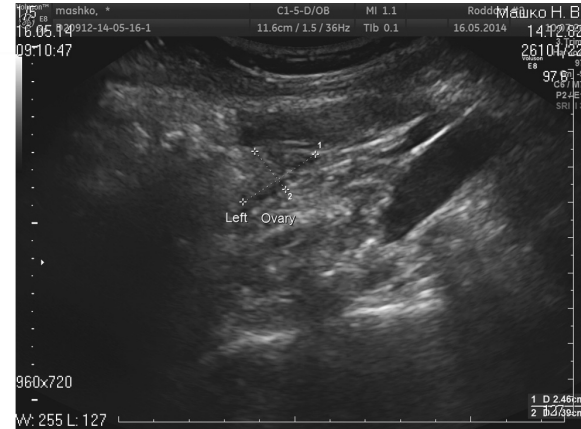


Рис. 5. Ультразвуковая картина левого яичника после родов (7-е сутки)

«Двусторонние кисты яичников. Разрыв кист яичников с двух сторон. Перекрут правых придатков. Беременность 13 недель (сохранена). ОАГА». Рекомендовано: наблюдение врача женской консультации, прием утрожестана (до 16 недель беременности), препаратов железа, УЗИ в сроке 18–20 недель.

Течение данной беременности имело следующие особенности. Пациентка находилась на стационарном лечении в отделении гинекологии в 17–19 недель. Проводилась сохраняющая терапия (утрожестан), санация очагов инфекции (амклав, рувидон), начата терапия гестационной гипотироксинемии (зутирокс, йодомарин), коррекция истмико-цервикальной недостаточности путем наложения кругового подслизистого шва на шейку матки в 18 недель 3 дня, установка акушерского разгружающего pessaria в 19 недель. До 31 недели наблюдение врача женской консультации, обследование и ведение беременной согласно выявленной патологии и срокам беременности по клиническим протоколам, утвержденным Министерством здравоохранения Республики Беларусь. Кроме того пациентка проходила стационарное лечение в отделении патологии беременности с 31 недели с диагнозом: «Угрожающие преждевременные роды. ИЦН смешанного генеза. Гестационная гипотироксинемия. Анемия беременных. Хроническая фетоплацентарная недостаточность, вторичная относительная. Хроническая гипоксия плода, компенсированная. Маловесный плод к сроку гестации. ОАГА». Проведена сохраняющая терапия (гинипрал, верапамил, утрожестан, дротаверин), профилактика синдрома дыхательных расстройств плода (дексаметазон по схеме), два курса антибиотикотерапии, лечение фетоплацентарной недостаточности (актовегин, пира-

цетам, фрагмин, пентоксифиллин). По доплерографии плацентарный и плодовый кровотоки не нарушены. В 37 недель снят шов с шейки матки. Роды в 37 недель 3 дня с отхождением околоплодных вод. Продолжительность родов 4,5 часа. Родилась живая доношенная девочка весом 3000 г, ростом 50 см, оценка по шкале Апгар 8/9 баллов. Кровопотеря в родах 300 мл. Послеродовый период протекал без осложнений, получала препараты железа, окситоцин, ацетилсалициловую кислоту, антибиотикотерапию в связи с анемией средней степени тяжести, высоким риском по кровотечению и инфицированию. Контрольное УЗИ органов малого таза на 4 сутки без особенностей: Тело матки расположено правильно, размерами 131×74×102 мм, объем 472 см<sup>3</sup>. Полость не расширена. Область придатков без особенностей. Снимки ультразвуковой картины яичников (правый размерами 33×19×21 мм, левый – 24×14×23 мм) представлены на рисунках 4 и 5. Пациентка выписана домой в удовлетворительном состоянии с ребенком на 6 сутки.

Особенностью течения данного случая явилось наличие спонтанных лютеиновых кист яичников, осложнившихся разрывом и перекрутом правых придатков в сроке 10–11 недель беременности. После обширной резекции обоих яичников лапароскопическим доступом с последующей прогестероновой поддержкой удалось сохранить беременность. В последствие она имела особенности течения с постоянным наблюдением и коррекцией в стационарных и амбулаторных условиях и закончилась благоприятно для матери и плода в сроке 37 недель.