ИСПОЛЬЗОВАНИЕ ПЛОМБИРОВОЧНЫХ МАТЕРИАЛОВ В ПРАКТИКЕ ДЕТСКОГО ВРАЧА-СТОМАТОЛОГА

Минск БГМУ 2015

Репозиторий БГМУ

МИНИСТЕРСТВО ЗДРАВООХРАНЕНИЯ РЕСПУБЛИКИ БЕЛАРУСЬ

БЕЛОРУССКИЙ ГОСУДАРСТВЕННЫЙ МЕДИЦИНСКИЙ УНИВЕРСИТЕТ

КАФЕДРА СТОМАТОЛОГИИ ДЕТСКОГО ВОЗРАСТА

ИСПОЛЬЗОВАНИЕ ПЛОМБИРОВОЧНЫХ МАТЕРИАЛОВ В ПРАКТИКЕ ДЕТСКОГО ВРАЧА-СТОМАТОЛОГА

Учебно-методическое пособие

Минск БГМУ 2015

Репозиторий БГМУ

УДК 616.314-74-053.2(075.8)

ББК 56.6 я73

И88

Рекомендовано Научно-методическим советом университета в качестве учебно-методического пособия 22.04.2015 г., протокол № 8

А в т о р ы: Т. Н. Терехова, Ж. М. Бурак, М. И. Кленовская, А. И. Яцук

Р е ц е н з е н т ы: канд. мед. наук, доц. Т. Н. Манак; канд. мед. наук, доц. Ю. В. Модринская

Репозиторий БГМУ

Использование пломбировочных материалов в практике детского врача-стома-толога : учеб.-метод. пособие / Т. Н. Терехова [и др.]. – Минск : БГМУ, 2015. – 36 с.

И88

ISBN 978-985-567-225-9.

Приведены систематизированные и проанализированные данные о пломбировочных материалах, применяющихся в работе детского врача-стоматолога. Рассмотрены характеристики различных классов пломбировочных материалов и особенности их применения с учетом морфофункциональных характеристик временных и «незрелых» постоянных зубов.

Предназначено для студентов 3–5-го курсов стоматологического факультета.

УДК 616.314-74-053.2(075.8)

ББК 56.6 я73

ISBN 978-985-567-225-9

© УО «Белорусский государственный медицинский университет», 2015

Репозиторий БГМУ

ВВЕДЕНИЕ

Кариес временных и постоянных зубов по-прежнему остается актуальной проблемой детской стоматологии Республики Беларусь.

Современная стоматология располагает большим арсеналом материалов и методов лечения данной патологии.

Однако, с научной точки зрения, следует признать, что в настоящее время нет идеального пломбировочного материала, который соответствовал бы всем требованиям, предъявляемым в детской стоматологии. Циклические жевательные нагрузки и постоянное изменение температуры в полости рта постепенно приводят к нарушению прилегания пломбы к тканям зуба, возникновению микрощелей и, как следствие, микротечи. Именно микротечь и последующее проникновение микроорганизмов ответственны за развитие послеоперационной чувствительности, вторичного кариеса, воспаления пульпы.

Также немаловажно, что наиболее популярные реставрационные материалы, применяемые при лечении взрослых пациентов, — композиты, не могут решить всех проблем лечения постоянных

Репозиторий БГМУ

несформированных и временных зубов. Анатомия, биохимия и физиология тканей как временных, так и постоянных зубов у детей отличается от аналогичных показателей у взрослых. Кариес, возникающий в период незаконченной постэруптивной («третичной») минерализации, очень часто имеет острое течение, наблюдаются быстрые темпы деструкции твердых тканей с запаздыванием «запуска» пульпой защитных механизмов в виде склерозирования дентина и образования вторичного заместительного (третичного) дентина. В этих условиях, по крайней мере, до стабилизации процесса и улучшения кариесогенной ситуации в полости рта требуется материал, обладающий биоактивностью, способностью реминерализовать твердые ткани зуба и уменьшить риск развития вторичного кариеса.

При выборе пломбировочного материла в детской стоматологии также следует учитывать то, что в идеале временный зуб должен быть подвергнут восстановительному лечению лишь один раз. Необходимость в повторном лечении молочного зуба, по мнению M. S. Duggal et al. (2001), свидетельствует о неквалифицированной стоматологической помощи. Это обстоятельство также влияет на требования, предъявляемые к реставрационным материалам, применяемым в детской стоматологии.

Значительную роль в работе детского врача-стоматолога играет также психологический фактор — особенности детской психики делают предпочтительными наиболее простые и быстрые методики реставрации.

Если обобщить все вышеизложенное, то основные требования к пломбировочным материалам, используемым на детском терапевтическом стоматологическом приеме, можно сформулировать следующим образом:

– отсутствие токсичности и биосовместимость;

Репозиторий БГМУ

– наличие адгезии к твердым тканям зуба;

– укрепление оставшейся структуры зуба;

– простота постановки;

– небольшая стоимость.

В предлагаемом издании представлен анализ современных материалов, использующихся при реставрации зубов у детей, а также разобраны особенности их применения во временных и незрелых постоянных зубах.

Репозиторий БГМУ

СТЕКЛОИОНОМЕРНЫЕ ЦЕМЕНТЫ

Общая характеристика

Возможно, в наибольшей степени требованиям, предъявляемым к пломбировочным материалам в детской стоматологии, отвечают стеклоиономерные цементы (СИЦ).

По мнению некоторых авторов, если бы прочность СИЦ на диаметральное растяжение была бы на порядок выше, то они являлись бы идеальными пломбировочными материалами для детской стоматологии.

СИЦ — реставрационный материал, обладающий достаточно выраженной биоактивностью, проявляющейся в виде продолжительного выделения ионов фтора и других ионов, а также химической адгезии на основе ионного обмена к структурам зуба.

Методика, называемая «отсроченным», временным, длительным временным пломбированием, либо промежуточным лечением на фазе стабилизации процесса у пациентов с активным течением кариеса постоянных несформированных зубов, популярна среди многих стоматологов, осуществляющих лечебно-профилактическую работу среди детей и подростков.

СИЦ является классическим кислотно-основным материалом, в котором основной компонент представлен фторалюмосиликатным стеклом с высоким содержанием фтора, а кислотный компонент — полиакриловой кислотой. В результате кислотно-основной реакции образуется цемент, состоящий из частичек стекла, взвешенных в матриксе, сформировавшемся при взаимодействии кислоты с поверхностным слоем стеклянных частиц. С тех пор как в 1976 г. стеклоиономеры появились на стоматологическом рынке, они претерпели множество изменений и усовершенствований.

В зависимости от клинического применения СИЦ разделяются на три типа (McLean, 1998): фиксирующие, восстановительные (реставрационные), подкладочные цементы.

Репозиторий БГМУ

В свою очередь, восстановительные (реставрационные) СИЦ могут быть классифицированы (Theodore P. Croll, J. W. Nickolson, 2002) как самоотверждаемые (их называют классическими, или традиционными), металлмодифицированные, полимермодифицированные.

В литературе подробно освещены основные свойства этих классов пломбировочных материалов.

Традиционные СИЦ обладают целым рядом ***достоинств***, к которым относятся:

– химическая адгезия к твердым тканям зуба за счет образования хелатных соединений с кальцием гидроксиапатита эмали и дентина, с карбоксилатными группами макромолекул полиакриловой кислоты цемента, а также связывания водородного типа с коллагеном (предположительный механизм);

– кариесстатический и антибактериальный эффект;

– возможность адсорбции ионов фтора;

– близость коэффициента термического расширения к твердым тканям зуба, что предотвращает «растрескивание» пломбированных зубов, нарушение краевого прилегания пломбы при изменении температуры в полости рта;

– хорошая биосовместимость с тканями зуба, нетоксичность, в связи с чем не требуется применение изолирующей прокладки, более того, данные пломбировочные материалы сами могут быть использованы в этом качестве, так как обладают высокой прочностью на сжатие;

– низкая теплопроводность;

– хорошая краевая адаптация к тканям зуба.

Наличие у СИЦ химической адгезии к твердым тканям зуба позволяет использовать более консервативные подходы к препарированию кариозных полостей, в настоящее время сформировавшиеся в целостную философию «минимальной интервенции».

Репозиторий БГМУ

Фторзависимый кариесстатический эффект основан на двух явлениях, происходящих во время и после затвердевания СИЦ, — выделение фтора и образование слоя фторсодержащих апатитов на границе между материалом пломбы и тканями зуба. Наличие слоя насыщенных фтором апатитов в дентине может служить барьером для развития вторичного кариеса.

Свободное движение ионов фтора обусловлено их структурной несвязанностью с матрицей цемента. Ионы фтора способны к миграции соответственно градиенту концентрации. Кроме того, было установлено, что СИЦ могут адсорбировать ионы фтора при контакте с фторсодержащими материалами — зубными пастами, гелями, лаками, растворами для аппликаций и полосканий. Это явление получило название «reservoir effect» («эффект резервуара», в русскоязычной литературе — «батарейный эффект», или «эффект батарейки/аккумулятора»).

Баланс фторида между СИЦ и твердыми тканями зуба описывается как цикл движения фторида (Fluoride Movement Cycle), имеющий несколько фаз. После постановки пломбы содержание фтора в материале намного выше, чем в окружающих тканях зуба (Leaching phase). Посредством ионного обмена, фтор-ионы диффундируют из области высокой концентрации (в цементе) в область низкой концентрации (в ткани зуба). В ходе этого процесса некоторое количество гидроксиапатитов трансформируется во фторапатиты. Через несколько месяцев содержание фтора в СИЦ и тканях зуба приходит в равновесие (Equilibrium phase). Так как равновесие фторидов между поверхностью СИЦ и ротовой жидкостью невозможно, большая часть фтора из поверхностного слоя цемента поступает в ротовую жидкость — фаза истощения (Depleted phase). Цикл заканчивается «перезарядкой» — новым поступлением фтора в СИЦ при местной аппликации материала, содержащего фторид (Recharging phase). Полагают, что воздействие фтора также повышает кислотоустойчивость эмали в зоне 1–3 мм от края пломбы.

Биологическая совместимость с тканями зуба связана со свойствами входящей в состав СИЦ полиакриловой кислоты: невозможностью ее

Репозиторий БГМУ

проникновения в дентинные канальцы из-за высокого молекулярного веса, размера и формы цепи, слабой кислотности, полного связывания с кальцием твердых тканей зуба с образованием нерастворимой соли.

Вместе с тем традиционным СИЦ присущ и целый ряд ***недостатков***:

– низкая прочность на диаметральное растяжение, обусловливающая хрупкость материала;

– низкая устойчивость к истиранию;

– недостаточная эстетичность;

– чувствительность к недостатку и избытку влаги во все периоды затвердевания до полного созревания цемента;

– существование проблемы так называемого «водного баланса» — предрасположенность к водопоглощению в течение 24 часов и водоотдаче в течение 6 месяцев после постановки;

– непостоянные адгезивные свойства;

– невысокая сила адгезии к твердым тканям зуба — 2–7 мПа (после удаления смазанного слоя возможно 8–12 мПа);

– плохие манипуляционные качества.

Для улучшения адгезии СИЦ рекомендуется проводить кондиционирование отпрепарированной кариозной полости 10%-ным раствором полиакриловой кислоты в течение 10 с. При этом растворяется «смазанный» слой без деминерализации эмали и дентина и раскрытия дентинных канальцев, снижается поверхностное натяжение, улучшается смачиваемость полости, вследствие чего цемент будет легче растекаться по поверхности. Также происходит предварительная активация в тканях зуба ионов кальция и фосфат-ионов, что увеличивает их доступность для ионного обмена с СИЦ.

Для решения проблемы «водного баланса» поверхность пломбы после постановки нужно герметизировать с помощью одного из светоотверждаемых однокомпонентных адгезивов либо специального лака (Ketac Glaze «3M ESPE», Final Varnish «VOCO», G Coat PLUS «GC»); финишную

Репозиторий БГМУ

обработку необходимо отложить на сутки, а еще лучше на 7 суток. Если реставрация, изготовленная менее 6 месяцев назад, будет подвергнута дегидратации в течение нескольких минут (например, при лечении других зубов), ее предварительно также следует защитить адгезивом или лаком.

Суммируя данные литературы, инструкции фирм-производителей и собственный опыт работы ***показаниями к применению традиционных СИЦ при лечении кариеса временных зубов*** являются:

1) реставрация кариозных полостей классов I, II[1], III, V;
2) применение ART-методики;
3) «туннельная» техника;
4) профилактическая стеклоиономерная реставрация;
5) «отсроченное» пломбирование при остром течении кариеса;
6) множественный кариес, поражение твердых тканей ниже уровня десны;
7) невозможность технически выполнить реставрацию композитом;
8) герметизация фиссур и ямок (в последнее время в связи с высокой вероятностью быстрого выпадения материала при герметизации СИЦ рекомендуется использовать термин «переходная» («transitional») герметизация);
9) применение в качестве подкладочного материала под композиты и амальгаму.

***Показания к применению традиционных СИЦ при лечении кариеса постоянных зубов*:**

1) реставрация кариозных полостей классов III, V;
2) «туннельная» техника;
3) пломбирование небольших кариозных полостей при технической возможности препарирования без разрушения краевого гребня;
4) «терапевтическая герметизация» — лечение кариеса эмали полостей класса I без иссечения эмали;
5) профилактическая стеклоиономерная реставрация;
6) герметизация фиссур и ямок;
7) временное пломбирование на первом этапе выполнения непрямой пульпотерапии;
8) применение в качестве подкладочного материала под композиты и амальгаму;
9) замещение дентина в технике реставрации «закрытого сэндвича»;
10) «отсроченное» пломбирование при остром течении кариеса.

Недостаточные прочностные качества классических СИЦ привели к созданию **пакуемых традиционных СИЦ**, таких как Ketac Molar «3M

[1] При реставрации полостей класса II наблюдается наихудшая сохранность материала.

Репозиторий БГМУ

ESPE», Fuji IX «GC», Ionofil Molar «VOCO». В них изменен химический состав (удален избыток ионов Ca^{2+}), размер и сбалансированность стекла, вследствие чего производителям удалось добиться существенных преимуществ
в сравнении с существующими ранее традиционными СИЦ:

1) значительно улучшены механические свойства (высокая прочность на сжатие, на изгиб, поверхностная твердость);

2) окончательно отверждаются в течение 5 мин от начала замешивания и могут контактировать с водой;

3) обладают минимальной истираемостью;

4) улучшены манипуляционные качества — конденсируются подобно амальгаме;

5) имеют низкую растворимость;

6) чувствительны к дегидратации в течение лишь 2 недель после постановки.

Дополнительными ***показаниями к применению пакуемых СИЦ*** являются реставрации небольших полостей класса I постоянных зубов, а также использование в качестве материала, замещающего дентин, в методике «открытого сэндвича».

В поисках путей упрощения процедуры применения пакуемых СИЦ компания GC предложила **быстроотверждаемый пакуемый СИЦ** (СИЦ с укороченным временем отверждения) — Fuji IX Fast GC. Рабочее время этого материала составляет 75 с, что позволяет получить реставрацию через 2,5 мин с момента замешивания.

Также с целью увеличения прочности СИЦ в 1980-х гг. началась разработка **металлсодержащих СИЦ**, часто называемых «керметами» (ceramic-metal mixture) (Ketac Silver Aplicap / Maxicap «3M ESPE», Miracle mix «GC», Argion, Argion Molar «VOCO» и др.).

В состав порошка этих материалов добавляли порошок серебра либо частицы амальгамового сплава (серебро–олово). В последствии для улучшения связи между серебром и матрицей цемента сплав серебро–олово был заменен сплавом серебро–палладий (происходило образование хелатных соединений между полиакриловой кислотой и оксидом палладия).

Наличие частиц серебра повышает твердость, прочность, устойчивость к истиранию, придает серый цвет цементу.

Репозиторий БГМУ

Металлсодержащие СИЦ обладают более быстрой реакцией отвердевания, меньшей чувствительностью к водопоглощению в сравнении с традиционными СИЦ.

Показания к использованию «кермет»-цементов такие же, как у быстроотверждаемых СИЦ, при отсутствии строгих эстетических требований к материалам.

Одним из способов ускорения протекания кислотно-основной реакции классического СИЦ является добавление красителя, обладающего светопоглощением в соответствии с колориметрической системой $Д_{65}$ 60 или менее.

На базе данной концепции фирма «GC» разработала материал Fuji VII, который называют **СИЦ, подверженным световой инициации**, или **фотоактивируемым самоотверждаемым СИЦ**.

Fuji VII — это СИЦ с низким соотношением порошок/жидкость, дополненный небольшим количеством красного пигмента. Материал не содержит композитных добавок, обладает выраженными бактерицидными свойствами, высоким уровнем фторвыделения, контролируемым временем отверждения, имеет розовый цвет.

В соответствии с инструкцией производителя ***Fuji VII показан*** для герметизации фиссур и ямок (герметизация недавно прорезавшихся зубов при проблемном контроле загрязнения операционного поля десневой жидкостью — прим. автора), лечения и профилактики гиперчувствительности,
защиты обнаженных поверхностей корней, временного пломбирования полости при эндодонтическом лечении.

Еще одним способом улучшить клинические результаты применения СИЦ в зонах, не подвергающихся значительной окклюзионной нагрузке, стала разработка СИЦ с высоким уровнем фторвыделения (в 6 раз выше, чем у других традиционных СИЦ) — Fuji TRIAGE (GC). Данный материал представляет собой классический СИЦ низкой вязкости. Он может применяться
в условиях повышенной влажности. Выпускается белого и розового цветов, что облегчает контроль за сохранностью материала. Розовый вариант (Fuji Triage Pink) содержит в составе краситель, обладающий светопоглощением
и позволяющий применить ускоренное принудительное отверждение за 20–40 с. Fuji TRIAGE предназначен для следующего:

– герметизации фиссур;
– защиты поверхности зубов в пришеечной области;
– предотвращения и нейтрализации гиперчувствительности;
– защиты незрелой эмали;
– изготовления полупостоянных реставраций;

Репозиторий БГМУ

– наложения временных пломб, например, в процессе эндодонтического лечения.

Существенным прогрессом в технологии СИЦ, который повлиял на развитие детской стоматологии, явилась разработка **СИЦ, модифицированных полимером**.

Vitrabond (в настоящее время носящий коммерческое название Vitrebond) был представлен фирмой 3 M Dental Products Division как первый стеклоиономерный подкладочный материал двойного отверждения.

Реставрационные материалы этого класса получили название *полимермодифицированных СИЦ* (Resin-modified GIC, RM GIC), или *гибридных СИЦ* (Photac Quick Fil «3M ESPE», Fuji LC «GC», Vitremer «3M ESPE», Цемион РС и Цемион РСЦ «ВладМиВа»).

Порошок полимермодифицированных СИЦ представляет собой рентгеноконтрастное фторалюмосиликатное стекло, иногда с добавлением высушенного кополимеризата, жидкость-раствор кополимера кислот, молекулы поликислот которых модифицированы присоединением некоторого количества метакрилатных групп (эти модифицированные радикалы на концах молекул позволяют им соединяться между собой под воздействием света). В жидкости также содержится водный раствор гидроксиэтилметакрилата (HEMA), винная кислота и фотоинициатор.

При смешивании порошка и жидкости параллельно протекают две реакции — классическая, но более медленная реакция отвердевания традиционного СИЦ с выщелачиванием ионов металла и фтора и сразу после засвечивания фотополимеризатором — полимеризация свободных радикалов метакрильных групп полимера и HEMA. Другими словами, сразу после засвечивания формируется жесткая структура материала, в которой затем протекает стеклоиономерная реакция. Так как в глубоких участках, недоступных для проникновения света фотополимеризатора, прочность материала ниже и остается некоторое количество непрореагировавших метакрилатных групп, необходимо использовать послойную технику внесения СИЦ, что не всегда удобно.

Решением проблемы явилась разработка полимермодифицированных СИЦ тройного отверждения (Vitremer «3M ESPE»). Наряду с классической стеклоиономерной реакцией и фотоинициируемой метакрилатной полимеризацией свободных радикалов, в этом цементе происходит химическое отверждение полимерной матрицы за счет катализатора, находящегося в микрокапсулах в порошке и активируемого в процессе замешивания материала. Микрокапсулы представляют собой запатентованную систему водоактивированных редокскатализаторов —

Репозиторий БГМУ

персульфата калия и аскорбиновой кислоты. Таким образом, происходит полноценное отвердевание в участках, недоступных для проникновения света, и устраняется необходимость послойного нанесения материала.

Материалы (порошок и жидкость) дополнены третьим компонентом — праймером. Состав праймера подобен составу жидкости, но менее вязок, включает в себя кополимер полиалкиновой кислоты (Vitrebond кополимер), 2-гидроксиэтилметакрилат (HEMA), этанол, фотоактиватор. Праймер предназначен для модифицирования смазанного слоя и увлажнения (смачивания) поверхности зуба с целью улучшения адгезии.

Преимуществами полимермодифицированных СИЦ перед традиционными являются:

– более высокая прочность, меньшая хрупкость и истираемость;

– более высокая адгезия к тканям зуба;

– удобство в работе, лучшие манипуляционные характеристики;

– отсутствие проблемы «водного баланса»;

– меньшая гидрофобность в сравнении с композитами, поэтому незначительная («невидимая») контаминация жидкостью операционного поля может не иметь решающего значения для сохранности материала, содержащего в своей структуре воду.

К ***недостаткам*** данного вида пломбировочных материалов относят то, что они в определенном смысле вступают в противоречие с философией СИЦ, поскольку содержат мономер. Мономеры токсичны, а следовательно, имеется определенная доля риска возникновения у пациента аллергической реакции при их применении.

Помимо этого, затвердевший материал из-за содержания гидроксиэтилметакрилата, являющегося сильным гидрофилом, будет поглощать воду, что ведет к снижению износоустойчивости. С течением времени материалы могут изменять окраску, особенно при неудовлетворительной гигиене полости рта.

Показания к применению полимермодифицированных СИЦ такие же, как и традиционных СИЦ, но, кроме этого, гибридные материалы могут использоваться в технике «открытого сэндвича». С момента появления полимермодифицированных СИЦ их свойства улучшаются производителями,
и растет число публикаций об эффективности их применения.

Одной из последних разработок в области СИЦ явился представленный недавно на стоматологическом рынке компанией 3M ESPE реставрационный материал Ketac N 100, названный производителем «nano-ionomer».

Ketac N 100 является первым **нанонаполненным полимермодифицированным (гибридным) СИЦ** двойного отверждения (кислотно-основная

Репозиторий БГМУ

и радикальная реакция отверждения). Материал совмещает в себе традиционную технологию фторалюмосиликатного наполнителя и нанотехнологию, объединяет достоинства полимермодифицированных СИЦ и нанонаполненных композитов. Помимо того Ketac N 100 — первый гибридный СИЦ, состоящий не из системы замешивания «порошок–жидкость», а из системы «паста–паста». Материал показан к применению при реставрации полостей всех классов временных зубов, небольших полостей класса I постоянных зубов. Вместе с тем опубликованных исследований, посвященных клинической эффективности Ketac N 100, на данный момент имеется недостаточно.

Технология применения

Препарирование кариозных полостей временных и постоянных зубов под СИЦ в большинстве случаев не требует соблюдения классических правил Блэка. Используются принципы биологической целесообразности (тщательная некротомия и щадящее отношение к здоровым тканям). Полость формируется с округлыми очертаниями, острые края сглаживаются, края эмали без подлежащего дентина удаляются.

Материал вносят одной порцией, возможна конденсация влажным (хорошо отжатым) ватным шариком, шаровидным штопфером или пальцем в резиновой перчатке (предварительно обработанным вазелином), если используется упроченный СИЦ. При использовании гибридных СИЦ перед внесением материала полость обрабатывают праймером, хотя целесообразность его применения во временных зубах в настоящее время является спорным вопросом. Пломбу из традиционного СИЦ не рекомендуется в это посещение обрабатывать машинным способом. Если имеется излишек материала, его лучше убрать гладилкой в направлении от пломбы к зубу до истечения рабочего времени материала. Упроченные и гибридные СИЦ можно окончательно полировать в то же посещение, не ранее чем через 8 минут после затвердевания, но только под водяным охлаждением во избежание перегрева и дегидратации, а еще лучше окончательную полировку проводить через 24 часа. Изоляция СИЦ повышает долговечность пломбы.

Репозиторий БГМУ

Биоактивность СИЦ позволяет использовать их (как указывалось выше) также в качестве реставрационных материалов при использовании ***ART-методики.*** ART-методика (атравматичное восстановительное лечение) разработана и обоснована профессором Taco Pilot (Нидерланды). Применяется в тех случаях, когда нельзя осуществить препарирование с использованием ротационных инструментов, в том числе и при работе с детьми раннего возраста. Техника лечения максимально упрощена. Кариозная полость препарируется ручными инструментами. Затем она высушивается ватными шариками и пломбируется СИЦ. Если пломбирование произведено на ранних стадиях развития кариеса, то это позволяет остановить прогрессирование процесса разрушения твердых тканей зуба, даже если на стенках был оставлен пигментированный дентин. В дальнейшем, при изменении условий для выполнения реставрации (стабилизация кариозного процесса, взросление ребенка и формирование у него сотрудничающего поведения), возможно восстановление зуба компомерными и композиционными материалами. Родителей пациента необходимо предупредить о возможных сроках замены реставрации из СИЦ.

КОМПОЗИЦИОННЫЕ МАТЕРИАЛЫ

Общая характеристика

Композиционные реставрационные материалы являются самыми популярными материалами во «взрослой» терапевтической стоматологии, но их применение у детей и подростков имеет ряд ограничений и особенностей. Так как химическое строение, классификация, характеристики композиционных материалов, а также стандартные схемы их применения широко освещены в многочисленных публикациях и учебных пособиях, мы сочли целесообразным остановиться только на особенностях использования данных материалов в практике детского стоматолога.

Композиционные материалы на основе Bis-GMA, по данным стоматологической литературы, во временных зубах можно применять для пломбирования окклюзионного кариеса (I класс), полостей II класса, если полость не простирается за пределы проксимальных линейных углов, и III, IV, V классов, а также реставрации временных резцов с использованием целлулоидных колпачков.

J. R. Pinkham, P. S. Casamassimo et al. (2005) рекомендуют использовать композиционные материалы для реставрации I, II, III, IV и V классов по Блэку во временных и постоянных зубах.

Согласно рекомендациям Американской академии детских стоматологов, ***показаниями к применению*** композиционных материалов являются:

– небольшой окклюзионный кариес, требующий проведения профилактической композитной реставрации (как во временных, так и в постоянных зубах);

– окклюзионный кариес, распространяющийся на дентин;

– полости класса II во временных зубах, не переходящие проксимальные углы;

– полости класса II в постоянных зубах, занимающие от одной трети до одной второй щечно-язычного межбугрового пространства зуба;

– полости III, IV, V классов во временных и постоянных зубах;

– реставрации временных и постоянных зубов с использованием Strip-коронок.

Не рекомендуется использовать композиты во временном прикусе при невозможности тщательной изоляции от слюны, при обширных реставрациях временных моляров (большие поражения, захватывающие более двух поверхностей), а также у детей с высоким риском кариеса (множественный кариес, наличие очаговой деминерализации эмали, плохая гигиена полости рта, если пациент не поддерживает гигиену после обучения и мотивации).

Технология применения

Анатомо-физиологические особенности временных зубов и постоянных зубов с незавершенным формированием корней не позволяют механически использовать методику композитной реставрации «зрелых» постоянных зубов. Адаптация применения композиционных материалов у детей касается следующих моментов: протравливания и бондинга.

Принципиально все существующие адгезивные системы можно разделить на самопротравливающиеся и требующие предварительного протравливания.

Согласно директиве Американской академии детских стоматологов по педиатрической восстановительной стоматологии, эмалево-дентинные адгезивы эффективны при лечении временных зубов, поскольку способствуют улучшению ретенции пломбировочного материала, минимизации краевой микротечи, снижению чувствительности твердых тканей при условии строгого соблюдения инструкции по их применению.

По данным стоматологической литературы, адгезивные системы эффективно связываются с эмалью временных зубов, но по-разному — с дентином. Сила сцепления различных адгезивных систем с эмалью временных зубов одинакова. Механизм дентинного бондинга аналогичен во временных и постоянных зубах. Однако сила сцепления самопротравливающихся адгезивных систем и адгезивных систем с предварительным тотальным травлением во временных зубах ниже, чем в постоянных, что обусловлено различием обрабатываемого субстрата (гистологические особенности дентина временных зубов). При этом различные адгезивные системы демонстрируют сходные показатели. При использовании адгезивной системы с тотальным травлением образующийся гибридный слой шире, чем у самопротравливающихся систем. Вместе с тем в последнее время появляется все больше данных, свидетельствующих о том, что при тотальном кислотном протравливании гипоминерализованного дентина происходит слишком глубокое уничтожение его неорганической матрицы, вследствие которого праймер не может диффундировать на всю глубину протравленного дентина. В результате под пломбой образуется слой, в котором произошло разрушение минерального компонента, но не образовалась гибридная зона. При этом данное место является слабым звеном изготовленной реставрации не только в плане ухудшения адгезии, но и вследствие возможности развития послеоперационной гиперестезии (чувствительности), рецидивирующего кариеса и воспаления пульпы зуба.

Самопротравливающиеся адгезивные системы применяются по однотипной схеме как во временных, так и в постоянных «незрелых» и

«зрелых» зубах, т. е. адаптации методики не требуется. In vitro установлено, что не все самопротравливающиеся адгезивы полностью запечатывают дентинные канальцы, что и не обеспечивает в последующем достаточную прочность соединения с композиционным материалом. Плюсом самопротравливающихся адгезивных систем является упрощение методики композитной реставрации, а также отсутствие зоны деминерализации под гибридным слоем.

Исследования на временных зубах in vivo показали, что обязательным условием образования гибридного слоя при использовании адгезивной системы с тотальным травлением является полное удаление необратимо измененного инфицированного дентина. Если же некротизированный дентин частично сохраняется в кариозной полости, в результате диффузии адгезивной смолы в область инфицированного дентина формируется измененный гибридный слой, над и под которым обнаруживаются кислотоустойчивые ткани, что значительно снижает клиническую эффективность последующей реставрации. В то же время сила сцепления самопротравливающихся систем с интактным и кариозным дентином временных зубов статистически не различалась.

При использовании адгезивных систем, требующих предварительного (как правило, тотального) протравливания, ранее предлагали 60-секундную обработку дентина временных зубов ортофосфорной кислотой, объясняя это большим содержанием органических компонентов во временных зубах по сравнению с постоянными. В последние годы появились рекомендации уменьшать время протравливания: T. N. Sardella, F. L. de Castro et al (2005), в частности, предлагают продолжительность обработки дентина временных зубов ортофосфорной кислотой 7 с при последующем применении Single Bond (3M ESPE) и 10 с при последующем применении Clearfil SE Primer (Kuraray, Япония).

В последние годы появились композиты, имеющие, по мнению их создателей, прямую адгезию к твердым тканям временных зубов (Эстерфилл Ca/F (Медполимер)), что позволяет исключить этапы

нанесения праймера и адгезива (В. М. Елизарова и др., 2008). Адгезия с твердыми тканями временных зубов достигается у этих материалов за счет наличия в составе специального органического наполнителя — фосфорилированного Bis-GMA, фосфорные группы которого образуют комплексные соединения с ионами кальция гидроксиапатита эмали и дентина. Публикаций, подтверждающих клиническую эффективность данных материалов, в настоящее время имеется мало.

Основной недостаток композитов — усадка полимеризации, оказывающая ряд нежелательных последствий, основным из которых является микротечь, часто приводящая к развитию вторичного кариеса. Помимо микротечи, в больших (широких) полостях боковых зубов, когда после иссечения некротизированных тканей стенки остаются тонкими, во время полимеризации возможно микросмещение бугров, что в последующем приводит к фрактуре стенок зуба.

Методы профилактики подобных осложнений — использование прокладок, «сэндвич-техника» пломбирования, использование предварительно подготовленных штифтов из композиционного материала. Хотя во «взрослой» стоматологии композиционные материалы применяются в основном без прокладок, при работе с временными и постоянными «незрелыми» зубами важно правильное применение этого базового слоя, который снижает риск гиперестезии, вторичного кариеса и пульпита. Прокладка препятствует росту микроорганизмов под композитом, предупреждает образование щели между дном полости и пломбой, снижает микротечь, стимулирует минерализацию дентина, позволяет увеличить связь пломбировочного материала с тканями зуба. С этой целью в основном используют СИЦ.

Раньше считалось, что использование композиционных материалов может привести к повреждению пульпы зуба из-за цитотоксического эффекта. Чтобы этого избежать, применяли изолирующие прокладки. Однако результаты многолетних экспериментальных и клинических исследований позволили заключить, что композиционные материалы не инициируют цитотоксический эффект. Фактором, вызывающим повреждение пульпы, является инфекция. Источниками инфекции под пломбой могут быть:

– микроорганизмы смазанного слоя;

– микроорганизмы и их токсины на стенках полости после очищения и дезинфекции;

– микроорганизмы, попадающие с поверхности зуба в щель между пломбой и стенкой полости (микротечь) при усадке;

– микроорганизмы, содержащиеся в наружных отделах дентинных трубочек под кариозным поражением и размножающиеся под пломбой.

Вышеперечисленные факторы инфицирования еще раз свидетельствуют о необходимости грамотного препарирования кариозной полости и тщательного соблюдения методики адгезивной подготовки тканей зуба.

Препарирование кариозных полостей при использовании в качестве реставрационных материалов композитов имеет ряд особенностей, отличающих его от классической методики Блэка.

Основные принципы препарирования кариозных полостей при реставрации композиционными материалами:

– щадящее препарирование тканей только в области дефекта с формированием скоса на эмали;

– удаление нависающих краев эмали без подлежащего дентина;

– сглаживание острых углов и краев полости;

– определение точек окклюзионных контактов при препарировании. Если окклюзионной контакт попадает на границу пломба–зуб, то полость профилактически расширяется.

Препарирование кариозных полостей I класса имеет следующие особенности:

1. Дно полости может быть рельефным, в соответствии с топографией пульпы. Особенно бережно относятся к дентину в области проекции рогов пульпы.

2. Иссечение кариозных тканей в проксимальных направлениях при необходимости ведут до эмалевых (краевых) гребней, по возможности

сохраняя их. Однако если под эмалевыми гребнями удален весь дентин, их иссекают.

3. Медиальная и дистальная стенки могут быть параллельны или же незначительно дивергировать (до 10°) в сторону жевательной поверхности.

4. С целью сохранения иммунных зон зуба — бугров и их скатов, на которых расположены окклюзионные контакты, щечная и язычная стенки могут конвергировать (до 10°) в сторону жевательной поверхности или быть параллельными (при этом угол между стенками и дном будет 90°).

5. Для предупреждения образования микропространств (создающихся при объемной усадке фотополимеров) все углы полости закругляют с помощью боров.

6. Не рекомендуется расширение полости в щечную и язычную стороны более чем на ½ расстояния между верхушкой бугра и центральной бороздой. Если это расстояние больше на 1–1,5 мм, бугор истончен и лишен подлежащего дентина, во избежание образования трещин и сколов необходимо сошлифовать бугор с последующим восстановлением пломбировочным материалом.

7. В полостях I класса не проводят сошлифовывание эмалевого края по нескольким причинам:

– толщина эмали достаточна, чтобы обеспечить оптимальную площадь сцепления с композитом;

– эмалевые призмы идут в направлении поверхности фиссур, поэтому при препарировании кариозной полости они пересекаются поперек и обеспечивают таким образом необходимую для микроретенции шероховатость поверхности;

– при скашивании эмали на жевательной поверхности зуба границы полости расширяются, что увеличивает вероятность попадания окклюзионного контакта на границу пломба–зуб, а тонкий слой композиционного материала, покрывающий скос, может привести к сколу пломбировочного материала.

Полость II класса препарируют в зависимости от ее локализации: ниже контактного пункта, на уровне или выше контактной зоны с соседним зубом. Выделяют следующие особенности препарирования:

1. Если кариозная полость расположена ниже контактного пункта (в придесневой области), то ее можно препарировать как полость V класса, создавая доступ со щечной стороны. Удобнее выполнять такую обработку при одиночно стоящем зубе. Если условия для препарирования через щечную поверхность недостаточны, полость выводят на жевательную поверхность.

2. Если сочетаются полости I и II класса, то они могут быть соединены вместе и состоять из двух частей — окклюзионной и проксимальной. При препарировании окклюзионной части используются такие же принципы, как и при I классе. Проксимальная часть формируется так, чтобы щечная и язычная стенки конвергировали в сторону жевательной поверхности. При этом окклюзионная часть будет уже придесневой.

3. Для улучшения фиксации пломбы в придесневой области делают ретенционную борозду. Для предупреждения скоса эмали в области придесневой стенки, борозду выполняют в дентине, отступая от эмалево-дентинной границы на 0,5 мм.

4. При отсутствии подлежащего дентина, наличии трещин и истонченной эмали в области бугров, для предупреждения отколов последних, они сошлифовываются на $^1/_3$–$^1/_2$ с последующим восстановлением композиционным материалом.

Туннельное препарирование относится к технике лечения аппроксимальных кариозных реставраций незначительного размера (необходим слой не менее 2 мм неизмененного дентина над полостью) и описано при использовании текучих композитов. Достоинство этой техники — щадящее препарирование структуры зуба, недостаток — сложный доступ к полости при препарировании и реставрации. Доступ к дефекту твердых тканей зуба следует делать через окклюзионную ямку, сохраняя при этом центры жевательной нагрузки и краевого гребня. В результате сохраняется

естественная контактная поверхность, не повреждается соседний зуб, уменьшается возможность возникновения микропроницаемости проксимальных пломб. Следует учитывать, что туннельное препарирование требует большого мастерства, так как возможно образование трещины краевого гребня, приводящее к сколу эмали, а неполное удаление инфицированного дентина в будущем может вызвать прогрессирование кариеса. В зависимости от степени вскрытия очага кариозного поражения на медиальной поверхности зуба препарируемый туннель может быть закрытым, частично открытым или полностью открытым. Туннельное препарирование противопоказано в зубах с треснутым краевым гребнем или когда под ним менее 2 мм здоровой ткани.

При препарировании полостей III класса под композиты следует помнить, что:

1. Полость можно формировать, ограничиваясь проксимальной поверхностью зуба, если кариозный процесс не поражает вестибулярную или небную поверхности и есть возможность обеспечить доступ к полости.

2. Раскрытие полости III класса при наличии рядом стоящего зуба по эстетическим соображениям выполняют с небной или язычной стороны.

3. Если вестибулярная стенка кариозной полости представлена тонким слоем эмали без подлежащего дентина, доступ к полости делают через губную поверхность.

4. Ретенционную борозду выполняют в дентинной области придесневой стенки, отступая 0,5 мм от эмалево-дентинного соединения.

5. Если окклюзионные контакты (резцовый путь) попадают на границу пломба–зуб, проводят профилактическое расширение полости.

6. На вестибулярной поверхности выполняют скос эмали, ширина которого равна радиусу пломбы.

7. Если пигментированный проксимальный край полости находится в контакте со смежным зубом, то его можно скашивать в этой зоне

металлической штрипсой. Точку контакта с рядом стоящим зубом максимально сохраняют.

Границы ***препарирования полостей IV класса*** диктуются размерами кариозной полости зуба, наличием или отсутствием дефекта твердых тканей зуба в противоположной проксимальной поверхности. Кариозную полость препарируют по тем же принципам, что и полость III класса. При этом возможно:

1. Создание придесневой ретенционной борозды.

2. Создание скоса эмали на вестибулярной поверхности; скашивание эмали на 45° или просто ее финирование.

При препарировании полостей V класса необходимо выполнять следующие условия:

1. Во время препарирования бор располагают строго перпендикулярно
к вестибулярной поверхности зуба.

2. Гингивальная стенка должна быть параллельна краю десны и отстоять от нее приблизительно на 1 мм.

3. Мезиальная и дистальная стенки должны быть параллельны соответственно проксимальным поверхностям зуба, а окклюзионная стенка — жевательной поверхности.

4. Все края должны быть закруглены.

5. Ретенционные борозды формируют в аксиоокклюзионном и аксиогингивальном углах.

6. Скос создают по направлению к экватору.

7. Идеальная глубина аксиальной стенки — 0,5 мм ниже эмалево-ден-тинного соединения; ее форма повторяет форму зуба (дно полости делают выпуклым).

8. Угол между придесневой стенкой и дном может быть острым.

Основная особенность ***препарирования полостей VI класса*** — наиболее щадящий подход к удалению кариозных тканей, поскольку

иссечение избыточного количества твердых тканей бугра или режущего края зуба приведет к ослаблению зоны, на которую попадает самая большая нагрузка при жевании и откусывании пищи. Кроме этого, выполняются следующие условия:

1. Оптимальная глубина полости 1,5 мм, если нет необходимости в более глубоком препарировании в связи с распространением кариозного процесса.

2. Возможно сохранение эмали, лишенной подлежащего дентина. Это связано с достаточно большой толщиной слоя эмали, особенно в области верхних бугров моляров и премоляров.

3. Край эмали не следует препарировать в виде скоса.

В случае значительного (широкого и глубокого) кариозного разрушения композит может служить в качестве материала, замещающего эмаль, а СИЦ, модифицированный смолой, — в качестве материала, замещающего дентин. Эта методика часто называется *«сэндвич»*, или *«стратификационная (слоистая) реставрация»*. В полостях I класса выполняют закрытый «сэндвич», в полостях II класса — «открытый».

Для реставрации в технике «сэндвич» препарирование проводят в обычной манере (адгезивная техника). После применения адгезивной системы (согласно инструкции) гибридный материал (в полостях I класса можно применять СИЦ) вносится внутрь полости до эмалево-дентинной границы и отверждается, излишки удаляются бором. Эмаль протравливается, проводится реставрация композитом.

При выполнении реставраций зубов со «скрытыми» аппроксимальными полостями, когда сохранена жевательная поверхность зуба (или небная — для передних зубов), можно использовать методику силиконового шаблона (ключа). Это позволяет уменьшить время, затраченное на выполнение реставрации, а также свести к минимуму коррекцию окклюзионных контактов. В детской стоматологии эта методика используется в основном при лечении постоянных зубов.

Этапы реставрации боковых зубов с помощью силиконового шаблона:

1. Замешивание силиконового оттискного материала.

2. Помещение полученной массы на зуб, подлежащий реставрации и ее распределение. Оттиск должен захватывать реставрируемый зуб и два соседних (один мезиальнее, второй дистальнее), это делается для более точного контакта поверхности зуба и уже готового ключа при последующих этапах работы. Вестибулярный и оральный края оттиска должны заканчиваться на уровне экватора, в противном случае введение и выведение шаблона при выполнении реставрации будет затруднено (рис. 1).

3. Полимеризация силиконового шаблона.

4. Снятие силиконового шаблона с зуба, промывание шаблона и проверка его на наличие пор.

5. Изготовление при помощи бора специальных отводных каналов в шаблоне. Они должны быть расположены таким образом, чтобы не повлиять на качество отображаемого шаблоном рельефа (рис. 2).

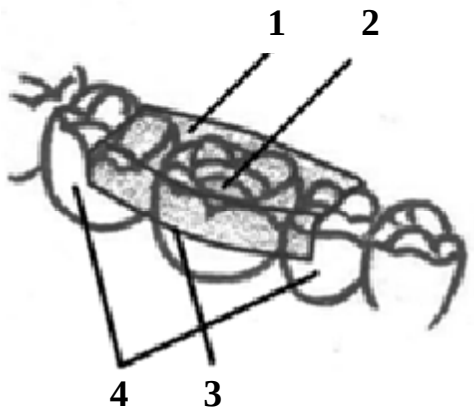

Рис. 1. Силиконовый шаблон на зубном ряду:

1 — силиконовый шаблон; *2* — отпрепарированная полость; *3* — нижний край шаблона; *4* — соседние зубы (В. Ф. Михальченко и др., 2010)

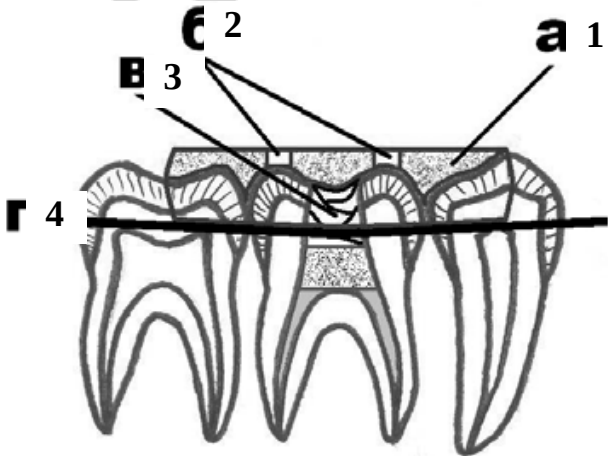

Рис. 2. Продольный срез силиконового шаблона:

1 — силиконовый шаблон; *2* — отводные каналы; *3* — пломбировочный материал; *4* — линия экватора (В. Ф. Михальченко и др., 2010)

6. Препарирование зуба.

7. Адгезивная подготовка кариозной полости согласно инструкции фирмы-изготовителя для выбранной врачом адгезивной системы.

8. Послойное внесение композиционного материала (кроме последнего слоя) и его полимеризация.

9. Внесение последнего слоя материала.

10. Установка силиконового ключа на зуб, при этом излишки материала выходят через отводные каналы.

11. Удаление силиконового шаблона, оценка полученного рельефа окклюзионной поверхности.

12. При необходимости — повторение предыдущего этапа до достижения нужного результата.

13. Полимеризация материала.

14. Проверка окклюзионных контактов и финальная обработка полученной реставрации.

Восстановление передних зубов с помощью силиконового ключа отличается от вышеописанной методики тем, что изготавливают слепок и вестибулярной, и небной поверхностей, который затем разрезают по линии режущего края и используют только небную часть шаблона. Соответственно, отводные каналы не нужны, оральный край слепка может доходить до десневого края.

В последнее время для достижения оптимальных эстетических результатов при восстановлении обширных кариозных поражений временных моляров с хроническим течением процесса стала популярной методика реставрации композитом при помощи стандартного целлулоидного колпачка (Strip-коронки).

Этапы реставрации с использованием Strip-коронки:

1. Препарирование кариозно-измененных тканей зуба.

2. Сошлифовывание режущего края примерно на 2 мм и разобщение аппроксимальных поверхностей реставрируемых зубов.

3. Закрытие обнаженного дентина СИЦ.

4. Подготовка целлулоидного колпачка: его обрезают до нужной длины и делают два отверстия в области углов режущего края при помощи острого зонда.

5. Адгезивная подготовка эмали с использованием выбранной адгезивной системы согласно методике производителя с полимеризацией адгезива.

6. Заполнение колпачка композитом.

7. Фиксация колпачка на зубе с некоторым давлением, для выхода излишков материала через сделанные в области углов режущего края отверстия.

8. Полимеризация материала.

9. Удаление целлулоидного колпачка.

10. Проверка окклюзионных контактов и обработка полученной реставрации.

Следует отметить, что применение Strip-коронок не получило еще широкого распространения среди детских врачей-стоматологов в Беларуси, хотя данная методика и имеет множество положительных свойств: простота, малое время и отличный эстетический результат при восстановлении временных резцов.

КОМПОМЕРЫ

Компомеры занимают достаточно прочные позиции в современной детской стоматологической практике. Они особенно показаны, когда нужно добиться хороших эстетических результатов у пациентов, склонных к кариесу.

Химическое строение компомеров в целом такое же, как и у композитов. Однако мономеры, входящие в состав компомеров, модифицированы таким образом, что включают кислотные функциональные (карбоксильные) группы, которые могут давать кислотно-основные реакции с фтороалюминосиликатным стеклом после поглощения воды. Некоторые материалы содержат дополнительные соединения фтора, такие как трифторид иттербия и бифторид стронция, чтобы усиливать выделение материалом фтора. Кислотно-основные реакции происходят только в поверхностных слоях, что объясняет более низкую устойчивость к истиранию компомеров по сравнению с композитами. Поглощение воды, необходимое для активации карбоксильных групп, может значительно уменьшить

образование краевого зазора, возникающего вследствие полимеризационной усадки.

Полости при реставрации с использованием компомеров должны быть протравлены и подвергнуты адгезивной подготовке или обработаны самопротравливающим праймером, чтобы уменьшить краевое подтекание и пигментацию.

К плюсам компомеров можно отнести хорошую адгезию (при правильном использовании адгезивных систем), эстетичность и хорошие манипуляционные свойства. Наилучший подбор цвета компомера при выполнении эстетических реставраций достигается путем полимеризации небольшого количества материала на невысушенном зубе или сравнения оттенка полимеризованного материала с оттенком невысушенного зуба перед началом реставрационных процедур.

Компомеры могут быть рекомендованы для пломбирования полостей всех классов, однако они имеют чувствительную технику постановки пломбы и требуют адекватного поведения ребенка, поэтому не всегда используются при лечении временных зубов. При этом компомеры имеют кариеспрофилактические свойства (хотя и менее выраженные, чем у СИЦ), что делает их материалами выбора при реставрации временных зубов.

Применению компомеров посвящено множество краткосрочных и долгосрочных клинических исследований, показавших хорошую клиническую эффективность данных материалов при их использовании в детской стоматологии. По данным радиографии установлено, что при пломбировании полостей II класса во временных зубах компомеры обеспечивают лучшую краевую адаптацию пломбы в десневой области по сравнению с амальгамами (результаты 24-месячного наблюдения), в то же время ретенция и цветостойкость их близка к композиционным материалам. Поэтому сегодня компомеры рассматриваются как альтернатива амальгамам при лечении временных моляров.

Есть также данные клинической оценки реставраций полостей III и V классов с применением компомера и модифицированного композитной смолой СИЦ через пять лет после их постановки. Клинические свойства компомеров в целом были выше, чем у

модифицированных композитной смолой СИЦ. Несмотря на то что краевое прилегание и изменение цвета были основными проблемами компомеров, вторичный кариес при их использовании встречался очень редко. Последнее может быть связано со способностью данного материала выделять фтор.

Наиболее распространенным представителем компомеров в настоящее время является семейство реставрационных материалов Dyract (Dentsply). Одним из недостатков представителей этого семейства было длительное время полимеризации материала — 40 с, но у материала последнего поколения Dyract XP, оно сокращено до 10 с (при мощности полимеризационной лампы $\geq$ 500 мВт/см^2).

При лечении детей имеет значение не только тщательное соблюдение техники реставрации, но и сотрудничество пациента. С этой точки зрения выигрывает материал, который обеспечивает не только качественное лечение, но и мотивацию ребенка к его проведению. К таким материалам относится цветной компомер Twinky Star, палитра которого включает 7 ярких цветов с мерцающими блестками (белый, золотой, лимонный, розовый, синий, оранжевый, зеленый). Применение Twinky Star способствует снижению дентофобии у детей и обеспечивает качественное и комфортное для пациента лечение неосложненных форм кариеса временных зубов, а также позволяет мотивировать ребенка к посещению стоматолога и проведению лечения. Материал показал хорошие клинические результаты.

Техника препарирования под компомеры сводится к удалению тканей, пораженных кариесом. Углы полостей следует закруглять. Элементы классического препарирования (ровное дно, отвесные стенки) для усиления ретенции пломбы требуются только в случае, когда восстанавливаемая часть будет подвергаться высоким окклюзионным нагрузкам. Для предупреждения сколов эмалевый край финируют. Адгезивная подготовка тканей зуба и технология применения компомеров соответствуют таковым у композиционных материалов.

ГИОМЕРЫ

Гиомеры, как и компомеры, относятся к категории гибридных материалов. Они созданы на основе технологии предварительно прореагировавшего стеклоиономера (S-PRG). Основное стекло в этих материалах реагирует с кислотными полимерами в воде перед включением в силикатно-наполнен-ную смолу. Эта технология отличается от технологии получения компомеров, где в состав смолистой матрицы включаются различные количества дегидратированных кислот. Кислота не реагирует со стеклом до тех пор, пока реставрация не начнет поглощать воду. Наполнитель S-PRG обладает способностью накапливать и выделять фтор в зависимости от его концентрации в полости рта, что придает гиомерам биоактивность. Кроме этого, благодаря взаимодействию между компонентами слюны и элементами наполнителя S-PRG на поверхности материала образуется особая пленка, которая постоянно обновляется, минимизируя адгезию зубной бляшки и колонизацию бактерий. Если происходит удаление этой пленки (при чистке зубов, например), при взаимодействии со слюной формируется новый защитный слой.

Как и компомеры, гиомеры полимеризуются светом и требуют применения адгезивных систем для достижения адгезии к тканям зуба.

По мнению производителей, в целом применение технологии S-PRG дает созданным с ее помощью материалам следующие ***преимущества***:

– накопление и выделение фтора;

– эстетика, близкая к эстетике натурального зуба;

– препятствие адгезии зубного налета;

– высокий уровень рентгеноконтрасности;

– длительная клиническая стабильность;

– устойчивость к изнашиванию в области жевательных зубов.

Показаниями к применению гиомеров в детской стоматологии являются:

– восстановление полостей I, III, IV, V классов по Блэку;

– выборочное восстановление полостей класса II;

– лечение пришеечных эрозий;

– восстановление травматических повреждений режущего края;

– прямые эстетические реставрации.

Представителем гиомеров является материал BEAUTIFIL II (Shofu). Из особенностей данного материала стоит также выделить флуоресценцию, близкую к тканям натурального зуба и то, что оттенки материала одинаковы как до полимеризации, так и после. Материал показал хорошую клиническую эффективность в ходе 8-летнего исследования.

Техника препарирования кариозных полостей под гиомеры соответствует таковой при использовании компомерных материалов, как и методика реставрации.

АМАЛЬГАМА

Общая характеристика

Дентальная амальгама представляет собой сплав смешанных с ртутью частиц серебра, олова, меди и цинка. Ртуть со сплавом смешивают в соотношении 42 : 58. Процесс образования амальгамы заключается в смачивании металла ртутью, после чего происходит их взаимная диффузия с образованием холодного сплава, в котором возникают химические соединения перечисленных выше металлов и ртути.

Датой рождения амальгамы считается 1855 г., когда Блэк предложил состав металлического порошка, с некоторыми изменениями лежащий в основе и современных амальгам.

Амальгамовый порошок включает два основных компонента: интерметаллическое соединение Ag_3Sn (гамма-фаза) и эвтектическую[2]

[2] Эвтектическая смесь (eutectic solution) — смесь, образующаяся при смешивании некоторых твердых веществ, температура плавления которой ниже комнатной, хотя температура

Репозиторий

легкоплавную смесь Ag_3Sn + Sn. Чем больше в сплаве серебра, тем выше в нем содержание Ag_3Sn. В процессе амальгамирования при взаимной диффузии сплава и ртути часть гамма-фазы и олова реагирует со ртутью, а часть исходной гамма-фазы остается. При этом возникают две новые фазы: гамма-1 и гамма-2. Гамма-2-фаза (SnHg), образующаяся в результате взаимодействия олова и ртути, является слабым местом в структуре сплава, так как она уменьшает механическую прочность общей структуры и снижает коррозионную устойчивость металла. При коррозии, начинающейся в щели между зубом и пломбой, олово гамма-2-фазы окисляется, и освобождается металлическая ртуть, диффундирующая затем обратно в амальгаму и реагирующая там снова с фазой гамма-1. В результате описанного процесса происходит так называемое «ртутное расширение», следствием которого является изменение объема пломбы. Это может привести к возникновению дефекта и отломам ее краев.

По химическому строению амальгамы бывают:

– традиционные (содержат гамма-2-фазу);

– современные (не содержат гамма-2-фазу после затвердевания за счет более высокого содержания меди). Также эту амальгаму называют «амальгама с высоким содержанием меди», «амальгама без гамма-2-фазы».

Амальгама — достаточно часто используемый за рубежом пломбировочный материал для временных зубов. Она показана для реставрации полостей на одной поверхности (I класс во временных и постоянных зубах, III, V классы во временных зубах) или небольших полостей на двух поверхностях (II класс во временных молярах и премолярах) при условии, что полость не простирается за пределы проксимальных линейных углов.

Недостатками ее является несоответствие цвету зуба (следовательно, преимущественно амальгама будет использоваться при реставрации

плавления каждого вещества в отдельности выше комнатной. При этом наблюдается частичное или полное разжижение смеси. Эвтектические смеси относятся к неводным растворам.

Репозиторий БГМУ

полостей I и II классов) и связанное с этим негативное отношение к ней ряда
пациентов, отсутствие химической связи с тканями зуба, необходимость создания условий для механической ретенции. Однако отсутствие постоперативной чувствительности, хорошая сохранность в течение многих лет, низкая чувствительность техники постановки позволяют широко использовать амальгаму в постоянных боковых зубах у детей в различные сроки их формирования.

ТЕХНОЛОГИЯ ПРИМЕНЕНИЯ

При постановке пломбы из амальгамы используется классическая техника препарирования кариозной полости (по Блэку).

Критерии правильно отпрепарированной полости ***I класса*** под амальгаму:

– отсутствие подрытых краев эмали, лишенной подлежащего дентина;

– стенки и дно полости плотные при зондировании (необходимо удалить некротизированный деминерализованный (размягченный) дентин с целью ликвидации очага инфекции и обеспечения прочного контакта с пломбировочным материалом);

– в контуры полости включены все фиссуры и ямки на окклюзионной поверхности;

– при формировании полости препарируются интактные ткани с целью обеспечения прочной фиксации пломбировочного материала в полости за счет ретенции (для увеличения ретенции могут применяться специальные приемы — ретенционные пункты, нарезки, насечки);

– проводится скашивание эмалевых призм и финирование эмалевых стенок контура полости.

Отпрепарированная форма контура полости I класса постоянных зубов, этапы постановки пломбы из амальгамы аналогичны таковым во временных молярах, за исключением нескольких положений:

– так как толщина эмали постоянных моляров больше, чем временных, идеальная глубина препарирования от окклюзионной поверхности в глубину дентина (пульпарной стенки) составляет 2–2,5 мм;

– идеальная ширина полостей в области истмусов — 1,25–1,5 мм ($^1/_3$–$^1/_4$ часть межбугровой ширины);

– щечная и язычная стенки полости должны быть параллельны между собой, угол между ними и пульпарной стенкой — 90°;

– пульпарная стенка может быть плоской.

Следует помнить, что при препарировании первого моляра верхней челюсти необходимо сохранить косой гребень. Если борозда, пересекающая косой гребень, имеет глубокую фиссуру или разрушена кариесом, его иссекают при препарировании. При препарировании премоляров верхней челюсти в форму контура кариозной полости включается мезиальная и дистальная ямки, а также центральная борозда, если она имеет выраженную фиссуру (фиссурирована). Проксимальные стенки полости должны быть параллельны наружному контуру зуба.

В полостях ***II класса*** постоянных зубов полость состоит из окклюзионной и проксимальной частей. Особенности препарирования проксимальной части:

– лингвальная и щечная стенки должны быть параллельны контуру соседнего зуба;

– как и во временных зубах, разрывается контакт с соседним зубом с язычной, щечной и лингвальной сторон на величину 0,5 мм;

– с помощью обратноконусного или шаровидного бора наименьшего размера на низкой скорости выполняются щечно- и язычно-аксиальные ретенционные борозды в соответствующих линейных углах (не требуется при пломбировании композитом);

– создается скос аксио-пульпарного угла;

– создается обратный изгиб в месте соединения проксимальной и окклюзионной порции щечной стенки;

– скос эмали гингивальной стенки определяется направлением эмалевых призм в этой области.

Анатомо-физиологические особенности строения несформированных постоянных зубов у детей диктуют необходимость использования изолирующей прокладки, в качестве которой могут быть использованы СИЦ или специальные амальгамбонды (адгезивная техника работы с амальгамой). Применение адгезивных систем при работе с амальгамой призвано создать адгезию реставрации к тканям зуба (и, как результат, снизить потребность в формировании дополнительных ретенционных пунктов), уменьшить проблемы, связанные с высокой тепло- и электропроводностью материала.
Недостатками адгезивной методики работы с амальгамой являются: увеличение стоимости реставрации, ограничение условий выполнения (изоляция от слюны) и усложнение техники постановки пломбы.

После препарирования кариозной полости и размещения матрицы, которая фиксируется клином, амальгаму вносят в основную полость, конденсируют штопфером маленького размера для хорошей адаптации к линейным углам полости. Амальгаму вносят слегка с избытком, это позволяет не удалять слишком много материла при проведении финишной обработки или карвинга (от англ. carving — резная работа). Каждая порция тщательно уплотняется специальным штопфером. При конденсации амальгамы на поверхности пломбы выделяется избыток ртути (жидкая амальгама, гамма-2-фаза). Ее необходимо удалить. После этого вносится следующая порция амальгамы. Следует отметить, что от тщательности конденсации амальгамы зависит прочность пломбы, плотность краевого прилегания и количество «лишней» ртути, оставшейся в пломбе. Чем меньше остаточной ртути в амальгаме, тем выше ее прочность, меньше текучесть и расширение. Моделирование пластичной амальгамы заключается в создании окончательной формы пломбы, грубое моделирование осуществляется плотным ватным тампоном, смоченным в спирте и отжатым. При этом с поверхности пломбы удаляются избытки материала, особенно гамма-2-фазы. Затем приступают к тонкому моделированию пломбы. При этом острым инструментом (например, экскаватором) снимается небольшой слой на поверхности зуба

у края пломбы. Если эта манипуляция не выполняется, то наслоившаяся на поверхность зуба амальгама откалывается от основной массы пломбы, и со временем между зубом и пломбой образуется ступенька. Кроме того, на этом этапе формируются бороздки (фиссуры) на поверхности пломбы. «Блеснение» пломбы осуществляется в стадии твердения амальгамы, т. е. сразу после тонкого моделирования. Оно заключается в легком заглаживании гладким инструментом смоделированной поверхности пломбы. В результате этого уменьшается порозность поверхностного слоя, улучшается краевое прилегание. Этап «блеснения» в основном проводится при применении «высокомедных» амальгам. Необходимо учитывать, что твердение амальгамы — процесс длительный. Поэтому целесообразно рекомендовать пациенту не подвергать такую пломбу нагрузке в течение суток (не жевать на этой стороне и не принимать твердой пищи). Шлифование и полирование пломбы проводится не раньше чем через 24 часа. Шлифование осуществляется карборундовыми головками, финирами; полирование — щетками, полирами, полировочными головками, круглоголовчатым штопфером (вручную). Движения полировочных инструментов при этом — от центра пломбы к ее краям. При шлифовании и полировании следует избегать перегрева пломбы, так как это ведет к испарению ртути и нарушению структуры поверхностного слоя пломбы. После шлифования и полирования пломба должна:

– восстанавливать анатомическую форму коронки зуба;

– иметь зеркальный блеск;

– зонд не должен задерживаться при движении по границе пломбы с тканями зуба.

ИСКУССТВЕННЫЕ КОРОНКИ

Общая характеристика

При кариозных разрушениях больших размеров для профилактики фрактуры зуба лучше проводить реставрацию с использованием восстановительных металлических коронок.

***Показания к применению стандартных металлических коронок*:**

1. Реставрация временных и постоянных зубов с интенсивным кариозным разрушением; кариес трех и более поверхностей временных зубов, разрушение контактных поверхностей временных моляров.
2. Гипоплазия временных и постоянных зубов.
3. Реставрация временных зубов после пульпотерапии.
4. Несовершенный амело-, дентиногенез.
5. Плохая гигиена полости рта, особенно у детей-инвалидов.
6. Сохранение пространства в случае раннего удаления молочного зуба (как элемент конструкции).
7. Травматические повреждения коронки временного зуба.

Говоря о показаниях к применению стандартных коронок, следует также упомянуть о набирающем популярность среди детских стоматологов методе HALL (Hall technique). Данная методика рассчитана на прекращение активности микрофлоры в кариозном очаге (в том числе инфицированном дентине) посредством изоляции его от оральной среды металлическими стандартными коронками, фиксированными на СИЦ. Препарирование кариозных очагов при этом не проводится. Метод описан в 2006 г. доктором Norna Hall из Шотландии, в течение 15 лет использовавшей его на практике. Проведенные другими авторами исследования подтверждают высокую клиническую эффективность данной методики.

Стандартные коронки изготавливаются с учетом анатомической формы, а также размеров молочных зубов. Самыми распространенными являются тонкостенные коронки из нержавеющей стали или никель-хромового сплава. Сегодня доступны также металлические коронки с композитной облицовкой, которые выпускаются стандартными наборами. Они более эстетичны, чем металлические коронки. При отсутствии стандартных коронки могут быть изготовлены в зуботехнической лаборатории, но это занимает значительно больше времени и требует от пациента нескольких посещений.

Применение керамических и пластмассовых коронок на временных зубах и постоянных зубах с неоконченным формированием корней не получило широкого распространения из-за особенностей препарирования зубов под эти конструкции.

В последнее время появились также предложения по применению временных преформированных композитных коронок (Protemp™ Crown «3M ESPE») в качестве долгосрочной временной меры при лечении у детей постоянных зубов с гипоплазией или реставрации депульпированных постоянных зубов. Изначально такие коронки находятся в воскоподобной стадии, благодаря чему легко моделируются и адаптируются в полости рта, после чего проводится их полимеризация и фиксация.

Технология применения

Предложено несколько различных способов препарирования зубов под стандартные коронки. Ниже описан один из способов, требующий минимального удаления структуры зуба для последующего применения стандартных коронок. Он включает следующие **этапы**:

1. Оценка характера смыкания зубов.
2. Анестезия, изоляция зуба с помощью коффердама.
3. Препарирование полости и выполнение вмешательств на пульпе зуба (если требуется).
4. Обработка поверхностей зуба. Начинают с препарирования аппроксимальных поверхностей зуба на такую толщину, чтобы между отпрепарированной поверхностью и соседним зубом проходил зонд. Формируют вертикальные стенки, слегка конвергирующие в окклюзионном направлении. Контакт с соседним зубом должен быть разорван, а обработанная поверхность должна быть гладкой, без выступов и неровностей. Для препарирования используют тонкий цилиндрический твердосплавный или алмазный бор в турбинном наконечнике (рис. 3).
5. Препарирование окклюзионной поверхности начинают с углубления окклюзионных борозд на 1–1,5 мм. Затем бор устанавливают в наклонном положении и равномерно удаляют на 1–1,5 мм твердые ткани окклюзионной поверхности, сохраняя форму скатов бугров (рис. 4).
6. Закругление всех линейных углов и проверка качества препарирования. Окклюзионно-щечный и окклюзионно-дистальный углы закругляют, держа бор под углом 30–45° к жевательной поверхности, перемещая его в мезио-дистальном направлении. Щечные и лингвальные проксимальные углы закругляют, держа бор параллельно длинной оси зуба.

Необходимо убедиться, что был снят адекватный объём тканей, без уступов.

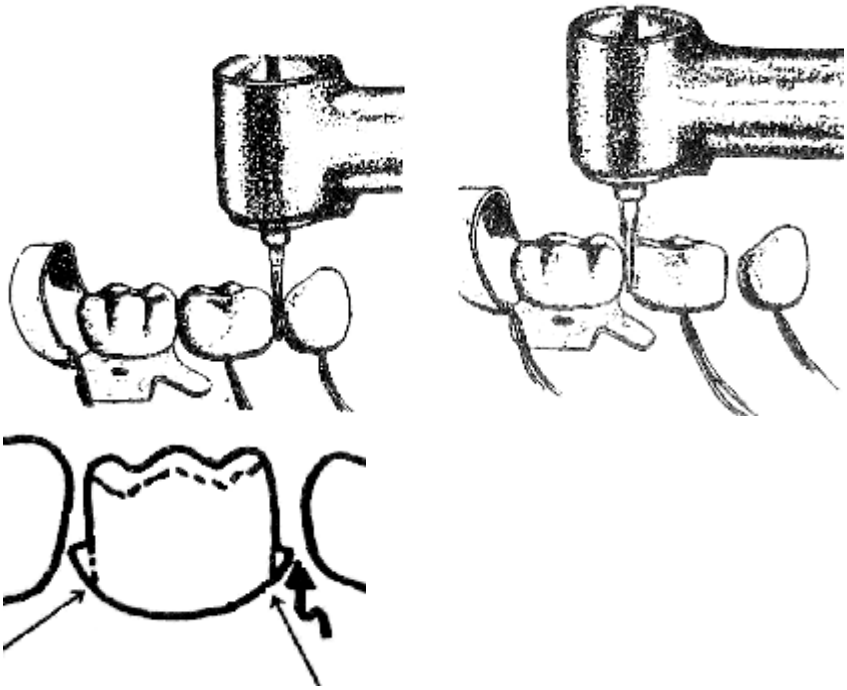

а ***б***

в

Рис. 3. Обработка контактных поверхностей зуба перед установкой стандартной коронки:

а — обработка мезиальной поверхности; *б* — обработка дистальной поверхности; *в* — вид зуба после препарирования аппроксимальных поверхностей

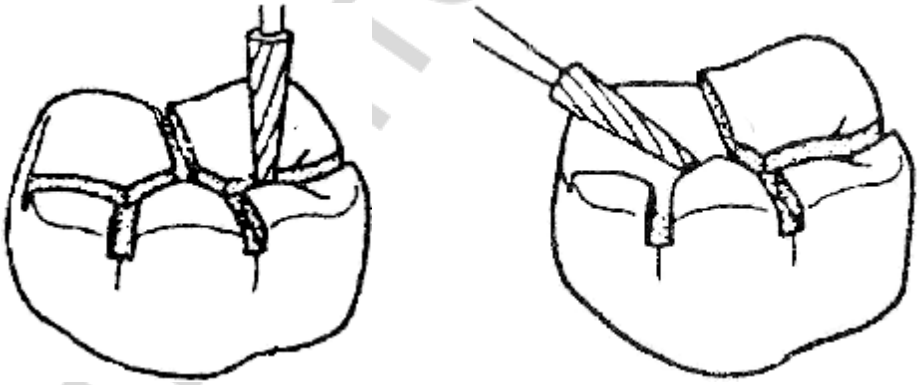

а ***б***

Рис. 4. Обработка окклюзионной поверхности зуба перед установкой стандартной коронки:

а — углубление фиссур; *б* — обработка бугров

7. Подбор наименьшей коронки, полностью закрывающей отпрепарированные ткани. Необходимо правильно установить мезио-дистальный и оклюзионно-гингивальный размер коронки до препарирования твердых тканей, а её край должен быть сформирован в соответствии с контуром маргинальной десны. Первоначально коронку следует припасовать на оральную часть зуба, затем на коронку оказывается давление в щечном направлении. Коронка должна «защелкиваться» на зубе под небольшим давлением. При необходимости коронка подрезается по высоте контурными ножницами, чтобы она заходила в зубодесневую борозду на 0,5–1 мм. После этого следует срезать острые края коронки абразивным камнем. Наименьшей коррекции требуют преконтурированные коронки (precontoured crowns). Если окклюзионная поверхность коронки не находится на одинаковом уровне с соседним зубом, это свидетельствует либо о её недостаточном подрезании, либо о недостаточном иссечении твердых тканей зуба на окклюзионной поверхности. Значительная область побледнения десны указывает на чрезмерную длину коронки.

8. Контурирование коронки щипцами (могут использоваться крампонные щипцы, щипцы Johnson или Адамса) производят для полной адаптации десневого края коронки к пришеечной области зуба. Движения щипцов направляются к центру коронки, растягивая металл и загибая его внутрь (рис. 5, 6).

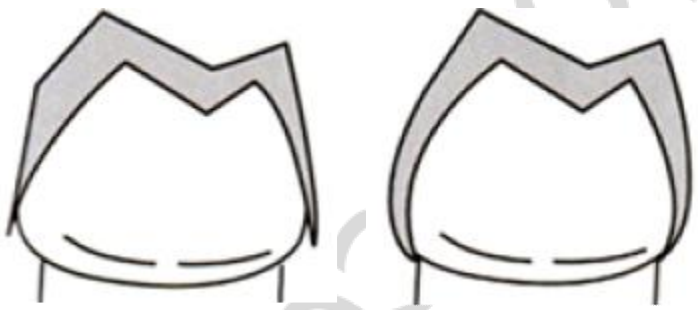

а ***б***

Рис. 5. Адаптация коронки к зубу до (*а*) и после (*б*) контурирования (М. С. Даггел и др., 2001)

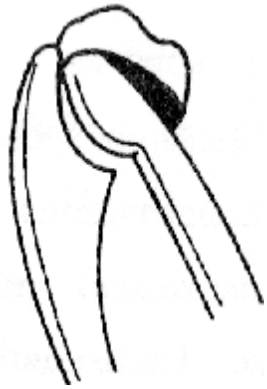

Рис. 6. Контурирование коронки щипцами

9. Установление коронки на зуб и проверка при помощи зонда проксимальных контактов и надежности прилегания в пришеечной области. Затем коронку снимают с зуба.

10. Удаление коффердама.

11. Повторное установление коронки на зуб и проверка характера смыкания зубов в центральной и боковой окклюзии (рис. 7). Прослеживается состояние коронки (возможно окклюзионно-гингивальное движение) при накусывании, проверяется степень побледнения десны. Необходимо следить, чтобы не было случайного проглатывания коронки после удаления коффердама.

12. Промывание и высушивание коронки и зуба. Для фиксации коронка заполняется цементом (поликарбоксилатным или стеклоиономерным) приблизительно на $^{2}/_{3}$ её объема (рис. 8).

13. Установление коронки (можно использовать накусочную палочку), смыкание зубных рядов в положении центральной окклюзии (рис. 9).

14. Удаление цемента из десневой борозды зондом, из межзубных промежутков дополнительно — флоссом (рис. 10).

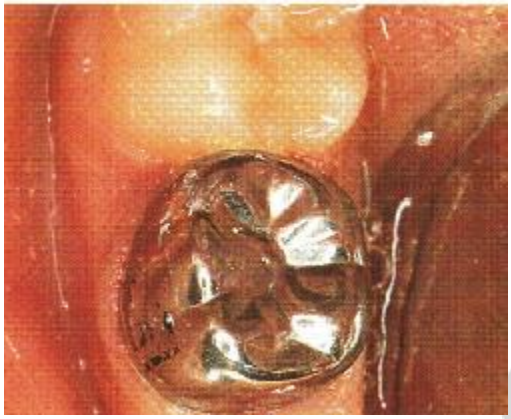

Рис. 7. Припасованная коронка на зубе (М. С. Даггел и др., 2006)

Рис. 8. Коронка, заполненная цементом перед фиксацией (М. С. Даггел и др., 2006)

Рис. 9. Схема установки коронки на зуб при цементировке (М. С. Даггел и др., 2006)

Рис. 10. Коронка после цементировки. Излишки фиксирующего цемента в дес-

невой борозде (М. С. Даггел и др., 2006)

Репозиторий БГМУ

ЛИТЕРАТУРА

1. *Атлас* по реставрации молочных зубов. Иллюстрированное руководство по реставрации молочных зубов с обширным кариозным поражением / М. С. Даггел [и др.]. М. : Лори, 2001. 134 с.

2. *Лечение* и реставрация молочных зубов (иллюстрированное руководство по лечению и реставрации кариозных молочных зубов) / М. С. Даггел [и др.]. М. : МЕДпресс-информ, 2006. 159 с.

3. *Калмаков, С.* Стоматологические материалы для детской стоматологии / С. Калмаков, Э. Ханкала // Клиническая имплантатология и стоматология. 1998. № 2(5). С. 68–72.

4. *Маунт, Г. Дж.* Адгезия стеклоиономерных цементов / Г. Дж. Маунт // Дент Арт. 2003. № 2. С. 17–21.

5. *Маунт, Г. Дж.* Биоактивность стеклоиономерных цементов / Г. Дж. Маунт, Х. Нго // Дент Арт. 2003. № 4. С. 27–33.

6. *Новая* методика применения композитных коронок в детской стоматологии. Клинический опыт применения / У. Ф. Живанкова [и др.] // Стоматология детского возраста и профилактика. 2015. № 1. С. 15–16.

7. *Поликарпова, А. П.* Выделение кальция и фторида из композиционных материалов на основе биоактивных стеклонаполнителей / А. П. Поликарпова, А. Г. Седойкин // Стоматология детского возраста и профилактика. 2009. № 8. С. 9–13.

8. *Применение* силиконового шаблона для восстановления окклюзионных поверхностей депульпированных по пародонтологическим показаниям зубов. Инструктивно-методическое письмо для врачей / В. Ф. Михальченко [и др.]. Волгоград, 2010. 10 с.

9. *Стоматология* детей и подростков / пер. с англ. под ред. Р. МакДональда, Д. Эйвери. М. : Мед. информ. агентство, 2003. 766 с.

10. *Унификация* техники препарирования полостей и обработки реставраций при восстановлении зубов композитами / О. Ю. Кузьминская [и др.] // Новое в стоматологии. 2008. № 1. С. 54–58.

11. *A clinical* evaluation of a self-etching primer and a giomer restorative material. Result at eight years / V. V. Gordan [et al.] // J. Am. Dent. Assoc. 2007. Vol. 138. P. 621–627.

12. *A clinical*, radiographic, and scanning electron microscopic evaluation of adhesive restorations on carious dentin in primary teeth / C. C. Ribeiro [et al.] // Quintessence Int. 1999. Vol. 30(9). P. 591–599.

13. *Agostini, F. G.* Bond strength of self-etching primers to enamel and dentin of primary teeth / F. G. Agostini, C. Kaaden, J. M. Powers // Pediatr. Dent. 2001. N 23(6). P. 481–486.

14. *Albers, H. F.* Tooth-colored restoratives. Principles and techniques / H. F. Albers. 9th ed. B.C. Decker Inc. Hamilton, London, 2002. 312 p.

15. *American* Academy of Pediatric Dentistry. Clinical guideline on pediatric restorative dentistry. Chicago (IL) : American Academy of Pediatric Dentistry, 2004. 9 p. [129 references]

16. *Berg, J. H.* Glass ionomer cements / J. H. Berg // Ped. Dent. 2002. Vol. 24, N 5. P. 430–438.

17. *Browning, W.* Clinical performance of bonded amalgam restorations at 42 months / W. Browning, W. Johnson // JADA. 2000. Vol. 131. P. 607–611.

18. *Cho, S. Y.* A review of glass ionomer restorations in the primary dentition / S. Y. Cho, A. C. Cheng // I Can. Dent. Assoc. 1999. Vol. 78. P. 1319–1325.

19. *Clinical* and radiographic assessment of Class II esthetic restorations in primary molars / A. B. Fuks [et al.] // Pediatric Dentistry. 2000. Vol. 22, N 6. P. 479–485.

20. *Croll, T. P.* Class II Vitremer restoration of primary molars / T. P. Croll, M. L. Helpin // ASDC J. Dent. Child. 1995. Vol. 62. P. 17–21.

21. *Croll, T. P.* Glass ionomer cements in pediatric dentistry : rev. of the lit. / T. P. Croll, J. W. Nickolson // Ped. Dent. 2002. Vol. 24, N 5. P. 423–429.

22. *Croll, T. P.* Nano-filled resin-modified glass ionomer restorative cement / T. P. Croll // Contemporary Esthetics and rest practice. 2007. September. P. 1–4.

23. *Croll, T. P.* Vitremer restorative cement for children : three clinicians' observations in three pediatric dental practices / T. P. Croll, M. L. Helpin, K. J. Donly // ASDC J. Dent. Child. 2000. Vol. 67. P. 391–398.

24. *Depth* of cure of visible light-cured resin : clinical simulation / H. Matsumoto [et al.] // J. Prosthet. Dent. 1986. Vol. 55. P. 574–578.

Репозиторий БГМУ

25. *Duggal, M. S.* Clinical performance of a compomer and amalgam for the interproximal restoration of primary molars : a 24-month evaluation / M. S. Duggal, K. J. Toumba, N. K. Sharma // Br. Dent. J. 2002. Vol. 28, N 193(6). P. 339–342.

26. *Effective* bond strength of current adhesive systems on deciduous and permanent dentin / P. Senawongse [et al.] // Oper. Dent. 2004. N 2. P. 196–202.

27. *Fluoride* uptake in human dentin from glass-ionomer cement in vivo / M. Mukai [et al.] // Arch. Oral Biol. 1993. Vol. 38. P. 1093–1098.

28. *Forsten, L.* Fluoride release from a glass ionomer cement / L. Forsten // Scand. J. Dent. Res. 1977. Vol. 85. P. 503.

29. *Innes, N. P. T.* Modern approaches to caries management of the primary dentition / N. P. T. Innes, D. J. P. Evans // Brit. Dent. J. 2013. Vol. 214(11). P. 559–566.

30. *McDonald, R. E.* Dentistry for the child and adolescence / R. E. McDonald, D. R. Avery. 1988. 937 p.

31. *Microtensile* bond strength of a total-etching versus self-etching adhesive to caries-affected and intact dentin in primary teeth / S. Nakornchai [et al.] // J. Am. Dent. Assoc. 2005. N 136(4). P. 477–483.

32. *Mount, G. J.* Адгезия стеклоиономерных цементов / G. J. Mount // Новое в стоматологии. 2003. № 6. С. 86–90.

33. *Mount, G. J.* Современный рынок стеклоиономерных цементов / G. J. Mount // Новое в стоматологи. 2003. № 2. С. 73–77.

34. *Olmez, A.* Clinical evaluation and marginal leakage of Amalgambond plus : three year results / A. Olmez, S. Cula // Quintessence international. 1997. Vol. 28. P. 651–656.

35. *Operative* caries management in adults and children [Электронный ресурс] / D. Ricketts [et al.]. Режим доступа: http://onlinelibrary.wiley.com. Дата доступа: 20.01.15.

36. *Souto, M.* Caries inhibition of glassionomer / M. Souto, K. J. Douly // Am. J. Dent. 1997. Vol. 7. P. 122–124.

37. *The 5 year* results of a clinical trial comparing a glass polyalkenoate (ionomer) cement restorations with an amalgam restoration / R. R. Welbury [et al.] // Br. Dent. J. 2000. Vol. 189. P. 93–97.

38. *The acidogenic* potential of herbal baby drinks / M. E. Curson [et al.] // Br. Dent. J. 1996. Vol. 78. P. 180–246.

39. *Titley, K. C.* Restorative materials in paediatric dentistry / K. C. Titley // Oral Health. 1996. Vol. 86. P. 5.

40. *Vaikuntam, J.* Resin-modified glass ionomer cements (RM GICs) implications for use in pediatric dentistry / J. Vaikuntam // ASDC J. Dent. Child. 2000. Vol. 64. P. 131–134.

41. *Vann, W. F.* Restoration of primary molars using a new material / W. F. Vann // Pract. Periodontics Aesthet Dent. 1995. Vol. 7. P. 25–30.

42. *Vilkinis, V.* Two-year evaluation of Class II resin-modified glass ionomer cement/ composite open sandwich and composite restorations / V. Vilkinis, P. Horsted-Bindsley, V. Baelum // Clin. Oral. Investig. 2000. Vol. 4. P. 1333–139

43. *Композитные* коронки для временного протезирования Protemp® Crown [Электронный ресурс]. Режим доступа: http://solutions.3mrussia.ru. Дата доступа: 02.02.15.

Репозиторий БГМУ

ОГЛАВЛЕНИЕ

Введение 3

Стеклоиономерные цементы 5

Общая характеристика 5

Технология применения 12

Композиционные материалы 13

Общая характеристика 13

Технология применения 13

Компомеры 22

Гиомеры 23

Репозиторий БГМУ

Амальгама 24

Общая характеристика 24

Технология применения 25

Искусственные коронки 28

Общая характеристика 28

Технология применения 29

Литература 33

Репозиторий БГМУ

Учебное издание

Терехова Тамара Николаевна

Бурак Жанна Михайловна

Кленовская Маргарита Игоревна

Яцук Александр Иванович

ИСПОЛЬЗОВАНИЕ ПЛОМБИРОВОЧНЫХ МАТЕРИАЛОВ В ПРАКТИКЕ ДЕТСКОГО ВРАЧА-СТОМАТОЛОГА

Учебно-методическое пособие

Репозиторий БГМУ

Ответственная за выпуск Т. Н. Терехова

Редактор Ю. В. Киселёва

Компьютерная верстка Н. М. Федорцовой

Подписано в печать 23.04.15. Формат 60×84/16. Бумага писчая «Снегурочка».

Ризография. Гарнитура «Times».

Усл. печ. л. 2,09. Уч.-изд. л. 1,97. Тираж 50 экз. Заказ 324.

Издатель и полиграфическое исполнение: учреждение образования
«Белорусский государственный медицинский университет».

Свидетельство о государственной регистрации издателя, изготовителя,
распространителя печатных изданий № 1/187 от 18.02.2014.

Ул. Ленинградская, 6, 220006, Минск.

Репозиторий БГМУ