

**И. О. ПОХОДЕНЬКО-ЧУДАКОВА, Е. А. АВДЕЕВА,
К. В. ВИЛЬКИЦКАЯ**

**КОМПЛЕКСНОЕ ЛЕЧЕНИЕ ПАЦИЕНТОВ
С ТРАВМАТИЧЕСКИМИ ПОВРЕЖДЕНИЯМИ
НИЖНЕГО АЛЬВЕОЛЯРНОГО НЕРВА**

Учебно-методическое пособие

Минск БГМУ 2015

МИНИСТЕРСТВО ЗДРАВООХРАНЕНИЯ РЕСПУБЛИКИ БЕЛАРУСЬ
БЕЛОРУССКИЙ ГОСУДАРСТВЕННЫЙ МЕДИЦИНСКИЙ УНИВЕРСИТЕТ
КАФЕДРА ХИРУРГИЧЕСКОЙ СТОМАТОЛОГИИ

**И. О. Походенько-Чудакова, Е. А. Авдеева,
К. В. Вилькицкая**

**КОМПЛЕКСНОЕ ЛЕЧЕНИЕ ПАЦИЕНТОВ
С ТРАВМАТИЧЕСКИМИ ПОВРЕЖДЕНИЯМИ
НИЖНЕГО АЛЬВЕОЛЯРНОГО НЕРВА**

Учебно-методическое пособие



Минск БГМУ 2015

УДК 617.528-001-08-054.6(075.8)
ББК 56.6 я73
П64

Рекомендовано Научно-методическим советом университета в качестве
учебно-методического пособия 20.05.2015 г., протокол № 9

Рецензенты: д-р мед. наук, проф. Т. Н. Терехова; канд. мед. наук, доц. Л. А. Казеко

Походенько-Чудакова, И. О.
П64 Комплексное лечение пациентов с травматическими повреждениями нижнего альвеолярного нерва : учеб.-метод. пособие / И. О. Походенько-Чудакова, Е. А. Авдеева, К. В. Вилькицкая. – Минск : БГМУ, 2015. – 31 с.

ISBN 978-985-567-300-3.

Содержит современную информацию о хирургическом, медикаментозном и физиотерапевтическом лечении травматических повреждений нижнего альвеолярного нерва. Представлены оптимальные схемы терапии для пациентов с указанной патологией в зависимости от степени ее тяжести. Приведены тестовые вопросы для самоконтроля.

Предназначено для студентов 5-го курса стоматологического факультета и студентов-стоматологов 3-го курса медицинского факультета иностранных учащихся, врачей-интернов, клинических ординаторов, аспирантов, магистрантов.

УДК 617.528-001-08-054.6(075.8)
ББК 56.6 я73

ISBN 978-985-567-300-3

© И. О. Походенько-Чудакова,
Е. А. Авдеева, К. В. Вилькицкая, 2015
© УО «Белорусский государственный
медицинский университет», 2015

МОТИВАЦИОННАЯ ХАРАКТЕРИСТИКА ТЕМЫ

Общее время занятий: 5 часов.

В структуре заболеваний системы тройничного нерва, с которыми приходится сталкиваться в своей практической работе челюстно-лицевым хирургами и врачам-стоматологам, преобладают травматические повреждения периферических ветвей тройничного нерва. У 85,2 % пациентов, страдающих заболеваниями периферических ветвей n. trigeminus и находящихся на лечении у челюстно-лицевого хирурга или стоматолога-хирурга, диагностируются травматические повреждения нижнего альвеолярного нерва. При этом повреждение его периферических отделов у пациентов с переломами костей лицевого скелета способно оказывать существенное влияние на течение и прогноз основного заболевания [8, 74]. Травматические повреждения тройничного нерва являются одной из самых распространенных причин развития как стойкого болевого синдрома, так и иных нейросенсорных нарушений в области лица [3, 4, 5, 13, 74].

Несмотря на то что при эндодонтическом лечении зубов потенциальным фактором риска развития парестезии является компрессия нерва или его механическая травма иглой при проведении анестезии, наиболее вероятной причиной нарушения чувствительности считается химическая токсичность компонентов силера или анестетика [57, 63, 68]. Доказан возможный нейротоксический и цитотоксический эффект пломбировочного материала при его выведении за верхушку корня зуба в периапикальные ткани [49, 55]. Сила такого воздействия и его последствия находятся в прямой зависимости от химического состава материала, степени компрессии нерва и длительности пребывания пломбировочного материала в канале [12, 20].

Цель занятия: научиться подбирать оптимальную тактику лечения для пациентов с травматическим повреждением нижнего альвеолярного нерва в зависимости от характера травмирующего агента, периода его действия и распространения патологического процесса в системе тройничного нерва.

Задачи занятия. Студент должен научиться:

1) дифференцировать повреждения нижнего альвеолярного нерва легкой, средней и тяжелой степени тяжести и подбирать оптимальную тактику лечения пациентов;

2) определять уровень поражения системы тройничного нерва с использованием электропунктурного тестирования;

3) правильно планировать тактику комплексного лечения (хирургического, медикаментозного, рефлексотерапевтического) при травматическом токсическом повреждении нижнего альвеолярного нерва.

Требования к исходному уровню знаний. Для полного усвоения темы занятия студенту необходимо повторить следующие разделы:

- основные вопросы биомедицинской физики;
- анатомию тройничного нерва;
- физиологию нервной системы;
- патофизиологию нервной системы;
- области иннервации системы тройничного нерва;
- функциональные методы исследования нервной системы;
- лучевые методы исследования.

Контрольные вопросы из смежных дисциплин:

1. Какие типы нервных волокон входят в состав III ветви тройничного нерва?
2. Как осуществляется передача нервного импульса по миелиновым нервным волокнам?
3. Опишите ход нижнечелюстного канала.
4. Как с возрастом изменяется топография нижнечелюстного канала?
5. Какие методы исследования проводимости нервных волокон вы знаете?

Контрольные вопросы по теме занятия:

1. Какие этиологические факторы травматического повреждения нижнего альвеолярного нерва вам известны?
2. Какие критерии используются для определения степени тяжести повреждения нижнего альвеолярного нерва и выбора дальнейшей тактики лечения?
3. В какие сроки необходимо начать лечение пациента с травматическим повреждением нижнего альвеолярного нерва?
4. Из каких компонентов должна состоять медикаментозная терапия при легкой, средней и тяжелой степени тяжести повреждения нижнего альвеолярного нерва?
5. Какие физиотерапевтические методы используются при реабилитации пациентов с травматическим повреждением n. alveolaris inferior?
6. В чем состоит преимущество метода ДЭНС-терапии для реабилитации пациентов с травматическим повреждением нижнего альвеолярного нерва?
7. Как проводится электропунктурное тестирование?
8. Какие аурикулярные акупунктурные точки являются репрезентативными для нейростоматологических заболеваний?
9. В чем отличия способов хирургического лечения с вестибулярным доступом и с использованием аппарата для костной хирургии PIEZOSURGERY II, разработанных Л. А. Григорьянцем и соавторами?
10. Какова методика срочного хирургического лечения токсического повреждения нижнего альвеолярного нерва?

КЛАССИФИКАЦИЯ ТРАВМАТИЧЕСКИХ ПОВРЕЖДЕНИЙ ПЕРИФЕРИЧЕСКИХ ВЕТВЕЙ ТРОЙНИЧНОГО НЕРВА

Для постановки диагноза, полностью отражающего патологический процесс, и выбора дальнейшей тактики лечения И. О. Походенько-Чудаковой, Е. А. Авдеевой, К. В. Вилькицкой (2013) предложена классификация травматических повреждений периферических ветвей тройничного нерва по следующим признакам [39]:

I. По анатомо-топографической локализации повреждения:

I.1. центральные;

I.2. периферические:

I.2.1. I ветви — глазного нерва (*n. ophthalmicus*):

I.2.1.1. лобного нерва (*n. frontalis*);

I.2.1.2. слезного нерва (*n. lacrimalis*);

I.2.1.3. носоресничного нерва (*n. nasociliaris*);

I.2.2. II ветви — верхнечелюстного нерва (*n. maxillaris*):

I.2.2.1. узловых ветвей (*rr. ganglionares*):

I.2.2.1.1. верхних и нижних задних носовых ветвей (*rr. nasals posteriors superiores et posteriores*);

I.2.2.1.2. большого небного нерва (*n. palatinus major*);

I.2.2.1.3. малого небного нерва (*nn. palatini minores*);

I.2.2.2. скулового нерва (*n. zygomaticus*);

I.2.2.3. подглазничного нерва (*n. infraorbitalis*):

I.2.2.3.1. верхних альвеолярных нервов (*rr. alveolares superiores*), включающих: задние верхние альвеолярные ветви (*rr. alveolares superiores posteriores*), среднюю верхнюю альвеолярную ветвь (*r. alveolares superiores medius*), передние верхние альвеолярные ветви (*rr. alveolares superiores anteriores*);

I.2.2.3.2. нижних ветвей век (*rr. palpebrales inferiores*);

I.2.2.3.3. наружных носовых ветвей (*rr. nasales externi*);

I.2.2.3.4. внутренних носовых ветвей (*rr. nasales interni*);

I.2.2.3.5. верхних губных ветвей (*rr. labiales superiores*);

I.2.3. III ветви — нижнечелюстного нерва (*n. mandibularis*):

I.2.3.1. жевательного нерва (*n. massetericus*);

I.2.3.2. глубоких височных нервов (*nn. temporales profundi*);

I.2.3.3. наружного крыловидного нерва (*n. pterygoideus lateralis*);

I.2.3.4. внутреннего крыловидного нерва (*n. pterygoideus medialis*);

I.2.3.5. щечного нерва (*n. buccalis*);

I.2.3.6. менингеальной ветви (*r. meningeus*);

I.2.3.7. ушно-височного нерва (*n. auriculotemporalis*);

I.2.3.8. язычного нерва (*n. lingualis*);

I.2.3.9. нижнего альвеолярного нерва (*n. alveolaris inferior*) [38, 46].

II. По характеру травмирующего фактора:

II.1. механический:

II.1.1. по состоянию нервного ствола:

II.1.1.1. с сохранением непрерывности нервного ствола (компрессионно-ишемический), вызванный имплантатами, переломами челюстей, зубосохраняющими операциями, сложным и атипичным удалением зубов на нижней челюсти;

II.1.1.2. с нарушением непрерывности нервного ствола, обусловленный выше перечисленными причинами;

II.1.2. по срокам с момента действия травмирующего агента:

II.1.2.1. острый — до 1 месяца;

II.1.2.2. подострый — от 1 до 3 месяцев;

II.1.2.3. хронический — более 3 месяцев;

II.2. токсический:

II.2.1. по этиологическому фактору — травмирующему токсическому агенту:

II.2.1.1. местные анестетики;

II.2.1.2. антисептические растворы;

II.2.1.3. агрессивные жидкости (йодоформ, пергидроль, формалин, нашатырный спирт);

II.2.1.4. инородное тело — пломбировочный материал, локализующийся:

II.2.1.4.1. в альвеолярном отростке;

II.2.1.4.2. в теле челюсти;

II.2.1.4.3. в нижнечелюстном канале;

II.2.1.4.4. в проекции ментального отверстия;

II.2.1.4.5. в верхнечелюстной пазухе;

II.2.2. по течению и срокам обращения на основании морфологических изменений:

II.2.2.1. острое — при раннем обращении за специализированной помощью — до 14 суток;

II.2.2.2. хроническое — при позднем обращении за специализированной помощью — от 21 суток и позже;

II.2.3. по степени распространения морфологических изменений в системе тройничного нерва:

II.2.3.1. в нижнем альвеолярном нерве;

II.2.3.2. в Гассеровом узле;

II.2.3.3. в выходящем корешке n. trigeminus;

II.2.3.4. в ядрах тройничного нерва;

II.3. комбинированный.

III. По локализации зоны парестезии:

III.1. в зоне иннервации глазного нерва:

- III.1.1. кожа верхнего века, лба, передней поверхности волосистой части головы, корня носа;
- III.1.2. кожа наружного угла глаза;
- III.1.3. кожа медиального угла глаза;

III.2. в зоне иннервации верхнечелюстного нерва:

- III.2.1. слизистая оболочка носоглотки, полости носа и полости рта;
- III.2.2. кожа височной области и латерального угла глаза;
- III.2.3. кожа нижнего века, крыла носа, щеки и верхней губы;
- III.2.4. зубы верхней челюсти;
- III.2.5. слизистая оболочка альвеолярного отростка верхней челюсти;

III.3. в зоне иннервации нижнечелюстного нерва:

- III.3.1. слизистая оболочка щеки;
- III.3.2. кожа наружного слухового прохода, переднего отдела ушной раковины и средней части височной области;
- III.3.3. слизистая оболочка зева и дна полости рта;
- III.3.4. слизистая оболочка альвеолярного отростка;
- III.3.5. кожа нижней губы и подбородка;
- III.3.6. зубы нижней челюсти на стороне повреждения.

IV. По степени тяжести повреждения [14] (применяется только для II и III ветвей n. trigeminus):

- IV.1. легкая (непродолжительная компрессия нерва, показатели ЭОД < 40 мкА);
- IV.2. средняя (кровоизлияние или отек нервного ствола, ЭОД составляет 40–100 мкА);
- IV.3. тяжелая (нарушение целостности нерва или продолжительная компрессия, ЭОД > 100 мкА).

КРИТЕРИИ ДЛЯ ОПРЕДЕЛЕНИЯ СТЕПЕНИ ТЯЖЕСТИ ПОВРЕЖДЕНИЯ НИЖНЕГО АЛЬВЕОЛЯРНОГО НЕРВА

Травматическое повреждение нижнего альвеолярного нерва **легкой степени тяжести** наблюдается при развитии посттравматического (послеоперационного) отека периневральных тканей и нервного ствола.

Диагноз выставляется, если пациент отмечает незначительное снижение чувствительности в зоне иннервации поврежденного нерва или наличие парестезии (ощущения бегания мурашек). Объективно: показатели ЭОД зубов с сохраненной пульпой на стороне поврежденного нерва не превышают 40 мкА, показатель количественной оценки зоны парестезии кожных покровов менее 1, при проведении сенсографии коэффициент повреждения менее 1 (отношение показателей на стороне поврежденного

нервного ствола и на здоровой стороне). При легкой степени нарушения кровообращения в нижнечелюстном канале коэффициент асимметрии составляет менее 1,5.

Для травматического повреждения нижнего альвеолярного нерва **средней степени тяжести** характерны структурные изменения в стволе нерва при сохранении его целостности, жалобы на снижение чувствительности в зоне иннервации поврежденного нерва (гипостезия). Объективно: показатели ЭОД зубов с сохраненной пульпой на стороне поврежденного нерва составляют от 40 до 99 мкА, показатель количественной оценки зоны парестезии кожных покровов находится в интервале 1,1–2, при проведении сенсографии коэффициент повреждения варьирует от 1 до 1,5. При средней степени нарушения кровообращения в нижнечелюстном канале коэффициент асимметрии составляет от 1,5 до 2.

Для травматического повреждения нижнего альвеолярного нерва **тяжелой степени тяжести** характерна потеря чувствительности в зоне иннервации поврежденного нерва (анестезия). Объективно: показатели ЭОД зубов с сохраненной пульпой на стороне поврежденного нерва превышают 100 мкА, показатель количественной оценки зоны парестезии кожных покровов находится в интервале 2,1–3, при проведении сенсографии значение коэффициента повреждения более 1,5. При тяжелой степени нарушения кровообращения в нижнечелюстном канале коэффициент асимметрии составляет более 2 [73, 74].

ЭЛЕКТРОПУНКТУРНАЯ ДИАГНОСТИКА «БИОРЕПЕР»

Электропунктурная диагностика «Биорепер» проводится на персональном компьютере с использованием лечебно-диагностического комплекса «ДиаДЭНС-ПК». За 48 часов до исследования пациент не должен принимать гормональные, психотропные, сильнодействующие лекарственные средства, а за 2 часа — не следует принимать пищу, пить кофе и чай. Непосредственно перед диагностикой рекомендуется отдыхать в течение 10–15 минут. В момент обследования на теле пациента не должно быть металлических предметов (украшений, часов). При диагностике пациент может находиться в удобном для него положении: сидя, лежа или полулежа. При этом следует избегать соприкосновения и перекрещивания его рук и ног.

С помощью диагностического комплекса «ДиаДЭНС-ПК» определяется индивидуальное тестирующее напряжение в кожной проекции реперной точки РС3 и проводится полное обследование пациентов по всем органам и системам.

Выделены специфические акупунктурные точки (АТ), репрезентативные для травматического повреждения нижнего альвеолярного нерва.

Степень выраженности патологического процесса и его распространенность оцениваются на основании результатов измерений величин тока в кожной проекции АТ ушной раковины.

Фиксированные значения диагностических токов анализируются в соответствии со следующими данными:

- при величине тока 0,5 мкА регистрируется умеренно выраженная и выраженная гипофункция;
- 1–2 мкА — слабо выраженная гипофункция;
- 2–3 мкА — норма;
- 4–15 мкА — гиперфункция, причем в зависимости от величины тока в АТ варьирует степень выраженности патологии: 4–7 мкА — слабовыраженная, 8–11 мкА — умеренно выраженная, 12–15 мкА — выраженная гиперфункция [16].

Диагностические аурикулярные точки (АР) выбирают исходя из нейрофизиологической локализации проекции на ушную раковину структур, участвующих в патологическом процессе. Указанные точки располагаются на ушной раковине в зоне преимущественной иннервации тройничного и лицевого нервов, в проекции корреспондирующих частей тела. Обследование проводят на обеих ушных раковинах (как со стороны поражения, так и на здоровой стороне).

В качестве диагностических были определены следующие аурикулярные АТ (приведены в соответствии с общепринятой международной классификацией):

- АР2 — локализуется в квадранте II ушной раковины и корреспондирует небо;
- АР3 — локализуется в квадранте II и корреспондирует дно полости рта;
- АР4 — локализуется в центре квадранта II и корреспондирует язык;
- АР5 — локализуется в центре квадранта III и корреспондирует верхнюю челюсть;
- АР6 — локализуется в квадранте III и корреспондирует нижнюю челюсть;
- АР11 — локализуется между V и VI квадрантами и корреспондирует скулу-щеку;
- АР15 — локализуется с внутренней стороны козелка на уровне АР12 и корреспондирует горло и гортань;
- АР25 — локализуется в середине задней ушной борозды и корреспондирует ствол мозга;
- АР34 — локализуется в средней трети переднего ребра противокозелка с внутренней стороны и корреспондирует кору головного мозга — серое вещество;

– AP84 — локализуется над входом в слуховой проход, под ножкой завитка и коррелирует рот.

Наиболее выраженное изменение показателей в AP или их отклонение от нормы соответствует функциональным изменениям в коррелируемых этими точками структурах (рис. 1).

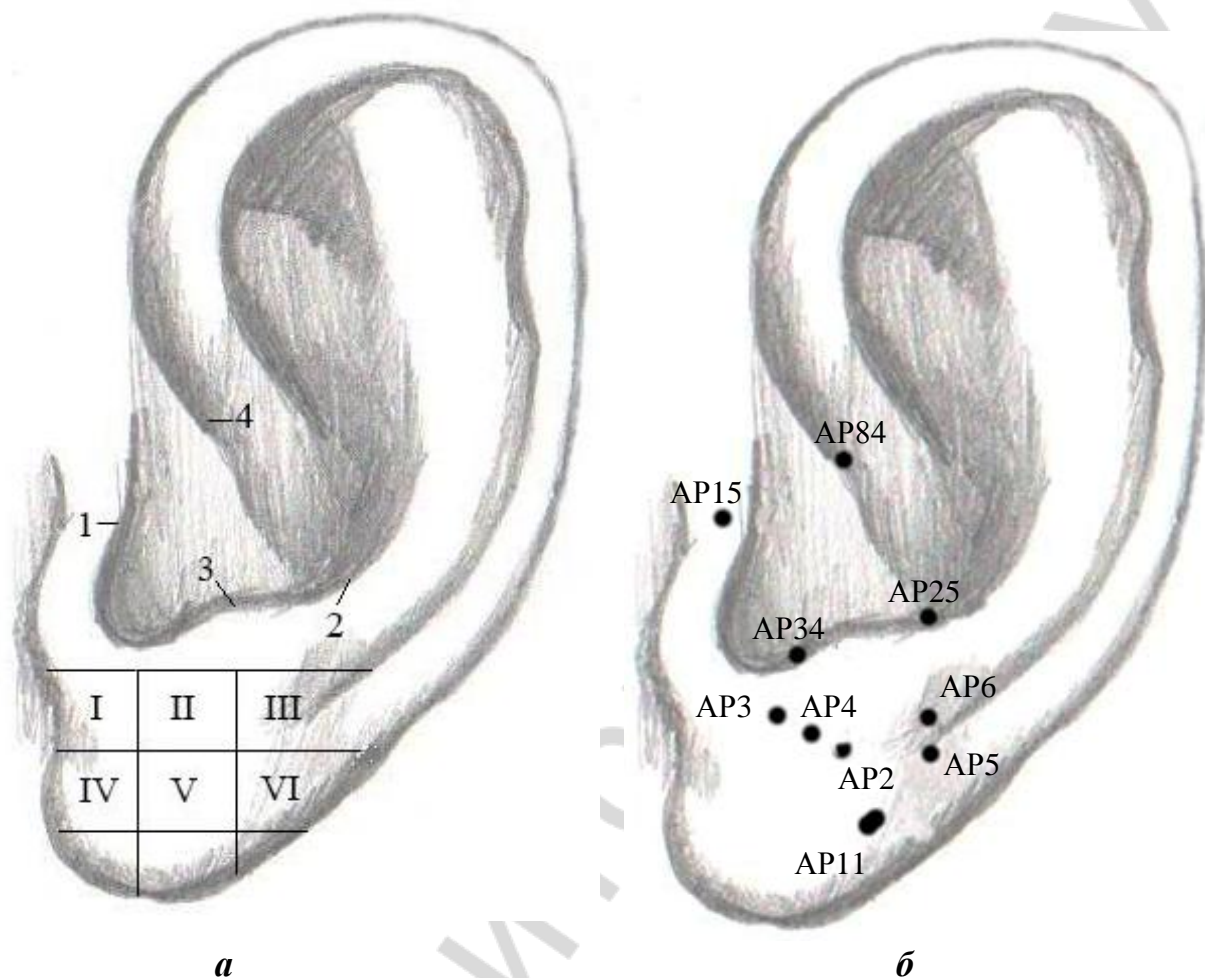


Рис. 1. Локализация AP для электропунктурной диагностики при травматическом токсическом повреждении нижнего альвеолярного нерва:

a — анатомические ориентиры: 1 — козелок; 2 — задняя ушная борозда; 3 — противокозелок; 4 — ножка завитка;

б — локализация AP

Изменение параметров в кожной проекции AP3, AP4, AP6, AP84 указывает на локализацию патологического процесса непосредственно в нижнем альвеолярном нерве. Изменение показателей в кожной проекции AP2, AP5, AP11, AP15 свидетельствует о вовлечении в процесс тройничного узла, а в кожной проекции AP25, AP34 — о патологическом процессе в структурах центральной нервной системы [41].

ПРИНЦИПЫ КОМПЛЕКСНОГО ЛЕЧЕНИЯ ТРАВМАТИЧЕСКОГО ПОВРЕЖДЕНИЯ НИЖНЕГО АЛЬВЕОЛЯРНОГО НЕРВА

Современные подходы к комплексному лечению травматических повреждений периферических ветвей n. trigeminus основаны на том, что пациенты, у которых выявлено повреждение первого нейрона в костном канале челюсти, проходят лечение у стоматологов-хирургов и челюстно-лицевых хирургов. Лица с поражением, локализованным выше уровня первого нейрона, а также индивидуумы, страдающие невралгией n. trigeminus центрального генеза, должны получать специализированную помощь у невропатологов и нейрохирургов [7, 29].

Лечение травматических повреждений нижнего альвеолярного нерва включает в себя комплекс мероприятий. Первоочередной задачей является устранение этиологического фактора, вызвавшего повреждение нижнего альвеолярного нерва.

ХИРУРГИЧЕСКОЕ ЛЕЧЕНИЕ

В течение 36 часов необходимо устранить причинный фактор травматического повреждения нижнего альвеолярного нерва: провести репозицию отломков челюстей, удалить имплантат, костные отломки, устранить компрессию нервного ствола за счет гематомы. Во время первичной хирургической обработки раны местно применяют интравенозные формы стероидов, например 1–2 мл дексаметазона (4 мг/мл) в течение 1–2 минут [71, 72, 74].

При выборе тактики хирургического лечения следует дифференцировать постоперационный отек нервного ствола с травматическим повреждением нижнего альвеолярного нерва на основании данных электроодонтодиагностики (ЭОД) [59, 60].

В послеоперационном периоде назначается:

1. Криотерапия (местная гипотермия) на стороне повреждения в течение 24 часов и эпизодически в течение одной недели. Она показана для минимизации вторичного повреждения нерва отеком, вызывающим дополнительную компрессию нервного ствола, уменьшения уровня дегенерации и замедления потенциального формирования невромы. Также местная гипотермия показана для значительного улучшения течения послеоперационного процесса.

2. Медикаментозная терапия, проводимая в зависимости от тяжести повреждения нервного ствола.

При **травматическом токсическом повреждении нижнего альвеолярного нерва** используют способ хирургического лечения с вестибулярным доступом, разработанный Л. А. Григорьянцем и соавт. (2008) и заключающийся в декомпрессии нижнего альвеолярного нерва, удалении из-

быточного пломбировочного материала, частичной резекции костной ткани, окружающей зону выведения, и максимальном сохранении периневральных структур. После проведения проводниковой анестезии отслаивают слизисто-надкостничный лоскут соответственно области выведенного пломбировочного материала, трепанируют наружную кортикальную пластинку и выскабливают материал из костномозговых пространств [11].

Описана и другая методика удаления инородного тела из нижнечелюстного канала. Под местным обезболиванием (проводниковой анестезией) отслаивают слизисто-надкостничный лоскут. После его смещения с использованием аппарата для костной хирургии PIEZOSURGERY II над нижнечелюстным каналом формируют костный блок. При помощи кюретажной ложки удаляют материал из канала [10].

И. О. Походенько-Чудаковой и К. В. Вилькицкой разработана схема оперативного вмешательства при локализации инородного тела (пломбировочного материала) в нижнечелюстном канале. В асептических условиях под общим обезболиванием и инфльтрационной анестезией, обеспечивающей гидравлическую препаровку тканей, производят линейный разрез длиной 2,5–4 см параллельно нижнему краю тела нижней челюсти, отступая от него на 1,5 см. Острым и тупым путем обеспечивают доступ к участку

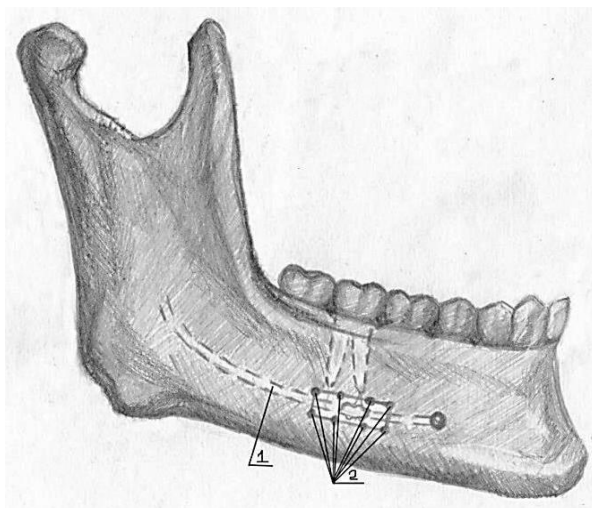


Рис. 2. Обеспечение оперативного доступа к нижнечелюстному каналу:
1 — n. alveolaris inferior; 2 — перфорационные отверстия

тела нижней челюсти соответственно области поражения, которую определяют предварительно при планировании хода и этапов оперативного вмешательства на основании результатов лучевых методов исследования. При помощи распатора в указанной зоне скелетируют наружную кортикальную пластинку. Полученный слизисто-надкостничный лоскут отводят в сторону и удерживают крючком Фарабефа. После этого 1%-ным спиртовым раствором бриллиантового зеленого наносят ориентиры зоны поражения n. alveolaris inferior, прибавляя в каждую из сторон 0,5–0,6 см. Далее при помощи физиодиспенсера или бормашины с водяным охлаждением проводят трепанацию наружной кортикальной пластинки нижнего края челюсти, последовательно нанося перфорационные отверстия по периметру обозначенного участка и впоследствии их соединяя (рис. 2).

При помощи зажима Миллера удаляют фрагмент костной пластинки, после чего извлекают инородное тело (пломбировочный материал) (рис. 3).

Производят двукратную инстилляцию раны стерильным физиологическим раствором. Для определения уровня, степени и протяженности поражения n. alveolaris inferior нервный ствол в месте непосредственного контакта с пломбировочным материалом окрашивают 0,2%-ным водным раствором метиленового синего. Для этого 0,2 мл раствора метиленового синего набирают в одноразовый шприц и капельно вводят в рану непосредственно на пораженную зону нервного ствола и прилежащие к нему здоровые участки нерва. Время экспозиции составляет 5 секунд. Затем выполняют 3-кратную инстилляцию области операционной раны 0,9%-ным раствором NaCl в объеме 20 мл. После этого проводят резекцию окрашенного участка нервного ствола в пределах здоровых (неокрашенных) тканей (рис. 4).

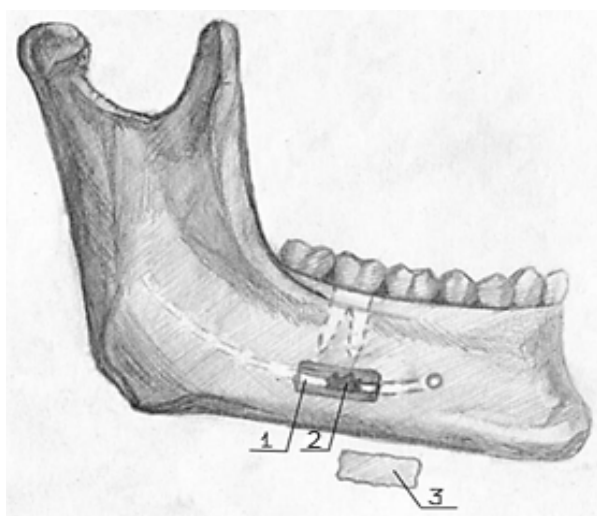


Рис. 3. Удаление инородного тела (пломбировочного материала) из нижнечелюстного канала.

1 — n. alveolaris inferior; 2 — пломбировочный материал; 3 — фрагмент костной пластинки

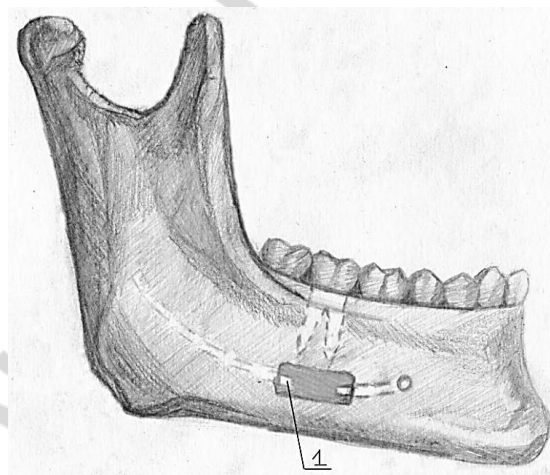


Рис. 4. Резекция нервного ствола в пределах здоровых тканей:

1 — n. alveolaris inferior

Далее выполняют ревизию костного ложа нижнего альвеолярного нерва. Концевые отделы резецированного нервного ствола фиксируют воском и укрывают гемостатической губкой. Удаленную кортикальную пластинку при помощи воска укладывают на прежнее место, а сверху отдельными узловыми швами фиксируют слизисто-надкостничный лоскут. Швы снимают на 7–8-е сутки. В послеоперационном периоде пациенту назначается стандартный курс комплексной противовоспалительной терапии (антибиотики, нестероидные противовоспалительные лекарственные средства и антигистаминные препараты) [47].

МЕДИКАМЕНТОЗНАЯ ТЕРАПИЯ

При легкой степени повреждения нижнего альвеолярного нерва следует назначить большие дозы нестероидных противовоспалительных анальгетиков, к примеру 400–600 мг ибупрофена 3 раза в день в течение 1 недели.

При средней и тяжелой степени повреждения перорально назначаются:

- глюкокортикостероиды (дексаметазон — 4 мг (2 таблетки) или преднизолон — 1 мг на 1 кг веса в день, максимально 80 мг);
- антибиотики (амоксциллин — по 2 таблетки 3 дня и по 1 таблетке 3 дня);
- дополнительно — высокие дозы нестероидных противовоспалительных препаратов (ибупрофен — 800 мг 3 раза в день в течение 3 недель).

При назначении данных препаратов должен приниматься во внимание медицинский анамнез пациента.

Во всех случаях дополнительно назначаются:

- диуретики (торасемид (torasemidium) — 10 мг в день 5 дней, верошпирон (spironolactone) — 25 мг 1 раз в день в течение 5 дней);
- пентоксифиллин (1200 мг в день 10 дней);
- витамины группы В (нейрорубин-форте лактаб — 1 раз в день в течение 1 недели);
- антигистаминные препараты (лоратадин — 10 мг 1 раз в день).

Если отмечается положительная динамика, то можно повторить курс с целью улучшения состояния нервного ствола [59, 62, 73, 74].

Для стимуляции восстановительных процессов в поврежденном нервном стволе применяют витамины группы В, а также антихолинэстеразные препараты и антиоксиданты. Однако эффективность указанной схемы лечения составляет не более 53–57 % [2].

По данным И. П. Кудиной (2005), медикаментозная терапия при указанной патологии, состоящая из нестероидных противовоспалительных препаратов и антигистаминных и антидепрессантных средств, в сочетании с ангионевротической и иммунокорректирующей терапией имеет положительный эффект у 88,6 % пациентов [21]. Однако высокая частота сопутствующей патологии и не имеющая тенденции к снижению распространенность аллергических реакций на медикаментозные средства значительно ограничивают использование обозначенных выше схем лечения [6, 28, 35, 42, 51].

ФИЗИОТЕРАПИЯ

Бурное развитие научно-технического прогресса послужило активно-му внедрению в повседневную практику реабилитации стоматологических пациентов физиотерапевтических методов [22, 30, 31, 32]. В специальной литературе имеется большое число публикаций, описывающих схемы лечения травматических повреждений нижнего альвеолярного нерва с использованием электрического поля УВЧ, диадинамических, флюктуирующих, интерференционных и синусоидальных модулированных токов, электрофореза сосудорасширяющих веществ, а также токов Д Арсонваля [14, 15, 50]. Позитивных результатов физических воздействий у пациентов с патологией периферических нервных стволов удавалось достичь при использовании электрофореза с прозеринном, ультразвука с гидрокортизоном, электростимуляции, классического массажа, гипербарической оксигенации, фонотерапии и низкочастотного ультрафонофореза [2, 31]. В то же время физиотерапевтические методы воздействия имеют ряд объективных противопоказаний: недостаточность сердечно-сосудистой системы, нарушение функции печени и почек, заболевания соединительной ткани и т. д. [15, 25]. Распространенность указанных патологий значительно сокращает частоту применения физиотерапии в реабилитации челюстно-лицевых больных вообще и пациентов рассматриваемой категории в частности [54, 67].

Большее число публикаций посвящено использованию чрескожной электронейростимуляции при патологии системы тройничного нерва. Применение данного метода хорошо изучено при лечении глоссалгии [33]; обезболивании амбулаторных хирургических вмешательств, комплексном лечении болевого синдрома, вызванного дисфункцией височно-нижнечелюстного сустава [4]; купировании боли и явлений парестезии тканей при переломах нижней челюсти, сопровождающихся повреждением нижнего альвеолярного нерва [23]. Отмечено, что электронейростимуляция повышает уровень активации проводящих структур спинного мозга, способствуя прохождению афферентного возбуждения к расположенным выше отделам центральной нервной системы, а также улучшает состояние общей и локальной гемодинамики у пациентов с шейно-грудным остеохондрозом за счет восстановления центральной и региональной нервной регуляции [9]. Однако данный метод имеет противопоказания, например, заболевания, связанные с нарушением свертывающей системы крови, артериальная гипертензия, сопровождающаяся гипертоническими кризами. Это, учитывая распространенность перечисленных заболеваний, существенно ограничивает применение электронейростимуляции и обуславливает необходимость разработки новых подходов к лечению изучаемой патологии [15].

НЕЙРОХИРУРГИЧЕСКОЕ ЛЕЧЕНИЕ

Все обозначенные выше факторы, а также несвоевременное обращение пациентов с травматическим повреждением нижнего альвеолярного нерва за специализированной помощью могут приводить к формированию стойкого болевого синдрома в челюстно-лицевой области, что существенно снижает качество жизни и нередко является основной причиной применения хирургических методов лечения в дальнейшем.

В последние десятилетия в связи с развитием нейрохирургии и микрохирургической техники большое внимание уделяется проблеме восстановления целостности нерва до развития уоллеровской дегенерации в дистальном отрезке нижнечелюстного нерва [61]. По данным ряда авторов, микрохирургическое соединение *n. alveolaris inferior* рекомендовано при отсутствии признаков восстановления его функции до первоначального уровня в период от 4 до 6 месяцев после поражения и при условии, что были полностью исчерпаны возможности консервативного лечения [18, 61, 66, 70]. Однако восстановление нижнего альвеолярного нерва такими способами, как прямое сшивание нервного ствола, реконструкция при помощи аутогенного трансплантата вены, трубчатого имплантата Gore-Tex, аутогенного нерва, только у 50 % пациентов приводит к значительным положительным результатам [43, 64, 65]. Степень полноценного восстановления функции тройничного нерва находится в прямой зависимости от длительности воздействия на него повреждающего фактора [18]. Таким образом, технически сложные микрохирургические операции не всегда позволяют добиться желаемого эффекта — полного восстановления функции тройничного нерва после травматического повреждения, и вопрос восстановления чувствительности в зоне его иннервации продолжает оставаться актуальным.

РЕФЛЕКСОТЕРАПИЯ

Известно, что рефлексотерапия широко применяется для лечения заболеваний периферической нервной системы во всем мире [2, 19, 24, 26, 40, 45, 52, 53]. При использовании иглоукалывания в остром периоде заболевания задачами воздействия являются: устранение компрессии нервного ствола за счет уменьшения отека периневральных тканей, улучшение микроциркуляции, устранение гипоксии, нормализация проведения импульсов. Обращает на себя внимание тот факт, что наиболее эффективной в указанных ситуациях является электропунктура. Причем указана прямая связь эффективности лечения с периодом времени, прошедшего после травмы нерва, и возрастом пациента [70].

ДЭНС-ТЕРАПИЯ ПРИ ЛЕЧЕНИИ ПАЦИЕНТОВ С ТРАВМАТИЧЕСКИМ ПОВРЕЖДЕНИЕМ НИЖНЕГО АЛЬВЕОЛЯРНОГО НЕРВА

Показания к применению. Динамическая электронейростимуляция (ДЭНС) применяется при снижении или отсутствии тактильной, температурной, болевой чувствительности кожных покровов подбородочной области и нижней губы, слизистой оболочки нижней губы и альвеолярного отростка во фронтальном отделе нижней челюсти, а также при повышении показателей электроодонтометрии на стороне травматического повреждения нижнего альвеолярного нерва. Травматические повреждения (неврит) нижнего альвеолярного нерва могут иметь место при оперативных вмешательствах в челюстно-лицевой области (сложное удаление третьих моляров, цистэктомия, дентальная имплантация, реконструктивная остеотомия нижней челюсти, удаление новообразований, блоковая резекция кости), ее травматических повреждениях, а также декомпрессии нижнего альвеолярного нерва, первичной хирургической обработке гнойного очага, проводниковой анестезии [1, 36].

Технология ДЭНС-терапии. В комплексном лечении заболеваний периферической нервной системы все более широко используется такой способ лечебного воздействия, как чрескожная электронейростимуляция. Он является достаточно эффективным и не имеет побочных эффектов. Основное достоинство метода — неинвазивность. К недостатку относится постепенное развитие толерантности соматосенсорных рецепторов к электрическим токам. Его удается компенсировать применением ДЭНС, при которой на зону кожной проекции АТ воздействуют короткими импульсами тока, постоянно реагирующими своей трансформацией на изменение сопротивления кожных покровов под электродами. Таким образом, снижается адаптация нервных элементов к электрическим импульсам.

Уникальность терапевтических возможностей ДЭНС при лечении травматических невритов периферических ветвей тройничного нерва заключается в следующем:

- 1) выбранная форма электрического сигнала подобна естественному нейроимпульсу;
- 2) воздействие осуществляется короткими импульсами тока, которые постоянно реагируют своей трансформацией на изменение сопротивления кожных покровов под электродами, что обеспечивает индивидуальный подход в каждом случае;
- 3) высокоамплитудное слабое напряжение и низкочастотное воздействие способно вызвать ответ у всех типов нервных волокон, не повреждая их.

Во время проведения процедуры пациент может сидеть или лежать в удобном для него положении.

Подбор АТ и определение интенсивности воздействия. Для воздействия используются как локальные точки, так и АТ широкого спектра действия меридианов тела, наружный и внутренний путь которых проходит через зону иннервации поврежденного нижнего альвеолярного нерва, а также симметричных меридианов здоровой стороны.

АТ широкого спектра действия (рис. 5, 6) локализуются:

– **P7** — на лучевой стороне предплечья, чуть выше шиловидного отростка, где пальпируется углубление, выше лучезапястной складки на 1,5 пропорциональных отрезка;

– **P9** — у лучевого конца проксимальной лучезапястной складки, чуть ниже шиловидного отростка лучевой кости;

– **P11** — на лучевом крае I пальца руки, на 3 мм от угла ногтевого ложа;

– **GI4** — между I и II пястными костями, ближе к середине II пястной кости, в ямке;

– **GI6** — на тыльной поверхности предплечья с лучевой стороны, выше уровня складки лучезапястного сустава на 3 пропорциональных отрезка;

– **GI11** — на середине расстояния между латеральными надмыщелками и лучевым концом складки локтевого сгиба;

– **C3** — на складке локтевого сгиба, на середине расстояния между внутренним концом складки и внутренним надмыщелком плечевой кости;

– **C7** — у локтевого края лучезапястной складки, рядом с лучевой стороной сухожилия локтевого сгибателя кисти;

– **MC7** — в середине лучезапястной складки, в углублении между сухожилиями;

– **MC9** — на конце ногтевой фаланги III пальца, отступя от ногтя 0,3 см;

– **TR1** — на локтевой стороне IV пальца на расстоянии 0,3 см от ногтевого ложа;

– **TR4** — на тыльной поверхности лучезапястного сустава, ближе к локтевой стороне, соответственно расположению IV пальца;

– **TR7** — на тыльной поверхности предплечья, выше складки лучезапястного сустава на 3 пропорциональных отрезка, на 1 пропорциональный отрезок в локтевую сторону от межкостного углубления;

– **VB20** — под затылочной костью, выше задней границы роста волос на 1 пропорциональный отрезок, в ямке у наружного края трапециевидной мышцы, где пальпируется углубление;

– **VG14** — между остистыми отростками VII шейного и I грудного позвонков;

– **GI18** — снаружи от верхнего края щитовидного хряща, в центре проекции грудинно-ключично-сосцевидной мышцы, кзади от места пальпации пульсации сонной артерии на 1,5 пропорциональных отрезка.

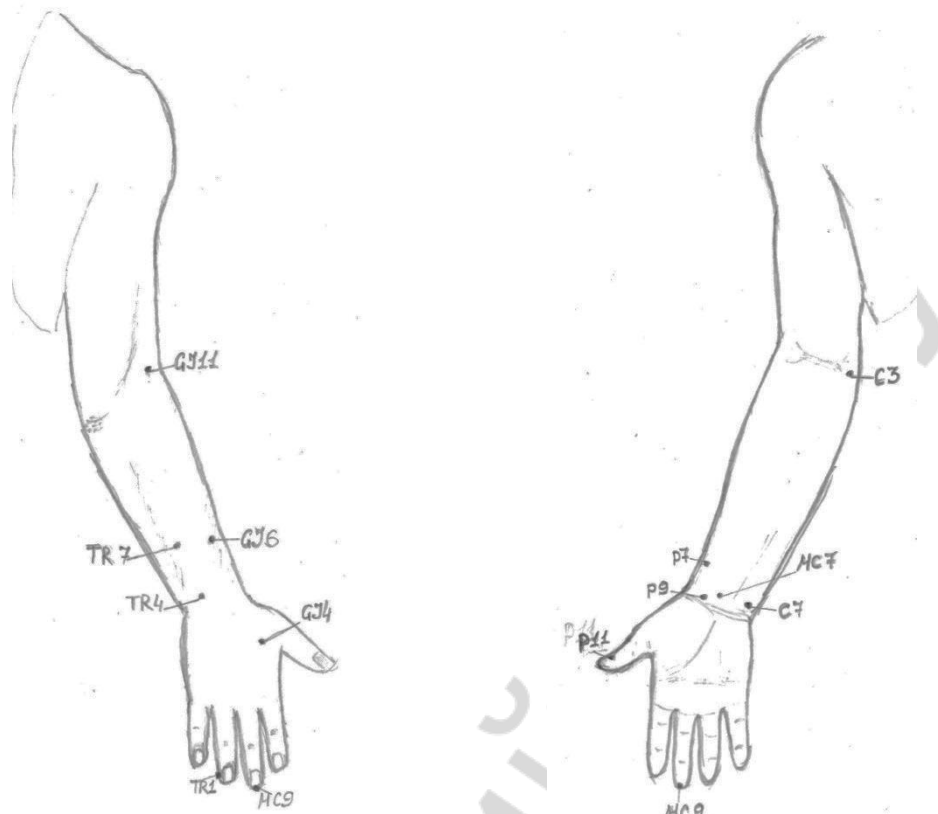


Рис. 5. Локализация АТ широкого спектра действия

Локальные АТ (рис. 6) располагаются:

- **Е3** — в носогубной складке на пересечении вертикальной линии от центра зрачка с горизонтальной линией через основание носовой перегородки;
- **Е4** — кнаружи от угла рта на 1 см на вертикальной линии зрачка;
- **Е5** — кпереди от угла нижней челюсти на 1,3 пропорциональных отрезка, несколько кнаружи от места, где прощупывается пульсация артерии;
- **Е6** — кпереди и кверху от угла нижней челюсти, где пальпируется углубление;
- **Е7** — кпереди от козелка уха во впадине, которая образуется нижним краем скуловой кости и вырезкой нижней челюсти;
- **IG18** — во впадине у наружного края скуловой кости, вертикально ниже наружного угла глаза;
- **IG19** — между козелком уха и нижнечелюстным суставом, где при открывании рта пальпируется углубление;
- **TR17** — в углублении кзади от основания мочки уха, между соседними отростками и ветвью нижней челюсти;
- **VC24** — в центре подбородочно-губной складки;

– **PC18** — на нижней челюсти, где находится нижнечелюстное отверстие, на пересечении вертикали, которая проходит кнаружи от угла рта на 1 см, и горизонтальной линии, проходящей через подбородочно-губную борозду;

– **PC19** — на середине наиболее выступающей части подбородка.

Также могут использоваться 2–3 точки по методике су-джок — точки соответствия зоне поражения.

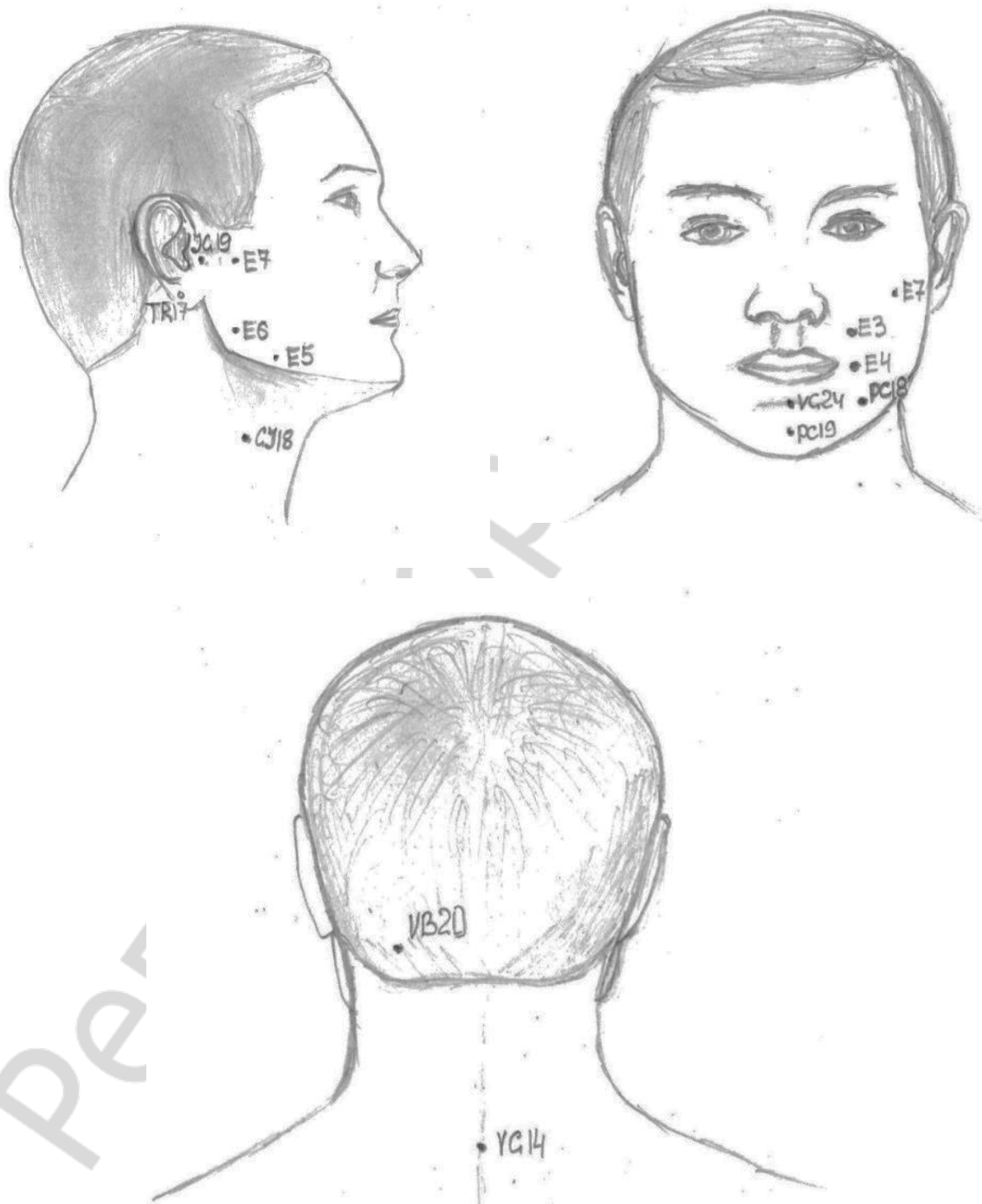


Рис. 6. Локализация АТ широкого спектра действия и локальных АТ

Воздействие на АТ производится последовательно, начиная с АТ общего действия. На каждую процедуру используется не более 6 АТ, при этом задействуются симметрично 1–2 АТ широкого спектра действия и 1–2 локальные АТ. В течение курса в 2–3 процедурах могут использоваться точки по системе соответствия су-джок. При проведении курса АТ не должны повторяться в двух последующих процедурах.

Воздействие на АТ проводится в хорошо проветриваемом помещении при комнатной температуре. Специального помещения не требуется. Курс состоит из 10 процедур, выполняемых ежедневно или через день. Общая продолжительность каждого сеанса составляет до 30 минут.

Раздражение осуществляется в кожной проекции АТ в комфортном режиме с частотой 77 Гц выносным точечным электродом аппарата «ДиаДЭНС». После включения аппарата при его переходе в режим «ОЖИДАНИЕ» задается частота воздействия 77 Гц. Выносной электрод устанавливается в кожной проекции АТ и удерживается в неподвижном положении. При этом аппарат переходит в режим «ТЕРАПИЯ», после чего устанавливается мощность воздействия средней интенсивности в комфортном диапазоне до появления у пациента ощущений легкого покалывания и вибрации, не вызывающих боли. Воздействие на каждую АТ осуществляется в течение 5 минут. По завершении процедуры на кожных покровах, где оказывалось воздействие, может наблюдаться локальная гиперемия [37].

После процедуры пациенту рекомендуется отдохнуть в течение 10–15 минут.

ДЭНС-терапию не следует сочетать с применением:

- других видов физиотерапевтических процедур;
- психотропных лекарственных средств;
- ганглиоблокаторов;
- сильных анальгетиков;
- гормональных препаратов.

При появлении выраженной вегетативной реакции (внезапное головокружение, потемнение в глазах, резкое снижение артериального давления, развитие общей слабости, обморочное состояние) следует прервать процедуру, перевести пациента в горизонтальное положение, дать вдохнуть пары нашатырного спирта.

Противопоказания к ДЭНС-терапии. В соответствии с требованиями, содержащими перечень показаний и противопоказаний к рефлексотерапии, и в соответствии с постановлением Министерства здравоохранения Республики Беларусь от 28 ноября 2007 года № 128 [34, 44] выделяют:

1. Абсолютные противопоказания:

- индивидуальная непереносимость электрического тока;
- наличие имплантированного кардиостимулятора.

2. Относительные противопоказания:
- доброкачественные и злокачественные новообразования;
 - беременность;
 - острые инфекционные лихорадочные заболевания неясной этиологии;
 - болевые синдромы неясной этиологии;
 - инфаркт миокарда (рефлексотерапия проводится с применением мягких методик через 6 месяцев после острого периода);
 - состояние острого психического возбуждения;
 - состояние опьянения (алкогольного или наркотического);
 - возраст после 70 лет (при отсутствии других противопоказаний рефлексотерапия применяется и у данной возрастной категории с использованием щадящих методик);
 - период до 3 месяцев после проведения курса лучевой терапии;
 - эпилептический статус.

Соблюдение всех вышеперечисленных рекомендаций позволяет избежать развития нежелательных последствий и осложнений при лечении методом ДЭНС-терапии.

САМОКОНТРОЛЬ УСВОЕНИЯ ТЕМЫ

1. Какой специалист занимается лечением пациентов с невралгией тройничного нерва:

- а) хирург-стоматолог;
- б) челюстно-лицевой хирург;
- в) невропатолог;
- г) нейрохирург?

2. Какие заболевания системы тройничного нерва относятся к компетенции хирурга-стоматолога и челюстно-лицевого хирурга:

- а) невралгия тройничного нерва;
- б) повреждение первого нейрона в костном канале челюсти;
- в) повреждение тройничного нерва, локализованное выше уровня первого нейрона?

3. В чем состоит первоочередная задача при лечении повреждений нижнего альвеолярного нерва:

- а) в выжидательной тактике;
- б) назначении витаминов группы В;
- в) устранении причинного фактора;
- г) применении глюкокортикостероидов?

4. Какие методы позволяют дифференцировать отек нервного ствола с нарушением его целостности:

- а) ЭОД;
- б) электропунктурная диагностика «Биорепер»;
- в) сенсография;
- г) компьютерная томография;
- д) магнитно-резонансная томография?

5. Какие препараты используют для предотвращения уоллеровской дегенерации в дистальном отрезке поврежденного нижнего альвеолярного нерва:

- а) глюкокортикостероиды;
- б) нестероидные противовоспалительные препараты;
- в) диуретики;
- г) витамины группы В;
- д) антибактериальные препараты?

6. С какой целью назначают диуретики пациентам с повреждением нижнего альвеолярного нерва:

- а) снятие отека тканей, окружающих нерв;
- б) снижение артериального давления;
- в) увеличение диуреза?

7. Спустя какой период после факта повреждения нижнего альвеолярного нерва и отсутствия эффекта от проводимого лечения необходимо направить пациента на консультацию к микронейрохирургу:

- а) через 1 месяц;
- б) через 4–6 месяцев;
- в) через 1 год;
- г) данное направление нецелесообразно?

8. Противопоказаниями к проведению рефлексотерапии у пациента с повреждением нижнего альвеолярного нерва являются:

- а) наличие имплантированного кардиостимулятора;
- б) доброкачественные и злокачественные новообразования;
- в) беременность;
- г) состояние острого психического возбуждения;
- д) состояние опьянения (алкогольного или наркотического);
- е) эпилептический статус;
- ж) все вышеперечисленное.

9. Укажите правильную тактику врача-стоматолога при выведении пломбировочного материала в нижнечелюстной канал в результате эндодонтического лечения:

- а) не предпринимать никаких действий;
- б) назначить витамины группы В и ипидакрин;

- в) удалить зуб;
- г) провести комплексное лечение: хирургическое, медикаментозное, рефлексотерапевтическое.

10. По характеру травмирующего фактора травматическое повреждение периферической ветви тройничного нерва может быть:

- а) механическим;
- б) токсическим;
- в) комбинированным;
- г) все вышеперечисленное верно.

11. Укажите интервал значений диагностических токов, который соответствует гиперфункции при электропунктурном тестировании:

- а) 0,5 мкА;
- б) 1–2 мкА;
- в) 2–3 мкА;
- г) 4–15 мкА.

12. Отличительной особенностью срочного хирургического лечения токсического повреждения нижнего альвеолярного нерва является:

- а) окрашивание нервного ствола в месте непосредственного контакта с пломбировочным материалом 0,2%-ным водным раствором метиленового синего;
- б) использование аппарата для костной хирургии PIEZOSURGERY II;
- в) декомпрессия нижнего альвеолярного нерва с удалением избыточного пломбировочного материала, частичной резекцией костной ткани и максимальным сохранением периневральных структур.

Ответы: 1 — в, г; 2 — б; 3 — в, г; 4 — а, в; 5 — а; 6 — а; 7 — б; 8 — ж; 9 — г; 10 — г; 11 — г; 12 — а.

ЛИТЕРАТУРА

1. *Авдеева, Е. А.* Эффективность использования диадинамической чрезкожной электронейростимуляции в лечении периферических травматических невритов III ветви тройничного нерва / Е. А. Авдеева // Военная медицина. 2008. № 3. С. 20–23.
2. *Андреева, Г. О.* Иглорефлексотерапия в комплексном лечении компрессионно-ишемических нейропатий : автореф. дис. ... канд. мед. наук : 14.00.13 / Г. О. Андреева ; Воен.-мед. акад. им. С. М. Кирова. СПб., 2005. 18 с.
3. *Барашков, Г. Н.* Рефлексотерапия боли / Г. Н. Барашков. М. : Универсимед, 1995. 264 с.
4. *Бекреев, В. В.* Применение чрезкожной электронейростимуляции в амбулаторной хирургической стоматологической практике : автореф. дис. ... канд. мед. наук : 14.00.21 / В. В. Бекреев ; Моск. мед. стом. ин-т им. Н. А. Семашко. М., 1985. 22 с.
5. *Боровский, М. Л.* Регенерация нерва и трофика / М. Л. Боровский. М. : АМН СССР, 1952. 224 с.
6. *Буцель, А. Ч.* Диабетическая нейропатия слухового нерва / А. Ч. Буцель, В. А. Алехно // Мед. журн. 2008. № 2. С. 28–31.
7. *Быкадорова, Л. Г.* Клинико-патоморфологическое обоснование микрохирургического лечения стойких невралгий тройничного нерва : автореф. дис. ... канд. мед. наук : 14.00.21 / Л. Г. Быкадорова ; Воен.-мед. акад. им. С. М. Кирова. Ленинград, 1991. 16 с.
8. *Васильев, В. П.* Чрезкожная электронейростимуляция : автореф. дис. ... канд. мед. наук : 14.00.17, 14.00.05 / В. П. Васильев ; Тульск. гос. ун-т. Тула, 1997. 30 с.
9. *Вилькицкая, К. В.* Изменение показателей диагностических токов у пациентов с токсическим повреждением нижнего альвеолярного нерва при применении электропунктурной диагностики «Биорепер» / К. В. Вилькицкая, И. О. Походенько-Чудакова // Медицина : актуальные вопросы и тенденции развития : материалы II Международ. науч.-практ. конф., 19 июня 2013 г. Краснодар, 2013. С. 51–52.
10. *Григорьянц, Л. А.* Удаление инородных тел из нижнечелюстного канала / Л. А. Григорьянц, В. А. Бадалян. М. : Новая медицинская технология, 2008. 10 с.
11. *Григорьянц, Л. А.* Клиника, диагностика и лечение больных с выведенным пломбирочным материалом за пределы корня зуба / Л. А. Григорьянц, В. А. Бадалян, М. В. Тамазов // Клиническая стоматология. 2001. № 1. С. 38–41.
12. *Григорьянц, Л. А.* Лечение травм нижнеальвеолярного нерва, вызванных выведением пломбирочного материала в нижнечелюстной канал / Л. А. Григорьянц, С. В. Сирак // Клиническая стоматология. 2006. № 1. С. 52–56.
13. *Губкина, И. О.* Влияние рефлексотерапии на показатели местного иммунитета полости рта / И. О. Губкина, Ю. М. Досин, Л. И. Алешина // Лечение заболеваний нервной системы на курортах Беларуси : сб. тез. Минск, 1993. С. 56–57.
14. *Гурленя, А. М.* Физиотерапия и курортология нервных болезней : практ. пособие / А. М. Гурленя, Г. Е. Багель. Минск : Выш. шк., 1989. 398 с.
15. *Гурленя, А. М.* Физиотерапия в неврологии / А. М. Гурленя, Г. Е. Багель, В. Б. Смычек. М. : Мед. лит., 2008. 296 с.
16. *Гуров, В. В.* «БИОРЕПЕР». Аурикулярная электропунктурная диагностическая система аппарата «ДиаДЭНС-ДТ». Методика экспресс-диагностики, интерпретация полученных результатов / В. В. Гуров, И. М. Черныш, В. В. Малахов // Медицинский вестник. 2003. Т. 2, Вып. 2. С. 18–30.
17. *Гутман, Д. Л.* Решение проблем в эндодонтии / Д. Л. Гутман, Т. С. Думша, П. Э. Ловдэл ; пер. с англ. М. : МЕДпресс-информ, 2008. 592 с.

18. *Дудник, А. П.* Хирургическое лечение заболеваний и поражений периферической системы тройничного нерва с использованием микрохирургической техники : автореф. дис. ... канд. мед. наук : 14.00.21 / А. П. Дудник ; Цент. науч.-исслед. ин-т стоматологии. М., 2004. 22 с.
19. *Иглоукальвание* / под общ. ред. Хоанг Бао Тяу, Ла Куанг Ниеп ; пер. с вьет. П. И. Алешина. М. : Медицина, 1988. 672 с.
20. *Карлов, В. А.* Неврология лица / В. А. Карлов. М. : Медицина, 1991. 288 с.
21. *Кудинова, И. П.* Клинико-иммунологическое обоснование комплексного лечения больных с нейропатией тройничного нерва : автореф. дис. ... канд. мед. наук : 14.00.13, 14.00.21 / И. П. Кудинова ; Ин-т повыш. квалиф. Федерального упр. Мед.-биол. и экстремальных проблем при М-ве здравоохранения Рос. Федерации. М., 2005. 23 с.
22. *Лазерные технологии в стоматологии* / С. А. Наумович [и др.] // Современная стоматология. 2006. № 1. С. 4–14.
23. *Лепилин, А. В.* Применение чрезкожной электростимуляции в комплексе лечения больных с переломами нижней челюсти / А. В. Лепилин, Г. Р. Бахтеева, Н. Л. Ерокина // Стоматология. 2007. № 2. С. 54–56.
24. *Лувсан, Г.* Очерки методов восточной рефлексотерапии / под ред. В. Н. Цибуляка. Новосибирск : Наука, 1991. 432 с.
25. *Маркова, И. Е.* Основы физиотерапии / И. Е. Маркова // Справочник фельдшера и акушерки. 2005. № 3. С. 69–71.
26. *Мачерет, Е. Л.* Основы электро- и акупунктуры / Е. Л. Мачерет, А. О. Коркушко. Киев : Здоров'я, 1993. 392 с.
27. *Механизм повреждения нижнего альвеолярного нерва при попадании пломбировочного материала внутрь нижнечелюстного канала* / А. В. Елизаров [и др.] // Фундаментальные исследования. 2013. № 9. С. 519–522.
28. *Митьковская, Н. П.* Инфаркт миокарда у больных с метаболическим синдромом / Н. П. Митьковская, Т. В. Статкевич // Мед. журн. 2009. № 2. С. 8–12.
29. *Назаров, В. М.* Нейростоматология / В. М. Назаров, В. Д. Трошин, А. В. Степанченко. М. : Академия, 2008. 256 с.
30. *Наумович, С. А.* Фотодинамическая терапия в лечении заболеваний периодонта / С. А. Наумович, А. В. Кувшинов // Мед. журн. 2007. № 1. С. 71–75.
31. *Низкочастотная ультразвуковая терапия с применением отечественного аппарата «АНУЗТ-1-100» : метод. рекомендации* / В. С. Улащик [и др.]. Минск : БГМУ, 2009. 16 с.
32. *Новое в лечении заболеваний периодонта : фотодинамическая терапия* / С. А. Наумович [и др.]. // Современная стоматология. 2007. № 2. С. 34–38.
33. *Орлов, М. Н.* Лечение глоссалгий с применением метода чрезкожной электростимуляции : автореф. дис. ... канд. мед. наук : 14.00.21 / М. Н. Орлов ; Кубанская гос. мед. акад. Краснодар, 1997. 20 с.
34. *Постановление* Министерства здравоохранения Республики Беларусь : зарег. в НРПА 12.12.2007 г. № 8/17647. Введ. 28.11.2007 г. № 128. Минск : 2007. 8 с.
35. *Походенько-Чудакова, И. О.* Динамика содержания IgA в ротовой жидкости у больных одонтогенными абсцессами челюстно-лицевой области при акупунктурном воздействии / И. О. Походенько-Чудакова, Ю. М. Казакова // Актуальные вопросы профилактики, диагностики и терапии хирургической инфекции : сб. материалов VII Всеармейской междунар. конф. М., 2007. С. 31–32.
36. *Походенько-Чудакова, И. О.* Иммунологические изменения у пациентов с травматическим невритом нижнеальвеолярного нерва и возможность их коррекции с

помощью рефлексотерапии / И. О. Походенько-Чудакова, Н. А. Жерносек, Е. А. Авдеева // Военная медицина. 2009. № 4. С. 39–41.

37. *Походенько-Чудакова, И. О.* Методика ДиаДЭНС-терапии при лечении пациентов с травматическим повреждением нижнеальвеолярного нерва : инструкция по применению / И. О. Походенько-Чудакова, Е. А. Авдеева. Минск : БГМУ, 2010. 8 с.

38. *Походенько-Чудакова, И. О.* Семиотика повреждений черепно-мозговых нервов : учеб.-метод. пособие / И. О. Походенько-Чудакова, Ю. С. Кабак, С. А. Кабанова. Витебск : ВГМУ, 2010. 245 с.

39. *Походенько-Чудакова, И. О.* Современная классификация травматических повреждений системы тройничного нерва / И. О. Походенько-Чудакова, Е. А. Авдеева, К. В. Вилькицкая // Новости хирургии. 2013. Т. 21, № 6. С. 94–97.

40. *Применение* методов рефлексотерапии в лечении заболеваний периферической нервной системы / А. П. Сиваков [и др.] // Настоящее и будущее последипломного образования : материалы Респ. науч.-практ. конф., посвящ. 75-летию БелМАПО, Минск, 19–20 окт. 2006 г. : в 2 т. / редкол. : В. И. Жарко [и др.]. БелМАПО, 2006. Т. 2. С. 422–424.

41. *Применение* электропунктурной диагностики в комплексном обследовании пациентов с травматическим токсическим повреждением нижнего альвеолярного нерва : инструкция по применению № 067–0613 : утв. М-вом здравоохранения Республики Беларусь 04.10.2013 / Белорус. гос. мед. ун-т ; сост. И. О. Походенько-Чудакова, К. В. Вилькицкая. Минск, 2013. 5 с.

42. *Пухлик, Б. М.* Розповсюдженість алергічних захворювань (аналіз літературних та власних даних) / Б. М. Пухлик, О. Б. Бондарчук, І. В. Корицька // Український пульмонологічний журн. 1993. № 1. С. 11–15.

43. *Сергеев, С. М.* Стимуляция посттравматической регенерации периферического нерва в зоне диастаза : автореф. дис. ... канд. мед. наук : 14.00.02, 03.00.25 / С. М. Сергеев ; Саранский гос. мед. ун-т. Саранск, 2009. 24 с.

44. *Сиваков, А. П.* Современные представления о применении физических факторов в точки акупунктуры / А. П. Сиваков // Антология научных публикаций. М., 2006. Том III : Проблемы паллиативной медицины и реабилитации в здравоохранении. С. 543–546.

45. *Сиваков, А. П.* Обоснование и эффективность применения рефлексотерапии фокусированным ультразвуком и импульсными токами в восстановительной медицине : автореф. дис. ... д-ра мед. наук : 14.00.51 / А. П. Сиваков ; Рос. науч. центр восстановительной медицины и курортологии М-ва здравоохранения Рос. Федерации. М., 2001. 40 с.

46. *Синельников, Р. Д.* Атлас анатомии человека : в 6 т. / Р. Д. Синельников. М. : Медицина, 1978. Т. 2 : 472 с.

47. *Способ* срочного хирургического лечения токсического повреждения нижнего альвеолярного нерва (51) : МПК (2006.01) А61В 17/00 (21) а 20111566 (22) 2011.11.23. (71) / Походенько-Чудакова И. О., Вилькицкая К. В. ; № 18561 ; заявл. 23.11.2011 ; опубл. 30.08.2014, Афіційны бюл. Вынаходства, карысныя мадэлі, прамысловыя ўзоры. № 4 (99). С. 67.

48. *Сундуков, В. Ю.* Основные принципы лечения корневых каналов в современной стоматологии / В. Ю. Сундуков, В. М. Гринин // Медицинский вестник. 2010. № 8. С. 17.

49. *Федотов, С. Н.* Реабилитация больных с повреждениями III ветви тройничного нерва при переломах и щадящий остеосинтез нижней челюсти металлическими спицами / С. Н. Федотов. Архангельск : АГМА, 1997. 321 с.

50. *Физиотерапия* травм периферических нервов / Л. П. Стрелис [и др.]. Томск : НИИ Курортологии и физиотерапии, 2001. 315 с.
51. *Царев, В. П.* Роль нарушения обмена липидов в патогенезе бронхиальной астмы / В. П. Царев, Ж. В. Антонович // *Мед. журн.* 2007. № 3. С. 24–26.
52. *Шуровская, Ж. Л.* Рефлексотерапия в комплексном лечении посттравматической нейропатии локтевого нерва / Ж. Л. Шуровская // *Здравоохранение.* 1997. № 7. С. 52–53.
53. *Электрорефлексотерапия.* Показания и противопоказания : учеб.-метод. пособие / А. П. Сиваков [и др.]. Минск : БелМАПО, 2007. 19 с.
54. *Эпидемиология* систолической и диастолической артериальной гипертензии в связи с факторами риска и образованием среди мужского населения в некоторых городах России, странах СНГ и Прибалтийских государствах (кооперативное исследование) / В. В. Константинов [и др.]. // *Тер. арх.* 1994. № 1. С. 54–57.
55. *Bernáth, M.* Tissue reaction initiated by different sealers / M. Bernáth, J. Szabó // *Int. Endod. J.* 2003. Vol. 36, N 4. P. 256–261.
56. *Comparative neurotoxic effects of root canal filling materials on rat sciatic nerve* / A. Serper [et al.] // *J. Endod.* 1998. Vol. 24, N 9. P. 592–594.
57. *Cytotoxicity of resin-, zinc oxide-eugenol-, and calcium hydroxide-based root canal sealers on human periodontal ligament cells and permanent V79 cells* / F. M. Huang [et al.] // *Int. Endod. J.* 2002. Vol. 35, N 2. P. 153–158.
58. *Devor, M.* Pathophysiology of Nerve Injury / M. Devor // *Handbook of Clinical Neurology* / 3rd series. Elsevier : 2006. P. 261–276.
59. *Inferior alveolar nerve injury associated with implant surgery* / Gintaras Juodzbalys [et al.] // *Clin. Oral Implant. Res.* 2011.
60. *Juodzbalys, G.* Injury of the Inferior Alveolar Nerve during Implant Placement : a Literature Review / G. Juodzbalys, H. L. Wang, G. Sabalys // *J. Oral Maxillofac. Res.* 2011. 2(1).
61. *Kraut, R. A.* Management of patients with trigeminal nerve injuries after mandibular implant placement / R. A. Kraut, O. Chahal // *J. Am. Dent. Assoc.* 2002. N 10. P. 1351–1354.
62. *Traumatic Damage to the Inferior Alveolar Nerve Sustained in Course of Dental Implantation. Possibility of Prevention* / R. Kubilius [et al.] // *Stomatologija : Baltic dental and maxillofacial journal.* 2004. Vol. 6, N 4. P. 106–110.
63. *Orstavic, D.* Materials used for root canal obturation : technical, biological and clinical testing / D. Orstavic // *Endodontic Topics.* 2005. N 12. P. 25–38.
64. *Pogrel, M. A.* Gore-Tex tubing as a conduit for repair of lingual and inferior alveolar nerve continuity defects : a preliminary report / M. A. Pogrel, A. R. Mc Donald, L. B. Kaban // *J. Oral Maxillofac. Surg.* 1998. N 3. P. 319–322.
65. *Pogrel, M. A.* The use of autogenous vein grafts for inferior alveolar and lingual nerve reconstruction / M. A. Pogrel, A. Maghen // *J. Oral Maxillofac. Surg.* 2001. N 9. P. 985–993.
66. *Scolozzi, P.* Successful inferior alveolar nerve decompression for dysesthesia following endodontic treatment : report of 4 cases treated by mandibular sagittal osteotomy / P. Scolozzi, T. Lombardi, B. Jaques // *Oral Surg. Oral Med. Oral Pathol. Oral Radiol. Endod.* 2004. N 5. P. 625–631.
67. *Simoons, M. L.* Cardio-vascular disease in Europe : challenges for the medical profession / M. L. Simoons ; Congress European Society of Cardiology // *Eur. Heart. J.* 2003. N 1. P. 8–12.

68. *Smith, M. H.* Nerve injuries after dental injection : a review of the literature / M. H. Smith, K. E. Lung // *J. Can. Dent. Assoc.* 2006. Vol. 72, N 6. P. 559–564.
69. *Strauss, E. R.* Outcome assessment of inferior alveolar nerve microsurgery : a retrospective review / E. R. Strauss, V. B. Ziccardi, M. N. Janal / *J. Oral Maxillofac. Surg.* 2006. N 12. P. 1767–1770.
70. *Treatment* results of acupuncture in inferior alveolar and lingual nerves sensory paralysis after oral surgery / L. Ka [et al.] // *Kokubyo Gakkai Zasshi.* 2006. N 1. P. 40–46.
71. *Juodžbalys, G.* Antigeno išskyrimo metodas iš trišakio nervo šakų : racionalizacinis pasiūlymas, pažymėjimo / G. Juodžbalys, G. Sabalys. Nr. 2937. Kauno medicinos institutas, P. Jašinsko klinika, 1988. 1 p.
72. *Juodžbalys, G.* Imunomoduliatorių reikšmė gydant ligočius trišakio nervo neuralgija / G. Juodžbalys, G. Sabalys // *Medicinos mokslas sveikatos praktikai : mokslo darbai.* Vilnius : LR sveikatos aps. m-ja, 1994. P. 121–122.
73. *Kubilius, R.* Ičardas Apatinio alveolinio nervo trauminiai pažeidimai dantų implantacijos atvejais / R. Ičardas Kubilius, Gintautas Sabalys, Pranas, Gintaras Juodžbalys // *Stominfo.* 2007. N 2. P. 17–22.
74. *Sabalys, G. P.* Veido ir burnos neurologija / G. P. Sabalys, R. Kubilius. Kaunas : KMU leidykla, 2007. 504 p.

ОГЛАВЛЕНИЕ

Мотивационная характеристика темы	4
Классификация травматических повреждений периферических ветвей тройничного нерва	6
Критерии для определения степени тяжести повреждения нижнего альвеолярного нерва.....	8
Электропунктурная диагностика «Биорепер».....	9
Принципы комплексного лечения травматического повреждения нижнего альвеолярного нерва.....	12
Хирургическое лечение	12
Медикаментозная терапия.....	15
Физиотерапия	16
Нейрохирургическое лечение	17
Рефлексотерапия	17
ДЭНС-терапия при лечении пациентов с травматическим повреждением нижнего альвеолярного нерва.....	18
Самоконтроль усвоения темы.....	23
Литература	26

Учебное издание

Походенько-Чудакова Ирина Олеговна
Авдеева Екатерина Анатольевна
Вилькицкая Кристина Вадимовна

**КОМПЛЕКСНОЕ ЛЕЧЕНИЕ ПАЦИЕНТОВ
С ТРАВМАТИЧЕСКИМИ ПОВРЕЖДЕНИЯМИ
НИЖНЕГО АЛЬВЕОЛЯРНОГО НЕРВА**

Учебно-методическое пособие

Ответственная за выпуск И. О. Походенько-Чудакова
Редактор О. В. Лавникович
Компьютерная верстка А. В. Янушкевич

Подписано в печать 21.05.15. Формат 60×84/16. Бумага писчая «Снегурочка».
Ризография. Гарнитура «Times».
Усл. печ. л 1,86. Уч.-изд. л. 1,56. Тираж 50 экз. Заказ 538.

Издатель и полиграфическое исполнение: учреждение образования
«Белорусский государственный медицинский университет».
Свидетельство о государственной регистрации издателя, изготовителя, распространителя печатных изданий № 1/187 от 18.02.2014.
Ул. Ленинградская, 6, 220006, Минск.