

КЛИНИЧЕСКИЙ СЛУЧАЙ ТЕЧЕНИЯ МИЕЛОМНОЙ БОЛЕЗНИ

*Кафедра военно-полевой терапии ВМедФ в УО «БГМУ»¹,
ГУ «432 ордена Красной звезды главный военный клинический медицинский центр
Вооруженных Сил Республики Беларусь»²*

В статье представлен клинический случай наиболее частого заболевания в группе диспротеинозов – множественной миеломы с остеодеструктивным синдромом у пациентки пожилого возраста. Заболевание поражает несколько чаще женщин, возрастной пик приходится на 60–70 лет. Клиническая картина обусловлена поражением костей (боли, переломы, гиперкальциемия, вызывающая анорексию, депрессию и рвоту) и почек; могут наблюдаться геморрагии, невротические симптомы. Характерны анемия, резкое повышение СОЭ, гиперпротеинемия, наличие парапротеинов (М-компонента) в сыворотке крови и в моче; в стерильном пунктате повышено содержание плазматических клеток. Данная статья призвана помочь практикующему врачу войскового звена разобраться в этом нелегком вопросе.

Ключевые слова: множественная миелома, плазматическая клетка, диагностика.

A. S. Rudoy, A. A. Bova, Y. S. Lysyy, M. V. Silivanovich

CLINICAL CASE OF THE TREATMENT OF MYELOMA DISEASE

The article presents a clinical case of the treatment of myeloma disease in elderly patients. This article is designed to help to practical doctor of an army stage to understand this difficult question.

Key words: multiple myeloma, plasma cell, diagnosis.

Плазмоклеточные заболевания представляют группу неопластических заболеваний, тесно связанных между собой, поскольку они происходят из общих предшественников в последовательности клеточных поколений В-лимфоцитов. Эти клетки обычно морфологически представляют собой плазмоциты (дифференцированные В-лимфоциты), но могут также иметь лимфоплазмочитарную морфологию. С учетом этой морфологической общности логичным представляется объединение злокачественных лимфоидных заболеваний и плазмоклеточных заболеваний понятием лимфоплазмочитарные заболевания (ЛПЗ).

В литературе встречается множество синонимов термина «плазмоклеточные заболевания» – моноклональные гаммапатии, парапротеинемии, диспротеинемии, иммуносекреторные заболевания и плазмоклеточные дискразии. Термин «дискразия» (от греческого дис+кразис) появился в XIV веке и применялся для обозначения различных заболеваний с нарушением соотношения основных жидкостей в организ-

ме («крови, флегмы, черной желчи и светлой желчи») в соответствии со средневековыми представлениями. В настоящее время «дискразия» означает патологическое состояние, сопряженное с нарушением состава крови [4].

Плазмоклеточные дискразии (ПКД) характеризуются неконтролируемой пролиферацией и нарушением функции одного клона клеток, что сопровождается продукцией аномальных по количеству и/или качеству моноклональных белков – иммуноглобулинов (ИГ), свободных легких цепей (ЛЦ), тяжелых цепей (ТЦ) или их фрагментов [4].

Согласно классификации ВОЗ (табл. 1) к ПКД относятся как злокачественные (плазмоклеточная/множественная миелома, родственные ей состояния и лимфоплазмочитарная лимфома), так и не злокачественные (MGUS-моноклональная гаммапатия неопределенного значения, первичный амилоидоз и др.) заболевания. В настоящее время MGUS рассматривается как «предзлокачественное состояние»,

показано, что у 25% больных с MGUS впоследствии, в сроки от 10 до 20 лет, развиваются множественная миелома (ММ) и другие ЛПЗ. Наибольшая вероятность эволюции MGUS в злокачественную форму отмечена у пациентов старшего возраста при парапротеинемии IgA и IgM с относительно высоким содержанием патологического белка. Разграничение ММ, бессимптомной миеломы (тлеющей и вялотекущей) и MGUS основано на ряде

критериев: уровень М-градиента, содержание плазматических клеток (ПК) в костном мозге, наличие специфических органных и тканевых повреждений (табл. 2). Под MGUS понимается умеренная парапротеинемия, выявляемая в отсутствии гематологических признаков злокачественного В-клеточного заболевания и органных поражений (амилоидоза, болезни отложения моноклональных иммуноглобулинов) [4].

Таблица 1. Классификация плазмоклеточных новообразований ВОЗ [4]

Плазмоклеточная миелома (множественная миелома)
Моноклональная гаммапатия неопределенного значения (MGUS)
Варианты плазмоклеточной миеломы:
– Вялотекущая миелома
– Тлеющая миелома
– Остеосклеротическая миелома (POEMS)
– Плазмоклеточная лейкемия
– Несекретирующая миелома
Плазмоцитомы:
– Солитарная плазмоцитома кости
– Экстрamedулярная плазмоцитома
Макроглобулинемия Вальденстрема (иммуноцитома)
Болезнь тяжелых цепей (HCD):
– γ -HCD
– μ -HCD
– α -HCD
– Первичный амилоидоз
– Болезни отложения легких и тяжелых цепей

Таблица 2. Диагностические критерии MGUS, бессимптомной и множественной миеломы [4]

	MGUS	Тлеющая миелома	Вялотекущая миелома	Множественная миелома
Моноклональный белок (г/дл)	IgG <3,5 IgA <2	IgG >3,5 IgA >2	IgG 3,5–7 IgA 2–5	IgG >3,5 IgA >2
Плазмоцитоз	<10%	10–30%	>30%	>30%
Белок Бенс Джонса в моче	±	±	±	есть (50% случаев)
Снижение уровня нормальных ИГ	–	±	±	есть
Органные поражения:				
– литические повреждения костей	нет	нет	≤3 без переломов	есть
– анемия: НЬ <10 г/дл	нет	нет	нет	есть (66% случаев)
– почечная дисфункция	нет	нет	нет	есть (30% случаев)
– гиперкальциемия >2,75 ммоль/л	нет	нет	нет	есть (30% случаев)
– другие проявления (гипервискозный синдром, амилоидоз, рецидивирующие бактериальные инфекции)	нет	нет	нет	часто

Поражения почек развиваются у 50% больных с ПКД, основным патогенетическим агентом являются моноклональные ЛЦ, хотя целые молекулы моноклональных ИГ и ТЦ также могут участвовать в патогенезе органного повреждения.

Легкие цепи (полипептиды с молекулярным весом 22 000 дальтон) делятся на 2 класса или изо-

типа – κ (каппа) и λ (лямбда) – по аминокислотной последовательности константной порции полипептидной цепи. Обычно κ -цепи существуют в виде мономеров, а λ -цепи в виде димеров, и те и другие иногда могут образовывать тетрамеры.

В нормальных условиях секретируется небольшой избыток ЛЦ, катаболизируемый почками. При

ПКД может секретироваться значительное избыточное количество к или λ ЛЦ (при ММ до 30 г/сут), которые присутствуют в циркуляции, не будучи связанными с тяжелыми цепями ИГ. Эти свободные ЛЦ называются белком Бенс-Джонса (по имени английского химика и врача, еще в 1845 г. предположившего белковую природу патологической субстанции в моче пациента, страдавшего «mollities ossium»). Названия к и λ изотипы ЛЦ получили в честь исследователей L. Korngold и R. Lipari, впервые выделивших два класса белка Бенс-Джонса при множественной миеломе [4]. Помимо гиперпродукции ЛЦ происходят также нарушения их физико-химических свойств. Поскольку катаболизм циркулирующих ЛЦ осуществляется путем клубочковой фильтрации, а затем реабсорбции и эндоцитоза с помощью лизосомальных ферментов в клетках проксимальных канальцев, то именно почки представляют собой основной орган-мишень при большинстве ПКД [1].

Множественная миелома (ММ) – наиболее частое заболевание в группе диспротеинозов. Заболевание поражает несколько чаще женщин, возрастной пик приходится на 60–70 лет. Клиническая картина обусловлена поражением костей (боли, переломы, гиперкальциемия, вызывающая анорексию, депрессию и рвоту) и почек; могут наблюдаться геморрагии, невротические симптомы. Характерны анемия, резкое повышение СОЭ, гиперпротеинемия, наличие парапротеинов (М-компонента) в сыворотке крови и в моче; в стерильном пунктате повышено содержание плазматических клеток [3].

Поражение почек при ММ является следствием:

- гиперпродукции и избыточной экскреции моноклональных легких цепей иммуноглобулинов;
- отложения парапротеинов в виде амилоидных фибрилл и/или легких цепей в почечных сосудах, базальной мембране клубочка, интерстиции;
- инфильтрации плазматическими клетками паренхимы почки.

Кроме того, в генезе поражения почек играют роль гиперкальциемия (достаточно часто наблюдаемая при ММ), гиперурикемия, инфекция мочевых путей, повышенная вязкость крови.

Клинически миеломная почка характеризуется протеинурией различной выраженности с признаками почечной недостаточности или без них. Величина протеинурии колеблется от следовой до значительной, достигающей 20 г/сут и более (у отдельных больных – до 60–80 г/сут), однако нефротический синдром (НС) не развивается, поскольку белки мочи представлены преимущественно легкими цепями, что не сопровождается снижением альбуминов сыворотки крови. НС обычно развивается при амилоидной нефропатии, осложняющей течение миеломы [2].

Основную массу белков мочи составляет белок Бенс-Джонса, представляющий собой однородную популяцию легких цепей иммуноглобулинов (типа

к или λ). Белок обладает особым свойством термолability (при нагревании до 56 °С преципитирует, а до 100 °С – растворяется, вновь осажаясь при охлаждении мочи). Впрочем, «миеломная почка» может выявляться и в отсутствие белка Бенс-Джонса в моче, а протеинурия Бенс-Джонса не всегда сопровождается развитием «миеломной почки». Примерно у 20% больных протеинурия Бенс-Джонса предшествует другим проявлениям ММ, а в 60–80% появляется в течение болезни [2].

Особенностью *мочевого синдрома* при ММ является относительная изолированность протеинурии, хотя последняя может сочетаться с незначительной лейкоцитурией, эритроцитурией, цилиндрурией. Микрогематурия (чаще транзиторная) обнаруживается примерно у 1/3 больных (с большей частотой при IgA-миеломе); исключительно редко встречается макрогематурия.

Трудности распознавания множественной миеломы с доминирующим поражением почек нередко связаны с недооценкой диагностического значения сочетания протеинурии с повышенной СОЭ и анемией. При развернутой картине нефропатии врача должны настораживать такие признаки, как выраженность протеинурии при нормальном содержании альбуминов сыворотки и нормальном или даже повышенном уровне общего белка крови [1].

Сложнее поставить диагноз при кажущемся изолированным поражением почек, однако всегда следует исключать миелому при изолированном мочевом синдроме, при труднообъяснимой протеинурии, особенно массивной, но без признаков НС (гипоальбуминемия при миеломе может наблюдаться лишь при развитии амилоидоза почек), так же как при симптомах парциальной недостаточности канальцев почек, прежде всего у пожилых больных.

Для диагноза имеет значение выявление парапротеина в сыворотке крови и/или моче. В качестве скрининг-теста используют электрофорез. Исследование стерильного пунктата и рентгенография костей позволяют с полной уверенностью подтвердить диагноз миеломной болезни; из-за частого развития осложнений к пункционной биопсии почки следует прибегать лишь в особенно сложных диагностических случаях. При этом нужно помнить, что нефропатия долгое время может быть единственным проявлением общего заболевания.

При проведении дифференциального диагноза следует помнить о возможности поражения почек при других диспротеинозах, а так же о редких миеломоподобных нефропатиях при некоторых опухолях внутренних органов.

Лечение ММ. Патогенетическая терапия направлена на уменьшение массы опухолевой ткани и тем самым уменьшение продукции парапротеинов (цитостатическая химиотерапия); *симптоматическая терапия* направлена на предотвращение внутриканальной обструкции почек.

Приводим клиническое наблюдение

Пациентка Ш., 1947 года рождения, поступила в 432 ГВКМЦ ВС РБ 11.05.2015 года с жалобами на одышку, боли в области сердца, головные боли, отечность голеней, боли в нижних конечностях при ходьбе, боли в плечевых суставах, руках, позвоночнике; ограничение объема движений в суставах; появление подкожных узлов в области волосистой части головы, болезненных при пальпации; онемение подбородка и нижней губы.

Из анамнеза установлено, что длительно страдает артериальной гипертензией, ишемической болезнью, в течение последних 5 лет постоянной формой фибрилляции предсердий. Ухудшение состояния отмечает в течение двух месяцев, когда у пациентки появились вышеуказанные жалобы. Обследовалась и лечилась амбулаторно у невролога, длительно принимала НПВП – без существенной положительной динамики. Госпитализирована в 432 ГВКМЦ ВС РБ для стационарного лечения и обследования.

Объективно (на момент поступления 11.05.2015 года): общее состояние удовлетворительное. Сознание ясное. Гипертенического телосложения, повышенного питания. Кожные покровы и видимые слизистые обычной окраски. Отеки нижних конечностей до средней трети голени. В области волосистой части головы, лба имеются бугристые подкожные образования, плотной консистенции, болезненные при пальпации. Мышечная система развита удовлетворительно. Ось позвоночника по средней линии. Пальпация верхних и нижних конечностей резко болезненна. Щитовидная железа не пальпируется.

Набухания шейных (яремных) вен нет. Пульс частотой около 90 ударов в минуту, аритмичный, удовлетворительных свойств. Правая граница относительной сердечной тупости определяется в 4 межреберье у правого края грудины, верхняя граница относительной сердечной тупости определяется на уровне 3 ребра, левая – по левой срединно-ключичной линии. Тоны сердца ясные, аритмичные, систолический шум на верхушке. АД 160/80 мм рт.ст. Зев чистый. Перкуторно над легкими легочный звук. Аускультативно везикулярное дыхание, ЧД 16 в минуту. Язык обложен у края белым налетом. Живот мягкий, безболезненный при пальпации. Нижний край печени выступает у края реберной дуги. Поясничная область при осмотре не изменена, при поколачивании безболезненна с обеих сторон. Почки в положениях лежа на спине и стоя не пальпируются. Диурез сохранен. Неврологический статус без очаговой симптоматики.

Результаты лабораторных и инструментальных методов исследования при поступлении: в общем анализе крови (ОАК) наблюдается ускоренная СОЭ (31 мм/ч). В общем анализе мочи (ОАМ) выявлена незначительная протеинурия (0,042 г/л). Суточ-

ная экскреция кальция с мочой 14,5 мг/24ч (N = 2,5–7,5 мг/24ч), суточная экскреция фосфора с мочой в пределах нормы. В биохимическом анализе крови отмечались повышенный уровень мочевой кислоты (581 мкмоль/л), мочевины (22,9 ммоль/л), креатинина (162 мкмоль/л), кальция (3,17 ммоль/л), гипопротеинемия (общий белок 56,0 г/л), СРБ количественный 37,7 мг/л (N = 0–6 мг/л) при нормальных значениях фосфора, магния, электролитов. Протеинограмма: гипогаммаглобулинемия (4,69 г/л при N = 13–20 г/л). Анализ крови на паратгормон (двукратно): 21,51 пг/мл и 15,81 пг/мл соответственно (N = 15–65 пг/мл). Иммуноглобулины: М – 0,05 г/л (N = 0,4–2,3 г/л), А – 0,54 г/л (N = 0,7–4,0 г/л), G – 3,83 г/л (N = 7–16 г/л). Анализ крови на ВИЧ, RW – отрицательный.

На ЭКГ при поступлении фибрилляция предсердий, нормосистолия желудочков. Диффузные нарушения процессов реполяризации в миокарде левого желудочка. По данным УЗИ ОБП от 12.05.2015 года выявлены миома матки, жировой гепатоз, диффузные изменения в поджелудочной железе по типу жировой дистрофии. На рентгенограммах черепа, обоих плечевых суставов, обеих бедренных костей, обоих коленных суставов и голеней - множественные, различных размеров (от 0,3 см до 3,7 см в диаметре) очаги разрежения структуры костной ткани округлой и овальной форм с четкими контурами, местами сливающиеся друг с другом, без видимых склеротических изменений вокруг указанных очагов разрежения структуры костной ткани. (Рис. 1–6) Также, в области средней и верхней трети обеих малоберцовых костей, в области левого акромиально-ключичного сочленения определяются очаги остеопороза с лизисом структуры костной ткани. По данным остеосцинтиграфии выявлены множественные очаги гиперфик-

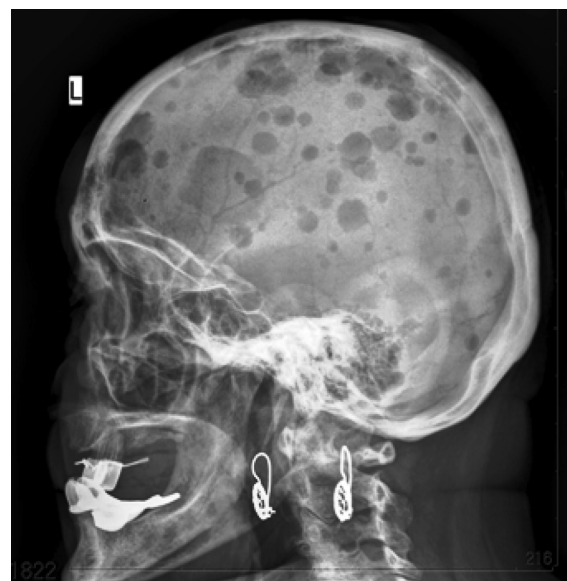


Рис. 1

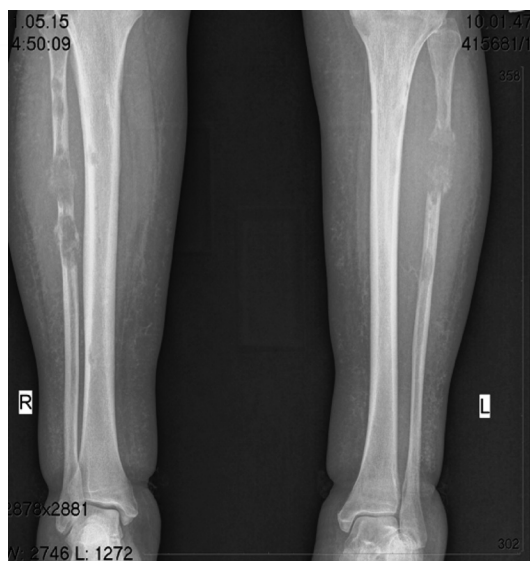

Рис. 2

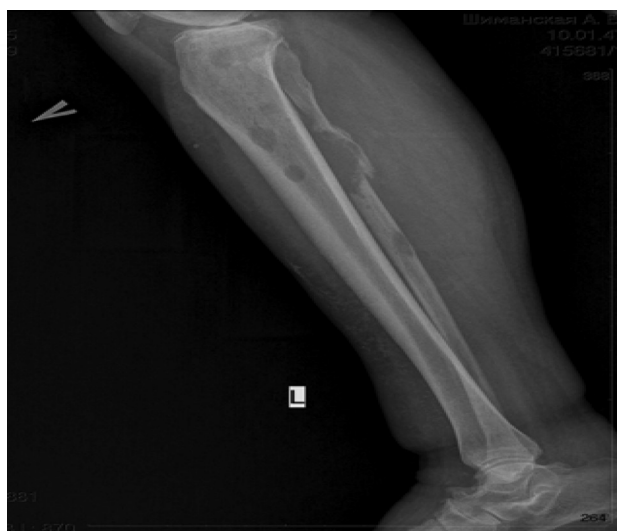

Рис. 5

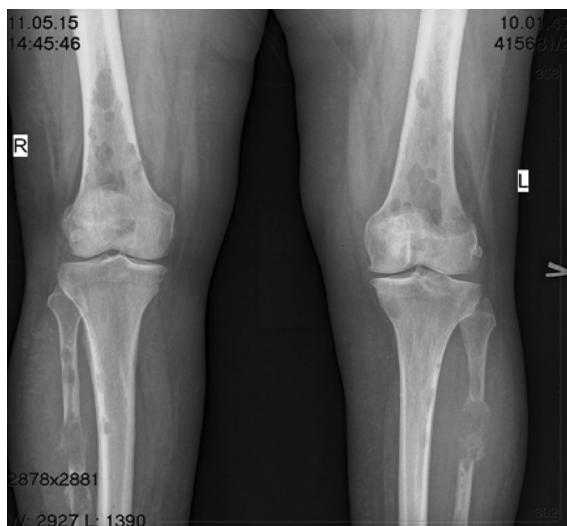

Рис. 3

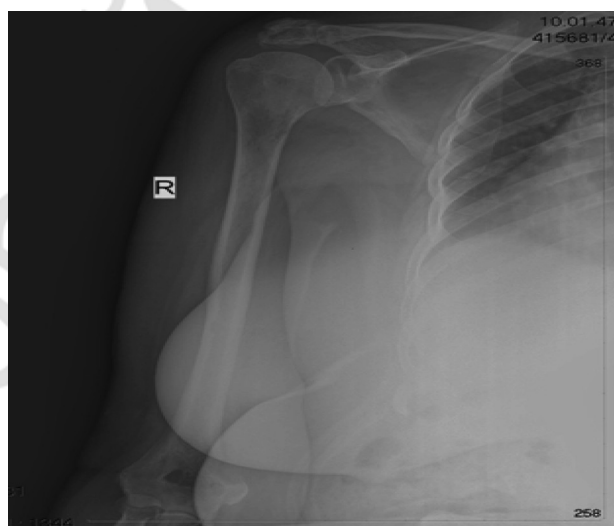


Рис. 6

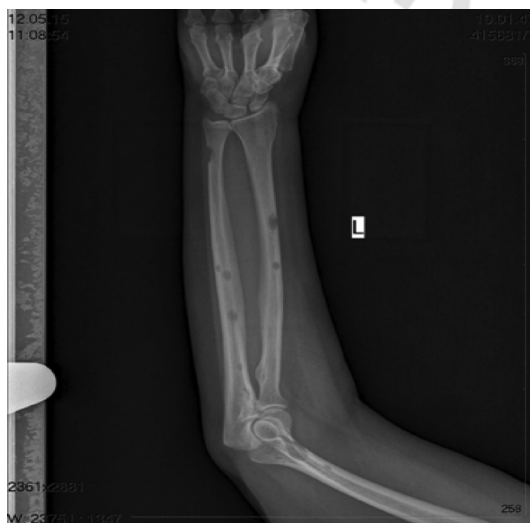

Рис. 4

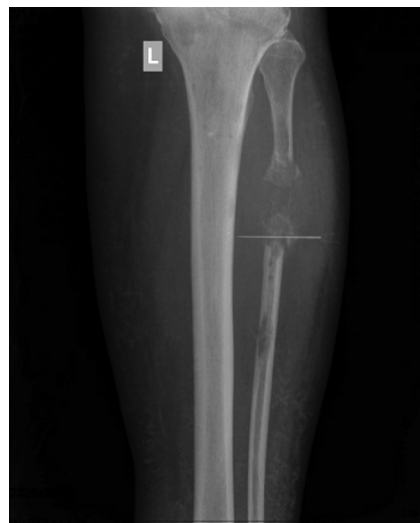

Рис. 7

сации радиофармпрепарата высокой степени интенсивности (170–250% по отношению к контрольному участку) в своде черепа, основании черепа, обоих плечевых суставах, больше справа, грудине, крестце, грудном отделе позвоночника, рёбрах, в правом крыле тазовой кости, седалищных костях, средней трети правой бедренной кости, обоих коленных суставах, средней трети обеих голеней, больше слева.

С учетом выявленной рентгенологической картиной была проведена пункция литического очага верхней трети левой малоберцовой кости (Рис. 7): в мазках отпечатках биоптата наблюдается пролиферация опухолевидных клеток – морфологически атипичных плазмочитов: эксцентрично расположенное ядро, базофильная цитоплазма, перинуклеарная зона «просветления», ядерно-клеточный полиморфизм, митозы. Цитологическая картина характерна для миеломной болезни.

С целью дообследования и верификации диагноза проведена стеральная пункция. По данным миелограммы и иммунофенотипирования выявлена множественная миелома

Комментарии и обсуждения

Таким образом, с учетом вышеперечисленных жалоб и анамнестических данных, выявления признаков почечной недостаточности (повышение уровня креатинина, мочевины, протеинурия), гиперкаль-

циемии и гиперкальциурии, гипопроteinемии, гипогаммаглобулинемии, а также учитывая данные рентгенологических исследований и стеральной пункции, данная патология была трактована как *множественная миелома, несекретирующая с остеодеструктивным синдромом*.

Представленный клинический случай указывает на сложность своевременной верификации и дифференциальной диагностики плазмоклеточных новообразований, что предполагает безотлагательных и своевременных действий медицинской службы по обеспечению необходимой помощи пациенту в полном объеме.

Литература

1. Андреева, Н. Е., Балакирева Н. В. Парипроteinемические гемобластозы: Множественная миелома, макроглобулинемия Вальденстрема, болезнь тяжелых цепей. Руководство по гематологии. Под ред. А. И. Воробьева. Тверь, Триада. 2003. С. 6–23.
2. Бирюкова, Л. С., Володяева Е. Б., Фетисова Е. В. и др. Острая и хроническая почечная недостаточность у больных с миеломной болезнью // Тер. арх. 1999. № 7. С. 58–63.
3. Нефрология: руководство для врачей / Под ред. члена-корреспондента РАМН И. Е.Тареевой. Москва: «Медицина», 2000. 688 с.
4. Журнал «Нефрология и диализ» >> Т. 11, 2009 г., № 2.