

МИНИСТЕРСТВО ЗДРАВООХРАНЕНИЯ РЕСПУБЛИКИ БЕЛАРУСЬ
БЕЛОРУССКИЙ ГОСУДАРСТВЕННЫЙ МЕДИЦИНСКИЙ УНИВЕРСИТЕТ
КАФЕДРА ХИРУРГИЧЕСКОЙ СТОМАТОЛОГИИ

Е. А. Авдеева, И. О. Походенько-Чудакова

**КОМПЛЕКСНОЕ ОБСЛЕДОВАНИЕ ПАЦИЕНТОВ
С ТРАВМАТИЧЕСКИМИ ПОВРЕЖДЕНИЯМИ
НИЖНЕГО АЛЬВЕОЛЯРНОГО НЕРВА**

Учебно-методическое пособие



Минск БГМУ 2013

УДК 617.528-001-089 (075.8)
ББК 56.6 я73
А19

Рекомендовано Научно-методическим советом университета в качестве
учебно-методического пособия 20.03.2013 г., протокол № 7

Р е ц е н з е н т ы: канд. мед. наук, доц. каф. стоматологии детского возраста и
челюстно-лицевой хирургии Витебского государственного медицинского университе-
та С. А. Кабанова; канд. мед. наук, доц. каф. хирургической стоматологии Белорусско-
го государственного медицинского университета В. Л. Евтухов

Авдеева, Е. А.

А19 Комплексное обследование пациентов с травматическими повреждениями
нижнего альвеолярного нерва : учеб.-метод. пособие / Е. А. Авдеева, И. О. Похо-
деньево-Чудакова. – Минск : БГМУ, 2013. – 28 с.

ISBN 978-985-528-881-8.

Представлена современная информация о клинике и диагностике травматических поврежде-
ний нижнего альвеолярного нерва, план обследования пациентов с указанной патологией.

Предназначено для элективного курса по выбору студентов 5-го курса стоматологического
факультета и студентов-стоматологов медицинского факультета иностранных учащихся, врачей-
интернов, клинических ординаторов, аспирантов.

УДК 617.528-001-089 (075.8)
ББК 56.6 я73

ISBN 978-985-528-881-8

© Авдеева Е. А., Походеньево-Чудакова И. О., 2013
© УО «Белорусский государственный
медицинский университет», 2013

МОТИВАЦИОННАЯ ХАРАКТЕРИСТИКА ТЕМЫ

Кто имел дело с повреждением нервных стволов, тот знает, как медленно и плохо восстанавливаются их отправления, с какими мучениями соединено бывает образование рубца и как часто раненые остаются на всю жизнь калеками и мучениками от повреждения одного нервного ствола.

Н. И. Пирогов, 1864

В структуре заболеваний системы тройничного нерва, с которыми приходится сталкиваться в своей практической работе челюстно-лицевым хирургам и врачам-стоматологам, преобладают травматические повреждения периферических ветвей тройничного нерва. У 85,2 % пациентов, имеющих заболевания периферических ветвей n. trigeminus и находящихся на лечении у челюстно-лицевого хирурга или стоматолога-хирурга, диагностируются травматические повреждения нижнего альвеолярного нерва. При этом повреждение его периферических отделов у пациентов с переломами костей лицевого скелета способно оказывать существенное влияние на течение и прогноз основного заболевания [19]. Травматические повреждения тройничного нерва являются одной из самых распространенных причин развития как стойкого болевого синдрома, так и иных нейросенсорных нарушений в области лица [6, 9, 14, 27].

Цель занятия: научиться методически правильно проводить диагностику травматического повреждения нижнего альвеолярного нерва и определять характер и тяжесть повреждения, что позволит в дальнейшем выбрать оптимальную тактику лечения.

Задачи занятия. Студент должен научиться:

- 1) собирать жалобы и анамнез болезни у пациентов с травматическим повреждением нижнего альвеолярного нерва;
- 2) проводить объективное обследование пациентов с травматическим повреждением нижнего альвеолярного нерва;
- 3) интерпретировать данные объективного обследования пациентов с травматическим повреждением нижнего альвеолярного нерва.

Требования к исходному уровню знаний. Для полного усвоения темы занятия студенту необходимо повторить следующие разделы:

- анатомию тройничного нерва;
- физиологию нервной системы;
- патофизиологию нервной системы;
- области иннервации системы тройничного нерва;
- функциональные методы исследования нервной системы;
- лучевые методы исследования.

Контрольные вопросы по теме занятия:

1. Этиологические факторы травматического повреждения нижнего альвеолярного нерва.
2. Жалобы, которые предъявляет пациент с травматическим повреждением нижнего альвеолярного нерва.
3. Лучевые методы исследования нижнечелюстного канала.
4. Клинико-функциональные методы, которые могут быть использованы для исследования состояния нижнего альвеолярного нерва.
5. Классификация травматических повреждений нижнего альвеолярного нерва.
6. Определение степени тяжести повреждения нижнего альвеолярного нерва.

ЭТИОЛОГИЯ ТРАВМАТИЧЕСКИХ ПОВРЕЖДЕНИЙ НИЖНЕГО АЛЬВЕОЛЯРНОГО НЕРВА

Травматические повреждения нижнего альвеолярного нерва возникают в результате следующего:

- 1) неатрогенные:
 - травматического перелома нижней челюсти;
- 2) ятрогенные:
 - реконструктивной остеотомии нижней челюсти;
 - цистэктомии нижней челюсти, операции сложного или атипичного удаления третьего моляра;
 - операции дентальной имплантации и операции удаления имплантата;
 - оперативных вмешательств по поводу удаления новообразования нижней челюсти;
 - проведения первичной хирургической обработки гнойного очага в области премоляров;
 - нарушения техники эндодонтического лечения, когда травмирующим фактором является механическое воздействие эндодонтическим инструментарием;
 - выведения пломбировочного материала в нижнечелюстной канал либо за пределы апекса при эндодонтическом лечении премоляров и моляров нижней челюсти;
 - нарушения техники выполнения проводниковой анестезии на нижней челюсти.

КЛИНИЧЕСКАЯ КАРТИНА

При травматическом повреждении нижнего альвеолярного нерва пациенты могут жаловаться на снижение или отсутствие тактильной, температурной и болевой чувствительности кожных покровов подбородочной

области и нижней губы, слизистой оболочки нижней губы и альвеолярного отростка во фронтальном отделе нижней челюсти. При повреждении нижнего альвеолярного нерва пациенты отмечают неудобство и при разговоре, приеме пищи, нанесении макияжа, курении. Кроме того, у части пациентов отмечается прикусывание нижней губы [18].

Ввиду того, что в большинстве случаев клинические проявления травматического повреждения периферических ветвей тройничного нерва часто носят субъективный характер, остро стоит вопрос об объективной оценке функционального состояния поврежденного нерва.

МЕТОДЫ КЛИНИЧЕСКОГО ИССЛЕДОВАНИЯ СОСТОЯНИЯ НИЖНЕЧЕЛЮСТНОГО КАНАЛА

К методам клинического исследования состояния нижнечелюстного канала относятся следующие:

1) лучевые:

- ортопантомография;
- рентгенография нижней челюсти в боковой проекции;
- ортопантомография нижнечелюстного канала;
- компьютерная томография и магнитно-резонансная томография;
- конусно-лучевая компьютерная томография;

2) прямые клиничко-функциональные:

- электроодонтодиагностика (ЭОД);
- сенсография;
- количественная оценка зоны парестезии кожных покровов;

3) косвенные клиничко-функциональные:

- реофациография;
- доплерография;
- термометрия кожи лица;
- реоэнцефалография;
- электроэнцефалография.

Все исследования осуществляются в динамике: при первичном обращении пациента за специализированной помощью и после окончания каждого этапа лечения.

ЛУЧЕВЫЕ МЕТОДЫ ИССЛЕДОВАНИЯ

Лучевые методы исследования позволяют диагностировать патологию нижней челюсти и нижнечелюстного канала, которая часто является косвенным признаком повреждения нижнего альвеолярного нерва. Данные исследования информативны, они достаточно легко выполняются и относятся к стандартным методам обследования при патологии челюстно-лицевой области.

Ортопантомография и рентгенография лицевого отдела черепа в косо́й контактной проекции — методы лучевой диагностики, которые позволяют диагностировать повреждения или заболевания костной ткани нижней челюсти и оценить вероятность повреждения нижнего альвеолярного нерва в каждой конкретной клинической ситуации, а при необходимости служат основанием для применения более точных методов диагностики состояния нижнечелюстного канала.

Ортопантомография нижнечелюстного канала — метод исследования, благодаря которому можно получить плоскостное изображение нижнечелюстного канала на всем его протяжении. Данный метод представляет собой один из вариантов линейной томографии (рис. 1).

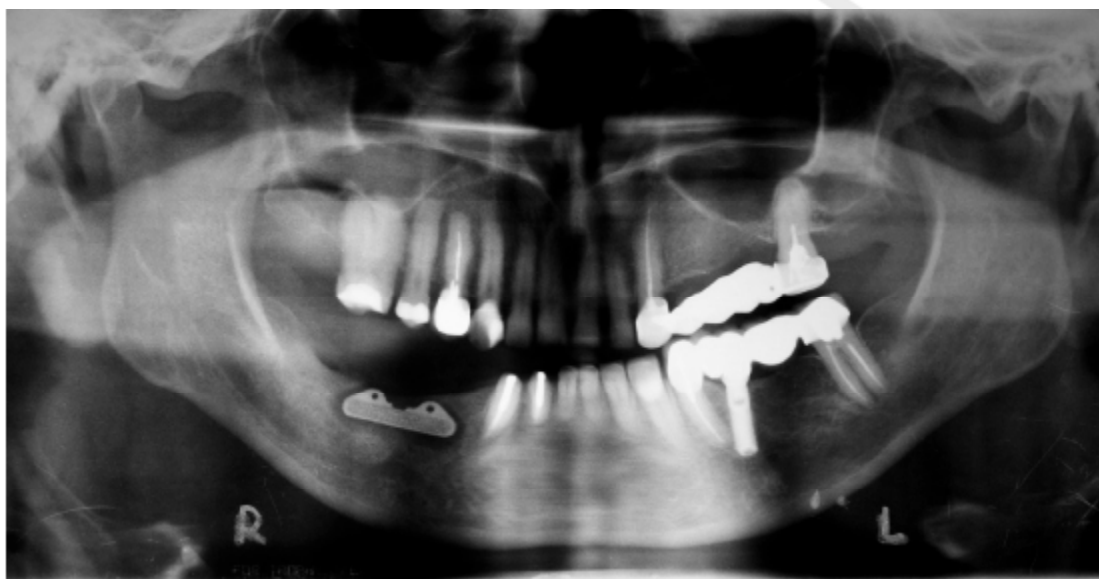

Рис. 1. Ортопантомография, выполненная для определения соотношения имплантата с нижнечелюстным каналом

Исследование проводится в положении пациента стоя. Его подбородок помещается на упор под куполом аппарата. Голова фиксируется держателями таким образом, чтобы срединная линия, проходящая через лоб и подбородок, была параллельна вертикальной линии на куполе ортопантомографа. Наиболее информативным является томографический срез толщиной 5–10 мм, когда трубка ортопантомографа устанавливается на 6–7-м делении вертикальной шкалы, регулятор кассеты — в положении «S».

Ширина нижнечелюстного канала на ортопантомограмме составляет 4–6 мм. Стенки канала визуализируются как две параллельные тонкие линии. Подбородочное отверстие находится в области резцов, имеет круглую или овальную форму.

На основании данного метода исследования принято выделять 3 вида нижнечелюстного канала:

1) направление канала почти горизонтальное, диаметр нижнечелюстного отверстия больше диаметра канала, контуры отверстия нечеткие;

2) проксимальная часть канала проходит довольно высоко в ветви челюсти, от широкого нижнечелюстного отверстия постепенно сужается, контуры нижнечелюстного отверстия нечеткие;

3) канал идет наискосок, его проксимальная часть располагается высоко в ветви челюсти, изгибаясь по дуге, переходит в дистальную часть, которая оканчивается чаще всего отверстием с четким контуром.

Косая контактная рентгенография. Чаще всего в клинической практике используется методика косой контактной рентгенографии лицевого отдела черепа **И. Воробьева, М. Котельникова** (1985), при помощи которой можно провести исследование угла и ветви нижней челюсти, бугра верхней челюсти и крыловидных отростков клиновидной кости [38].

Для проведения косой контактной рентгенографии лицевого отдела черепа голову пациента поворачивают в исследуемую сторону, а кассету с пленкой располагают вертикально (рис. 2). Центральный пучок рентгеновских лучей направляется по касательной к углу противоположной половины нижней челюсти через промежуток между ветвью нижней челюсти и шейным отделом позвоночника (рис. 3).

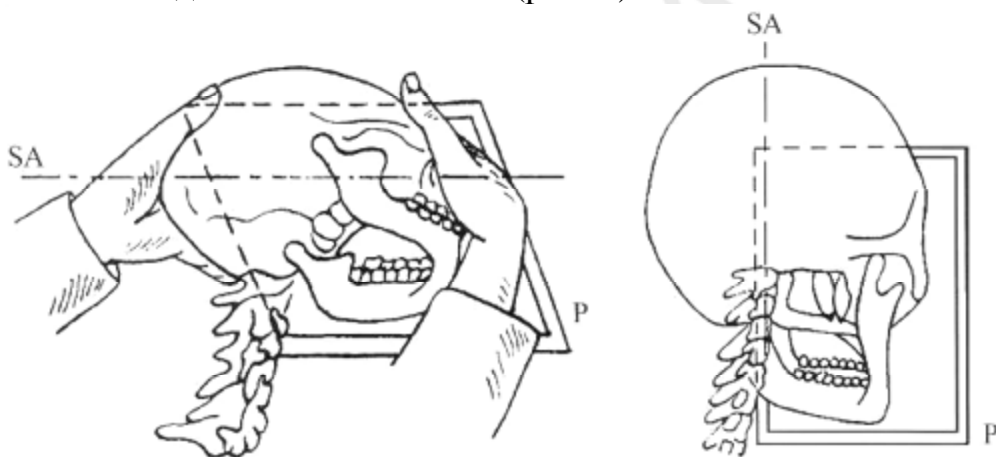


Рис. 2. Схема укладки головы пациента для выполнения боковой контактной рентгенографии (SA — сагиттальная ось, P — кассета с рентгеновской пленкой)

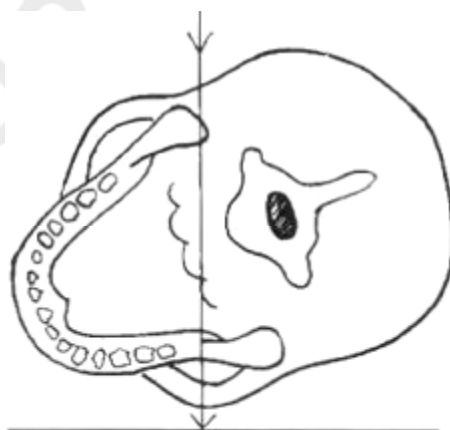


Рис. 3. Схема соотношения центрального пучка рентгеновского излучения и кассеты с рентгеновской пленкой при выполнении боковой контактной рентгенографии нижней челюсти

Боковая рентгенография лица по С. К. Зубарчуку (1985) [38]. Для проведения боковой рентгенографии лица пациента укладывают на живот, его голову поворачивают на бок. Шея располагается прямо, рот должен быть закрыт. Пациента просят подбородок прижать к груди, а щеку — к кассете. Между сагиттальной осью головы и плоскостью, параллельной плоскости кассеты, угол равен 10° , он открыт по направлению к темени. Пучок рентгеновских лучей направляется на кассету перпендикулярно, через ветвь противоположной половины нижней челюсти. При выполнении данной методики на рентгенограмме получают изображение половины лица, не контактирующей с кассетой, поэтому, если нужно сделать рентгенограмму правой половины челюсти, к кассете должна быть прижата левая щека (рис. 4).

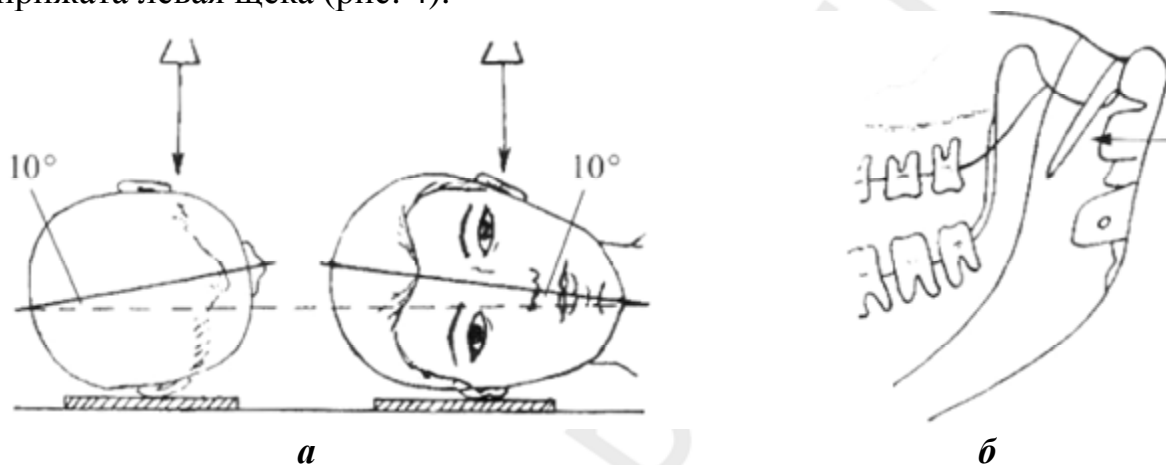


Рис. 4. Боковая рентгенография лица по С. К. Зубарчуку:
а — укладка головы пациента для выполнения рентгенографии; *б* — схематичное изображение полученной рентгенограммы

Линейная и спиральная компьютерная томография. Данный вид исследования применяется для диагностики опухолей и опухолеподобных новообразований челюстно-лицевой области, одонтогенных и неодонтогенных воспалительных процессов челюстно-лицевой области и шеи. Также он может использоваться при планировании таких оперативных вмешательств, как цистэктомия, дентальная имплантация, сложное удаление зуба, костная пластика нижней челюсти (рис. 5).

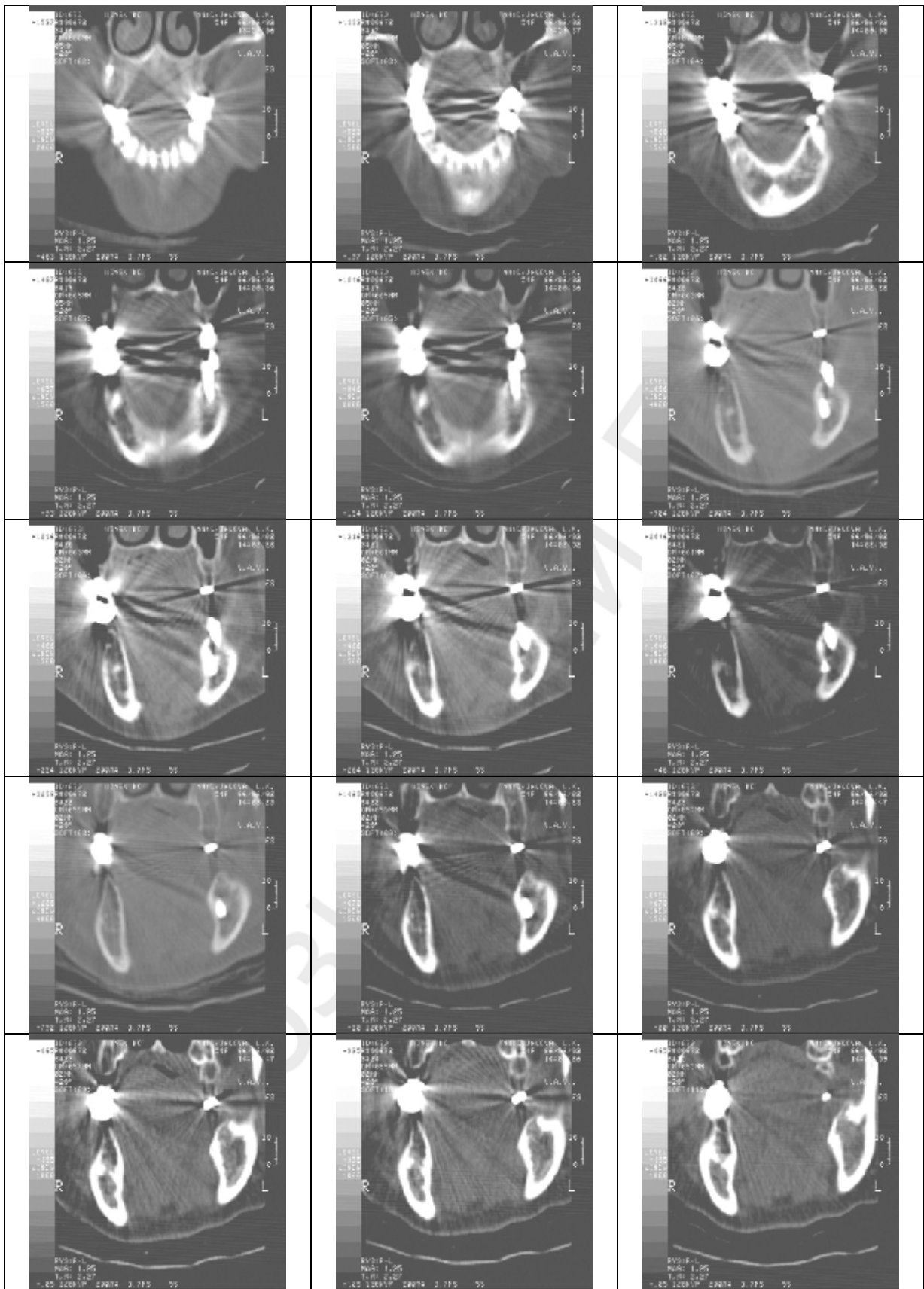


Рис. 5. Спиральная томография нижней челюсти для определения соотношения имплантата с canalis mandibularis

Конусно-лучевая компьютерная томография (СВСТ — cone beam computed tomography). Ввиду высокой информативности и более низкой лучевой нагрузки по сравнению с линейной и спиральной томографией, данный метод исследования предпочтителен для использования в практике стоматолога-хирурга и челюстно-лицевого хирурга (рис. 6). При планировании оперативных вмешательств на нижней челюсти конусно-лучевая компьютерная томография позволяет минимизировать вероятность повреждения нижнего альвеолярного нерва. Данный метод также может быть использован для определения соотношения уже установленного имплантата с нижнечелюстным каналом, что позволяет определиться с тактикой лечения в каждой конкретной клинической ситуации [22, 23, 39, 40].

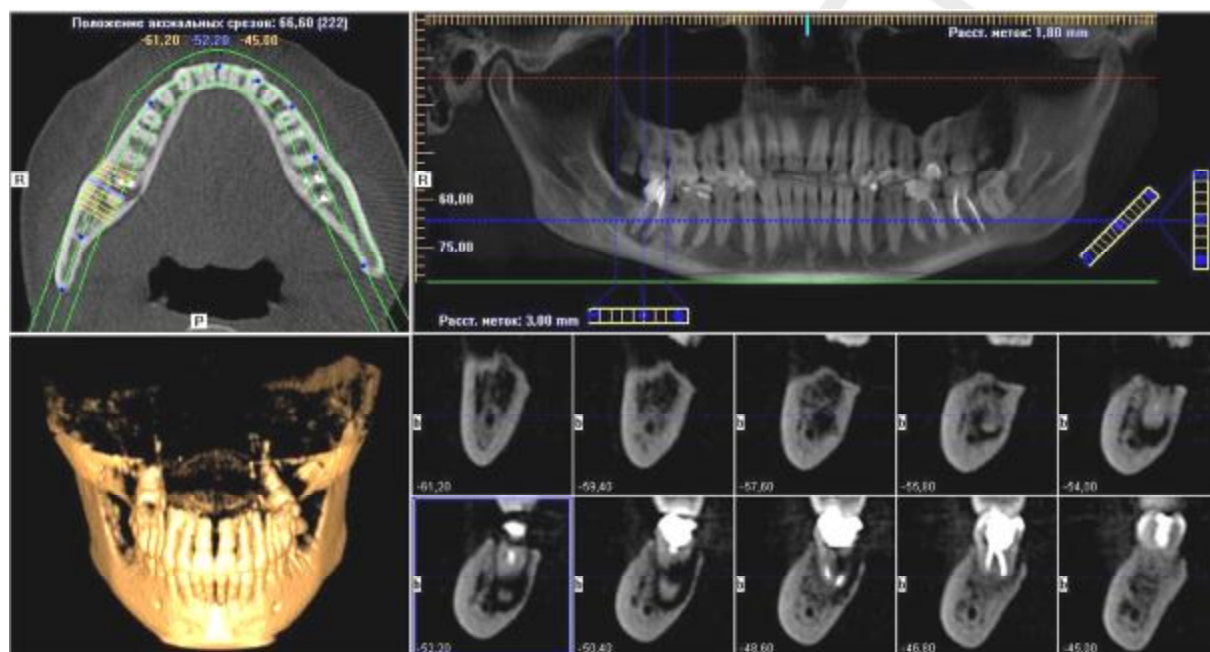


Рис. 6. Конусно-лучевая компьютерная томография, выполненная для определения соотношения очага деструкции костной ткани в области верхушки корня зуба 4.7 с нижнечелюстным каналом

ПРЯМЫЕ КЛИНИКО-ФУНКЦИОНАЛЬНЫЕ МЕТОДЫ ИССЛЕДОВАНИЯ

Следует помнить, что жалобы пациента на снижение чувствительности, выраженность гипостезии или анестезии находятся в прямой зависимости от типа психологической реакции на раздражение, поэтому для диагностики и выбора оптимальной и патогенетически верной тактики лечения необходимо провести объективную оценку состояния нижнего альвеолярного нерва.

Электроодонтодиагностика — наиболее эффективный метод оценки функционального состояния n. alveolaris inferior при его повреждении, основанный на исследовании реакции на раздражение электрическим то-

ком зубов нижней челюсти [1, 10, 11]. ЭОД зубов нижней челюсти с сохраненной пульпой в зоне, иннервируемой поврежденным нервом, и на здоровой стороне проводится при помощи аппарата ЭОД. Исследование осуществляется после предварительного разъяснения пациенту назначения процедуры. Измерения проводятся в резиновых перчатках. Исследуемые зубы тщательно изолируются от ротовой жидкости стерильными ватными валиками и высушиваются сжатым воздухом при помощи пистолета стоматологической установки. Пассивный электрод вводится в преддверие полости рта за щеку, а активный электрод — зонд — устанавливается у резцов и клыков посередине режущего края, на премолярах — на вершине щечного бугра, на молярах — на вершине медиального щечного бугра [16]. Результаты измерений заносят в индивидуальную карту обследования пациента.

Степень повреждения нерва оценивают в соответствии с критериями, предложенными С. Н. Федотовым (1997):

- до 40 мкА — легкая степень;
- 40–99 мкА — средняя степень;
- 100–200 мкА — тяжелая степень [17].

Использование данного метода для диагностики травматических повреждений нижнего альвеолярного нерва невозможно в следующих случаях:

- зубы нижней челюсти подвергались эндодонтическому лечению;
- зубы нижней челюсти покрыты ортопедическими конструкциями;
- на зубах фиксированы металлические элементы шинирующих конструкций;
- зубы отсутствуют [1].

Сенсография. Возбудимость нервного ствола отображает различные аспекты его состояния: биохимические, биоэлектрические, биомеханические и т. д. При повреждении нервного ствола его возбудимость изменяется. Для возбуждения здорового и поврежденного нервов требуются раздражители различной силы. Сенсография — метод оценки функционального состояния периферических ветвей тройничного нерва при их повреждении, основанный на исследовании ответной реакции на раздражение электрическим током различной силы кожных покровов лица в проекции точек выхода ветвей n. trigeminus. Для выполнения этого метода используется электростимулятор с системой электродов: 6 активных (катода) и 1 пассивного (анод).

Для проведения исследования кожа обрабатывается спиртом, активные электроды прикрепляются лейкопластырем в накожной проекции точек выхода ветвей тройничного нерва. Пассивный электрод фиксируется в руке пациента. Электроды поочередно подсоединяют к электростимулятору и начинают постепенно увеличивать силу тока, стимулируя одно-

именные ветви тройничного нерва сразу с обеих сторон. Обследуемый рукой сигнализирует о появлении парестезии, боли и нестерпимой боли в месте стимуляции [38].

Порог тактильной чувствительности — это сила тока, при которой у обследуемого появляется ощущение парестезии в зоне стимуляции. У различных индивидуумов данный порог может незначительно отличаться.

Болевой порог — это та сила тока, при которой в месте стимуляции возникает боль.

Порог нестерпимой боли — это такая сила тока, при которой у обследуемого в месте стимуляции возникает сильная боль, вызывающая желание сорвать электрод.

При повреждении нижнего альвеолярного нерва сенсографию целесообразно проводить для определения тактильного порога в зоне гипостезии и симметрично — на здоровой стороне. Чем тяжелее степень повреждения нервного ствола, тем больше будет разница показателя тактильного порога на стороне повреждения по отношению к здоровой стороне.

Оценка тяжести повреждения нерва основана на **коэффициенте повреждения нижнего альвеолярного нерва** [36]. Коэффициент представляет собой отношение порога болевой чувствительности на стороне повреждения нерва к порогу болевой чувствительности в симметричной области на здоровой стороне.

При легкой степени повреждения нижнего альвеолярного нерва коэффициент составляет менее 1, при средней — от 1 до 1,5, при тяжелой — более 1,5.

Количественная оценка зоны парестезии кожных покровов. С целью объективной оценки зоны нарушения чувствительности кожных покровов предложен «Способ оценки зоны парестезии при травматическом неврите нижнеальвеолярного нерва» (патент Республики Беларусь № 14682 Е. А. Авдеевой, И. О. Походенько-Чудаковой, Ю. М. Казаковой) [15].

При помощи тактильного теста выявляют границы зоны гипостезии. На границе участков нормальной чувствительности кожных покровов, красной каймы губ и зоны парестезии наносят точки, которые затем соединяют непрерывной линией. Зоны гипер-, гипо- и анестезии отмечают различными цветами. Лицо пациента фотографируют в прямой проекции. Далее на распечатанном на бумаге изображении наносят горизонтальные и вертикальные линии по следующим анатомическим ориентирам:

1) вертикальные:

- по срединной линии;
- линии, проходящей через наружный край филтума;
- линии, проходящей через наружный край крыла носа;
- зрачковой линии;

2) горизонтальные:

- по линии смыкания губ;
- нижнему краю красной каймы губ;
- границе между нижней губой и подбородком;
- наиболее выступающей части подбородка;
- границе подбородочной и подподбородочной областей (рис. 7).

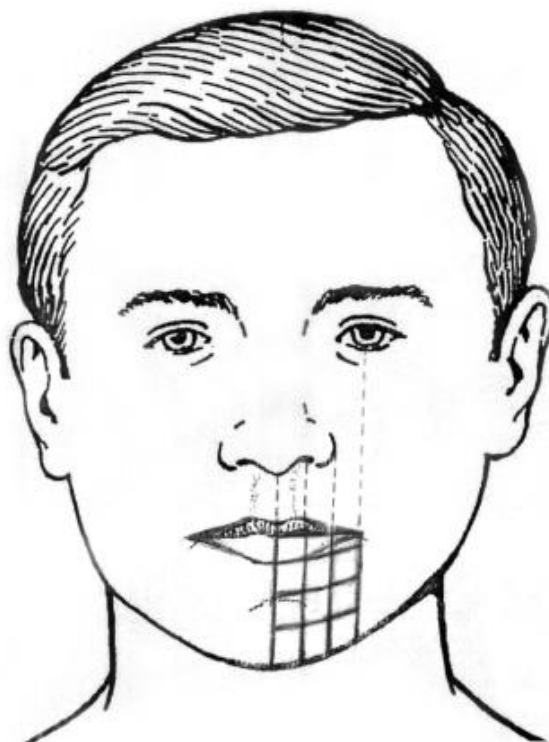


Рис. 7. Схематичное изображение подготовки фотографии пациента к проведению количественной оценки зоны парестезии кожных покровов

Каждому из 12 образовавшихся квадратов присваивают балл в зависимости от характера нарушения чувствительности:

- 0 — чувствительность не нарушена;
- 1 — гиперестезия кожных покровов;
- 2 — гипостезия кожных покровов;
- 3 — анестезия кожных покровов.

Далее высчитывают сумму баллов и делят на число квадратов — 12.

В зависимости от полученных результатов диагностируют различную степень нарушения чувствительности:

- менее 1 — легкую;
- 1,1–2 — среднюю;
- 2,1–3 — тяжелую.

На рис. 8 приведен клинический пример.

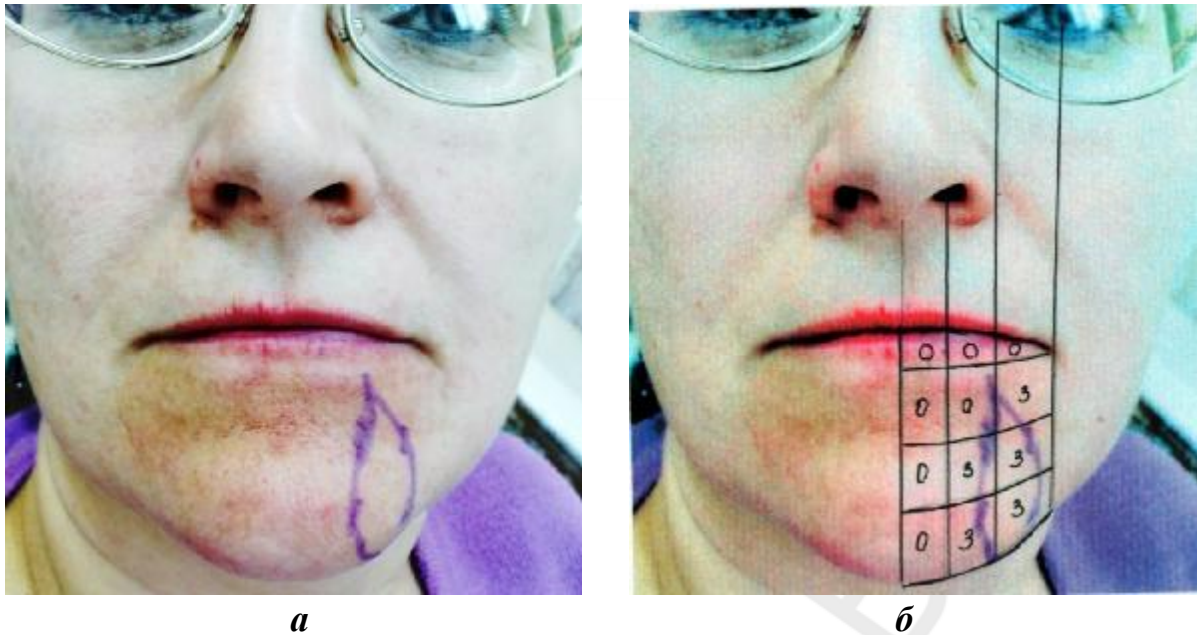


Рис. 8. Клинический пример выполнения количественной оценки зоны парестезии кожных покровов

КОСВЕННЫЕ КЛИНИКО-ФУНКЦИОНАЛЬНЫЕ МЕТОДЫ ИССЛЕДОВАНИЯ

Реофациография. При проведении данного метода исследования оценивается состояние кровотока по артериям и венам, тонус кровеносных сосудов, эластичность стенок сосудов, величина пульсовой волны, симметричность кровотока и т. д. Для изучения состояния кровоснабжения нижней челюсти два электрода устанавливаются над проекцией подбородочных отверстий (f. mentalis), а третий — на щеке, несколько ниже скуловой дуги в проекции вырезки нижней челюсти. Реофациография проводится с нитроглицериновой пробой и без нее. Визуально оценивается форма реографических волн, конфигурации фазы анакроты и катакроты, вершины и дополнительные зубцы, их характер. Для количественной оценки вычисляется реографический индекс, который является отношением амплитуды реографических волн (мм) к калибрационному сигналу (0,1). Также вычисляется коэффициент реографического индекса асимметрии [38].

Допплерография. Компьютерное исследование кровеносной системы осуществляется на основании принципа доплероэффекта. Для этого метода используются постоянные волны с частотой 8 МГц, рассчитываются основные гемодинамические параметры, оценивается функциональное состояние артерий, скорость кровотока на здоровой стороне и на стороне повреждения.

Исследование проводят в положении пациентов сидя. Рабочую поверхность ультразвукового датчика обрабатывают специальным гелем и

устанавливают в накожной проекции места выхода подбородочной артерии из нижнечелюстного канала (f. mentalis), изменяя положение и угол ультразвукового датчика так, чтобы услышать звук периодического доплеросигнала. Угол между направлением кровотока и осью ультразвукового датчика составляет 60° . Меняя ручкой силу ультразвуковых волн, можно получить сонограмму на мониторе, неискаженный и достаточно чистый звук в колонках или наушниках.

При исследовании функции артерий лица важным является сравнение максимальной скорости кровотока на стороне поврежденного нерва и на здоровой стороне. Оценивается коэффициент асимметрии скорости кровотока — отношение скорости кровотока на здоровой стороне к скорости кровотока на стороне поврежденного нерва. При легкой степени нарушения кровообращения в нижнечелюстном канале коэффициент асимметрии составляет менее 1,5, при средней — от 1,5 до 2, при тяжелой — более 2.

Меньшая скорость кровотока в артерии на одной половине лица по сравнению с таковой на противоположной стороне, когда принципиально скорость кровотока в обеих наружных сонных артериях не отличается, может свидетельствовать о каких-либо препятствиях для тока крови в исследуемой артерии: истонченной артерии и сужении ее просвета, сужении за счет атеросклеротических бляшек, компрессии артерии в костном канале (когда диаметр просвета костного канала меньше диаметра кровеносного сосуда) и т. д. [38].

Термометрия кожи лица. Температура кожи лица во многом зависит от кровообращения и обмена веществ. Кровообращение зависит не только от морфологического состояния кровеносных судов, но и в значительной степени от вегетативной иннервации. Таким образом, термометрия считается одним из методов исследования вегетативной нервной системы [12]. Ее реактивность оценивается с помощью проб. Реактивность вегетативной системы лица чаще всего определяется путем проведения гистаминовой или холодовой пробы. В кожу при помощи шприца вводится или наносится на кожу раствор гистамина, после чего выжидается 30 минут. К коже прижимается лед температурой 0°C и оценивается температурная реакция.

Температура кожи лица оценивается в симметричных точках. Если в симметричных точках температура отличается более чем на $0,5^\circ\text{C}$, то объективно регистрируется температурная асимметрия.

Для измерения температуры кожи лица чаще всего используется электротермометр с чувствительностью $0,1^\circ\text{C}$. Более информативный метод исследования — тепловизиография (дистанционная термография), когда на экране аппарата видна цветная температурная карта всей челюст-

но-лицевой области, на которой отдельные зоны лица в зависимости от температуры окрашены разными цветами [38].

Электроэнцефалография. При записи электроэнцефалограммы в области поврежденного нерва механическим раздражителем вызывается боль. При раздражении в области иннервации нормально функционирующего нерва будет наблюдаться реакция десинхронизации α -ритма вместе с выраженными рефлексомы кожи головы. При раздражении в денервированной области подобных изменений не наблюдается. Однако у 100 % пациентов с травматическим повреждением нижнего альвеолярного нерва отмечаются диффузные изменения ирритативного характера, свидетельствующие о дисфункции неспецифических диэнцефально-стволовых структур головного мозга [3, 38].

Реоэнцефалография. По данным М. Н. Пузина, А. И. Цуникова, Ю. А. Григоряна и др. (1999), симпатическую иннервацию головы обеспечивает верхний шейный узел [5]. К нему приходят преганглионары из ядер латеральных столбов спинного мозга, входящие в состав его передних корешков, принимающие восходящее направление, составляющие межузловые ветви. Постганглионарные волокна проходят в ветви верхнего шейного узла и различными путями достигают тканей-мишеней. Впереди верхнего шейного узла идет сосудисто-нервный пучок шеи, а верхний полюс узла продолжается во внутренний сонный нерв, который, образуя внутреннее сонное сплетение, сопровождает *a. carotis interna* на всем ее протяжении, а также осуществляет иннервацию стенок всех артерий ее системы. Конечный отдел внутреннего сонного сплетения, расположенный в пределах пещеристого синуса, образует пещеристое сплетение, конечные ветви которого являются соединительными и идут к глазодвигательному, тройничному и отводящему нервам. Само сплетение продолжается на переднюю и средние мозговые и на глазную артерии, достигая глазного яблока и слезной железы [2, 5].

Экспериментальным путем было доказано, что нижнечелюстной нерв кроме чувствительных и двигательных волокон содержит симпатические, идущие от верхних шейных ганглиев через сплетение наружной сонной артерии. При пересечении или лигировании *n. mentalis* у экспериментальных животных были отмечены выраженные морфологические изменения в верхних шейных узлах — хроматолизис [25].

Дисциркуляторные нарушения расцениваются как одна из причин формирования нейрогенной патологии в системе *n. trigeminus*. Вследствие того, что цереброваскулярные изменения и когнитивные нарушения взаимосвязаны, динамика показателей реоэнцефалографии прямо пропорционально коррелирует с качеством жизни пациентов, что проявляется в активности познавательной функции, сфере памяти, психомоторных, зри-

тельно-пространственных и вербально-логических способностях, а также времени реакции, что имеет важное практическое значение [7, 8].

При изучении показателей реоэнцефалографии в общей группе пациентов с травматическим повреждением *n. alveolaris inferior* отклонения от нормы имели место в 100 % наблюдений. Они выражались в снижении тонуса внутренних сонных и позвоночных артерий с обеих сторон, а также артерий крупного, среднего и мелкого калибра в их бассейнах. Кроме того, регистрировалось снижение периферического сосудистого сопротивления и затруднение венозного оттока. Следует подчеркнуть, что снижение тонуса позвоночных артерий было зарегистрировано у всех наблюдаемых пациентов. Снижение тонуса артерий крупного калибра в бассейне позвоночных артерий отмечалось у 78,57 % обследованных индивидуумов, а среднего и мелкого — у 71,43 %. Периферическое сосудистое сопротивление снижалось у 100 % наблюдавшихся. Со стороны внутренних сонных артерий снижение тонуса было зарегистрировано у 85,71 % пациентов. В свою очередь, в бассейне внутренних сонных артерий снижение тонуса артерий крупного калибра выявлено в 57,4 % наблюдений, а среднего и мелкого — в 35,71 %. Снижение периферического сосудистого сопротивления в бассейне указанных сосудов регистрировалось у 92,86 % обследованных лиц.

Указанные изменения данных реоэнцефалографии свидетельствуют о характерных для рассматриваемой патологии системы тройничного нерва отклонениях в гемодинамике сосудов головного мозга. При этом необходимо подчеркнуть, что цереброваскулярная патология является одной из наиболее частых причин когнитивных расстройств [7, 8, 20, 21].

КЛАССИФИКАЦИЯ ТРАВМАТИЧЕСКИХ ПОВРЕЖДЕНИЙ ПЕРИФЕРИЧЕСКИХ ВЕТВЕЙ ТРОЙНИЧНОГО НЕРВА

Для постановки диагноза, полностью отражающего патологический процесс, и выбора дальнейшей тактики лечения И. О. Походенько-Чудаковой, Е. А. Авдеевой (2009) предложена классификация по следующим признакам:

I. Анатомо-топографическая локализация повреждения:

1) I ветвь;

2) II ветвь:

– подглазничный нерв;

– верхние альвеолярные нервы;

– резцовый нерв;

– большой небный нерв;

3) III ветвь:

– язычный нерв;

- щечный нерв;
- нижний альвеолярный нерв.

II. Характер травмирующего фактора:

1) механический:

– с сохранением непрерывности нервного ствола (резекция верхушек корней зубов нижней челюсти);

– с нарушением непрерывности нервного ствола (блоковая резекция нижней челюсти, перелом челюстей);

2) токсический (анестетики, пломбировочный материал);

3) компрессионно-ишемический (имплантаты, переломы челюстей со смещением отломков);

4) комбинированный.

III. Периоды с момента травмирования нервного ствола:

1) острый (до 1 месяца);

2) подострый (от 1 до 3 месяцев);

3) хронический (более 3 месяцев).

IV. Степень тяжести повреждения:

1) легкая (непродолжительная компрессия нерва);

2) средняя (кровоизлияние или отек нервного ствола);

3) тяжелая (нарушение целостности нерва или продолжительная компрессия) [13].

КРИТЕРИИ ДЛЯ ОПРЕДЕЛЕНИЯ СТЕПЕНИ ТЯЖЕСТИ ПОВРЕЖДЕНИЯ НИЖНЕГО АЛЬВЕОЛЯРНОГО НЕРВА

Легкая степень тяжести повреждения нижнего альвеолярного нерва. Травматическое повреждение нижнего альвеолярного нерва легкой степени тяжести наблюдается при развитии посттравматического (послеоперационного) отека периневральных тканей и нервного ствола.

Диагноз выставляется, если пациент отмечает незначительное снижение чувствительности в зоне иннервации поврежденного нерва или наличие парестезии (ощущения бегания мурашек). Объективно: показатели ЭОД зубов с сохраненной пульпой на стороне поврежденного нерва не превышают 40 мкА, показатель количественной оценки зоны парестезии кожных покровов менее 1, при проведении сенсографии коэффициент повреждения менее 1 (отношение показателей на стороне поврежденного нервного ствола и на здоровой стороне). При легкой степени нарушения кровообращения в нижнечелюстном канале коэффициент асимметрии составляет менее 1,5.

Средняя степень тяжести повреждения нижнего альвеолярного нерва. Для диагноза травматическое повреждение нижнего альвеолярного нерва средней степени тяжести характерны структурные изменения в

стволе нерва при сохранении его целостности, жалобы на снижение чувствительности в зоне иннервации поврежденного нерва (гипостезия). Объективно: показатели ЭОД зубов с сохраненной пульпой на стороне поврежденного нерва составляют от 40 до 99 мкА, показатель количественной оценки зоны парестезии кожных покровов находится в интервале 1,1–2, при проведении сенсографии коэффициент повреждения варьирует от 1 до 1,5. При средней степени нарушения кровообращения в нижнечелюстном канале коэффициент асимметрии составляет от 1,5 до 2.

Тяжелая степень тяжести повреждения нижнего альвеолярного нерва. Для травматического повреждения нижнего альвеолярного нерва тяжелой степени тяжести характерна потеря чувствительности в зоне иннервации поврежденного нерва (анестезия). Объективно: показатели ЭОД зубов с сохраненной пульпой на стороне поврежденного нерва превышают 100 мкА, показатель количественной оценки зоны парестезии кожных покровов находится в интервале 2,1–3, при проведении сенсографии значение коэффициента повреждения более 1,5. При тяжелой степени нарушения кровообращения в нижнечелюстном канале коэффициент асимметрии составляет более 2.

ДИФФЕРЕНЦИАЛЬНАЯ ДИАГНОСТИКА

Зависимость степени тяжести нижнего травматического повреждения альвеолярного нерва от воздействия различных этиологических факторов представлена в табл. 1.

Таблица 1

Распределение по степеням тяжести повреждения нижнего альвеолярного нерва при различных воздействиях (по Г. П. Сабалису, Р. Кубилюсу, 2007) [38]

| Вид вмешательства | Степень повреждения нерва, % | | |
|---|------------------------------|---------|---------|
| | Легкая | Средняя | Тяжелая |
| Эндодонтическое лечение | 29,3 | 70,7 | – |
| Местная анестезия | – | 100 | – |
| Удаление зуба | 9,5 | 90,5 | – |
| Удаление ретинированного зуба | 34,4 | 65,5 | – |
| Имплантация | 55,9 | 39,7 | 4,4 |
| Удаление новообразований нижней челюсти | – | 15,4 | 84,6 |

Дифференциальная диагностика травматического повреждения (неврита) нижнего альвеолярного нерва с невралгией III ветви тройничного нерва представлена в табл. 2.

Дифференциальная диагностика травматического повреждения (неврита) нижнего альвеолярного нерва с невралгией III ветви тройничного нерва

| Признак | Травматическое повреждение (неврит) нижнего альвеолярного нерва | Невралгия III ветви тройничного нерва |
|---|--|---|
| Начало заболевания | Пациент всегда четко связывает начало клинических проявлений с воздействием травмирующего агента | Пациент не всегда может указать, с чем связано начало заболевания, ввиду совокупности этиологических факторов |
| Чувствительность | Симптомы выпадения чувствительности нерва | Сохранена |
| Реакция n. trigeminus на гальванический ток | Отсутствует (анестезия) или извращена (чаще отмечается гипостезия, реже гиперестезия) | Сохранена |
| Триггерные зоны | Отсутствуют | Присутствуют |
| Временная характеристика проявления симптомов | Изменение чувствительности носит постоянный характер. Курковых зон нет | Боль носит приступообразный характер, имеет «светлые» промежутки, провоцируется при стимуляции курковых зон |
| Локализация | Изменение чувствительности только в области иннервации нижнего альвеолярного нерва | В области иннервации III ветви тройничного нерва с иррадиацией по ходу ветвей тройничного нерва |
| ЭОД | Повышение показателей ЭОД на стороне повреждения нерва | Показатели ЭОД не изменены |

Дифференциальная диагностика повреждений периферических отделов III ветви тройничного нерва представлена в табл. 3.

Краткая характеристика невритов периферических отделов III ветви n. trigeminus

| Нозологическая форма | Причины | Клинические особенности |
|----------------------------------|---|---|
| Неврит нижнего луночкового нерва | Диффузный остеомиелит, травма, выведение за верхушку зуба пломбировочного материала при проведении эндодонтического лечения моляров и премоляров, осложнение проводниковой анестезии, травматичное удаление моляров | Проявляется онемением или снижением чувствительности в подбородочной области, в области нижней губы, зубов нижней челюсти, слизистой оболочки нижней губы и альвеолярного отростка нижней челюсти с вестибулярной стороны во фронтальном отделе. Электровозбудимость пульпы зубов снижена |

| Нозологическая форма | Причины | Клинические особенности |
|-----------------------|---------------------------|---|
| Неврит язычного нерва | Сходные с указанными выше | Парестезия в области передних $2/3$ языка с пораженной стороны. В этой области снижена или отсутствует тактильная и болевая чувствительность. Часто сочетается с невритом нижнего луночкового нерва |
| Неврит щечного нерва | Сходные с указанными выше | Чаще встречается совместно с невритом нижнего луночкового нерва. При самостоятельном поражении отмечается парестезия, расстройства чувствительности в области угла рта. Боль отсутствует |

САМОКОНТРОЛЬ УСВОЕНИЯ ТЕМЫ

1. Какие жалобы могут предъявлять пациенты с травматическим повреждением нижнего альвеолярного нерва:

- а) сильные приступообразные боли;
- б) снижение чувствительности кожных покровов нижней губы и подбородочной области, ощущение онемения зубов;
- в) полная потеря чувствительности в области верхней губы и крыла носа;
- г) ощущение бегания мурашек, зуд в области нижней губы и подбородочной области?

2. Какие этиологические факторы могут являться причиной развития травматического неврита нижнего альвеолярного нерва:

- а) перелом нижней челюсти в области угла;
- б) перенесенная вирусная герпетическая инфекция;
- в) операция удаления зуба мудрости;
- г) ушибленная рана подбородочной области?

3. В каких случаях эндодонтическое лечение может привести к травматическому повреждению нижнего альвеолярного нерва:

- а) при пломбировании корневого канала зуба не до апикального отверстия;
- б) при выведении пломбировочного материала за пределы апикального отверстия корня премоляров нижней челюсти;
- в) при расширении эндодонтическим инструментарием корневого канала зуба без предварительного определения его длины;
- г) при пломбировании корневых каналов резцов нижней челюсти до физиологической верхушки корня зуба?

4. Какие лучевые методы исследования позволяют оценить состояние нижнечелюстного канала:

- а) рентгенография костей лицевого отдела черепа в прямой проекции;
- б) дентальная рентгенография зубов 3.6, 3.7, 3.8;
- в) ортопантомография нижнечелюстного канала;
- г) конусно-лучевая томография?

5. Позволяет ли ортопантомография оценить соотношение импланта с нижнечелюстным каналом:

- а) да;
- б) частично, в одной плоскости;
- в) нет?

6. Что не относится к прямым клинико-функциональным методам определения состояния нижнего альвеолярного нерва:

- а) ЭОД;
- б) рентгенография нижней челюсти в боковой проекции;
- в) сенсография;
- г) количественная оценка зоны парестезии кожных покровов?

7. Какие показатели ЭОД, в соответствии с критериями, предложенными С. Н. Федотовым (1997), характерны для средней степени тяжести повреждения нижнего альвеолярного нерва:

- а) до 40 мкА; б) 40–99 мкА; в) 100–200 мкА?

8. В каких клинических случаях для диагностики травматических повреждений нижнего альвеолярного нерва предпочтительнее использовать сенсографию, а не ЭОД:

- а) все зубы нижней челюсти подвергались эндодонтическому лечению;
- б) зубы нижней челюсти покрыты ортопедическими конструкциями;
- в) на зубах фиксированы металлические элементы шинирующих конструкций;
- г) определяется подвижность фронтальных зубов нижней челюсти?

9. Какое влияние оказывает повреждение нижнего альвеолярного нерва на показатели кровообращения головного мозга:

- а) не вызывает никаких цереброваскулярных изменений;
- б) приводит к снижению тонуса внутренних сонных и позвоночных артерий;
- в) приводит к снижению периферического сосудистого сопротивления и затруднению венозного оттока;
- г) нормализует показатели кровообращения?

10. Характерна ли для травматического повреждения нижнего альвеолярного нерва иррадиация болей по ходу ветвей тройничного нерва:

- а) да;
- б) нет;
- в) только в тяжелых случаях?

Ответы: 1 — б, в, г; 2 — б; 3 — а, в; 4 — б, в; 5 — б; 6 — б; 7 — б; 8 — а, б, в; 9 — в; 10 — б.

Репозиторий БГМУ

ЛИТЕРАТУРА

1. *Авдеева, Е. А.* Изменение чувствительности зубов при травматическом повреждении нижнеальвеолярного нерва и возможность коррекции при помощи рефлексотерапии / Е. А. Авдеева // Материалы 8-й междунар. науч.-практ. конф. по стоматологии. Минск, 2009. С. 26–27.
2. *Авдеева, Е. А.* Показатели реоэнцефалографии у пациентов с травматическим невритом III ветви тройничного нерва / Е. А. Авдеева // Паринские чтения : сб. материалов городской науч.-практ. конф. с междунар. участием, Минск, 22–23 мая 2008 г. / под ред. И. О. Походенько-Чудаковой, О. П. Чудакова, С. А. Кабановой. Витебск, 2008. С. 123–125.
3. *Авдеева, Е. А.* Электроэнцефалографические изменения у пациентов с травматическим повреждением нижнеальвеолярного нерва / Е. А. Авдеева, Н. С. Катернога // Материалы 9-й междунар. науч.-практ. конф. по стоматологии в рамках 6-й междунар. специализ. выставки «Стоматология Беларуси 2010», Минск, 28–30 окт. 2010 г. / под ред. И. О. Походенько-Чудаковой, Т. Н. Тереховой, И. Е. Шотта. Минск : Техника и коммуникации, 2010. С. 191–192.
4. *Боровский, М. Л.* Регенерация нерва и трофика / М. Л. Боровский. М. : АМН СССР, 1952. 224 с.
5. *Вегетативные* лицевые боли / М. Н. Пузин [и др.]. М. : Медицина, 1999. 160 с.
6. *Гречко, В. Е.* Одонтогенные поражения системы тройничного нерва / В. Е. Гречко, М. Н. Пузин, А. В. Степанченко. М. : Изд-во ун-та дружбы народов, 1988. 105 с.
7. *Дамулин, И. В.* Когнитивные расстройства при цереброваскулярной патологии / И. В. Дамулин // Журн. неврологии и психиатрии. 2009. № 1. С. 70–75.
8. *Захаров, В. В.* Умеренные когнитивные расстройства. Диагностика и лечение / В. В. Захаров // Рос. мед. журн. 2006. Т. 14. № 9. С. 685–688.
9. *Карлов, В. А.* Неврология лица / В. А. Карлов. М. : Медицина, 1991. 288 с.
10. *Назаров, В. М.* Нейростоматология / В. М. Назаров, В. Д. Трошин, А. В. Степанченко. М. : Академия, 2008. 256 с.
11. *Обижаев, А. А.* Клинико-физиологическое исследование периферических ветвей тройничного нерва при травматических повреждениях и опухолях нижней челюсти : автореф. дис. ... канд. мед. наук : 14.00.16 / А. А. Обижаев ; Новосибирск. гос. мед. академия. Новосибирск, 1998. 31 с.
12. *Попелянский, Я. Ю.* Болезни периферической нервной системы / Я. Ю. Попелянский. М. : МЕДпресс-информ, 2005. 368 с.
13. *Походенько-Чудакова, И. О.* Классификация травматических невритов периферических ветвей тройничного нерва / И. О. Походенько-Чудакова, Е. А. Авдеева // Материалы 8-й междунар. науч.-практ. конф. по стоматологии. Минск, 2009. С. 169–171.
14. *Пузин, М. Н.* Неврология лица / М. Н. Пузин. М. : Медицина, 1997. 368 с.
15. *Патент* 14682 МПК Респ. Беларусь (2009) А-61 В 5/00. Способ оценки степени парестезии кожных покровов при травматическом неврите нижнеальвеолярного нерва / Е. А. Авдеева, И. О. Походенько-Чудакова, Ю. М. Казакова ; заявитель Бел. гос. мед. ун-т. № а 20090356 ; заявл. 13.03.2009 ; опубл. 30.08.2011 // Афіцыйны бюл. 2011. № 4. С. 61.
16. *Терапевтическая* стоматология : учеб. для студ. мед. вузов / Е. В. Боровский [и др.]. М. : МИА, 1997. 544 с.

17. Федотов, С. Н. Реабилитация больных с повреждениями III ветви тройничного нерва при переломах и щадящий остеосинтез нижней челюсти металлическими спицами / С. Н. Федотов. Архангельск : АГМА, 1997. 321 с.
18. Шаргородский, А. Г. Обследование и лечение больных с повреждениями периферических ветвей тройничного нерва при переломах костей лица : метод. рекомендации / А. Г. Шаргородский. Смоленск : СГМИ, 1974. 12 с.
19. Шаргородский, А. Г. Повреждения мягких тканей и костей лица / А. Г. Шаргородский, Н. М. Стефанцов. М. : ВУНМЦ, 2000. 238 с.
20. Янакаева, Т. А. Депрессивные расстройства при сосудистых заболеваниях головного мозга / Т. А. Янакаева // Рос. мед. журн. 1998. № 6. С. 57–60.
21. Яхно, Н. Н. Когнитивные и эмоционально-аффективные нарушения при дисциркуляторной энцефалопатии / Н. Н. Яхно, В. В. Захаров // Рос. мед. журн. 2002. № 10 (12–13). С. 539–542.
22. Apostolakis, D. The anterior loop of the inferior alveolar nerve : prevalence, measurement of its length and a recommendation for interforaminal implant installation based on cone beam CT imaging / D. Apostolakis, J. E. Brown // Clin. Oral Implants Res. 2012. N 23(9). P. 1022–1030.
23. Availability of CBCT and iatrogenic alveolar nerve injuries / A. Suomalainen [et al.] // Acta Odontol Scand. 2013. N 71(1). P. 151–156.
24. Bataineh, A. B. Sensory nerve impairment following mandibular third molar surgery / A. B. Bataineh // J. Oral Maxillofac. Surg. 2001. N 9. P. 1012–1012.
25. Christensen, K. Sympathetic nerve fibers in the alveolar nerves and nerves of the dental pulp / K. Christensen // J. of Dental Research. 1940. N 19. P. 227–242.
26. Complications of orthognathic surgery: the inferior alveolar nerve / A. D'Agostino [et al.] // J. Craniofac. Surg. 2010. N 21(4). P. 1189–1195.
27. Devor, M. Pathophysiology of nerve injury / M. Devor // Handbook of Clinical Neurology // ed. by F. Cervero, T. S. Jensen. Elsevier, 2006. P. 261–276.
28. Gregg, J. M. Neuropathic complications of mandibular implant surgery : review and case presentations / J. M. Gregg // Ann. R. Australas. Coll. Dent. Surg. 2000. N 15. P. 176–180.
29. Gülicher, D. Incidence, risk factors and follow-up of sensation disorders after surgical wisdom tooth removal. Study of 1,106 cases / D. Gülicher, K. L. Gerlach // Mund Kiefer Gesichtschir. 2000. N 2. P. 99–104.
30. Hegedus, F. Trigeminal nerve injuries after mandibular implant placement-practical knowledge for clinicians / F. Hegedus, R. J. Diecidue // Int. J. Oral Maxillofac. Implants. 2006. N 1. P. 111–116.
31. Hillerup, S. Nerve injury caused by mandibular block analgesia / S. Hillerup, R. Jensen // Int. J. Oral Maxillofac. Surg. 2006. N 5. P. 437–443.
32. Kraut, R. A. Management of patients with trigeminal nerve injuries after mandibular implant placement / R. A. Kraut, O. Chahal // J. Am. Dent. Assoc. 2002. N 10. P. 1351–1354.
33. Malamed, S. F. Nerve injury caused by mandibular block analgesia / S. F. Malamed // Int. J. Oral Maxillofac. Surg. 2006. N 9. P. 876–877.
34. Paresthesia of the inferior dental nerve : clinical signs, etiological diagnosis and prognosis 1 Rev. / Y. Yana [et al.] // Odontostomatol. 1990. N 4. P. 307–315
35. Pogrel, M. A. Damage to the inferior alveolar nerve as the result of root canal therapy / M. A. Pogrel // J. Am. Dent. Assoc. 2007. N 1. P. 65–99.
36. Razukevicius, D. Damage of inferior alveolar nerve in mandibule fracture cases / D. Razukevicius // Stomatologija. 2004. Vol. 6, N 4. P. 122–125.

37. *Robert, R. C.* Frequency of trigeminal nerve injuries following third molar removal / R. C. Robert, P. Bacchetti, M. A. Pogrel // *J. Oral Maxillofac. Surg.* 2005. N 6. P. 732–736.
38. *Sabalys, G. P.* Veido ir burnos neurologija / G. P. Sabalys, R. Kubilius. Kaunas : KMU leidykla, 2007. 504 p.
39. *Sedentexct* Project Consortium inferior alveolar nerve sensory disturbance after impacted mandibular third molar evaluation using cone beam computed tomography and panoramic radiography : a pilot study / M. E. Guerrero [et al.] // *J. Oral Maxillofac. Surg.* 2012. N 70(10). P. 2264–2270.
40. *Stiefel, K. R.* Coronectomy with the diagnostic use of CBCT to aid in the prevention of iatrogenic damage to the inferior alveolar nerve / K. R. Stiefel, L. Baumgarten // *Gen. Dent.* 2012. Vol. 60(3). P. 224–228.
41. *Tay, A. B.* Immediate repair of transected inferior alveolar nerves in sagittal split osteotomies / A. B. Tay, C. Y. Poon, L. Y. Teh // *J. Oral Maxillofac. Surg.* 2008. N 12. P. 2476–2481.

ОГЛАВЛЕНИЕ

| | |
|---|----|
| Мотивационная характеристика темы..... | 3 |
| Этиология травматических повреждений нижнего альвеолярного нерва | 4 |
| Клиническая картина..... | 4 |
| Методы клинического исследования состояния нижнечелюстного канала..... | 5 |
| Лучевые методы исследования | 5 |
| Прямые клинико-функциональные методы исследования | 10 |
| Косвенные клинико-функциональные методы исследования | 14 |
| Классификация травматических повреждений периферических ветвей тройничного нерва | 17 |
| Критерии для определения степени тяжести повреждения нижнего альвеолярного нерва..... | 18 |
| Дифференциальная диагностика..... | 19 |
| Самоконтроль усвоения темы | 21 |
| Литература..... | 24 |

Учебное издание

Авдеева Екатерина Анатольевна
Походенько-Чудакова Ирина Олеговна

КОМПЛЕКСНОЕ ОБСЛЕДОВАНИЕ ПАЦИЕНТОВ С ТРАВМАТИЧЕСКИМИ ПОВРЕЖДЕНИЯМИ НИЖНЕГО АЛЬВЕОЛЯРНОГО НЕРВА

Учебно-методическое пособие

Ответственная за выпуск И. О. Походенько-Чудакова
Редактор О. В. Лавникович
Компьютерная верстка Н. М. Федорцовой

Подписано в печать 21.03.13. Формат 60×84/16. Бумага писчая «Снегурочка».
Ризография. Гарнитура «Times».
Усл. печ. л. 1,63. Уч.-изд. л. 1,3. Тираж 50 экз. Заказ 641.

Издатель и полиграфическое исполнение:
учреждение образования «Белорусский государственный медицинский университет».
ЛИ № 02330/0494330 от 16.03.2009.
Ул. Ленинградская, 6, 220006, Минск.