

Г. А. Соломонова

МЕТОДЫ ЛЕЧЕНИЯ ПАЦИЕНТОВ, СТАРШЕ 60 ЛЕТ, С КРОВОТОЧАЩЕЙ ПЕНЕТРИРУЮЩЕЙ ЯЗВОЙ ДВЕНАДЦАТИПЕРСТНОЙ КИШКИ

УО «Белорусский государственный медицинский университет»

Проведен анализ хирургического лечения язвы двенадцатиперстной кишки, осложненной кровотечением, пенетрацией у 19 пациентов старше 60 лет. Предложены новые методы лечения данной патологии. Способ иссечения, экстрадуоденизации язвы, поперечной дуоденопластики позволяет сохранить желудок, привратник, двенадцатиперстную кишку, естественный пассаж пищи по желудочно-кишечному тракту, сократить длительность операции в 2 раза, уменьшить время пребывания в стационаре в 1,8 раза, количество послеоперационных осложнений – в 4 раза по сравнению с резекцией желудка по Бильрот-2 в модификации Гофмейстера-Финстерера. При этом отсутствует летальность.

Метод хирургического лечения дуоденальной язвы, осложненной пенетрацией в холедох с образованием холедоходуоденального свища, сопровождается отсутствием осложнений и летальности в послеоперационном периоде, сокращением длительности пребывания в стационаре в 2,2 раза.

При применении метода профилактики ранних послеоперационных осложнений после резекции по Бильрот-2 в модификации Гофмейстера-Финстерера осложнения в послеоперационном периоде отсутствовали. Длительность нахождения пациента в стационаре составила 12 суток. Летальности не было.

Предложенные методы сопровождается хорошими непосредственными результатами, могут быть рекомендованы для широкого практического применения.

Ключевые слова: язва двенадцатиперстной кишки, кровотечение, пенетрация, хирургическое лечение.

G. A. Solomonova

METHODS OF TREATING PATIENTS, OVER 60 YEARS, WITH BLEEDING PENETRATING DUODENAL ULCER

There was analyzed the surgical treatment method of 19 patients over 60 years with chronic duodenal ulcer, complicated with bleeding and penetration. New treatment methods have been introduced. The method of duodenal resection, exteriorizing of the ulcer base from duodenal lumen, diametrical duodenoplasty allows to retain the stomach, pylorus, duodenum, the natural food passage through the gastrointestinal tract, reduce operative time by half, reduce hospital stay by 1,8 times, decrease the postoperative complications number by 4 times compared to the resection of the stomach by Billroth-2 in Hofmeister-Finsterer modification. There is no mortality in this case.

Surgical treatment method of duodenal ulcer, complicated with bleeding, choledoch penetration with choledochoduodenal fistula formation and choledoch distal part blockade, results in the lack of postoperative complications and lethality, reduced length of hospital stay by 2,2 times.

Provided the application of the method of early postoperative complications prevention after gastric resection of bleeding penetrating ulcer in Hofmaster-Fincsterer modification, there were no postoperative complications. Patient hospital stay was equal to 12 days. There was no lethality.

The suggested methods have revealed good near-term results, and can be recommended for wide practical application.

Key words: duodenal ulcer, bleeding, penetration, surgical treatment.

Выбор способа оперативного вмешательства является фактором, оказывающим существенное влияние на результаты хирургического лечения язвенных кровотечений. Наиболее часто выполняемой операцией при кровоточащей дуоденальной язве является дуоденотомия с прошива-

нием сосуда в ней [13, 33]. Это вмешательство является паллиативным, не излечивает пациента от пептической язвы. По данным ряда авторов, оно в 50–70% осложняется рецидивом кровотечения в послеоперационном периоде [3, 9, 15, 24, 26, 28]. Сочетание этой операции со стволовой ваготомией

не гарантирует от рецидива кровотечения, возникающего у 10–40% больных [3, 7, 15, 23, 26, 34].

Это связано с явлениями ишемического некроза тканей, расположенных в глубине периаульцерозной области, в том числе стенки сосудов мышечного и подслизистого слоев. При прошивании кровоточащей язвы швы накладывают на частично некротизированные ткани, что приводит к прорезыванию ее нитью, возможно, миграции нити с узлом в просвет ДПК [9, 14]. Возникновение рецидива кровотечения зависит также от тяжести кровопотери, локализации и размеров язвы, прогрессирования некробиотического процесса в дне язвы, отсутствии эпителизации [1, 7, 27, 29, 31]. В результате летальность с наиболее признанных в клинической практике 14–15% среди больных с желудочно-кишечными кровотечениями, при их рецидивах возрастает до 50% [1, 3, 12, 23, 25, 29].

В течение первого года после прошивания язвы рецидив кровотечения наступает у 63% больных, на протяжении следующих 2–3 лет – у 81,2% пациентов [9, 34]. У 66,7% больных рецидив язвы сопровождается повторным кровотечением, в связи с чем 40,7% оперируется повторно [8, 34].

При пенетрирующих язвах ДПК поражение распространяется на всю глубину её стенки, переходит на соседние органы и ткани [5, 26]. Эпителизация и рубцевание таких язв даже при снижении кислотности после ваготомии практически не возможны. Поэтому при проведении оперативного пособия больным с кровотечением из дуоденальной язвы, необходимо стремиться к удалению язвенного дефекта [3, 6, 13].

В этой ситуации целесообразно выполнять патогенетически обоснованные «радикальные» операции на основании принципа индивидуального подхода к пациенту [8, 32]. Некоторые авторы считают приоритетной резекцию желудка и выполняют ее в большинстве случаев [19, 34]. Доля различных видов резекции желудка при язвенном дуоденальном кровотечении в отдельных клиниках составляет 70–85% [13, 22].

При язве ДПК, осложненной кровотечением и пенетрацией, чаще всего применяются различные модификации резекции желудка по Бильрот-2 в модификации Гофмейстера-Финстерера, реже – операция по Бильрот-1 с прямым гастродуоденальным соустьем [21]. Это связано с тем, что кровоточат чаще язвы, локализующиеся на верхней, задней стенках ДПК, в соответствии с расположением сосудов [5, 20]. Кроме того, нередко они пенетрируют в рядом расположенные органы. Возникшие трудности при выделении культи ДПК, в большинстве случаев делают невозможным наложение прямого гастродуоденоанастомоза [19, 21].

Резекция желудка по Бильрот-2 сопровождается развитием осложнений в раннем послеоперацион-

ном периоде в 9,8–36% [2, 6, 10, 11, 30, 34]. Летальность при указанной операции, выполненной на высоте кровотечения, остается высокой, составляет 10–25%, а у лиц старше 60 лет – 35–40% [6, 10, 11, 34].

Цель исследования

Дать оценку эффективности разработанных новых методов оперативного лечения язвы ДПК, осложненной кровотечением и пенетрацией у пациентов, старше 60 лет.

Проведен анализ результатов лечения 172 пациента с язвой ДПК, осложненной кровотечением и пенетрацией. Они находились на лечении в хирургических отделениях больницы скорой медицинской помощи г. Минска, 3-й, 10-й клинических больниц г. Минска и за период с 1998 по 2014 годы. Пациентов в возрасте старше 60 лет было 19 (11,1%).

Критериями включения пациентов в исследование явились:

1. Наличие язвы ДПК.
2. Кровотечение из язвы ДПК.
3. Пенетрация язвы в соседние органы и ткани.

Распределение пациентов по полу и возрасту представлено в таблице 1.

Таблица 1. Распределение пациентов по полу и возрасту

Возраст (в годах)	Всего		Пол			
			женщины		мужчины	
	абсолютное	%	абсолютное	%	абсолютное	%
60–69	10	52,6	3	25	7	100
70–79	7	36,8	7	58,3	–	–
80–89	2	10,5	2	16,7	–	–
Итого	19	100	12	100	7	100

Как видно из таблицы 1, старше 60 лет мужчин было 7 (36,8%), женщин – 12 (63,2%). Соотношение мужчин и женщин составило 1:1,71. Количественные данные возраста больных соответствовали закону нормального распределения (Shapiro-Wilk-критерий $W = 0,91$, $p = 0,08$). Средний возраст пациентов составил $69,3 \pm 6,7$ лет (95%-ДИ: 66,1–72,6, min 61, max 84).

У всех имелись сопутствующие заболевания. У них была выявлена ишемическая болезнь, подтвержденная данными электрокардиограммы и ультразвуковым исследованием сердца, артериальная гипертензия, хронический бронхит, сахарный диабет, другие заболевания.

Сроки поступления пациентов в клинику от момента начала кровотечения составили 25,0 часов (25–75% квартили – 12–72, min 6, max 192).

Диагноз язвы ДПК был установлен на основании жалоб пациентов, клинических данных, результатов эзофагогастродуоденоскопии (ЭГД), а также ла-

бораторных показателей (гемоглобина, эритроцитов, гематокрита).

Язвенный анамнез отсутствовал у 4 пациентов (21,1%), у остальных 15 больных (78,9%) его длительность составила 8,0 лет (25–75% квартили – 6–17, min 0,33, max 40).

Все пациенты отмечали общую слабость. Рвота кровью или «кофейной гущей» в сочетании с меленой была у 10 больных (52,6%), мелена – 5 (26,3%), рвота кровью или «кофейной гущей» – у 4 (21,1%) пациентов.

При поступлении пациентов в стационар уровень гемоглобина составил в 113 г/л (25–75% квартили – 82–134, min 33, max 176). Количество эритроцитов было $3,4 \cdot 10^{12}$ (25–75% квартили – 2,7–4,2, min 1, max 5,5). Величина гематокрита – 0,32% (25–75% квартили – 0,25–0,4, min 0,11, max 0,54). Применение ранговой корреляции по Spearman показало наличие обратной зависимости уровней гемоглобина, эритроцитов (корреляция умеренная), гематокрита (корреляция слабая) от длительности кровотечения (сила корреляционной связи, соответственно, $-0,28$, $p = 0,00$; $-0,30$, $p = 0,00$; $-0,20$, $p = 0,00$).

Объем кровопотери у 11 пациентов (57,9%) составил 34% (25–75% квартили – 31–50, min 26, max 55), в абсолютных цифрах – 2116,0 мл (25–75% квартили – 1300–2683, min 250, max 2800). У остальных 8 больных (42,1%) кровопотеря была минимальной, менее 5%.

Всем пациентам проводили гемостатическую, противоязвенную терапию, а также восполняли объём циркулирующей крови.

Из наблюдавшихся пациентов выделены 2 группы.

Группа А: 8 пациентов (1 мужчина и 7 женщин), которым выполнено иссечение, экстрадуоденизация язвы (ЭД) и поперечная дуоденопластика по разработанной методике (ПД) [13]. С целью снижения желудочной секреции и предотвращения образования язв в будущем 1 (5,3%) из них дополнительно проведена селективная проксимальная ваготомия (СПВ).

Группа Б: 8 пациентов (4 мужчины и 4 женщины), которым выполнена резекция желудка по Бильрот-2 в модификации Гофмейстера-Финкстерера у 1 из них в сочетании с холецистэктомией (ХЭ).

Сравниваемые группы были сопоставимы по возрасту, полу, длительности язвенного анамнеза, длительности кровотечения, объему и степени кровопотери, уровню гемоглобина при поступлении в стационар, наличию сопутствующей патологии, клиническим проявлениям кровотечения: $p = 0,07–0,9$ (Mann-Whitney U-тест), $p = 0,2–0,8$ (критерий χ^2).

Хирургическое лечение было проведено у 19 пациентов (100%). Рецидив кровотечения явился показанием к операции у 9 больных (47,3%), перфорация кровоточащей язвы – у 5 (26,3%). В виду неэффек-

тивности консервативной терапии в отсроченном периоде оперировано 4 пациента (21,1%). По поводу продолжающегося кровотечения оперирован 1 больной (5,3%).

Наиболее часто, у 31,6% пациентов, язва локализовалась на задней + верхней (латеральной) стенках ДПК либо занимала все ее стенки (верхнюю + заднюю + нижнюю + переднюю) у 21,1% (таблица 2).

Таблица 2. Локализация кровоточащей пенетрирующей язвы ДПК во время операции

Локализация язвы (стенка ДПК)	Количество пациентов	
	абсолютное	%
Задняя	1	5,3
Верхняя (латеральная) + задняя	6	31,6
Передняя + верхняя (латеральная)	2	10,5
Передняя + верхняя + задняя	2	10,5
Верхняя + задняя + нижняя + передняя	4	21,1
Двойная локализация (2 язвы)	3	15,8
Множественная локализация (3 язвы)	1	5,2
Всего	19	100

У всех пациентов язва пенетрировала в рядом расположенные органы. Пенетрация в поджелудочную железу и гепатодуоденальную связку была у 7 пациентов (36,4%), поджелудочную железу – у 5 пациентов (26,3%), гепатодуоденальную связку – у 3 (15,2%) (таблица 3).

Явления стеноза обнаружены у 12 пациентов (63,2%). Он был компенсированным у 2 больных (16,7%), субкомпенсированным – у 9 (75%), декомпенсированным – у 1 (8,3%).

Таблица 3. Пенетрация язвы ДПК во время операции

Орган, в который пенетрирует язва	Количество пациентов	
	абсолютное	%
Поджелудочная железа	5	26,3
Гепатодуоденальная связка	3	15,8
Поджелудочная железа, гепатодуоденальная связка	7	36,8
Поджелудочная железа, гепатодуоденальная связка, желчный пузырь	3	15,8
Гепатодуоденальная связка, желчный пузырь	1	5,3
Всего	19	100

11 пациентам (57,9%) выполнена резекция желудка по Бильрот-2 в модификации Гофмейстера-Финкстерера, у 1 из них (5,3%) в сочетании с холецистэктомией (таблица 4). У 1 больного (5,3%) с целью профилактики послеоперационных осложнений эта операция сочеталась с дренированием культи желудка и ДПК по разработанной методике [18]. 8 пациентам (42%) проведено иссечение, экстрадуоденизация (ЭД) язвы, поперечная дуоденопластика (ПД) по новому способу [16]. При пенетрации язвы ДПК в холедох с образованием холедоходуоденального

Обзоры и лекции

свища и нарушением проходимости дистального отдела, резекция желудка по Бильрот 2 в модификации Гофмейстера–Финстерера «на выключение» в сочетании с операциями на желчевыводящих путях выполнена 1 пациенту по разработанной методике (5,3%) [17].

Таблица 4. Операции, выполненные у пациентов с язвой ДПК, осложненной кровотечением и пенетрацией

Название операции	Всего	
	абсолютное	%
Иссечение, ЭД, ПД	6	31,5
Иссечение, ЭД, ПД, холецистэктомия (ХЭ)	1	5,3
Иссечение, ЭД, ПД, СПВ	1	5,3
Резекция желудка по Бильрот-2	8	42,0
Резекция желудка по Бильрот-2, ХЭ	1	5,3
Резекция желудка по Бильрот-2 на «выключение», холедоходуаденоанастомоз с культей ДПК по Финстереру	1	5,3
Резекция желудка по Бильрот-2, ХЭ, ушивание дефекта холедоха, гепатикоеюноанастомоз по Ру	1	5,3
Всего	19	100

В группе А, где проведено иссечение, ЭД язвы, поперечная дуоденопластика, релапаротомий, летальных исходов не было. Осложнение было у 1 (12,5%) – анастомозит. Это в 4 раза меньше, чем после резекции желудка по Бильрот-2 в модификации Гофмейстера-Финстерера. У пациентов сохранены желудок, пилорический жом, ДПК, естественный пассаж пищи по желудочно-кишечному тракту. Длительность операции в этой группе составила $134,4 \pm 55,8$ минут (95% ДИ: 87,7–181,5, min 80, max 245), что в 2,0 раза короче, чем при резекции желудка по Бильрот-2 в модификации Гофмейстера-Финстерера (рисунок). Койко-день был $16,7 \pm 2,1$ (95%-ДИ: 11,9–21,6, min 11, max 27). Это в 1,8 раза меньше, чем после резекции желудка по Бильрот-2 в модификации Гофмейстера-Финстерера.

В группе Б после резекции желудка по Бильрот-2 в модификации Гофмейстера-Финстерера из 8 умер 1 (12,5%), осложнения были у 4 (50%): панкреатит – у 2 (25%), несостоятельность культи ДПК – у 1 (12,5%), анастомозит и пневмония – у 1 (12,5%). Двоим выполнены релапаротомии (25%). Длительность операции в этой группе была $268,8 \pm 79,2$ минут (95% ДИ: 202,5–335,0, min 175, max 370) (рисунок). Койко-день составил $30,7 \pm 6,1$ (95%-ДИ: 16,4–45,1, min 16, max 65).

При пенетрация язвы в холедох с образованием холедоходуоденального свища, нарушением проходимости дистального отдела холедоха, после резекции желудка по Бильрот-2 в модификации Гофмейстера-Финстерера «на выключение» в сочетании с операциями на желчевыводящих путях по разработанной методике осложнений, летальных исходов не было.

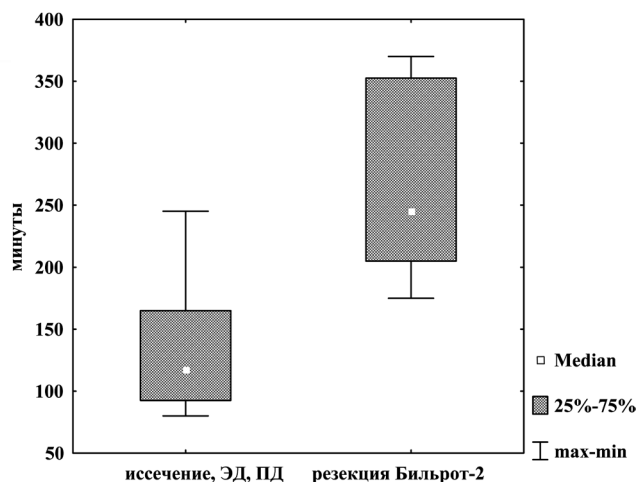


Рисунок. Длительность операции у пациентов с кровоточащей пенетрирующей дуоденальной язвой

В стационаре после операции пациент находился 15 дней. Другому пациенту выполнена резекция желудка по Бильрот-2 в модификации Гофмейстера-Финстерера, холецистэктомия, ушивание дефекта холедоха, наложение гепатикоеюноанастомоз на петле Ру. У него в послеоперационном периоде констатировано развитие панкреатита, несостоятельности культи ДПК. В стационаре после операции продолжал лечение в течение 33 дней, что в 2,2 раза дольше, чем первый пациент.

1 пациенту проведена профилактика ранних послеоперационных осложнений после резекции желудка по Бильрот-2 в модификации Гофмейстера-Финстерера по новому способу. Для этого выполнено дренирование культи желудка, ДПК для их разгрузки с помощью тонких ниппельных зондов. В начальный отдел тощей кишки на расстоянии 15–20 см ниже связки Трейца ставили ниппельный зонд для питания. Пациент оперирован в связи с рецидивом кровотечения. Объем кровопотери составил 40%. Ему перелито 1223 мл эритроцитарной массы, 950 мл свежзамороженной плазмы. После операции находился в стационаре 12 суток. Осложнений не было.

Выводы

1. Разработанный метод иссечения, ЭД язвы, поперечной дуоденопластики при оперативном лечении язвы ДПК, осложненной кровотечением и пенетрацией патогенетически обоснован, позволяет обеспечить сохранение желудка, привратника, ДПК, естественный пассаж пищи по желудочно-кишечному тракту, сократить длительность операции в 2 раза, уменьшить время пребывания в стационаре в 1,8 раза, количество послеоперационных осложнений – в 4 раза, добиться отсутствия летальности по сравнению с резекцией желудка по Бильрот-2 в модификации Гофмейстера–Финстерера.

2. Способ хирургического лечения дуоденальной язвы, осложненной пенетрацией в холедох с обра-

зованием холедоходуodenального свища, сопровождается отсутствием осложнений и летальности в послеоперационном периоде, сокращением длительности пребывания в стационаре в 2,2 раза.

3. Результатом применения метода профилактики ранних послеоперационных осложнений после резекции по Бильрот-2 в модификации Гофмейстера-Финстерера при пенетрирующей дуоденальной язве явилось отсутствие таковых в послеоперационном периоде, позволило выписать пациента из стационара в удовлетворительном состоянии на 12-е сутки после операции.

4. Новые разработанные методики хирургического лечения кровоточащей пенетрирующей дуоденальной язвы привели к хорошим непосредственным результатам, поэтому могут быть рекомендованы к широкому применению в клинической практике.

Литература

1. Вачев, А. Н. Какое кровотечение из язвы двенадцатиперстной кишки следует считать рецидивным / А. Н. Вачев, В. К. Корытцев, Т. В. Ларина // Хирургия. – 2011. – № 1. – С. 45–49.
2. Возможности профилактики острого панкреатита при резекции желудка по поводу «трудных» осложненных язв двенадцатиперстной кишки / С. В. Морозов [и др.] // Вестн. хирургии им. Грекова. – 2009. – Т. 168, № 5. – С. 20–23.
3. Гостищев, В. К. Гастродуоденальные кровотечения язвенной этиологии (патогенез, диагностика, лечение): рук. для врачей / В. К. Гостищев, М. А. Евсеев. – М.: ГОЭТАР-Медицина, 2008. – 384 с.
4. Коротько, Г. Г. Функциональные и морфологические аспекты язвенной болезни / Г. Г. Коротько, Л. А. Фаустов. – Краснодар: Кубань печать, 2002. – 156 с.
5. Красильников, Д. М. Ранние послеоперационные осложнения у больных язвенной болезнью желудка и двенадцатиперстной кишки / Д. М. Красильников, И. И. Хайруллин, А. З. Фаррахов. – Казань: Медицина, 2005. – 152 с.
6. Курбанов, Ф. С. Лечение язвенных гастродуоденальных кровотечений у больных пожилого и старческого возраста / Ф. С. Курбанов, Х. М. Авад, Д. А. Балогланов // Анналы хирургии. – 2009. – № 3. – С. 37–41.
7. Курыгин, А. А. Причины рецидивов язвенного желудочно-кишечного кровотечения, их профилактика и лечение / А. А. Курыгин, Г. И. Синенченко, И. М. Мусинов // Вестн. хирургии им. Грекова. – 2009. – Т. 168, № 5. – С. 24–27.
8. Лебедев, Н. В. Лечение больных с язвенными гастродуоденальными кровотечениями / Н. В. Лебедев, А. Е. Климов // Хирургия. – 2009. – № 11. – С. 10–13.
9. Лебедев, Н. В. Язвенные гастродуоденальные кровотечения / Н. В. Лебедев, А. Е. Климов. – М.: БИНОМ, 2010. – 175 с.
10. Острые гастродуоденальные кровотечения на фоне сахарного диабета / М. П. Королев [и др.] // Вестн. хирургии им. Грекова. – 2011. – Т. 170, № 2. – С. 21–24.
11. Писаревский, Г. Н. Методы ушивания культи двенадцатиперстной кишки / Г. Н. Писаревский // Хирургия. – 2011. – № 3. – С. 67–72.
12. Применение протоколов организации лечебно-диагностической помощи при язвенных гастродуоденальных кровотечениях в клинической практике / С. Ф. Багненко [и др.] // Вестн. хирургии им. Грекова. – 2007. – Т. 166, № 4. – С. 71–75.
13. Принципы лечения язвенной болезни желудка и двенадцатиперстной кишки, осложненной кровотечением / А. С. Ермолов [и др.] // Хирургич. гастроэнтерология. – 2002. – № 3. – С. 18–21.
14. Профилактика и лечение язвенных гастродуоденальных кровотечений / В. П. Сажин [и др.] // Хирургия. – 2011. – № 11. – С. 20–25.
15. Сочетанные осложнения язвы двенадцатиперстной кишки и их хирургическое лечение / С. Ф. Багненко [и др.] // Вестн. хирургии им. Грекова. – 2009. – Т. 168, № 6. – С. 12–15.
16. Способ поперечной дуоденопластики при пенетрирующей язве двенадцатиперстной кишки: пат. 7976 Респ. Беларусь, МПК С1 А 61В 17/03 / Г. А. Соломонова, Н. В. Завада; заявитель Государственное учреждение образования «Белорусская медицинская академия последипломного образования» № а 20030467; заявл. 27.05.2003; опубл. 30.04.2006 // Афіцыйны бюл. / Нац. цэнтр інтэлектуал. уласнасці. – 2006. – № 2. – С. 41.
17. Способ хирургического лечения дуоденальной язвы, осложненной пенетрацией в холедох с образованием холедоходуodenального свища: пат. 8512 Респ. Беларусь, МПК С1 А 61В 17/00 / Г. А. Соломонова, Н. В. Завада; заявитель Государственное учреждение образования «Белорусская медицинская академия последипломного образования» № а 20030768; заявл. 25.07.2003; опубл. 30.10.2006 // Афіцыйны бюл. / Нац. цэнтр інтэлектуал. уласнасці. – 2006. – № 5. – С. 33–34.
18. Способ профилактики ранних послеоперационных осложнений после резекции по Бильрот-2 в модификации Гофмейстера-Финстерера при пенетрирующей дуоденальной язве: патент 9270 Респ. Беларусь, МПК С1 А 61М 25/14, А 61В 17/00 / Г. А. Соломонова; заявитель Государственное учреждение образования «Белорусская медицинская академия последипломного образования» № а 20040530; заявл. 08.06.2004; опубл. 30.06.2007 // Афіцыйны бюл. / Нац. цэнтр інтэлектуал. уласнасці. – 2007. – № 3. – С. 61.
19. Ураков, Ш. Т. Выбор способа гастроэюнального анастомоза при резекции желудка в хирургии осложненных дуоденальных язв / Ш. Т. Ураков, Л. М. Нажмидинов // Вестн. экстренной медицины. – 2010. – № 4. – С. 85–89.
20. Хальзов, К. В. Сравнительная оценка эффективности хирургических вмешательств в условиях нестабильного гемостаза при язвенном дуоденальном кровотечении: автореф. дис. ... канд. мед. наук: 14.00.27 / К. В. Хальзов; Новосиб. гос. мед. акад. – Новосибирск, 2003. – 16 с.
21. Цединов, Б. А. Сравнительная оценка методов оперативного лечения с острыми гастродуоденальными кровотечениями: автореф. ... дис. канд. мед. наук: 14.00.27 / Б. А. Цединов; Моск. мед. акад. им. И. М. Сеченова. – М., 2005. – 24 с.
22. Язвенная болезнь желудка и двенадцатиперстной кишки / В. В. Рыбачков [и др.]. – Ярославль: Верхняя Волга, 2008. – 272 с.
23. Basan, H. A. Fatal gastroduodenal artery bleeding / H. A. Basan, U. Kim // Gastrointest. Endosc. – 2003. – Vol. 58, № 5. – P. 755–762.

□ **Обзоры и лекции**

24. *British Society of Gastroenterology Endoscopy Section. Nonvariceal upper gastrointestinal hemorrhage: guidelines / K. R. Palmer [et al.] // Gut. – 2002. – Vol. 51, suppl. 4. – P. 1–6.*

25. *Continuous measurements of microcirculatory blood flow in gastrointestinal organs during acute hemorrhage / V. Krejci [et al.] // Br. J. Anaesth. – 2000. – Vol. 58, № 4. – P. 468–475.*

26. *De Caestecker, J. Upper gastrointestinal bleeding: surgical perspective / J. De Caestecker, S. Straus [Electronic resource]. – Mode of access: <http://emedicine.medscape.Com/article/196561-overview>. – Date of access: 12.03.2012.*

27. *Early elective surgery for bleeding ulcer in the posterior duodenal bulb. Own results and review of the literature / S. P. Monig [et al.] // Hepatogastroenterology. – 2002. – Vol. 49, № 44. – P. 416–418.*

28. *Henriksson, A. E. Thrombomodulin and acute bleeding duodenal ulcer / A. E. Henriksson, T. K. Nilsson, D. Bergqvist // J. Intern. Med. – 1999. – Vol. 246, № 10. – P. 21–22.*

29. *McAlindon, M. E. The long-term management of patients with bleeding duodenal ulcers / M. E. McAlindon, J. S. Taylor, S.D. Ryder // Aliment. Pharmacol. Ther. – 1997. – Vol. 11, № 6. – P. 505–510.*

30. *Millat, B. Surgical treatment of complicated duodenal ulcers: controlled trials / B. Millat, A. Fingerhut, F. Borie // World J. Surg. – 2000. – Vol. 24, № 3. – P. 299–306.*

31. *Recurrent bleeding from peptic ulcer associated with adherent clot: a randomized study comparing endoscopic treatment with medical therapy / B. L. Bleu [et al.] // Gastrointest. Endosc. – 2002. – Vol. 56, № 1. – P. 1–6.*

32. *Shaheen, A. A. Weekend versus weekday admission and mortality from gastrointestinal hemorrhage caused by peptic ulcer disease / A. A. Shaheen, G. G. Kaplan, R. P. Myers // Clin. Gastroenterol. Hepatol. – 2009. – Vol. 7, № 3. – P. 303–310.*

33. *Surgical treatment of giant posterior ampullar duodenal ulcer with bleeding in the elderly and senile patients / F. K. Kulachek [et al.] // Klin. Khir. – 1999. – № 10. – P. 13–15.*

34. *Zangana, A. M. Bleeding duodenal ulcer in patients admitted to Erbil city hospital, Iraq: 1996–2004 / A. M. Zangana // East. Mediterr. Health J. – 2007. – Vol. 13, № 4. – P. 135–141.*

Поступила 17.05.2016 г.