

*Кострова О. Ю., Меркулова Л. М., Стручко Г. Ю., Стоменская И. С.,
Михайлова М. Н., Москвичев Е. В., Драндрова Е. Г.*

РЕАКЦИЯ НАДПОЧЕЧНИКОВ КРЫС-САМОК НА ВВЕДЕНИЕ N-МЕТИЛ-N-НИТРОЗОМОЧЕВИНЫ

*Чувашский государственный университет имени И. Н. Ульянова, г. Чебоксары,
Россия*

Известно, что рак молочной железы занимает первое место среди онкологических заболеваний у женщин [1], при этом встречается во всех возрастных группах: как у пожилых, так и у молодых. До сих пор ученые всего мира не могут точно выявить причину возникновения злокачественных новообразований. Считается, что иницилирующими факторами малигнизации клеток являются разнообразные по природе канцерогены химической, физической и биологической природы [4]. В последнее время обсуждается предположение о том, что при развитии онкологических заболеваний возникает гипоактивность в системе надпочечники–гипофиз–тимус [2].

Цель исследования — выявить особенности в структурах надпочечников у крыс-самок при развитии опухоли молочной железы.

Эксперименты выполнены на 22 белых нелинейных крысах-самках. Животные были разделены на 2 группы. Первая — интактные крысы, которым для контроля вводили изотонический раствор хлорида натрия. Вторая группа — животные с введением канцерогена (N-метил-N-нитрозомочевина) из расчета 2,5 мг на крысу 1 раз в неделю в течение 5 недель. Выведение животных из эксперимента проводилось через 2 месяца после окончания введения канцерогена.

Объектом исследования служили надпочечники. При патоморфологическом исследовании учитывались частота развития новообразований, их локализация и морфологические особенности.

В исследовании использовались:

- 1) люминесцентно-гистохимический метод Фалька–Хилларпа в модификации Е. М. Крохиной — для избирательного выявления серотонина и катехоламинов;
- 2) люминесцентно-гистохимический метод Кросса–Эвена–Роста — для идентификации гистаминсодержащих структур надпочечников;

3) метод цитоспектрофлуориметрии — для количественной оценки уровней серотонина (СТ), катехоламинов (КА) и гистамина (ГСТ) в структурах надпочечников. Измерения производили с помощью насадки ФМЭЛ-1А, установленной на люминесцентный микроскоп ЛЮМАМ-4 при выходном напряжении 600 В;

4) для характеристики суммарно-направленного действия биогенных аминов вычислялось соотношение (СТ+ГСТ)/КА, свидетельствующее о функциональном состоянии клеток надпочечников;

5) окраска препаратов гематоксилином и эозином с последующей морфометрией коркового и мозгового вещества надпочечников;

6) морфометрический метод с использованием программы Микро-Анализ для измерения толщины коркового и площади мозгового вещества надпочечников.

7) при анализе числовых данных применена описательная статистика: подсчитаны средние значения выборок и стандартное отклонение ($M \pm SD$). Определение значимости межгрупповых различий проводили с использованием критерия Стьюдента. Различия определяли при уровне доверительной вероятности 90 %. Статистическая обработка результатов проводилась с применением лицензионной компьютерной программы Statistica 8.

При обработке препаратов люминесцентно-гистохимическими методами у животных обеих групп хорошо различаются корковое и мозговое вещество надпочечника, люминесцирующие ярко-зеленым свечением. При этом в корковом веществе отчетливо выявляются следующие зоны: клубочковая, пучковая и сетчатая (рис. 1).

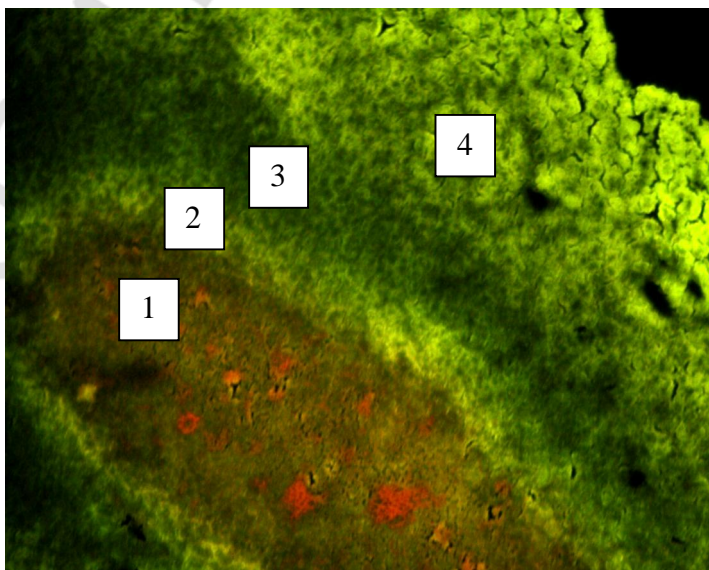


Рис. 1. Надпочечники. Введение канцерогена:

1 — мозговое вещество; 2 — сетчатая зона коркового вещества; 3 — пучковая зона коркового вещества; 4 — клубочковая зона коркового вещества. Люминесцентно-гистохимический метод Фалька–Хилларпа. Микроскоп МИКРОМЕД 3 ЛЮМ. Увеличение 10×

В надпочечниках животных всех групп свечение СТ, ГСТ и КА выявляется в капсуле, корковом и мозговом веществе, а также в люминесцирующих гранулярных клетках (ЛГК) и их микроокружении. Цитоспектрофлуориметрия показала, что у интактных животных преобладает серотонин, а уровни гистамина и ка-

техоламинов в корковом и мозговом веществе приблизительно равны. ЛГК у интактных крыс оранжевого свечения и округлой формы, располагаются в основном на границе коркового и мозгового вещества в количестве 1–3 в поле зрения.

После введения канцерогена количество ЛГК увеличивается в 1,8 раза ($p \leq 0,05$). При этом встречаются клетки со слабой люминесценцией и с размытыми границами, но с плотными гранулами. Уровень биогенных аминов в ЛГК также изменяется: наблюдается достоверное снижение СТ в 1,6 раза и КА — в 1,4 раза, а содержание ГСТ, наоборот, увеличивается в 1,3 раза (рис. 2).

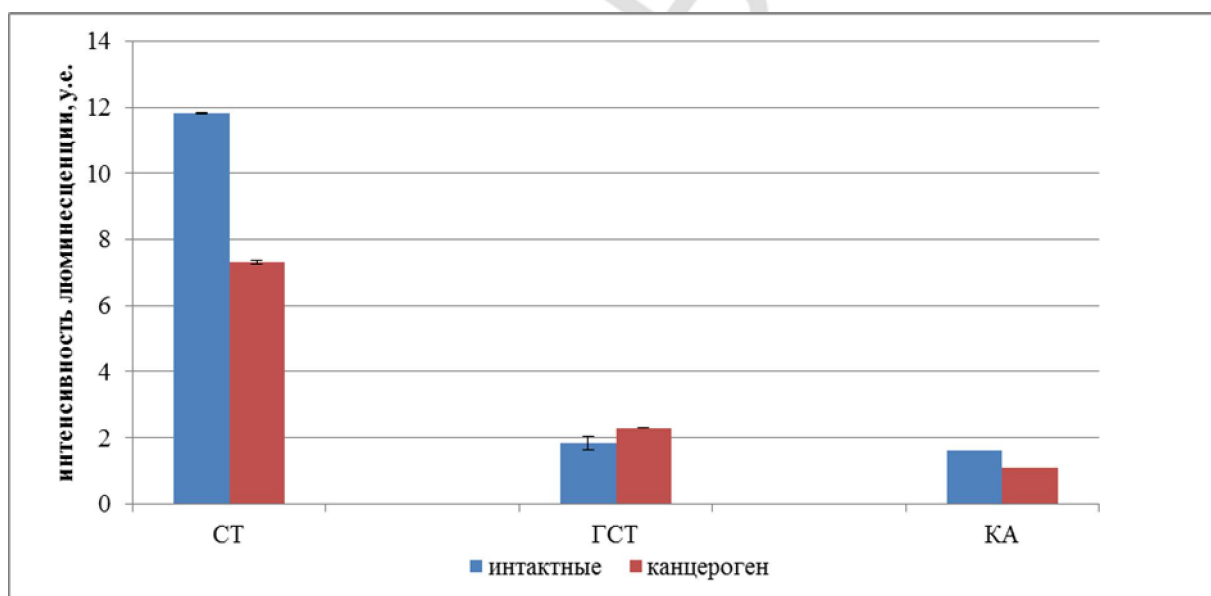


Рис. 2. Интенсивность люминесценции биоаминов (у. е.) в люминесцирующих клетках надпочечников у интактных крыс и после окончания введения канцерогена

Изменения также выявляются и в капсуле, и в мозговом веществе, и в клубочковой зоне коркового вещества. В капсуле достоверно повышаются СТ и КА, что, безусловно, приводит к увеличению соотношения (СТ + ГСТ/КА) в 1,5 раза по сравнению с нормой. При люминесцентной микроскопии видны сильно расширенные сосуды в мозговом веществе, что, по данным литературы, косвенно указывает на увеличение функциональной активности надпочечников. Уровень СТ и КА в мозговом веществе, наоборот, достоверно снижается на 40 % и 30 % соответственно. В клубочковой зоне содержание КА достоверно снижается в 1,7 раза по сравнению с интактными самками. При этом в некоторых препаратах выявляются сильно вакуолизированные клетки клубочковой зоны.

Проведенная морфометрия выявила, что в опытной группе достоверно увеличилась толщина пучковой и клубочковой зон коркового вещества в 2 раза ($p \leq 0,05$), при этом площадь мозгового вещества не изменилась (табл.).

Таким образом, нами выявлено, что надпочечники крыс-самок реагируют на развитие опухоли молочной железы. Это выражается достоверным увеличением толщины коркового вещества, повышением количества люминесцирующих клеток, а также изменением уровня биогенных аминов.

Изменение площади мозгового вещества и толщины коркового вещества

Условия эксперимента	Площадь мозгового вещества, мм ²	Толщина коркового вещества сетчатая зона, мм	Толщина коркового вещества пучковая зона, мм	Толщина коркового вещества клубочковая зона, мм	Толщина капсулы, мм
Интактные крысы	1,3 ± 0,17	0,01 ± 0,15	0,01 ± 0,12	0,03 ± 0,04	0,01 ± 0,03
Крысы с введением канцерогена	1,08 ± 0,41	0,01 ± 0,05	0,02 ± 0,2*	0,07 ± 0,08*	0,005 ± 0,1

Примечание: * $p \leq 0,05$ по сравнению с интактными крысами.

На сегодняшний день известно, что одним из пусковых факторов, вызывающих раковые заболевания, является нарушение течения адаптационного синдрома за счет изменения в работе надпочечников [3]. Определен посредник — психо-нейро-эндокринно-иммунная ось, через которую развиваются многочисленные последствия острого и хронического стресса.

Как показало наше исследование, в этом процессе принимают участие клетки АПУД-серии путем секреции иммунорегуляторных веществ, в том числе и биогенных аминов.

ЛИТЕРАТУРА

1. Давыдов, М. И. Статистика злокачественных новообразований в России и странах СНГ в 2012 г. / М. И. Давыдов, Е. М. Аксель. М., 2014. 226 с.
2. Морфогистохимическая реакция надпочечников потомства интактных и спленэктомированных крыс на введение канцерогена / О. Ю. Кострова [и др.] // Актуальные вопросы морфологии : материалы Междунар. науч. конф. Кишинэу, 2015. С. 247–251.
3. Биогенные амины надпочечников при введении канцерогена на фоне постспленэктомического иммунодефицита / И. С. Стоменская [и др.] // Астраханский медицинский журнал. 2013. Т. 8, № 1. С. 253–256.
4. *Epidermal growth factor receptor as a potential therapeutic target in triple negative breast cancer* / В. Corkery [et al.] // *Ann. Oncol.* 2009. Vol. 20(5). P. 862–867.

Kostrova O. Y., Merkulova L. M., Struchko G. Y., Stomenskaya I. S., Mikhailova M. N., Moskvichev E. V., Drandrova E. G.

Adrenal female rats reaction on the introduction of N-methyl-N-nitrosourea

Chuvash State University named after I. N. Ulyanov, Cheboksary, Russia

Luminescent-histochemical and general gistological methods revealed changes in the adrenal glands during the growth of mammary tumors in female rats. An increase in luminescent granule cells, inhibition of secretion in these of serotonin and catecholamines in the background of raising the histamine level, which was accompanied by an increase in the thickness of the fascicular and reticular zones of the adrenal cortex.

Key words: biogenic amines, the adrenal glands, carcinogenesis, breast cancer.