

ХИРУРГИЧЕСКАЯ АНАТОМИЯ ГОРТАННЫХ НЕРВОВ

УО «Белорусский государственный медицинский университет»

Анатомия гортанных нервов отличается вариабельностью, индивидуальные особенности их топографии имеют большое клиническое значение. Близость гортанных нервов к щитовидной железе, тесная их связь с верхними и нижними щитовидными артериями, трахеей, вариабельность их расположения обуславливают возможность повреждения нервов при хирургических вмешательствах, в частности, тиреоидэктомии. Повреждение гортанных нервов в ходе хирургических вмешательств может сопровождаться различной степенью выраженности нарушениями голосообразования, а также дыхания и глотания. Основой профилактики ятрогенного поражения гортанных нервов, прежде всего, у пациентов с заболеваниями щитовидной железы, является хорошее знание анатомических особенностей зоны операции.

Целью представленной работы явилось обобщение имеющихся в литературе данных о вариантной анатомии верхнего и возвратного гортанных нервов, а также клиническом значении особенностей их топографо-анатомических взаимоотношений с окружающими образованиями.

Ключевые слова: *верхний гортанный нерв, возвратный гортанный нерв, тиреоидэктомия, дисфония, дисфагия.*

L. D. Chaika, S. U. Yakubouski

SURGICAL ANATOMY OF LARYNGEAL NERVES

Anatomy of laryngeal nerves is highly variable, the individual characteristics of their topography are of great clinical importance. The proximity of laryngeal nerves to thyroid gland, superior and inferior thyroid arteries, trachea, variability of their course determine the possibility of nerve

damage during surgery, particularly thyroidectomy. Their damage during surgical manipulations may result in varying severity of impairment of phonation, breathing and swallowing. A good knowledge of anatomical features of the surgical area is the cornerstone of the prevention of iatrogenic lesions of the recurrent laryngeal nerves, mainly in patients with thyroid disease.

The purpose of this publication is to summarize current data on anatomy of superior and recurrent laryngeal nerves, clinical significance of their anatomical interrelations with surrounding organs.

Key words: superior laryngeal nerve, recurrent laryngeal nerve, thyroidectomy, dysphonia, dysphagia.

Анатомия гортанных нервов – вопрос, привлекающий внимание специалистов различного профиля – анатомов, хирургов, оториноларингологов. Это обусловлено как значением самих нервов в обеспечении функций гортани, так и необходимостью предотвращения их повреждения при выполнении хирургических операций, прежде всего, у пациентов с заболеваниями щитовидной железы. Близость гортанных нервов к щитовидной железе, тесная их связь с верхними и нижними щитовидными артериями, трахеей, вариабельность их расположения, обуславливают возможность повреждения нервов при хирургических вмешательствах, в частности, тиреоидэктомии.

Специфическими и серьезными осложнениями в хирургии щитовидной железы являются повреждение наружной ветви верхнего гортанного нерва (НВ-ВГН) и конечной части возвратного гортанного нерва (ВГН). Эти нервы обеспечивают двигательную активность мышц гортани, подвижность голосовых связок и все отличительные характеристики голоса, чувствительную иннервацию слизистой гортани [1].

Повреждение главных стволов этих нервов, или их двигательных ветвей приводит к парезу мышц гортани, что может клинически проявляться выраженными нарушениями голосообразования – качественных характеристик и интенсивности голоса, а также функций глотания и дыхания. Интраоперационная идентификация гортанных нервов особенно затруднена в случае аномалий их расположения, а также при выполнении повторных операций на щитовидной железе из-за массивного рубцово-спаечного процесса в области их прохождения. Предотвращение повреждения НВ-ВГН и ВГН является одной из актуальных задач современной тиреоидной хирургии. Основой профилактики ятрогенного повреждения нервов является хорошее знание топографо-анатомических особенностей зоны операции [23].

В соответствии с этим, целью проведенной нами работы явилось обобщение имеющихся в литературе данных об анатомии верхнего и возвратного гортанных нервов, а также клиническом значении вариантов их топографо-анатомического взаимоотношения с окружающими образованиями.

Верхний гортанный нерв

Верхний гортанный нерв отходит от нижнего узла блуждающего нерва на уровне заднего брюшка

m. digastricus. На расстоянии 1,5 см ниже своего отхождения нерв разделяется на 2 ветви: внутреннюю (ВВ) и наружную (НВ). ВВ сопровождает верхнюю гортанную артерию, прободает щитоподъязычную мембрану и обеспечивает чувствительную иннервацию слизистой гортани выше голосовой щели, слизистой глотки, корня языка и надгортанника [12].

НВ-ВГН имеет диаметр около 0,8 мм и длину 8–9 см. Он проходит спереди и ниже внутренней ветви, вдоль волокон нижнего констриктора глотки и ветвей верхней щитовидной артерии. На уровне перстневидного хряща она разделяется на две ветви, входящие отдельно в прямую и косую части перстне-щитовидной мышцы, напрягающей голосовые связки. НВ вступает в гортань в пределах стерно-щито-гортанного треугольника, известного также под названием пространства Рива (space of Reeve). Это пространство ограничено грудинощитовидной мышцей, нижним констриктором глотки, перстне-щитовидной мышцей и верхним полюсом ЩЖ [14].

Повреждение НВ-ВГН вызывает парез и/или слабость перстне-щитовидной мышцы, приводя к качественным изменениям голоса – модуляции, воспроизведения высоких звуков, быстрой «утомляемости» голоса – фонастении [14]. В послеоперационном периоде, пациенты с повреждением НВ-ВГН обычно жалуются на быстро наступающую «усталость» голоса, большие затруднения при воспроизведении высоких тонов по сравнению с предоперационным периодом, необходимость приложения дополнительных усилий при разговоре; они также могут предъявлять жалобы на дисфагию различной степени выраженности.

Клинические проявления повреждения НВ-ВГН особенно заметны у людей, для которых голос является орудием труда (певцов, педагогов). НВ-ВГН получил название «нерв Амелиты Галли–Курчи» по имени итальянской певицы, одной из наиболее знаменитых сопрано в мире [1], потерю голоса которой многие специалисты на протяжении длительного времени объясняли последствиями выполненной тиреоидэктомии [16].

Хирургическая значимость НВ-ВГН обусловлена близким расположением нерва и верхних щитовидных сосудов. В большинстве случаев НВ-ВГН проходит значительно выше верхнего полюса ЩЖ, но в литературе описаны различные варианты рас-

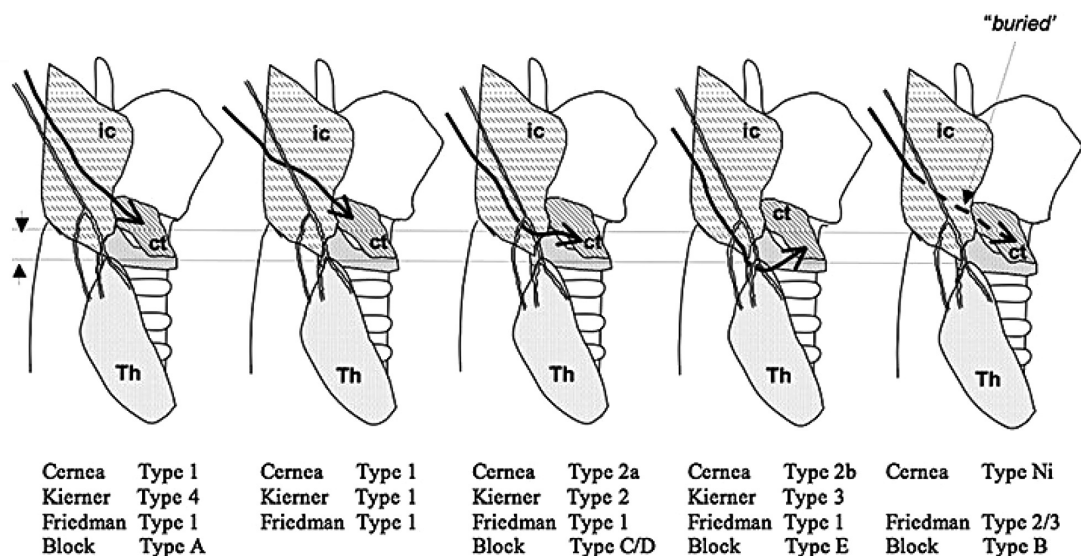


Рисунок. Варианты прохождения НВ-ВГН [24]

положения его конечного отдела. В этой связи был предложен ряд анатомических классификаций прохождения НВ-ВГН [4]. Наиболее популярной является классификация Cernea С. R., основанная на определении расстояния между точкой пересечения НВ-ВГН с верхней щитовидной артерией и верхним полюсом ЩЖ [6].

Тип 1 (60% пациентов): НВ-ВГН пересекает верхние щитовидные сосуды на 1 см и выше верхнего полюса ЩЖ.

Тип 2а (17% пациентов): НВ-ВГН пересекает верхние щитовидные сосуды на расстоянии менее 1 см от верхнего полюса ЩЖ.

Тип 2b (20% пациентов): НВ-ВГН пересекает верхние щитовидные сосуды на уровне верхнего полюса ЩЖ.

Тип Ni (3% пациентов): НВ-ВГН не идентифицируется (субфасциальное/внутримышечное прохождение) (рисунок).

Практическая значимость этой классификации обусловлена выделением типов 2а и 2b, при которых риск повреждения нерва в ходе операции достаточно велик.

Вместе с тем, в литературе отмечается, что уровень прохождения воображаемой линии, на основании которой классифицируется расположение нерва, не является постоянным, а зависит от ряда факторов. Так, высокая частота выявления 1 типа отмечается у пациентов высокого роста, 2 типа – у пациентов определенной этнической принадлежности (латиноамериканцев, китайцев и индусов), а также при больших объемах щитовидной железы [18].

Несколькими годами позже Kierner А. С. и соавт. [13] дополнили классификацию Cernea С. R. еще одним вариантом прохождения нерва – позади верхних щитовидных сосудов (рис. 1).

Friedman М. и соавт. предложили классификацию, основанную на характере прохождения НВ-ВГН

относительно нижнего констриктора глотки. У пациентов 1-го типа, НВ-ВГН спускается вместе с верхними щитовидными сосудами, латеральнее нижнего констриктора глотки, до своего окончания в перстнещитовидной мышце. При 2 типе НВ-ВГН прободает нижний констриктор глотки на 1 см выше нижнего края щитовидного хряща. При 3 типе НВ-ВГН прободает верхнюю часть нижнего констриктора глотки и затем проходит глубоко в мышцах до проникновения в перстнещитовидную мышцу [9]. При таком варианте расположения нерва он может быть идентифицирован лишь при помощи интраоперационного нейромониторинга (ИОНМ) (рис. 1).

НВ-ВГН подвергается риску при рассечении тканей в области верхнего полюса ЩЖ для перевязки верхней щитовидной артерии. Волокна грудинощитовидной мышцы, идущие к гортани, могут рассматриваться как ориентир для проходящего по нижнему констриктору глотки нерва [21]. При зобе больших размеров и у пациентов с короткой шеей рекомендуется частичное или полное разделение волокон грудинощитовидной мышцы, что может улучшить доступ к сосудам верхнего полюса.

Анатомические варианты прохождения этого нерва требуют осторожности при манипуляциях в области верхнего полюса железы. Рассечение тканей должно начинаться с бессосудистого пространства Рива. Аккуратная тракция ЩЖ в латеральном и каудальном направлениях может обеспечить хорошее выделение сосудов верхнего полюса, перевязку которых рекомендуется производить как можно ближе к ткани железы. Выделение сосудов должно выполняться в направлении снизу вверх, чтобы избежать лигирования НВ-ВГН между медиальной поверхностью верхнего полюса ЩЖ и перстнещитовидной мышцей [23].

Необходимо уделять внимание предотвращению натяжения нерва и чрезмерному использованию мо-

нополярной коагуляции, а также иных инструментов для пересечения сосудов, которые могут вызвать его тепловое поражение [4].

По мнению ряда авторов, в ходе операции, из-за большой анатомической вариабельности, НВ-ВГН визуально может быть распознан лишь в редких случаях [19]. В последние годы, использование эндоскопических малоинвазивных технологий способствовало увеличению частоты интраоперационного выявления НВ-ВГН, прежде всего благодаря оптическому увеличению [5]. В ряде работ были продемонстрированы возможности интраоперационного нейромониторинга в идентификации и сохранении НВ-ВГН [19]. В целом, сегодня не существует единой точки зрения о возможности идентификации НВ-ВГН. Существует три основных подхода: выделение нерва и его визуальная идентификация, идентификация при помощи ИОНМ и отказ от выделения нерва [24].

По данным ряда авторов, частота интраоперационных повреждений НВ-ВГН варьирует от 0 до 58% [3], что свидетельствует о необходимости создания стандартизированных протоколов, направленных на более точную диагностику этого осложнения. В настоящее время единственными инструментальными методами, позволяющими диагностировать повреждения НВ-ВГН, являются видеостробоскопия и электромиография перстне-щитовидной мышцы [4].

Возвратный гортанный нерв

Левый возвратный гортанный нерв (ВГН) отходит над дугой аорты, проходит по ее передней поверхности, охватывает снизу и поднимается вверх в борозде между пищеводом и трахеей. Правый ВГН отходит от блуждающего нерва на уровне правой подключичной артерии, огибает ее снизу и поднимается в область шеи по боковой поверхности трахеи, т. е. латеральнее, чем левый, что важно с хирургической точки зрения.

Приблизительная длина правого ВГН (от подключичной артерии до перстне-щитовидного соединения) составляет 5–6 см, в то время как левого (от аорты до перстне-щитовидного соединения) – приблизительно 12 см [17]. Выйдя из верхнего средостения, ВГН направляется к гортани в тесном анатомическом взаимоотношении с щитовидной и околощитовидными железами.

Непосредственно перед или после прохождения связки Берри, ВГН отдает ветви, идущие к пищеводу (преимущественно чувствительные), и вступает в гортань на уровне нижнего констриктора глотки, кзади от перстне-щитовидного соединения. В норме после входа в гортань нерв разделяется на переднюю (двигательную) ветвь, иннервирующую мышцы гортани, и заднюю (преимущественно чувствительную) ветвь, иннервирующую слизистую ниже голосовой щели.

Кровоснабжение ВГН на шее осуществляется из его собственных сосудов («*vasanervorum*») и из ветвей нижней щитовидной артерии: эта васкуляризация чрезвычайно важна, поскольку излишнее выделение нерва может явиться причиной нежелательных послеоперационных явлений.

Особое значение имеет вариантная анатомия возвратного гортанного нерва, которая в ряде случаев может явиться дополнительной причиной осложнений при оперативном вмешательстве. Наиболее часто отмечаются: (1) различные варианты внегортанного разветвления нерва, (2) различные варианты взаимоотношений ВГН с ветвями нижней щитовидной артерии и связкой Берри, а также (3) невозвратный нерв [7].

Согласно литературным данным, частота внегортанного разветвления ВГН достигает 40%. Это разделение может происходить до входа ВГН в гортань, около связки Берри или нижней щитовидной артерии, давая начало нескольким внегортанным ветвям. Ветви обычно имеют схожий диаметр и размер. Функциональные исследования внегортанных нервных ветвей убедительно продемонстрировали, что двигательные ветви к мышцам гортани в большинстве случаев располагаются в передней ветви [7], что увеличивает вероятность осложнений, поскольку они располагаются ближе к ткани ЩЖ.

Была предложена сегментарная классификация внегортанного разветвления ВГН [10]. Классификация базируется на этапах хирургического выделения нерва и частоте различной локализации точки разветвления. При создании этой классификации учитывались участки, опасные в плане повреждения нерва. Они определялись на основе двух относительно постоянных ориентиров: нейроваскулярной точки пересечения (НТП) возвратного гортанного нерва и нижней щитовидной артерии, а также точки вхождения нерва в гортань (таблица).

Достаточно вариабельно прохождение ВГН относительно нижней щитовидной артерии: в основном он лежит глубже артерии, но также может распола-

Таблица. Классификация вариантов внегортанного разветвления ВГН

Тип	Участок	Определение
1	Артериальный	Разделение возникает в точке пересечения ВГН и нижней щитовидной артерии или рядом (+/- 5 мм) с ней
2	Постартериальный	Разделение возникает в первой (проксимальной) половине расстояния между НТП и точкой вхождения ВГН в гортань
3	Предгортанный	Разделение возникает во второй (дистальной) половине расстояния между НТП и точкой вхождения в гортань
4	Предартериальный	Разделение возникает до (проксимальнее) НТП

гаться кпереди или между ее ветвями [7]. Описано более 30 вариантов их взаимного расположения, но во всех случаях ВГН располагается в нескольких миллиметрах от нижней щитовидной артерии [1].

Описаны различные варианты анатомических взаимоотношений ВГН и связки Берри. Как правило, нерв располагается кзади и латеральнее связки, но может лежать медиальнее и, в ряде случаев, прободать связку передней (двигательной) ветвью [25]. Последний вариант считается одним из наиболее опасных в плане развития послеоперационных осложнений, так как концевые ветви могут быть расположены среди волокон связки, и в результате возможно их полное пересечение при заключительной части тиреоидэктомии.

Невозвратный нерв обусловлен сосудистой аномалией, заключающейся в отсутствии плечеголового ствола. Нерв выходит непосредственно из шейной части блуждающего нерва на разных уровнях. Невозвратный нерв встречается практически исключительно справа (частота выявляемости 0,3–0,16%), хотя было описано несколько случаев и на левой стороне (частота 0,04%), преимущественно у пациентов с зеркальным расположением внутренних органов [15]. Выделяется 2 варианта топографии невозвратного нерва. При 1-м варианте невозвратный нерв отходит от шейной части блуждающего нерва и входит в гортань на уровне верхнего полюса ЩЖ, проходя вместе с верхними щитовидными сосудами. При 2-м варианте невозвратный нерв отходит от блуждающего нерва на уровне начала нижней щитовидной артерии и входит в гортань поверх нижней щитовидной артерии (Тип 2А), или под ней (Тип 2Б) [15].

С хирургической точки зрения важно, что при наличии аномалии первого типа нерв может быть поврежден в ходе лигирования сосудов верхнего полюса, в то время как при 2-м варианте невозвратный нерв, вследствие своего поперечного прохождения, может напоминать нижнюю щитовидную артерию.

В послеоперационном периоде может наблюдаться дисфункция ВГН, которая может быть частичной или полной, временной или постоянной. Характер дисфункции определяется степенью повреждения миелиновой оболочки нерва и/или аксонов [2].

Конечным результатом повреждения ВГН является паралич задней перстнечерпаловидной мышцы, что может привести к различным клиническим ситуациям – от частичного нарушения подвижности связок до их полного пареза с развитием атрофии. Последующие симптомы варьируют от осиплости голоса при односторонних повреждениях, до стридора и острой обструкции дыхательных путей при двусторонних повреждениях. Временные или постоянные послеоперационные изменения голоса могут иметь серьезное влияние на качество жизни пациен-

та, особенно у лиц, чья профессия связана с использованием голоса.

Задние ветви ВГН иннервируют перстне-глоточную мышцу и пищевод. Это объясняет транзиторные нарушения глотания, которые часто отмечаются пациентами после тиреоидэктомии [11]. Задние ветви чрезвычайно короткие и тонкие, их трудно обнаружить в ходе операции и предотвратить их повреждение. Наличие этих ветвей установлено более чем у 90% пациентов. Нейромониторинг не может быть использован для идентификации этих ветвей, поскольку они в основном состоят из чувствительных волокон. Эти ветви выявляются лишь при анатомических исследованиях путем препарирования или при микроскопии, поэтому представляют научный интерес преимущественно с анатомической, а не хирургической точки зрения, [10].

Интраоперационные повреждения ВГН являются относительно редким осложнением тиреоидной хирургии в экспертных центрах. Так, частота постоянных повреждений составляет от 0,3 до 3%, транзиторных парезов – до 8% [22]. Частота повреждения ВГН зависит от характера заболевания, в частности, чаще наблюдается у пациентов, подвергающихся повторным вмешательствам, обширным операциям при раке ЩЖ, а также зависит от опыта хирурга [8]. Повреждения ВГН при повторных вмешательствах наблюдаются с частотой от 2 до 30% [8], в значительной степени зависят от того, выполняется вмешательство при рецидиве доброкачественного или злокачественного заболевания: повреждение нерва в таких случаях может быть обусловлено сложностью идентификации и сохранения нерва, заключенного в рубцовых тканях после предшествующей операции [7].

Обязательным требованием современной хирургической техники является активный поиск и идентификация ВГН. Он классически выявляется в треугольнике Симона [17], сформированном пищеводом медиально, сонной артерией латерально и нижней щитовидной артерией сверху. Бугорок Цукеркандля является еще одним ориентиром, который может быть полезен при идентификации ВГН, поскольку он обычно лежит кпереди от нерва (рис. 2) [20].

В ходе операции необходимо учитывать возможные анатомические варианты хода нерва, всегда стремиться к его визуальному контролю, а также аккуратной диссекции. Последнее является обязательным условием, так как возможные механизмы повреждения нерва включают его пересечение, пережатие, лигирование, тракцию, термическое повреждение и ишемию. Подавляющее большинство повреждений возникает или из-за излишней натяжения нерва (эти повреждения чаще всего являются транзиторными), или при наличии атипичных анатомических вариантов, прежде всего при внегортанном разделении нерва [7].

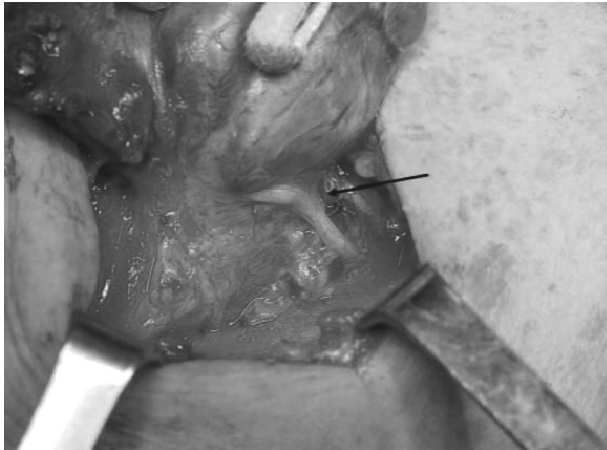


Рис. 2. Взаимное расположение бугорка Цукеркандля и ВГН (указан стрелкой) [23]

Показано, что использование интраоперационного нейромониторинга (ИОНМ) вместе с визуальной идентификацией нерва способствовало снижению риска повреждения нерва, несмотря на недостаток убедительных доказательств, позволяющих установить степень эффективности этого метода. В литературе указывается, что ИОНМ не должен использоваться как единственный метод для идентификации и сохранения нерва, однако может быть использован как дополнительный при выявлении и выделении нерва [8].

В настоящее время не вызывает сомнений, что основой профилактики ятрогенного повреждения гортанных нервов является хорошее знание топографо-анатомических особенностей зоны операции. По мнению ряда авторов, несмотря на наличие ряда работ, посвященных вариантной анатомии нервов гортани, в настоящее время назрела настоятельная необходимость дальнейшего изучения этого вопроса, что является условием для выработки четких, анатомически обоснованных оперативных подходов в области шеи [23].

Таким образом, глубокое знание анатомии, анатомических деталей зоны операции является насущной потребностью хирургии, условием успешности выполнения современных оперативных вмешательств, оказания квалифицированной помощи пациентам, сохранения качества их жизни.

Литература

1. Хирургическая эндокринология: рук. / под ред. С. С. Харнаса. – М.: Гэотар-Медиа, 2010. – 496 с.
2. Altorjay, A., Rull M., Paal B., Csati G., Szilagy A. Mystic transient recurrent nerve palsy after thyroid surgery. *Head Neck*. 2013; 35(7):934–41.
3. Aluffi, P., Policarpo M., Cherovac C., Olina M., Dosdegani R., Pia F. Post-thyroidectomy superior laryngeal nerve injury. *Eur Arch Otorhinolaryngol*. 2001; 258(9):451–4.
4. Barczynski, M., Randolph W., Cernea C. R., Dralle H., Dionigi G., Alesina P. F. et al. External branch of the superior laryngeal nerve monitoring during thyroid and parathyroid

surgery: International Neural Monitoring Study Group standards guideline statement. *Laryngoscope*. 2013;123:Suppl. 4: S1–14.

5. Berti, P., Materazzi G., Conte M., Galler D., Miccoli P. Visualization of the external branch of the superior laryngeal nerve during video-assisted thyroidectomy. *J Am Coll Surg*. 2002; 195(4):573–4.

6. Cernea, C. R., Ferraz A. R., Nishio S., Dutra A., Hojaj F. C., dos Santos L. R. Surgical anatomy of the external branch of the superior laryngeal nerve. *Head Neck*. 1992;14:380–3.

7. Cernea, C. R., Hojaj F. C., De Carlucci D., Gotoda R., Plopper C., Vanderlei F., Brandao L. G. Recurrent laryngeal nerve. A plexus rather than a nerve? *Arch Otolaryngol Head Neck Surg*. 2009; 135:1098–102.

8. Dralle, H., Sekulla C., Haerting J., Timmermann W., Neumann H. J., Kruse E. et al. Risk factors of paralysis and functional outcome after recurrent laryngeal nerve monitoring in thyroid surgery. *Surgery*. 2004; 136(6):1310–22.

9. Friedman, M., LoSavio P., Ibrahim H. Superior laryngeal nerve identification and preservation in thyroidectomy. *Arch Otolaryngol Head Neck Surg*. 2002; 128(3):296–303.

10. Gurleyik, E. Extralaryngeal Terminal Division of the Inferior Laryngeal Nerve: Anatomical Classification by a Surgical Point of View *Journal of Thyroid Research*, vol. 2013, Article ID 731250, 6 pages, 2013.

11. Hayward, N. J., Grodski S., Yeung M., Johnson W. R., Serpell J. Recurrent laryngeal nerve injury in thyroid surgery: a review. *ANZ J Surg*. 2013; 83 (1-2):15–21.

12. Hwang, S. B., Lee H. Y., Kim W. Y., Woo S. U., Lee J. B., Bae J. W., Kim H. Y. The anatomy of the external branch of the superior laryngeal nerve in Koreans. *Asian. J. Surg*. 2013;36 (1):13–9.

13. Kierner, A. C., Aigner M., Burian M. The external branch of the superior laryngeal nerve: its topographical anatomy as related to surgery of the neck. *Arch Otolaryngol Head Neck Surg*. 1998;124 (3):301–3.

14. Kochilas, X., Bibas A., Xenellis J., Anagnostopoulou S. Surgical anatomy of the external branch of the superior laryngeal nerve and its clinical significance in head and neck surgery. *Clin Anat*. 2008;21 (2):99–105.

15. Lee, Y. S., Son E. J., Chang H. S., Chung W. Y., Nam K. H., Park C. S. Computed tomography is useful for preoperative identification of nonrecurrent laryngeal nerve in thyroid cancer patients. *Otolaryngol Head Neck Surg*. 2011; 145(2):204–7.

16. Marchese, R. R., Restivo D. A., Mylonakis I., Ottaviano G., Martini A., Sataloff R. T., Staffieri A. The superior laryngeal nerve injury of a famous soprano, Amelita Galli-Curci. *Acta Otorhinolaryngol Ital*. 2013;33(1):67–71.

17. Mohebbati, A., Shaha A. R. Anatomy of thyroid and parathyroid glands and neurovascular relations. *Clin. Anat*. 2012;25(1):19–31.

18. Morton, R. P., Whitfield P., Al-Ali S. Anatomical and surgical considerations of the external branch of the superior laryngeal nerve: a systematic review. *Clin. Otolaryngol*. 2006;31(5):368–74.

19. Pagedar, N. A., Freeman J. L. Identification of the external branch of the superior laryngeal nerve during thyroidectomy. *Arch. Otolaryngol. Head. Neck. Surg*. 2009; 135(4):360–2.

20. Pelizzo, M. R., Toniato A., Gemo G. Zuckerkandl's tuberculum: an arrow pointing to the recurrent laryngeal nerve (constant anatomical landmark). *J. Am. Coll. Surg*. 1998; 187(3):333–6.

□ **Обзоры и лекции**

21. *Potenza, A. S., Phelan E. A., Cernea C. R., Slough C. M., Kamani D. V., Darr A. et al.* Normative intra-operative electrophysiologic waveform analysis of superior laryngeal nerve external branch and recurrent laryngeal nerve in patients undergoing thyroid surgery. *World J. Surg.* 2013; 37(10): 2336–42.

22. *Rosato, L., Avenia N., Bernante P., De Palma M., Gulino G., Nasi P.G., et al.* Complications of thyroid surgery: analysis of a multicentric study on 14,934 patients operated on in Italy over 5 years. *World J Surg.* 2004; 28(3):271–6.

23. *Varaldo, E., Ansaldo G. L., Mascherini M., Cafiero F., Minuto M. N.* Neurological complications in thyroid surgery:

a surgical point of view on laryngeal nerves. *Front. Endocrinol.* 2014; 5:108. eCollection 2014.

24. *Whitfield, P. I., Morton R. P., Al-Ali S.* Surgical anatomy of the external branch of the superior laryngeal nerve. *ANZ J. Surg.* 2010;80(11):813-6.

25. *Yalcin, B., Ozan H.* Detailed investigation of the relationship between the inferior laryngeal nerve including laryngeal branches and ligament of Berry. *J. Am. Coll. Surg.* 2006; 202(2):291–6.

Поступила 29.04.2016 г.