

Дышлюк Н. В.

МОРФОЛОГИЯ ЖЕЛУДКА КУР В ПРЕНАТАЛЬНОМ ПЕРИОДЕ ОНТОГЕНЕЗА

Национальный университет биоресурсов и природопользования Украины, г. Киев

Известно, что мышечная часть желудка кур имеет дисковидную форму с толстыми стенками и темно-красный цвет. Она состоит из тела, на правой и левой поверхностях которого находятся сухожильные зеркала. На теле выделяются краниальный и каудальный слепые мешки. Они образуют закругленные углы и построены из мощных мышц. В краниальный слепой мешок открывается перешеек железистой части желудка. Рядом с ним находится пилорическая часть желудка, от которой отходит двенадцатиперстная кишка [1, 2].

Согласно литературным данным, в пренатальном периоде онтогенеза кур в стенке мышечной части желудка после 7-го дня инкубации образуется большая масса мышц, а на 13–14-й день — простые трубчатые железы продуцируют секрет, который выделяется на поверхность слизистой оболочки и формирует кутикулу. Кутикула содержит специфические глюкопротеиды, устойчивые к воздействию ацетона, хлороформа и этанола [3]. У плодов кур на 19-е сутки инкубации мышечная часть желудка достигает относительно высокого уровня развития и по своему строению напоминает такую взрослой курицы [2].

Вопросы морфологии мышечной части желудка кур разных пород и кроссов в пренатальном периоде онтогенеза остаются недостаточно исследованными, что и обусловило цель этой работы.

Цель исследования — изучить морфологию мышечной части желудка кур в пренатальном периоде онтогенеза.

Материал и методы. Материал для исследований отобрали от эмбрионов, передплодов и плодов кур кросса Шевер 579 на 5, 10, 15 и 20-е сутки инкубации (по 10 в каждой возрастной группе). При выполнении работы использовали общепринятые классические методы гистологических исследований [4, 5].

Результаты и обсуждение. На 5-е сутки инкубации эмбрионов кур передняя кишка не дифференцирована на пищевод и желудок. Она имеет вид полой трубки неодинаковой толщины, в стенке которой происходит формирование оболочек. Стенка трубки образована эпителием, клетки которого расположены в несколько слоев, мезенхимоцитамы и слабо дифференцированными клетками фибробластического ряда. Последние два вида клеток наиболее плотно расположены в наружном слое трубки.

На 10-е сутки инкубации передплодов кур передняя кишка дифференцирована на пищевод и желудок. В последнем хорошо выражены железистая и мышечная части, которые соединены перешейком. Стенка мышечной части желудка образована слизистой, мышечной и серозной оболочками (рис. 1). Слизистая оболочка формирует слабозаметные складки и сформирована эпителием, собственной пластинкой и подслизистой основой. Эпителий — простой кубический. Эпителиоциты имеют округлое ядро, расположенное в центре клетки. Собственная пластинка содержит клетки фибробластического ряда и мезенхимоциты. В ней происходит формирование трубчатых желез. Последние хорошо выражены,

имеют вид коротких плотно и параллельно расположенных «столбиков», которые пронизывают почти всю собственную пластинку слизистой оболочки. Их стенка образована кубическими эпителиоцитами. Железы продуцируют секрет слабо-розового цвета, который через выводные протоки выделяется на поверхность слизистой оболочки и приобретает светло-синий цвет. Мышечная пластинка в слизистой оболочке отсутствует, а ее подслизистая основа развита слабо. В последней регистрируются клетки фибробластического ряда и мезенхиоциты. Мышечная оболочка толстая и образована гладкой мышечной тканью. Пучки ее клеток еще не сформированы, как и слои рыхлой волокнистой соединительной ткани, разделяющие их. Серозная оболочка образована мезенхиоцитами и клетками фибробластического ряда, внешне которых расположен слой эпителиоцитов плоской формы. Во всех трех оболочках проходит формирование кровеносных сосудов.

На 15-е сутки инкубации плодов кур в собственной пластинке слизистой оболочки мышечной части желудка продолжается формирование трубчатых желез (рис. 2). Они становятся длиннее. В железах четко выражены шейка, тело и дно. Шейка желез расширена и заполнена секретом. Подслизистая основа становится хорошо заметной, в ней регистрируются коллагеновые волокна. Мышечная оболочка утолщается.

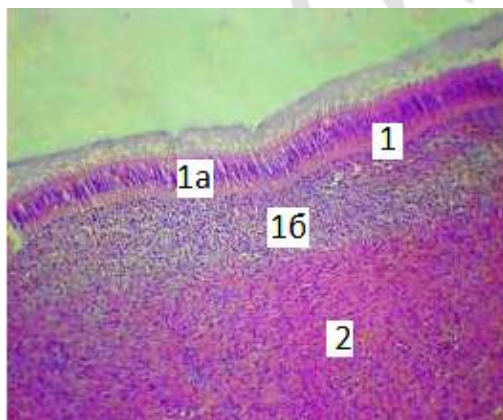


Рис. 1. Мышечная часть желудка курицы на 10-е сутки инкубации (боковая стенка): 1 — слизистая оболочка: 1а — желудочные железы; 1б — подслизистая основа; 2 — мышечная оболочка. Окраска гематоксилином и эозином, $\times 63$




Рис. 2. Мышечная часть желудка курицы на 15-е сутки инкубации (боковая стенка): 1 — слизистая оболочка: 1а — желудочные железы; 1б — подслизистая основа; 2 — мышечная оболочка. Импрегнация азотнокислым серебром по Келемену, $\times 90$

На 20-е сутки инкубации плодов кур поверхность слизистой оболочки мышечной части желудка покрыта кутикулой. Она мягкая и однородная. Под ней заметны небольшие углубления — желудочные ямки, в которые открываются выводные протоки желудочных желез. Собственная пластинка образована рыхлой волокнистой соединительной тканью. В ней хорошо выражены и полностью сформированы трубчатые железы (рис. 3). Подслизистая основа этой части желудка образована плотной волокнистой соединительной тканью. Мышечная оболочка хорошо выражена и построена преимущественно из циркулярного слоя гладкой мышечной ткани, которая прослойками соединительной ткани делится

на пучки. Серозная оболочка сформирована рыхлой волокнистой соединительной тканью, которая покрыта мезотелием.

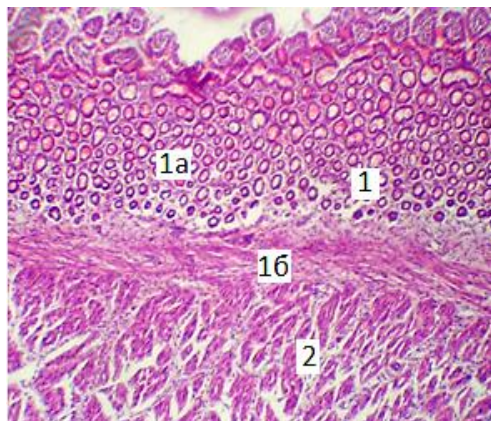


Рис. 3. Мышечная часть желудка курицы на 20-е сутки инкубации (слепой мешок): 1 — слизистая оболочка: 1а — желудочные железы; 1б — подслизистая основа; 2 — мышечная оболочка. Окраска гематоксилином и эозином, $\times 90$

Вывод: мышечная часть желудка кур становится хорошо выраженной у предплодов на 10-е сутки инкубации. Ее стенка образована слизистой, мышечной и серозной оболочками, формирование структурных элементов которых происходит от 10 до 20 суток инкубации.

ЛИТЕРАТУРА

1. Королева, Н. А. Микроморфология мышечного отдела желудка кур / Н. А. Королева // Эколого-экспериментальные аспекты функциональной, породной и возрастной морфологии домашних птиц. Воронеж, 1989. С. 55–59.
2. Крок Г. С. Микроскопическое строение органов сельскохозяйственных птиц с основами эмбриологии / Г. С. Крок. Киев : изд-во Укр. академии с/х наук, 1962. 187 с.
3. Рольник, В. В. Биология эмбрионального развития птиц / В. В. Рольник. Л. : Наука, 1968. 423 с.
4. Меркулов, Г. А. Курс патогистологической техники / Г. А. Меркулов. Л. : Медицина, 1969. 424 с.
5. Келемен, И. Новый видоизменённый метод импрегнации ретикулиновых волокон / И. Келемен // Румынское медицинское обозрение. 1971. С. 18–23.

Dyshlyuk N. V.

Morphology of the chickens gizzard in the prenatal period of ontogenesis

National University of Life and Environmental Sciences of Ukraine, Kyiv

We studied the morphology of the gizzard in chickens prenatal period of ontogenesis. Material for the study was taken from embryos, prefetuses and fetuses in chickens cross Shever 579 at 5, 10, 15 and 20 days of incubation, $n = 10$ in each age group. It was established that the 5-day chickens embryos foregut not differentiated into the esophagus and stomach. It looks like a tube with areas of unequal thickness, in which the process of membrane differentiation into layers takes place. In 10-days prefetuses chickens foregut is differentiated into the esophagus and stomach. The pro-

ventriculus and gizzard which are connected by intermediate zone are presented in the stomach. The wall of the muscular part of the stomach is formed by three membranes: mucous, muscular and serous, structural element formation of which occurs in chickens during 10 to 20 days of incubation.

Key words: prenatal period of ontogenesis, chickens, embryos, prefetuses, fetuses, gizzard.