

ИЗОЛИРОВАННОЕ УСТРАНЕНИЕ ВЕРТИКАЛЬНОГО ВЕНОЗНОГО РЕФЛЮКСА В ЛЕЧЕНИИ ВЕНОЗНЫХ ЯЗВ: ФИЗИЧЕСКОЕ ОБОСНОВАНИЕ И ОТДАЛЕННЫЕ РЕЗУЛЬТАТЫ КЛИНИЧЕСКОГО ПРИМЕНЕНИЯ

УО «Белорусский государственный медицинский университет»

Цель: *определить результат изолированного устранения вертикального рефлюкса в лечении венозных язв у пациентов без признаков проксимального стеноза/окклюзии глубоких вен.*

Перспективное исследование отдаленных (2 года) результатов лечения включает 23 пациента с венозными язвами, лечившихся в гнойно-септическом хирургическом отделении УЗ «10 ГКБ г. Минска» в 2012–2013 году. У этих пациентов выполнено 25 операций, направленных на устранение вертикального венозного рефлюкса (2 пациента имели варикозные язвы на обеих ногах).

Данные определения шкалы тяжести заболевания VCSS (Venousclinicalseverityscore) до операции составили от 16 до 26 (Me = 20, IQR 18–22), через 2 месяца – от 3 до 15 (Me = 5, IQR 5–7) и через 2 года после устранения вертикального рефлюкса – от 2 до 11 (Me = 2, IQR 4–5). В течение 2 месяцев язвы зажили у 19 из 21 пациента.

Вертикальный венозный рефлюкс играет ведущую роль в этиопатогенезе осложнений варикозной болезни. Изолированное устранение вертикального венозного рефлюкса способствует облегчению клинических проявлений в виде отека, боли и эпителизации варикозных язв до 5 см в диаметре без дополнительных пластических операций.

Ключевые слова: варикозная болезнь, венозная язва, лазерная коагуляция, склерооблитерация, рефлюкс.

I. M. Ihnatovich, V. G. Leschenko, N. M. Novikova, V. A. Mansurov

ISOLATED REMOVAL OF VERTICAL VENOUS REFLUX IN THE TREATMENT OF VENOUS ULCERS: PHYSICAL BASIS AND LONG-TERM RESULTS OF CLINICAL APPLICATIONS

Objective: Determine the result of an isolated elimination of vertical reflux in the treatment of venous leg ulcers in patients without evidence of proximal stenosis / occlusion of deep veins.

A prospective study of long-term (2 years) of the treatment results includes 23 patients with varicose ulcers treated in septic surgical department 10 City hospital of Minsk in 2012-2013. In these patients, performed 25 operations aimed at eliminating the vertical venous reflux (2 patients had varicose ulcers on both legs)

The results of determining the scale of disease severity VCSS (Venous clinical severity score) before the operation ranged from 16 to 26 (Me = 20, IQR 18–22), after 2 months – from 3 to 15 (Me = 5, IQR 5–7) and 2 years after the removal of the vertical reflux – from 2 to 11 (Me = 2, IQR 4–5). Within 2 months ulcers healed in 19 of 21 patients.

Vertical venous reflux plays a leading role in the etiopathogenesis of varicose disease and its complications. Isolated elimination of vertical venous reflux contributes to the disappearance of clinical manifestations and varicose ulcers less than 5 sm in diameter epithelialization without additional plastic surgery.

Key words: varicose veins, venous ulcer, laser photocoagulation, scleroobliteration, reflux.

Теория венозной гипертензии в развитии осложнений варикозной болезни (ВБ) рассматривается как запредельное повышение гидростатического давления в замкнутой венозной системе [3, 7, 12]. Ухудшение венозного оттока происходит при отсутствии активных мышечных сокращений, при этом объем крови в каждой из конечностей увеличивается. В таких условиях венозная стенка не в состоянии длительно сохранять тонус под воздействием гравитационного фактора. Развивается венозная гипертензия, что ведет к механическому растяжению соединительнотканного каркаса венозной стенки, увеличению диаметра вены и возникновению несостоятельности венозных клапанов. Присоединяющийся неспецифический воспалительный процесс может поражать все слои вены и разрушать клапаны, усугубляя гемодинамические нарушения [3, 12]. В связи с повышением качества ультразвуковой диагностики, в современной литературе ведется дискуссия о доминировании вертикального или горизонтального рефлюксов венозной крови в патогенезе ВБ [5, 8].

До настоящего времени остаются спорными вопросы, касающиеся необходимого объема вмешательства при венозных язвах. Ряд авторов считает необходимым в дополнение к хирургии стволов и притоков подкожных вен проводить вмешательства на перфорантных венах [1, 6, 8]. Однако, вмешательства на перфорантных венах увеличивают травматичность операции, не всегда являются эффективными и в долгосрочной перспективе не уменьшают число рецидивов [4, 8]. Другие авторы предла-

гает устранять только вертикальный рефлюкс путем вмешательств на большой подкожной вене (БПВ), малой подкожной вене (МПВ) или других подкожных венах, создающих венозную гипертензию [2, 8].

Цель: определить результат изолированного устранения вертикального рефлюкса в лечении венозных язв у пациентов без признаков проксимального стеноза/окклюзии глубоких вен нижних конечностей.

Материал и методы

Физическое моделирование. Основанием для проведения нашего исследования явилось положение о ведущей роли гидростатического давления венозной крови вследствие несостоятельности клапанов БПВ или МПВ и связанного с этим вертикального рефлюкса в развитии проявлений хронической венозной недостаточности. Поэтому устранение вертикального рефлюкса является основой успешного лечения варикозной болезни и ее осложнений. Для оценки предложенной концепции проведено физическое моделирование процессов, ведущих к патологическому возрастанию давления в венах нижней конечности.

В норме вена разделена клапанами на отдельные блоки высотой h , равной расстоянию между соседними клапанами (рис. 1, а). В каждом таком участке сосуда, заполненном кровью плотностью ρ , возникает гидростатическое давление $\rho g x$ на расстоянии x , отсчитываемом вниз от ее поверхности (верхнего клапана), равномерно возрастающее от нуля на поверхности жидкости до $\rho g h$ у основания

Оригинальные научные публикации

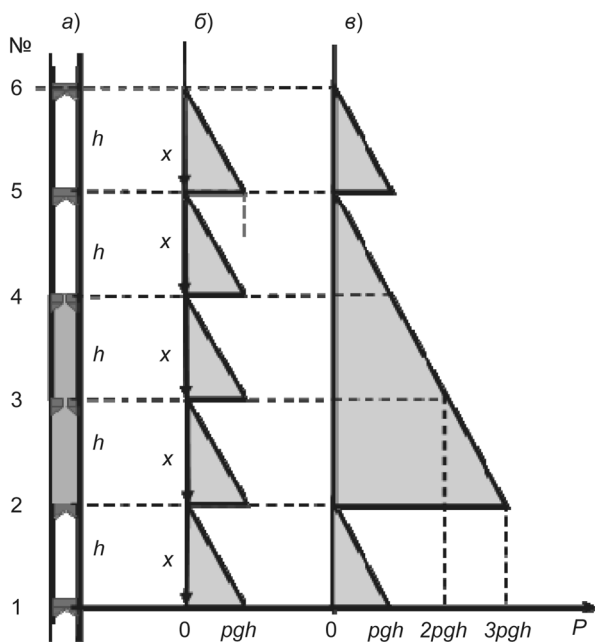


Рисунок 1. Схема вены с клапанами (а), распределение давления в ней в норме (б) и при несостоятельности 4-го и 3-го клапанов (в)

сосуда (рис. 1, б). Это давление действует не только вниз по вертикали, но на стенки сосуда, способствуя их деформации (растяжению), особенно в нижней части.

Возникшая вследствие разных причин несостоятельность клапана значительно ухудшает венозный кровоток, приводя к рефлюксу крови дистально и к еще большему гидростатическому давлению на участки вен, расположенные ниже такого клапана. Теперь давление на венозную стенку и ниже расположенный клапан возрастает в геометрической прогрессии, соответствующей количеству пораженных клапанов (рис. 1, в). Стенки вены деформируются, просвет вены увеличивается, затем и ниже расположенные клапаны также могут стать несостоятельными, допуская обратное физиологическому направление движение крови (рефлюкс). В результате венозный кровоток из ниже расположенных участков вены практически блокируется слишком высоким гидростатическим давлением в деформированных участках вены, возникает венозный застой, ведущий к развитию патологических процессов в окружающих тканях.

Дизайн исследования. Проспективное когортное исследование ближайших (2 месяца) и отдаленных (2 года) результатов лечения включает 23 пациента с венозными язвами, лечившихся в гнойно-септическом хирургическом отделении УЗ «10 ГКБ г. Минска» в 2012–2013 году. В этой группе выполнено 25 операций, направленных на устранение вертикального венозного рефлюкса (2 пациента имели варикозные язвы на обеих нижних конечностях).

Критерии включения:

1. Варикозная болезнь С6Ер, sAs, d, pPr.

2. Клинически значимый рефлюкс по БПВ, МПВ или другим подкожным венам.

3. Отсутствие признаков проксимального стеноза/окклюзии глубоких вен.

4. Комплаентность, проявляющаяся готовностью следовать указаниям врача и длительно применять медицинский компрессионный трикотаж.

5. Анестезиологический риск ASA 1-2 в соответствии с классификацией Американского общества анестезиологов.

Критерии исключения:

1. Трофические язвы голени, не связанные с варикозной болезнью.

2. Признаки хронической артериальной недостаточности более 2А по классификации Fontain-Покровского.

3. Активный опухолевый процесс.

4. Низкая комплаентность.

Возраст пациентов составил от 30 до 76 лет (Me = 57, IQR (25–75 квартили) 48,5–65,0 лет). Мужчин в исследуемой группе было 7. Длительность существования венозной трофической язвы составила от 3 до 30 месяцев (Me = 15, IQR 8,5–28,0 месяцев). 1 язва имелась у 13 пациентов, 2 язвы – у 3 пациентов, 3 и более язв – у 9 пациентов. Далее в тексте использовали термин «язва» в том числе и для пациентов с множественными язвами, если не требовалась дополнительная детализация.

Ультразвуковое исследование. У всех пациентов до операции проводилось дуплексное сканирование вен в положении стоя на сканере ультразвуковом 2202 Pro-Focus. Гемодинамически значимым считался рефлюкс более 0,5 с [7, 12]. У всех пациентов выявлен тип 4 гемодинамической классификации рефлюксов по P. Pittaluga [9]. Отсутствие признаков проксимального стеноза/окклюзии глубоких вен оценивали по синфазным с дыханием колебаниям венозного кровотока в этих венах.

Предоперационная подготовка При наличии перифокального воспаления в зоне венозной язвы в течение 3–5 дней проводилась антибактериальная терапия, выполнялись перевязки с растворами антисептиков.

Методы эндовенозных вмешательств. Эндовенозная лазерная коагуляция стволков (ЭВЛК) БПВ, МПВ, v. Accessoria ant. проводилась аппаратом лазерным медицинским «Медиола-эндо» модель «Фотек ЛК-50-4» под УЗИ-контролем и тумесцентной анестезией с применением методики Сельдингера для доставки лазерного световода с торцевым излучением без системы центрирования в просвете вены. Мощность излучения составляла от 10 до 15 Вт. Скорость мануальной экстракции оптического волокна – 1–2 мм/с. Линейная плотность энергии составила 60–90 Дж/см в зависимости от диаметра вены. Склерооблитерация стволков БПВ, МПВ, v. Accessoria ant. проводилась **фоам-формой раство-**

ра этоксисклерола 3% 2 мл (соотношение жидкость-воздух 1:4, максимальный объем пены 10 мл) с применением УЗИ-контроля. Операции, направленные на устранение вертикального венозного рефлюкса, состояли в: ЭВЛК БПВ – 11 (44%), ЭВЛК v. Accessoria ant. – 1 (4%), foam-склерооблитерация БПВ – 8 (32%), foam-склерооблитерация МПВ – 3 (12%), foam-склерооблитерация v. Accessoria ant. – 1(4%), кроссэктомия+стриппинг – 1 (4%). Послеоперационное ведение пациентов осуществлялось без назначения антикоагулянтов. Пациенты выписывались через 3–5 дней, будучи обученными пользоваться самостоятельно или с помощью родственников компрессионным медицинским трикотажем 23–32 мм рт. ст., который одевался поверх марлевых повязок, покрывавших венозную язву. Пациенты обязывались постоянно пользоваться компрессионным трикотажем до стойкого заживления язвы.

Оценка результатов. Оценка результатов (2 месяца и 2 года) проводилась на основании шкалы оценки тяжести хронических заболеваний вен, которая известна в мировой литературе как VCSS (Venous Clinical Severity Score) [2, 4]. Конечными пунктами наблюдения явились: 1) эпителизация язвенного дефекта, 2) факт прекращения кровотока в оперированной вене вне зависимости от способа эндовенозного воздействия.

Статистическая обработка данных была проведена при помощи Statistical Package for Social Sciences (SPSS) 15.0. Анализ проводился при помощи непараметрического аналога дисперсионного анализа повторных измерений с применением критерия Фридмана. Статистически значимыми считались различия при $p < 0,05$.

Результаты и их обсуждение

Оценка результатов лечения через 2 месяца проведена у 21 пациента (23 операции). 2 пациента в процессе наблюдения исключены из исследования в связи с некомплаентностью, которая проявилась нежеланием применять компрессионный трикотаж в послеоперационном периоде. Оценка результатов лечения через 2 года проведена у 20 пациента (22 нижних конечности), так как за этот период умер 1 пациент.

Баллы клинических признаков шкалы VCSS в исследуемой группе пациентов до операции, через 2 месяца и через 2 года после устранения вертикального рефлюкса представлены в таблице 1.

Боль статистически значимо уменьшилась через 2 месяца после операции ($p = 0,000$), ее изменения через 2 года так же оставались статистически значимыми ($p = 0,002$). Выраженность отека статистически значимо уменьшилась через 2 месяца после операции ($p = 0,000$), ее изменения через 2 года не являлись статистически значимыми ($p = 0,527$).

Таблица 1. Баллы клинических признаков шкалы VCSS (Venous clinical severity score) в исследуемой группе пациентов

Параметр	Период	Min	Max	Me	IQR
Боль	До операции	2	3	3	3–3
	Через 2 месяца	0	2	1	1–1
	Через 2 года	0	2	0	0–0
Варикозно-расширенные вены	До операции	3	3	3	3–3
	Через 2 месяца	0	3	1	1–1
	Через 2 года	0	1	1	1–1
Отек	До операции	2	3	2	2–3
	Через 2 месяца	0	2	1	0–1
	Через 2 года	0	1	1	0–1
Гиперпигментация	До операции	2	3	2	2–2
	Через 2 месяца	0	2	1	1–2
	Через 2 года	1	2	1	1–1
Воспаление	До операции	1	3	2	2–2
	Через 2 месяца	0	2	0	0–1
	Через 2 года	0	0	1	0–0
Индурация	До операции	1	2	2	2–2
	Через 2 месяца	0	2	0	0–0
	Через 2 года	0	1	0	0–0
Число язв	До операции	1	3	1	1–3
	Через 2 месяца	0	1	0	0–0
	Через 2 года	0	1	0	0–0
Активная язва, длительность	До операции	1	3	2	1–2
	Через 2 месяца	0	3	0	0–0
	Через 2 года	0	2	0	0–0
Активная язва, размер	До операции	1	3	3	2–3
	Через 2 месяца	0	3	0	0–1
	Через 2 года	0	1	0	0–0
Компрессионная терапия	До операции	0	2	0	0–1
	Через 2 месяца	0	3	2	1–3
	Через 2 года	0	3	1	1–2

Сумма баллов шкалы VCSS за изучаемый период, а также определение статистической значимости различий этих параметров при анализе рубрик *до операции/2 месяца после операции* и *2 месяца после операции/2 года после операции* представлены в таблице 2.

Таблица 2. Сумма баллов шкалы VCSS (Venous clinical severity score) в исследуемой группе пациентов

Сумма баллов	Min	Max	Me	IQR	p
До операции	16	26	20	18–22	
Через 2 мес.	3	15	5	5–7	до опер/2 мес. < 0,05
Через 2 года	2	11	2	4–5	2 мес/2 года < 0,05

Таким образом, максимальные положительные клинические изменения в состоянии пациентов, на основании баллов шкалы VCSS, произошли в течение первых 2-х месяцев после операции.

Динамика язвенного процесса. В течение 2 месяцев язвы зажили у 19 из 21 пациента. У 2-х пациентов с одиночными незажившими язвами более 5 см

□ Оригинальные научные публикации

отмечено уменьшение размеров язвенного дефекта, однако от дермопластики они отказались, мотивируя это значительным клиническим улучшением. Через 2 года у одного из указанных 2-х пациентов отмечена эпителизация язв, первоначально занимавших полуокружность голени. У 3-х пациентов в течение 2-х лет отмечено появление язв на оперированной конечности, но другой локализации. Причинами возникновения язв стал перенесенный тромбоз глубоких вен, не связанный с эндовенозными манипуляциями (2 случая), и сердечно-сосудистая недостаточность (1 случай).

Ультразвуковая оценка состояния целевой вены после эндовенозного воздействия, вне связи с его характером (коагуляция или склерооблитерация), через 2 года проведена у 15 пациентов (17 нижних конечностей). Кровоток по венозным стволам, подвергшимся эндовенозному воздействию, отсутствовал в 15 случаях (88,2%), в 1 случае отмечался рефлюкс менее 0,5 с, в 1 случае – рефлюкс более 0,5 с.

Полученные данные о ведущей роли в развитии рассматриваемой патологии рефлюкса по стволам подкожных вен, а не по перфорантным венам. Это подтверждает положительная динамика заживления язв после устранения рефлюкса, стойкая ремиссия заживших язв при устраненном вертикальном рефлюксе.

Аналогичные данные получены и другими авторами, отмечавшими, что наиболее типичными в патогенетическом плане для варикозной болезни вен нижних конечностей являются несостоятельность сафено-фemorального соустья и стволовой рефлюкс. Горизонтальный рефлюкс выявляется у каждого второго пациента по мере нарастания патологической венозной емкости вследствие вертикального рефлюкса. При этом в подавляющем большинстве случаев выявляется несостоятельностью нескольких перфорантных вен. Исходя из этого, при определении роли перфорантных вен в патогенезе варикозной болезни, ряд авторов рекомендует комплексно оценивать данные как ультразвукового, так и клинического исследований [8, 12]. Вместе с тем, роль эндовенозных методов лечения у пациентов с венозными язвами, у которых несостоятельность вен может иметь мультифокальный характер, требует дальнейшего анализа на основании накопления данных о результатах разных подходов к лечению [11].

Проведенное проспективное исследование отдаленных результатов предоставляет практическому хирургу обоснованный алгоритм лечения пациентов с венозными язвами, включающий длительную компрессионную терапию и коррекцию вертикального рефлюкса по стволам подкожных вен. Обоснованным является применение для этого малотравматичных эндовенозных методик, подходы к которым хорошо стандартизованы, легко воспроизводимы, безопасны [2, 7, 10, 12].

Выводы

1. Вертикальный венозный рефлюкс, создающий высокое гидростатическое давление при протяженном поражении клапанного аппарата венозных стволов, играет ведущую роль в этиопатогенезе венозных язв.

2. Группа пациентов с венозными язвами без признаков стеноза/окклюзии проксимальных глубоких вен может лечиться путем изолированного устранения вертикального венозного рефлюкса. При приверженности пациента компрессионной терапии это способствует исчезновению или значительному облегчению клинических проявлений и эпителизации венозных язв до 5 см в диаметре.

Литература

1. Золотухин, И. А., Богачев Ю. В., Кузнецов А. Н., Кириенко А. И. Недостаточность перфорантных вен голени: критерии и частота выявления // Флебология. – 2008. – № 2. – С. 21–26.
2. Игнатович, И. Н., Кондратенко Г. Г., Новикова Н. М. Изолированное устранение вертикального венозного рефлюкса в лечении варикозной болезни / Военная медицина -2013.-№4.-С.88-90.
3. Российские клинические рекомендации по диагностике и лечению хронических заболеваний вен // нац. координаторы В. С. Савельев, А. В. Покровский, И. И. Затевахин, А. И. Кириенко / Флебология. – 2013. – №2. – 47 с.
4. Суковатых, Б. С., Суковатых М. Б., Беликов Л. Н., Акатов А. Л. Состояние перфорантных вен голени после склерохирургических вмешательств по поводу варикозной болезни нижних конечностей // Ангиология и сосудистая хирургия. – 2012. – Т. 18, № 2. – С. 84–88.
5. Шайдаков, Е. В., Булатов В. Л., Илюхин Е. А., Сонькин И. Н., Григорян А. Г. Прогнозирование результатов эндовенозной лазерной облитерации у пациентов разных возрастных групп // Новости хирургии. – 2013. – Т. 21, № 2. – С. 61–68.
6. Шахрай, С. В., Гаврин П. Ю. Использование лазерных технологий в комплексном лечении инфицированных трофических язв варикозной этиологии // Медицинский журнал. – 2014. – № 1. – С. 128–132.
7. Głowiczki, P., Comerota A. J., Dalsing M. C., Eklof B. G., Gillespie D. L., Głowiczki M. L. et al. The care of patients with varicose veins and associated chronic venous diseases: clinical practice guidelines of the Society for Vascular Surgery and the American Venous Forum // J. Vasc. Surg. – 2011. – Vol. 53, № 16S. – 48 p.
8. Naylor, A. R. Forbes T. L. Trans-Atlantic debate: whether venous perforator surgery reduces recurrences // Eur. J. Vasc. Endovasc. Surg. – 2014. – Vol. 48, № 9. – P. 239–247.
9. Pittaluga, P., Chastanet S., Guex J. J. Great saphenous vein stripping with preservation of sapheno-femoral confluence: hemodynamic and clinical results // J. Vasc. Surg. – 2008. – № 47. – P. 1300–1304.
10. Randomised clinical trial comparing endovenous laser ablation with stripping of the great saphenous vein: clinical outcome and recurrence after 2 years / L. H. Rasmussen [et al.] // Eur. J. Vasc. Endovasc. Surg. – 2010. – № 39. – P. 630–635.

11. *William, A. Marston* Efficacy of endovenous ablation of the saphenous veins for prevention and healing of venous ulcers / *Journal of vascular surgery: Venous and lymphatic disorders*. – 2015. – Vol. 3, № 1. – P. 113–116.

12. *Wittens, C., Davies A. H., Bækgaard N., Broholm R., Cavezzi A., Chastanet S., de Wolf M., Eggen C., Giannoukas A.,*

Оригинальные научные публикации

Gohel M., Kakkos S., Lawson J., Noppeneu T., Onida S., Pittaluga P., Thomis S., Toonder I., Vuylsteke M. Management of chronic venous disease: clinical practice guidelines of the european society for vascular surgery (ESVS) // *Eur. J. Vasc. Endovasc. Surg.* – 2015. – Vol. 49. – P. 678–737.

Поступила 28.03.2016 г.