

*А. О. Панкратов, В. К. Камкичёва*  
**ОНИХОДИСТРОФИИ ПРИ ОСТРЫХ И ХРОНИЧЕСКИХ ДЕРМАТОЗАХ**

*Научные руководители: канд. мед. наук, доц. В. Г. Панкратов*

*Кафедра кожных и венерических болезней,*

*Белорусский государственный медицинский университет, г. Минск*

***Резюме.** В статье приведены результаты определения частоты встречаемости и видов ониходистрофии при острых и хронических дерматозах.*

***Ключевые слова:** ониходистрофия, дерматозы, псориаз.*

***Resume.** The article contains the results of definition of frequency of occurrence of different types of onychodystrophy in patients with acute and chronic dermatoses.*

***Keywords:** onychodystrophy, dermatoses, psoriasis.*

**Актуальность.** Около 10% всех пациентов на приёме у врача-дерматолога имеют патологию ногтевой пластинки. С изменением внешнего вида ногтя снижается и качество жизни человека, поскольку заболевание приводит к эстетическим, психологическим и функциональным проблемам. Дистрофические изменения формы, размеров, окраски и состояния поверхности ногтей могут быть свидетельством нарушения здоровья человека. Наконец, изменения ногтей нередко предшествуют клинике общей или системной патологии и могут способствовать ранней её диагностике.

**Цель:** Определить частоту возникновения и виды ониходистрофий при некоторых острых и хронических дерматозах.

**Задачи:**

1. Провести ретроспективный анализ амбулаторных и стационарных медицинских карт пациентов с некоторыми острыми и хроническими дерматозами, определить количество и вид встречаемых ониходистрофий при каждой конкретной нозологии.

2. Выявить наиболее часто встречаемые ониходистрофии при изучаемых острых и хронических дерматозах.

**Материал и методы.** Проведен ретроспективный анализ амбулаторных и стационарных медицинских карт 192 пациентов, обследованных и получавших лечение в поликлинике и отделениях стационара УЗ «Городской клинический кожно-венерологический диспансер» г. Минска.

**Результаты и их обсуждение.** При хронической экземе кистей у 15,4% (4 человека) из 26 пациентов были выявлены изменения проксимального края ногтевой пластинки (2 – трахионихия и 2 – онихауктис). Из 56 пациентов с псориазом у 30,4% (17 человек) выявлены ониходистрофии: симптом напёрстка – у 7 пациентов,

онихолизис – у 4 пациентов (в 1 случае также были полосовидные лейконихии на 2-м и 4-м пальцах правой кисти), 2 пациента имели подногтевой гиперкератоз и повышенную ломкость ногтей, у 4 пациентов были обнаружены геморрагические и «масляные» подногтевые пятна, просвечивающиеся через ноготь. У всех обследованных пациентов стаж псориаза – 10-15 лет (рис. 1).

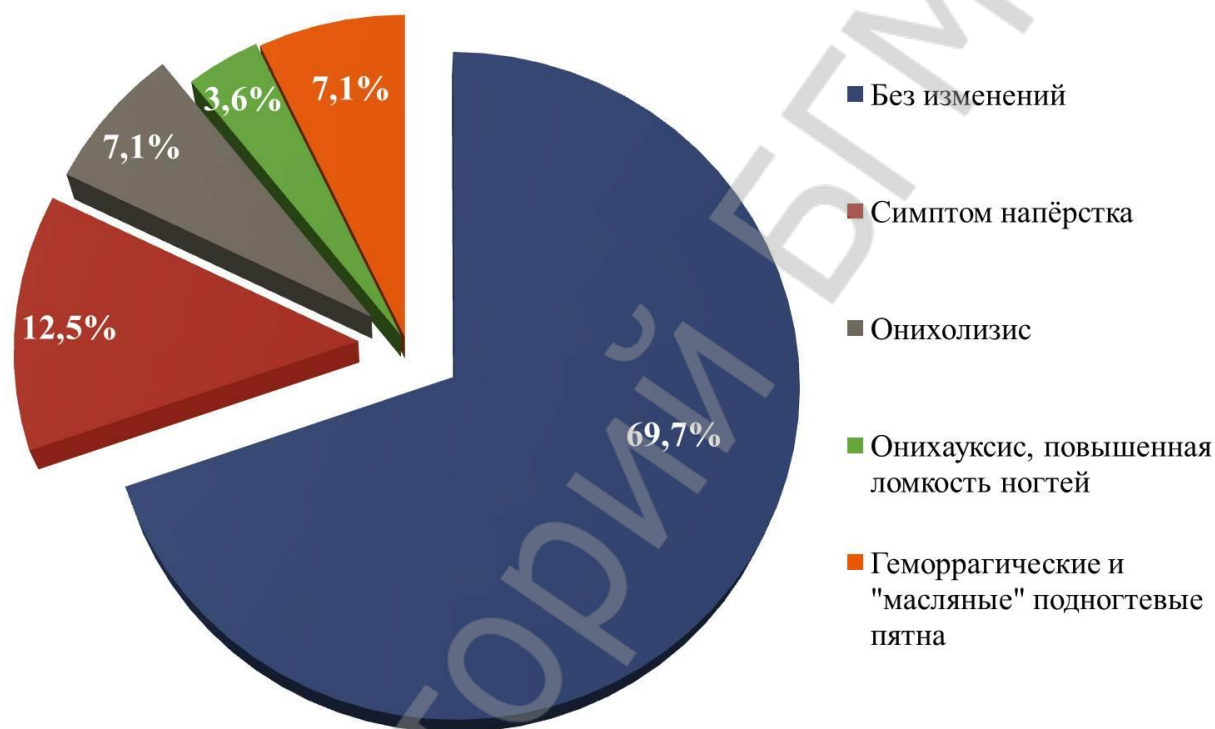


Рисунок 1 – Ониходистрофии при псориазе

Из 25 человек с красным плоским лишаем ногти были поражены у 24,0% (6 пациентов): 2 пациента имели брахионихии, у 2 пациентов был выявлен онихолизис, 1 пациент имел ребристости, продольные желобки и гребешки, у 1 пациента – онихорексис (на 2 году болезни). Среди 22 пациентов с красным отрубевидным волосяным лишаем Девержи у 22,7% (5 человек) были изменены ногти: у 2 пациентов был выявлен онихорексис, у 3 – симптом напёрстка. Из 63 пациентов с очаговой алопецией у 34,9% (22 пациента) была патология ногтей: у 6 пациентов были выявлены микронихии (дети 6-15 лет), у 1 пациента обнаружен онихорексис, у 3 пациентов был найден гиперкератоз, у 4 пациентов имел место дистальный онихолизис, у 6 пациентов был выявлен симптом напёрстка, у 2 пациентов были обнаружены продольные борозды ногтей.

#### Выводы:

1. Ониходистрофии - важный диагностический признак острых и хронических дерматозов.
2. У наблюдавшихся пациентов ониходистрофии имели место в 15,4-34,9%

случаев, более часто регистрировались симптом наперстка, онихолизис и подногтевой гиперкератоз.

3. Ониходистрофии не патогномичны.

***A. O. Pankratov, V. K. Kamkichova***  
**ONYCHODYSTROPHY IN PATIENTS WITH ACUTE AND CHRONIC  
DERMATOSES**

***Tutors: Associate professor V. G. Pankratov***  
*Department of Skin and Venereal Diseases,*  
*Belarusian State Medical University, Minsk*

**Литература**

1. Ариевич, А. М. Патология ногтей / А. М. Ариевич, Л. Т. Шецирули. - Тбилиси, 1976. – 293 с.
2. Иванов, О. Л. Поражение ногтей (онихозы) в практике врача интерниста / О. Л. Иванов, К. М. Ломоносов, А. А. Цыкин // Терапевтический архив. – 2007. - № 1. – С. 77-80.
3. Рукавишникова, В. М. Состояние ногтей как показатель здоровья человека / В. М. Рукавишникова // Здоровье для всех. – 1900. - № 2. – С. 19-40.
4. Шеклаков, Н. Д. Болезни ногтей / Н. Д. Шеклаков, – М.: Медицина, 1975. – 216 с.
5. Шикалов, Р. Ю. Ониходистрофии: учеб.-метод. пособие / Р. Ю. Шикалов, О. В. Панкратов – Минск: БелМАПО, 2010. – 43 с.
6. Шиманская, И. Г. Болезни ногтей: учеб.-метод. пособие / И. Г. Шиманская – Минск: БелМАПО, 2008. – 34 с.