

## КОСТНАЯ ПЛАСТИКА ПРИ ИНФИЦИРОВАННЫХ ДЕФЕКТАХ ДЛИННЫХ ТРУБЧАТЫХ КОСТЕЙ

УО «Белорусский государственный медицинский университет»

---

*Среди пациентов ортопедического профиля наиболее сложную группу составляют пациенты с инфицированными дефектами длинных трубчатых костей. Несмотря на значительные успехи лечения, неудовлетворительный анатомо-функциональный исход остаётся в трети случаев. Проведен анализ результатов лечения 152 пациентов с инфицированными дефектами длинных трубчатых костей с использованием различных остеопластических материалов. Процессы репаративного остеогенеза зависели от способа примененной костной пластики. Послеоперационные осложнения наблюдались в 8 случаях (5,26%). При оценке результатов в ближайшем и отдаленном периоде выявлено, что комплексная оценка клинико-рентгенологических и лабораторных изменений позволяет выбрать наиболее эффективную тактику хирургического лечения.*

**Ключевые слова:** *трубчатая кость, дефекты костей, инфекция, остеопластические материалы, костная пластика, осложнения, остеогенез, хирургическое лечение.*

**I. I. Dovgalevich, A. V. Martynovich**

### **BONE GRAFTING WITH INFECTED DEFECTS OF LONG BONES**

*Among the orthopedic patients the most complex group consisted of patients with infected long bone defects. Unfortunately, unsatisfactory anatomic and functional outcome remains in a third of cases. The analysis of results of treatment of 152 patients with infected long bones defects using various osteoplastic materials (like autograft, allograft, and an original composition for transplantation) was performed. In the result it was discovered, that processes of reparative osteogenesis depend on the method of bone grafting. Postoperative complications were observed in 8 cases (5,26 %) and were represented as pathological fracture of the autograft and infection of the allograft. In assessing the results in the near and long-term postoperative period it was revealed that a comprehensive evaluation of the clinical signs, radiological data and laboratory changes allows surgeon to choose the most effective tactics of surgical treatment and gain the stable good result in shortest time.*

**Key words:** *tubular bone, bone defects, infection, osteoplastic materials, bone grafting, complications, osteogenesis, surgery.*

---

**Введение.** Проблема лечения пациентов с гнойно-воспалительными осложнениями переломов конечностей в последние годы приобретает особую актуальность, что связано с всё более широким применением имплантатов, ростом количества тяжелых сочетанных повреждений, развитием антибиотикорезистентной микрофлоры. Социальную значимость определяет контингент пациентов, большую часть которого (до 78%) составляют лица трудоспособного возраста. Частота выхода на инвалидность достигает 60% [3]. Лечение нередко занимает продолжительное время и в трети случаев имеет неудовлетворительный анатомо-функциональный исход [2]. Хроническое рецидивирующее течение костной инфекции и этапные санирующие операции приводят к потере мягких тканей и костной массы. Образующиеся вторичные остаточные костные полости, краевые и сегментарные дефекты кости являются патоморфологическим субстратом, поддерживающим упорное прогрессирующее течение септического процесса.

На этапе хирургического лечения инфицированных дефектов длинных трубчатых костей необходимо решение, одновременно или последовательно, трёх задач: санация очага хронической гнойной инфекции, замещение утраченных мягких тканей, ликвидация дефекта и несращения кости [2]. К настоящему времени разработаны основные тактические стандарты относительно санирующего этапа хирургического лечения и восстановления мягкотканного компонента вокруг септического очага. Однако спектр методов хирургической помощи при инфицированных дефектах и несращениях трубчатых костей очень широк: от простых дренирующих операций до применения генно-инженерных технологий [1, 4]. При этом тактика не регламентирована, выбор пластического материала происходит эмпирически, оптимальные сроки между хирургическими этапами не обоснованы, данные об эффективности применения отдельных методов часто противоречивы [5, 6].

В тоже время сегодня четко определены основные направления воздействия на процессы регенерации кости, базирующиеся на следующих механизмах: остеобластический, остеоиндуктивный, остеоиндуктивный. Остеобластический остеогенез широко известен как основной механизм при трансплантации аутогенной костной ткани, и заключается в пересадке детерминированных остеогенных клеток. Пересадка аллогенных костных трансплантатов, исполняющих роль остова для новообразования кости, стимулирует остеоиндуктивный остеогенез. Остеоиндукция происходит путем преобразования собственных остеопродромальных клеток под влиянием гуморальных факторов. Воздействие различных факторов, усиливающих процессы остеогенеза – получило название остеостимуляции [7–9]. Коррекция механизмов остеогенеза позволяет создать условия для формирования костного регенерата в условия инфицированной раны.

**Цель исследования.** Улучшить анатомо-функциональные результаты лечения пациентов с инфицированными дефектами длинных трубчатых костей путём

своевременного применения наиболее эффективной хирургической тактики.

Задачи исследования.

1. Изучить особенности клинико-рентгенологических проявлений и изменений лабораторных данных в процессе реализации различных методов замещения инфицированных костных дефектов.

2. Обосновать, разработать и внедрить в клиническую практику способ пластики вторичных остеомиелитических дефектов для стимуляции остеогенеза.

3. Изучить ближайшие и отдаленные результаты хирургического лечения инфицированных дефектов длинных трубчатых костей и дать сравнительную оценку эффективности применённых оперативных методик.

### Материалы и методы

Объектом изучения стали 152 пациента с хроническим остеомиелитом длинных трубчатых костей, находившихся на лечении в Минском городском центре остеомиелитов с 2000 по 2015 годы. Применяли следующие методы исследования: клинический, рентгенологический, лабораторный, бактериологический и статистический.

Среди 114 мужчин (75 %) и 38 женщин (25%) – большинство лиц были активного трудоспособного возраста от 18 до 60 лет, что составило 92%. Наиболее часто патологический процесс локализовался – в голени (107 пациентов) и бедре (28 случаев). Реже поражались другие сегменты: плечо (8 пациентов), ключица (5 наблюдений), предплечье (4 случая).

Для пациентов с инфицированными дефектами длинных трубчатых костей разработали протокол обследования, состоящий из комплекса объективных критериев оценки общих и местных проявлений заболевания, а также субъективной оценки собственного состояния больными. Клиническая картина остеомиелита была различна и зависела от фазы воспалительного процесса. При обследовании пораженного сегмента конечности оценивали состояние мягких тканей, наличие свищей и их расположение, уровень патологического фокуса, наличие нарушений целостности кости, определяли амплитуду движений в суставах, наличие и величина укорочения конечности.

Основным методом диагностики инфекционных осложнений переломов длинных трубчатых костей являлся рентгенологический. Исследование проводили всем пациентам методом обзорной многопроекционной рентгенографии. При наличии свищевого канала выполняли фистулографию с рентген-контрастным раствором, что позволило определить вид, расположение и размеры костного дефекта, распространенность деструктивных изменений и секвестров, расположение гнойного очага в мягких тканях. Для получения объективной количественной оценки остеорепаративных процессов в динамике лечения разработали методику остеометрии по серии стандартных рентгенограмм с вычислением средней оптической плотности (СОП).

Лабораторный мониторинг проводили на всём протяжении лечения. С целью систематизации результатов и проведения количественной оценки использовали

Таблица. Дизайн исследования

Группы	N	Возраст, M(S) лет	Гендерный состав	Средний возраст, M(S) лет
AUTO-GRAFT (трансплантация аутокости)	56	43,13 (11,90)	42 мужчины	43,9 (12,16)
			14 женщин	40,79 (11,16)
ALLO-GRAFT (костная пластика аллокостью)	54	43,09 (12,09)	41 мужчина	44,0 (12,3)
			13 женщин	40,23 (11,42)
WORKING GROUP (пластика костного дефекта по разработанному методу)	42	44,05 (12,44)	31 мужчина	41,32 (12,72)
			11 женщин	43,27 (12,16)

отдельные критерии (наличие анемии, лейкоцитоз и лейкоцитарный сдвиг, СОЭ, С-реактивный белок, протеинограмма) и интегральные индексы (фосфатазный – ФИ, кальциево-фосфорный – КФИ).

Бактериологический метод позволил проводить адекватную направленную антибактериальную терапию.

Инфицированные костные дефекты классифицировали следующим образом: пострезекционный остеомиелитический дефект кости (краевой или внутрикостный); субтотальный (при потере костной массы в патологическом фокусе до 2/3 объема кости); сегментарный до 3-х см и сегментарный от 3-х до 10 см.

В зависимости от выбранного метода замещения инфицированного дефекта костной ткани, выделили 3 клинические группы (таблица). Сформированные группы были сопоставимы по полу, возрасту, длительности заболевания, количеству перенесенных ранее операций, что позволило получить статистически достоверные данные ( $p < 0,05$ ).

Статистическую обработку полученных результатов проводили с использованием дисперсионного анализа. Критический уровень значимости при проверке статистических гипотез принимали равным  $p < 0,05$ .

### Результаты и обсуждение

Выбор основной стратегии хирургического лечения зависел прежде всего от степени активности воспалительного процесса, локализации поражения, распространенности патологического процесса, целостности кости и состояния мягких тканей.

Нами был разработан оригинальный метод пластики вторичных остеомиелитических дефектов для стимуляции остеогенеза, на который получена приоритетная справка на выдачу патента на изобретение «Способ костной пластики при хирургическом лечении вторичных остеомиелитических дефектов длинных трубчатых костей» № а 20160122 от 07.04.2016 г. Метод заключается в радикальной санации инфекционного очага и заполнении вторичной полости трансплантатом, изготовленным с применением аутологичного костного мозга, как источника плюрипотентных стволовых клеток. Отличается от других способов тем, что не требовал культивации клеток, запускал все известные механизмы репаративного остеогенеза за счёт того, что добавляли измельченный деминерализованный костный матрикс, растворы дексаметазона (8 мг), глюконата кальция (200 мг), витамина С (1000 мг) и рифампицина (300 мг).

По разработанной методике пролечили 42 пациента, которые составили Working Group. Локализация

была различной: голень – 29, бедро – 10, ключица – 2, плечо – 1. У 24 пациентов лечение было одномоментное, в 18 случаях – реконструктивно-восстановительный этап был отсрочен на 2–6 недель. Без нарушения целостности кости – 16 пациентов: с внутрикостной полостью – 8, краевым дефектом – 6, субтотальным дефектом – 2. Большинство пациентов имели нарушение целостности кости (26 случаев): ложный сустав (20 пациентов), несросшийся перелом (4 наблюдения), неправильно сросшийся перелом (2 случая). Дефект кости был субтотальным в 12 случаях, сегментарным до 3-х см – 10, сегментарным свыше 3-х см до 10 см – у 4 пациентов (рисунок 1).

Группу Auto-Graft составили 56 пациентов, в которой в качестве пластического материала выбрали аутокость. Во всех случаях пластику выполнили костным ауто трансплантатом из гребня подвздошной кости. Локализация патологического очага была различной, превалировала большеберцовая кость – 40 случаев; реже бедро – 8, плечо – 4, ключица и предплечье – по 2 случая. Одномоментное хирургическое лечение выполнили в 35 наблюдениях, у 21 – костная пластика выполнялась через 4-6 недель. Без нарушения целостности кости был 21 пациент, с нарушением – 35. Костной пластике ауто трансплантатом подвергали: субтотальные дефекты с нарушением или без нарушения целостности в 15 случаях; пострезекционные дефекты – 17; сегментарные дефекты до 3 см – 12; сегментарные свыше 3 см – 12 (рисунок 2).

Замещение инфицированного костного дефекта с применением аллотрансплантата выполнили у 54 пациентов, которые составили группу Allo Graft. Локализация патологического процесса была различной: голень – 38 случаев, бедро – 10, плечо – 3, предплечье – 2, ключица – 1 (рисунок 3). Одномоментное хирургическое лечение выполнили в 31 случае. Без нарушения целостности кости в 27 случаях выполнили аллопластику при: пострезекционных дефектах (внутрикостная полость – у 11 пациентов, краевой дефект – 13), субтотальным дефектом – 3. При нарушении целостности кости в 27 случаях: с субтотальными дефектами – 5, сегментарными до 3-х см – 11, сегментарными от 3-х до 10 см – 11 наблюдений.

В случаях с субтотальными дефектами длинных трубчатых костей с угрозой повторного перелома и сегментарными повреждениями требовалась фиксация костных фрагментов аппаратами внешней фиксации.

Оценку эффективности использованных методов проводили по ряду критериев: клинические (стойкое купирование гнойно-воспалительного процесса, вос-

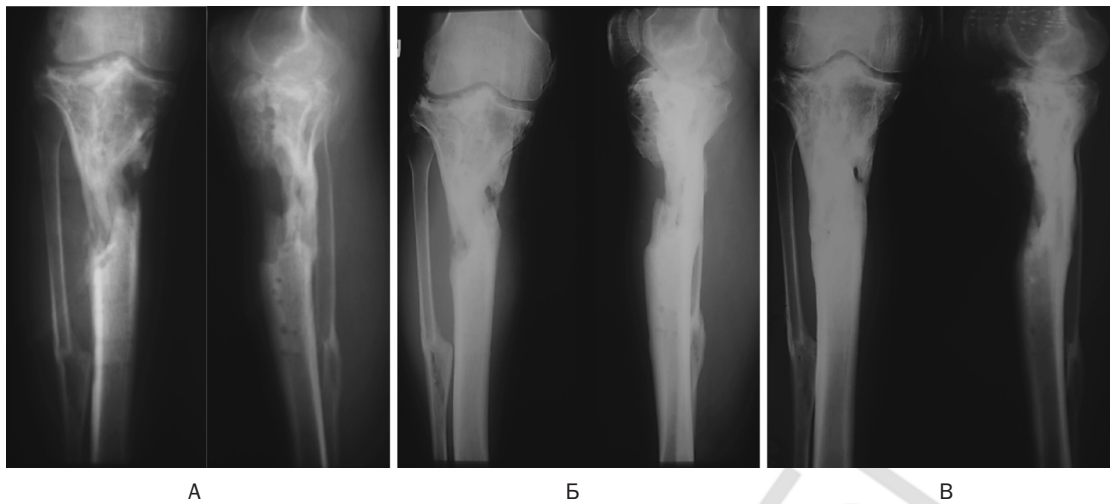


Рисунок 1. Рентгенограммы пациента З., 1960 г. р., получившего лечение разработанным способом: А – после санации и дренирования очага приточно-отточным промывным дренажом; после заживления ран и купирования отёка через 3,5 недели выполнена костная пластика вторичного дефекта предложенным методом; Б – через 90 суток – дефект большеберцовой кости постепенно замещался с формированием костно-балочной структуры и костно-мозгового канала, периостальной реакции нет; В – через год после операции; пациент приступил к привычной трудовой деятельности

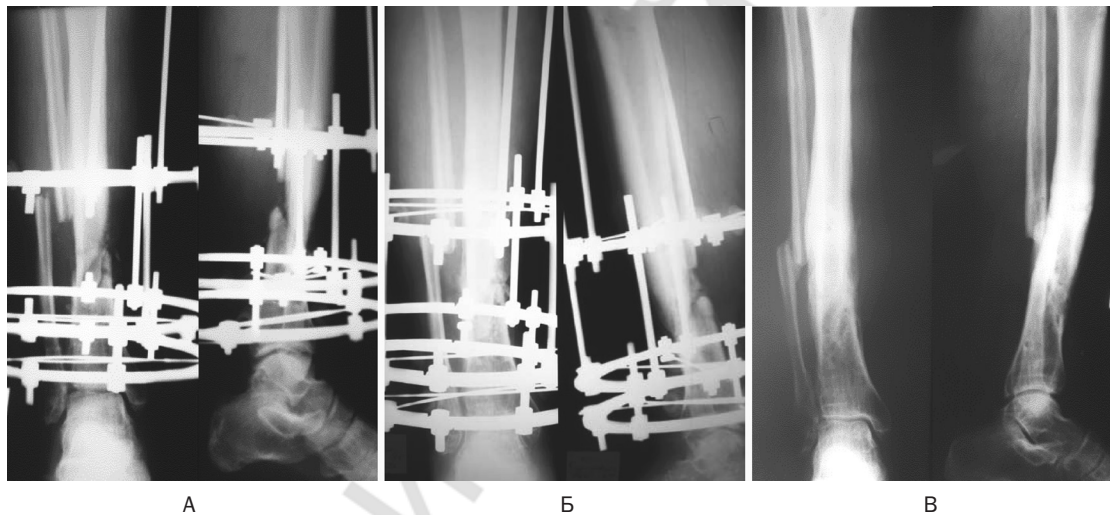


Рисунок 2. Рентгенограммы пациента Г., 1968 г. р., перенесшего костную аутопластику: А – после удаления фиксаторов, радикальной хирургической обработки остеомиелитического очага, остеосинтеза аппаратом внешней фиксации по Илизарову, аутопластики; Б – через 90 суток после пластики дефекта аутокостью; В – через год, полное восстановление костной ткани

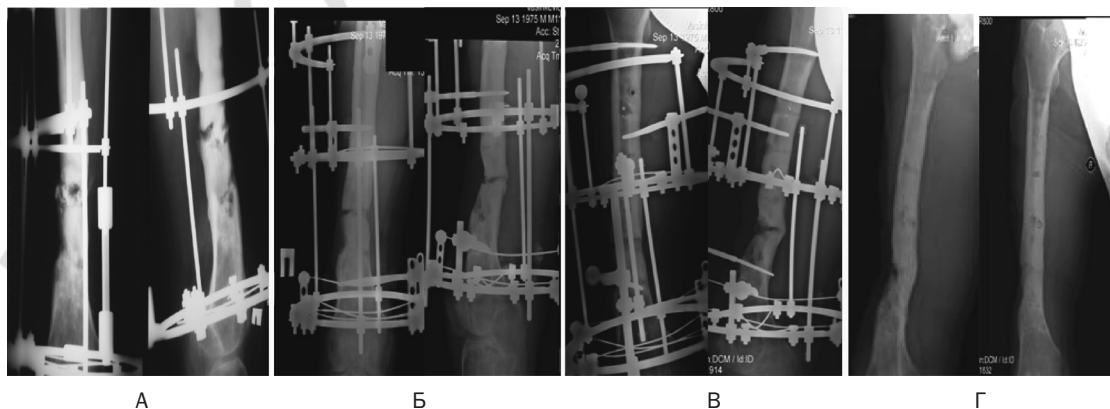

Рисунок 3. Рентгенограммы пациента В., 1975 г. р., перенесший костную пластику аллокостью: А – после радикальной хирургической обработки остеомиелитического очага, остеосинтеза аппаратом внешней фиксации по Илизарову, аллотрансплантации; Б – через 90 суток; В – через 360 суток после операции; Г – через 450 суток, аппарат демонтирован

## □ Оригинальные научные публикации

становление непрерывности и целостности кости); лабораторные индексы активности остеогенеза (ФИ, КФИ); рентгенологические (СОП); определение анатомо-функциональных исходов по Любошицу-Маттису-Шварцбергу. Исследуемые параметры определяли в процессе лечения, в ближайшие сроки (через год) и отдаленный период (через 3 года).

В большинстве случаев раны зажили первичным натяжением. Среди осложнений имели: один патологический перелом и один случай инфицирования ауто-трансплантата (5,4%); в 6 случаях – отторжение аллотрансплантата (11,1%).

Сравнительный анализ полученных данных изменения уровня СОП (СОП нормальной кости – 1,0) в группах наблюдений показал наиболее стабильный рост в **Working-Group с максимальным значением через 360 суток после операции - 0,94 (0,2)**, в отличие от более низких показателей в группе Auto-Graft – 0,88 (0,1) и Allo-Graft – 0,78 (0,2).

При анализе изменений ФИ в группах выявили: через 360 суток после операции в группах Working-Group и **Auto-Graft уровень 12,2 (4,54) и 12,4 (4,78) соответственно**, что свидетельствовало об угасании активности остеобластов и переходу к завершающей стадии костеобразования; показатель в Allo-Graft – 20,6 (4,78) – о продолжающихся процессах костной перестройки в аллотрансплантате по типу «ползущего замещения».

Хорошие ближайшие результаты (через год после реконструктивно-восстановительного лечения) достигнуты в группах: Working Group – 97,8%, Auto Graft – 96,4%, Allo Graft – 88,9%. Удовлетворительные: Allo Graft – 4,6%, Auto Graft – 2,4%, Working Group – 0,9%. Неудовлетворительные: Allo Graft – 6,5%, Working Group – 1,3%, Auto Graft – 1,2%.

В отдаленном периоде хорошие результаты достигнуты по группам: Working Group - 96,9%, Auto Graft – 93,5%, Allo Graft – 82,3%. Удовлетворительные: Allo Graft – 5,2%, Auto Graft – 3,3%, Working Group – 1,5%. Неудовлетворительные: Allo Graft – 12,5%, Auto Graft – 3,2%, Working Group – 1,6%.

### Выводы

1. Комплексная оценка клинико-рентгенологические и лабораторных изменений в динамике позволила выбрать наиболее эффективную тактику хирургического лечения инфицированных дефектов, направленную на достижение стойкой ремиссии воспалительного процесса и ликвидацию костной полости.

2. Разработанная и внедренная методика стимуляции репаративного остеогенеза теоретически обоснована, малоинвазивна, проста в выполнении, недорога и представляет альтернативу другим способам замещения костных дефектов за счет активации всех механизмов репаративной остеорегенерации.

3. Реализация оригинальной методики стимуляции репаративного остеогенеза позволила в 97,8% достигнуть хороших анатомо-функциональных исходов. При использовании других способов (ауто- и аллопластика) – в 96,4% и 88,9% соответственно. Выявлен рост числа неудовлетворительных результатов в отдаленном периоде во всех группах, связанный с выпадением из-под наблюдения пациентов на амбулаторном этапе.

### Литература

1. Деев, Р. В. Ординарные и активированные остеопластические материалы / Р. В. Деев, А. Ю. Дробышев, И. Я. Бозо // Вестн. травматологии и ортопедии им. Н. Н. Приорова. – 2015. – № 1. – С. 51–69.
2. Пелипенко, В.П. Особенности остеопластики при нерасросшихся переломах и ложных суставах длинных костей в условиях гнойной инфекции / В. П. Пелипенко, А. В. Пелипенко, Ю. Н. Пивень, В. С. Левус, В. В. Соколка, А. А. Баженов // Травма. – 2010. – Т. 11, № 4. – С. 463–466.
3. Шевцов, В. И. Реабилитация больных хроническим остеомиелитом и костными кистами (Книга в 2-х частях) / В. И. Шевцов, А. И. Лапынин, А. В. Злобин. – Курган : Зауралье, 2003. – 263 с.
4. Barradas, A. M. Osteoinductive biomaterials: current knowledge of properties, experimental models and biological mechanisms / A. M. Barradas, H. Yuan, van Blitterswijk, P. Habibovic // Eur. Cell. Mater. – 2011. – Vol. 21. – P. 407–429.
5. Bhatt, R. A. Bone graft substitutes / R. A. Bhatt, T. D. Rozental // Hand Clinics. – 2012. – Vol. 28, № 4. – P. 457–468.
6. Elangovan, S. The enhancement of bone regeneration by gene activated matrix encoding for platelet derived growth factor / S. Elangovan, S. R. D`Mello, L. Hong // Biomaterials. – 2014. – Vol. 35, № 2. – P. 737–747.
7. Kan, I. Integral therapeutic potential of bone marrow mesenchymal stem cells / I. Kan, E. Melamed, D. Offen // Curr. Drug Targets. – 2005. – № 6. – P. 31–41.
8. Knight, M. N. Mesenchymal stem cells in bone regeneration / M. N. Knight, K. D. Hankenson // Adv. Wound Care (New Rochelle). – 2013. – № 2. – P. 306–316.
9. Urist, M. R. Bone: formation by autoinduction / M. R. Urist // Science. – 1965. – Vol. 150, № 3698. – P. 893–899.

Поступила 14.07.2016 г.