

ШИНИРОВАНИЕ ФРОНТАЛЬНЫХ ЗУБОВ С ПОМОЩЬЮ СТЕКЛОВОЛОКОННОЙ ЛЕНТЫ У ПАЦИЕНТОВ С ЗАБОЛЕВАНИЕМ ТКАНЕЙ ПЕРИОДОНТА

Крат М.И., Крат Е.И., Соломевич А.С.

*Белорусский государственный медицинский университет, 3-я кафедра
терапевтической стоматологии, г. Минск*

Ключевые слова: шинирование, стекловолоконная лента, вантовая методика, гусеничная методика.

Резюме. Проведено шинирование нижних фронтальных зубов у 14 пациента в возрасте 35-54 лет с хроническим периодонтитом. Пациенты разделены равномерно на 2 группы. У пациентов первой группы шинировали зубы по вантовой методике. Пациентам второй группы зубы шинировали по гусеничной методике.

Resume. A splinting lower anterior teeth in 14 patients aged 35-54 years with chronic periodontitis. The patients were divided equally into 2 groups. Patients of the first group shinirovali teeth on cabling method. Patients of the second group of teeth shinirovali on track procedure.

Актуальность. Воспалительные заболевания тканей периодонта представляют собой серьёзную медико-социальную проблему, которая является актуальной и в настоящее время. По данным последних исследований в Республике Беларусь (2016), распространённость болезней периодонта в возрастной группе 35-44 года составляет 94,8%.

Повышение эффективности комплексного лечения болезней периодонта остается одним из важных вопросов в современной стоматологии. Так, количество пациентов, использующих зубные конструкции при воспалительных заболеваниях периодонта, достигает 78,2%, при нуждаемости – более 99,9%. Для иммобилизации подвижных зубов и повышения эффективности лечения хронического периодонтита применяют шинирующие конструкции из различных материалов, к применению которых в настоящее время отсутствуют обоснованные показания и не до конца изучены их механические свойства и прочностные характеристики.

По мнению большинства авторов, основным показанием к шинированию зубов является их патологическая подвижность. Существует и другая точка зрения, что шинирование зубов не является необходимой манипуляцией. По мнению одних авторов, абсолютным показанием к удалению зубов является резорбция межальвеолярной кости более 2/3 длины корня при патологической подвижности зубов II-III степени. Это связано с тем, что такие зубы в скором времени полностью утрачивают устойчивость, теряют связь с шинирующей конструкцией. Это приводит к необходимости повторного лечения. При оставшемся одонтогенном очаге в процесс воспаления вовлекаются соседние участки альвеолярного отростка. Хроническая инфекция в полости рта отражается на паренхиматозных органах ввиду интоксикации всего организма. Вместе с этим, удаление зубов со II-й и III-й степенью подвижности способствует ускорению резорбции костной стенки

альвеолы рядом стоящих зубов и, следовательно, приводит к их потере. После временного шинирования целесообразно провести прогнозирование и поддерживающее лечение пациентов с хроническим периодонтитом. Удаление даже одного подвижного зуба может привести к дислокации других зубов и созданию окклюзионной травмы.

Подвижность зубов при заболеваниях пародонта – важный клинический признак периодонтита. Вместе с этим, при устранении окклюзионной травмы, шинировании и адекватной гигиене полости рта зубы с патологической подвижностью хорошо приобретают устойчивость и успешно функционируют в течение продолжительного периода времени.

Ряд авторов считает, что шинирование зубов показано при нарушении жевания или возникновении дискомфорта у пациента в результате чрезмерной их подвижности. Шинированные зубы можно успешно сохранять в течение многих лет при хорошем уходе и регулярном посещении пациентом стоматолога. Неудовлетворительное состояние здоровья и плохая гигиена полости рта препятствуют достижению такого результата.

Цель: оценить эффективность иммобилизации подвижных зубов с помощью стекловолоконной ленты современными методами шинирования при хроническом периодонтите.

Задачи:

- 1 Выявить преимущества и недостатки ленты на основе стекловолокна.
- 2 Оценить в клинических условиях эффективность различных методик шинирования в зависимости от степени подвижности зубов.

Материал и методы. После проведения подготовительного этапа и достижения уровня гигиены полости рта (ОНИ-S) менее 0,6 проведена иммобилизация подвижных нижних фронтальных зубов у 14 пациента в возрасте 35-54 лет с хроническим периодонтитом. Пациенты равномерно распределены в 2 группы. Восемью пациентам 1-й группы проведено шинирование стекловолоконной лентой по вантовой методике: по 4 шины – при II-й и III-й степени подвижности зубов (рисунки 1, 2).

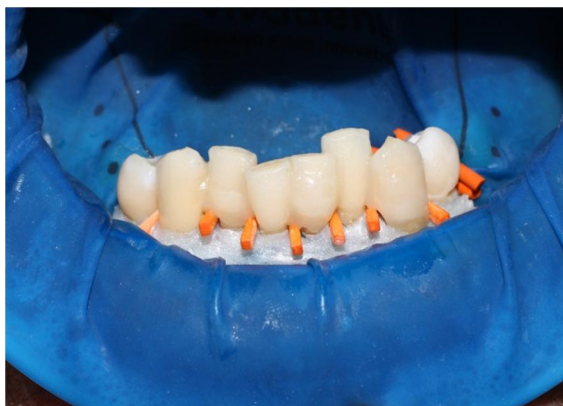

Рисунок 1 – Шинирование зубов по вантовой методике (вид с вестибулярной стороны)

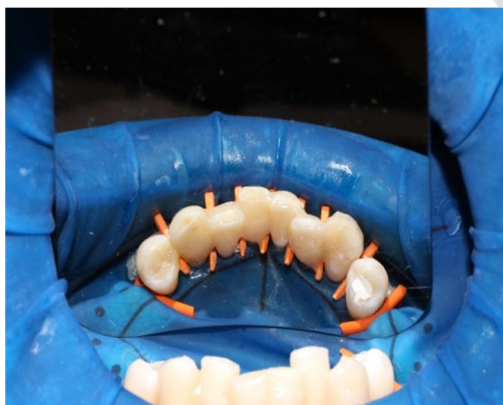


Рисунок 2 - Шинирование зубов по вантовой методике (вид с язычной стороны)

Шести пациентам 2-й группы подвижные зубы шинировали по гусеничной методике: 2 шины – при II-й степени подвижности зубов и 4 шин – при III-й степени (рисунок 3).

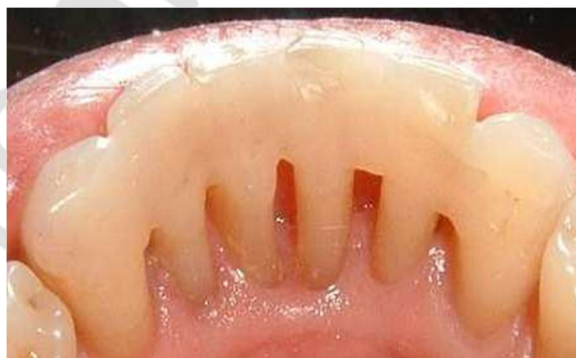

Рисунок 3 – Шинирование зубов по гусеничной методике

Оценку результатов шинирования проводили непосредственно после шинирования, а также через 2 недели, 1, 2, 3 и 6 месяцев по специальным критериям и объективным тестам: индексам гигиены, гингивальному, периодонтальному, ИПК, ИЧП и методике ЭОМ.

Результаты и их обсуждение. Оценкой результатов на всех сроках наблюдения шин у 8 пациентов 1-й группы, а также у 2 пациентов 2-й группы с подвижностью зубов II-й степени и 1 пациента 2-й группы III-й степени подвижности установлено отсутствие жалоб и хорошие результаты по показателям объективных тестов.

Вместе с этим, во 2-й группе у пациентов с III-й степенью подвижности зубов через 1 месяц установлена поломка 1 шины, через 2 месяца – дебондинг 1 шины, через 6 месяцев – поломка еще 1-й шины.

Выводы:

1 При шинировании зубов со II-й степенью подвижности одинаково эффективны как вантовая, так и гусеничная методика. Учитывая степень сложности проведения методик, предпочтение следует отдавать гусеничной методике.

2 При шинировании зубов с III-й степенью подвижности гусеничная методика малоэффективна. За 6 месяцев наблюдалась поломка 3 шинирующих конструкций. Поэтому предпочтение следует отдавать вантовой методике.

3 Шинирующая лента на основе стекловолокна имеет хорошую биосовместимость с тканями человеческого организма. Она не требует специальных условий хранения, легко режется обычными ножницами, хорошо адаптируется ко всем поверхностям зубного ряда. Выпускают ее модификацию в виде полого жгутика, что значительно расширяет сферу применения. Жгутик оптимален для шинирования жевательной группы зубов с использованием техники создания бороздки, для восстановления одиночного дефекта зубного ряда или в качестве альтернативы внутрикорневым штифтам.

Литература

1. Актуальные вопросы стоматологии: сборник трудов, посвященных 45-летию стоматологического образования в СамГМУ / под ред. Г.П. Котельникова, Д.А. Трунина, П.Ю. Столяренко. – Самара: ООО «Офорт»; ГБОУ ВПО СамГМУ Минздравсоцразвития России, 2011. – 358 с.
2. Белоусов, Н.Н. Определение эффективности шинирования зубов при тяжелых формах воспалительных заболеваний пародонта / Н.Н. Ушаков // Пародонтология. – 2009. - №3. – С. 62-65.
3. Акулович, А.В. Применение современных материалов для шинирования / А.В. Акулович // Стоматология. – 1998. - №2. – С. 54-58.
4. Аболмасов, Н.Г. Современные представления и размышления о комплексном лечении заболеваний пародонта / Н.Г. Аболмасов [и др.] // Российский стоматологический журнал. – 2009. – № 5. – С. 26-32.
5. Дедова, Л.Н. Распространенность болезней пародонта, кариеса корня, чувствительности дентина и зубочелюстных деформаций в Республике Беларусь по результатам обследования населения в возрастных группах 35-44, 45-54 и 55-64 года / Л.Н. Дедова [и др.] // Стоматолог. Минск. – 2016. - № 1 (20). – С. 9-15.
6. Качура, М.В. Шинирование в подготовительном лечении быстро прогрессирующего периодонтита / М.В. Качура, И.А. Курилович, Т.Н. Русак // Стоматолог. Минск. – 2013. - № 4 (11). – С. 77-78.
7. Терапевтическая стоматология. Болезни пародонта: учебное пособие / Л.Н. Дедова [и др.]; под ред. Л.Н. Дедовой. – Минск: Экоперспектива, 2016. – 268 с.