

МИНИСТЕРСТВО ЗДРАВООХРАНЕНИЯ РЕСПУБЛИКИ
БЕЛАРУСЬ
БЕЛОРУССКИЙ ГОСУДАРСТВЕННЫЙ МЕДИЦИНСКИЙ УНИВЕРСИТЕТ
КАФЕДРА ОРТОПЕДИЧЕСКОЙ СТОМАТОЛОГИИ

ПРИМЕНЕНИЕ СТЕКЛОВОЛОКОННЫХ ШТИФТОВ В ОРТОПЕДИЧЕСКОЙ СТОМАТОЛОГИИ

Учебно-методическое пособие



Минск БГМУ 2012

УДК 616.314-089.28 (075.8)
ББК 54.58 я73
П75

Рекомендовано Научно-методическим советом университета в качестве учебно-методического пособия 30.05.2012 г., протокол № 8

Авторы: д-р мед. наук, проф. С. А. Наумович; канд. мед. наук, доц. Т. В. Крушинина; канд. мед. наук, доц. С. С. Наумович; канд. мед. наук, доц. А. П. Дмитроченко

Рецензенты: д-р мед. наук, проф. Т. Н. Терехова; канд. мед. наук, доц. А. Г. Третьякович

Применение стекловолоконных штифтов в ортопедической стоматологии : учеб.-метод. пособие / С. А. Наумович [и др.]. – Минск : БГМУ, 2012. – 44 с.

ISBN 978-985-528-717-0.

Рассмотрены вопросы восстановления коронковой части депульпированных зубов с последующим протезированием различными видами искусственных коронок. Обсуждаются особенности применения эластичных стекловолоконных штифтов при протезировании искусственными коронками из различных материалов.

Предназначено для студентов 3-го и 5-го курсов стоматологического факультета, клинических ординаторов, аспирантов и врачей-интернов.

УДК 616.314-089.28 (075.8)
ББК 54.58 я73

ISBN 978-985-528-717-0

© Оформление. Белорусский государственный медицинский университет, 2012

СПИСОК СОКРАЩЕНИЙ

ВНЧС — височно-нижнечелюстной сустав
ВОЗ — Всемирная организация здравоохранения
ИРОПЗ — индекс разрушения окклюзионной поверхности зуба
КПИ — комплексный периодонтальный индекс
КШВ — культевая штифтовая вкладка
ЛКШВ — литая культевая штифтовая вкладка
РКСР — Республиканская клиническая стоматологическая поликлиника
СИЦ — стеклоиономерный цемент
СВШ — стекловолоконный штифт
ОНИ-S — упрощенный индекс гигиены полости рта
РМА — индекс интенсивности воспаления десны

МОТИВАЦИОННАЯ ХАРАКТЕРИСТИКА ТЕМЫ

Тема: Восстановительные штифтовые конструкции. Клинико-лабораторные этапы изготовления восстановительных штифтовых конструкций.

Изучается в рамках дисциплины «Ортопедическая стоматология» в темах «Ортопедическое лечение при полном отсутствии коронки зуба» и «Ортопедическое лечение при патологии твердых тканей зубов».

Общее время занятия:

- 5 семестр — 5 ч;
- 10 семестр — 24 ч.

Одной из актуальных проблем ортопедической стоматологии является разработка зубосохраняющих методик при разрушении коронковой части девитальных зубов. Коронковая часть зуба может быть разрушена вследствие кариозного процесса, острой или хронической травмы, девитализации, препарирования под различные виды ортопедических конструкций, а также из-за некариозных поражений как врожденного, так и приобретенного генеза. В случае значительного разрушения коронки зуба ее восстановление композитами или СИЦ нецелесообразно вследствие частых горизонтальных переломов коронки или корня зуба в результате действия жевательной нагрузки. Поэтому для восстановления коронки зуба с последующим протезированием были предложены различные металлические штифтовые конструкции. Широко применяются ЛКШВ из неблагородных сплавов и стандартные штифты из различных материалов.

ЛКШВ имеют следующие недостатки:

- использование для отливки кобальтохромовых и никельхромовых сплавов, которые в большей или меньшей степени являются аллергенами и подвергаются коррозии;
- их изготовление прямым способом не гарантирует достаточную точность конструкции из-за деформации восковой модели при выведении из корня и усадки воска, что приводит к избыточному препарированию зуба и, в конечном итоге, к расцементировке вкладки или разрушению корня зуба;
- процедура изготовления непрямым способом более сложная и трудоемкая по сравнению с использованием стандартных штифтов;
- применение их возможно только в случае широких корневых каналов из-за объемного препарирования и отсутствия эластичности.

Поэтому более широкое применение получили стандартные металлические штифты.

Однако ЛКШВ и стандартные металлические штифты имеют ряд общих недостатков:

1. При использовании металлических штифтов существует тенденция к сохранению передачи темного цвета через реставрацию. Коронки, изготовленные из металлокерамики, с успехом закрывают металлический штифт и культю. Но при использовании керамических конструкций структура корневого канала часто кажется темной из-за наличия металлического штифта и изменения светопроводности через эту часть зуба. Поэтому использование как ЛКШВ, так и стандартных металлических штифтов при протезировании керамическими конструкциями нецелесообразно.

2. При необходимости повторного эндодонтического лечения извлечение металлических штифтов является сложным процессом, а достаточно часто не представляется возможным.

Основной проблемой при использовании стандартных металлических штифтов является риск радикулярного перелома вследствие направленной трансмиссии жевательной нагрузки от штифта на корневой канал.

Таким образом, рост аллергических реакций на компоненты металлических штифтов, а также большое число осложнений после их использования показывают необходимость альтернативной системы восстановления коронковой части зуба перед протезированием, которой могут являться эластичные СВШ.

Эластичные штифты имеют следующие преимущества:

- обладают тем же модулем эластичности, что и дентин (14 Gpa), обеспечивая равномерное распределение внешних сил в системе «штифт – ткани зуба»;
- поверхность их негладкая из-за наличия волокон, что заметно облегчает микромеханическую адгезию композита;

– устойчивость к растяжению усиливается за счет создания моноблока из штифта, композита для восстановления культи, композита для фиксации и корневого дентина, имеющих схожие характеристики;

– отсутствие окисления и коррозии обеспечивает стабильность штифтов и их биосовместимость с дентином и композитным цементом, что гарантирует длительный срок службы эндодонтической obturation;

– просты в использовании, а также могут быть легко удалены из корневого канала при необходимости повторного эндодонтического лечения.

Стоит отметить такое важное преимущество эластичных СВШ, как лучшие показатели светопроводности, что дает широкие возможности для эстетического протезирования безметалловыми конструкциями, которые на сегодняшний день являются единственными абсолютно биосовместимыми. СВШ не изменяют цвет композитных реставраций и цельнокерамических конструкций и позволяют достичь лучшего эстетического результата, что особенно важно при восстановлении дефектов твердых тканей передней группы зубов.

Цель занятия: изучить различные методики восстановления коронковой части депульпированных зубов перед протезированием с использованием эластичных СВШ.

Задачи занятия. Студенту необходимо *знать*:

1. Принципы и условия распломбирования корневых каналов зубов верхней и нижней челюстей.

2. Способы профилактики осложнений при распломбировании корневых каналов однокорневых и многокорневых зубов.

3. Конструкционные особенности штифтов.

4. Показания и противопоказания к применению эластичных штифтов.

5. Особенности фиксации эластичных штифтов.

Требования к исходному уровню знаний. Для полного освоения темы студенту необходимо *повторить*:

– из *анатомии человека*: анатомическое строение корней зубов верхней и нижней челюстей; строение слизистой оболочки полости рта;

– *гистологии, цитологии, эмбриологии*: морфологические особенности твердых тканей корней зубов верхней и нижней челюстей;

– *общей стоматологии*: инструментарий, необходимый для распломбирования корневых каналов зубов; основные и вспомогательные материалы, применяемые для изготовления штифтовых конструкций.

Контрольные вопросы из смежных дисциплин:

1. Анатомическая форма корней зубов верхней и нижней челюстей.

2. Условия безопасного распломбирования корневых каналов зубов.

3. Морфологические особенности твердых тканей корней зубов.

4. Инструментарий, необходимый для распломбирования корневых каналов зубов.

5. Основные и вспомогательные материалы, применяемые для изготовления штифтовых конструкций.

Контрольные вопросы по теме занятия:

1. Особенности подготовки над- и поддесневой части зуба для различных видов штифтовых конструкций.

2. Правила распломбирования корневых каналов под штифтовые конструкции, возможные осложнения и их профилактика.

3. Конструкционные особенности и клинико-лабораторные этапы изготовления культевых штифтовых конструкций.

4. Осложнения при изготовлении штифтовых конструкций.

5. Показания и противопоказания к применению эластичных штифтов.

6. Сравнительная характеристика культевых штифтовых конструкций из различных материалов, их преимущества и недостатки.

Задания для самостоятельной работы студента. До того, как приступить к изучению темы занятия, следует повторить материал по анатомии, морфологии и физиологии зубочелюстной системы, вопросы материаловедения в ортопедической стоматологии. Необходимо отработать практические навыки по определению индексов: ОНI-S, КПИ, РМА и ИРОПЗ.

На основании знаний об анатомическом строении корней зубов верхней и нижней челюстей, морфологических особенностях твердых тканей корней зубов, условиях безопасного распломбирования корневых каналов зубов, стоматологическом материаловедении необходимо изучить основные этапы восстановления коронковой части однокорневых и многокорневых зубов с использованием штифтовых конструкций. В процессе самостоятельной отработки практических навыков по теме занятия следует научиться распломбированию корневых каналов однокорневых и многокорневых зубов верхней и нижней челюстей на фантомных моделях. Необходимо уметь проводить подбор необходимого для распломбирования корневых каналов зубов инструментария, усвоить последовательность этапов восстановления коронковой части зуба различными штифтовыми конструкциями.

Для самоконтроля усвоения темы занятия рекомендуется ответить на тестовые вопросы. Закрепить полученные знания поможет самостоятельная работа с пациентами в клинике.

ПОКАЗАНИЯ К ПРИМЕНЕНИЮ ЭЛАСТИЧНЫХ ШТИФТОВ

Существуют различные методики восстановления коронковой части зуба после эндодонтического лечения. Восстановление коронковой части де-

витального зуба с последующей композитной реставрацией под коронку будет отличаться от ситуации, когда восстанавливается под коронку корень разрушенного зуба и штифт, кроме армирующей функции, должен обеспечить надежную ретенцию покрывной ортопедической конструкции. В клинической практике на условия восстановления коронковой части девитальных зубов влияют различные факторы: значительное искривление корней и, соответственно, непараллельность корневых каналов, поддесневое разрушение коронковой части зуба, воронкообразное расширение в области устья или значительная внутрикорневая резорбция. Эти факторы являются показанием к индивидуальной тактике восстановления коронковой части девитальных зубов, например с помощью индивидуальных КШВ: цельных, разборных и комбинированных.

Проведенные исследования позволили констатировать, что при восстановлении искусственной коронкой девитальных зубов ее край обязательно должен плотно охватывать шейку зуба в границах зубных тканей, так как именно по краю коронки проходит зона максимального приложения жевательной нагрузки. Поэтому в пришеечной зоне необходимо создавать круговую борозду шириной не менее 1 мм, которая будет охватываться краем коронки, как ободом. Эта зона позволяет обеспечить равномерное распределение жевательной нагрузки на культю зуба и существенно уменьшает риск перелома корня или расцементирования штифта. Это правило необходимо учитывать при восстановлении коронковой части зуба искусственной коронкой независимо от выбранной методики восстановления с использованием штифтов. Целесообразно также учитывать то, что эластичность дентина девитальных зубов не является абсолютной константой. При ее оценке надо иметь в виду, какой срок прошел после эндодонтического лечения корневого канала. Со временем соотношение органической и минеральной составляющих дентина меняется в сторону минеральной, и зуб постепенно становится более хрупким. Именно поэтому рекомендуется восстанавливать эндодонтически вылеченный зуб с использованием штифтов и коронок в ближайшие после девитализации сроки, чтобы избежать раскалывания зуба.

Согласно собственным клиническим исследованиям, **показанием к применению эластичных штифтов** является восстановление коронковой части девитальных зубов, которые планируется:

- 1) покрыть пластмассовыми, металлокерамическими, металлоакриловыми, композитными и керамическими коронками;
- 2) покрыть штампованными и литыми коронками при разрушении коронковой части зуба более, чем на $\frac{2}{3}$ (ИРОПЗ = 0,8 и более);
- 3) реставрировать композитным материалом при разрушении коронковой части зуба менее, чем на $\frac{1}{2}$ (ИРОПЗ = 0,6 и менее);
- 4) реставрировать композитным материалом или протезировать безметалловыми конструкциями у пациентов с аллергией на компоненты металлических сплавов и явлениями гальванизма в полости рта.

Противопоказаниями к применению эластичных штифтов являются:

- 1) подвижность зубов 3-й степени;
- 2) зубы с искривленными и непроходимыми корневыми каналами;
- 3) зубы с острым или хроническим воспалением в периапикальных тканях (гранулема, кистогранулема, киста и пр.);
- 4) зубы, ранее подвергавшиеся резекции верхушки корня.

ПРИМЕНЕНИЕ ЭЛАСТИЧНЫХ СТЕКЛОВОЛОКОННЫХ ШТИФТОВ ДЛЯ ВОССТАНОВЛЕНИЯ КОРОНКОВОЙ ЧАСТИ ЗУБА ПРЯМЫМ МЕТОДОМ

При использовании эластичных штифтов в клинике учитывались показания, по которым происходит восстановление девитального зуба. В случае упрочнения коронковой части девитальных зубов и восстановления коронковой части одного или двух зубов мы использовали прямую методику применения СВШ непосредственно в полости рта. Для надежной фиксации СВШ необходимо откалибровать канал так, чтобы зазор между СВШ и стенками корневого канала был небольшим, особенно в области, удерживающей части штифта. В таком случае усадка фиксирующего композитного материала не окажет существенного влияния на прочность соединения. Если зазор будет увеличиваться, то будет возрастать и сила усадки, а значит, и соединение может быть нарушено. Поэтому для фиксации СВШ целесообразно использовать тот же композитный материал, которым восстанавливается коронковая часть зуба. Методика одновременной фиксации СВШ и восстановления культи зуба обеспечивает монолитность конструкции, а штифт играет роль прочной внутренней арматуры. Такая культа при правильном изготовлении обладает высокой надежностью и является надежной опорой при протезировании.

Клинический пример № 1. Пациент М., 20 лет, обратился в РКСП по направлению стоматолога-терапевта с жалобами на эстетический дефект и нарушение речи вследствие отлома коронки зуба 21.

Внешний осмотр: конфигурация лица не изменена, региональные лимфоузлы не пальпируются, движения в ВНЧС свободные.

Осмотр полости рта: слизистая оболочка бледно-розовая, умеренно увлажнена; гигиена удовлетворительная, ОНI-S = 0,7; РМА = 0; КПИ = 0,3. Прикус ортогнатический.

Со слов пациента, зуб 21 ранее был неоднократно лечен по поводу кариеса и его осложнений. Объективно коронковая часть зуба 21 отсутствует, оставшиеся твердые ткани кариесом не поражены (рис. 1). Корень зуба 21 устойчив. На дентальной рентгенограмме виден рентгеноконтрастный материал на всем протяжении корневого канала зуба 21, изменений в периапикальных тканях нет (рис. 2).

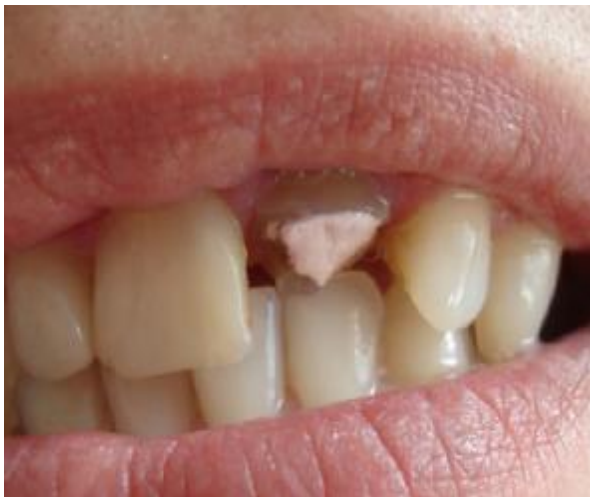

Рис. 1. Исходная клиническая картина

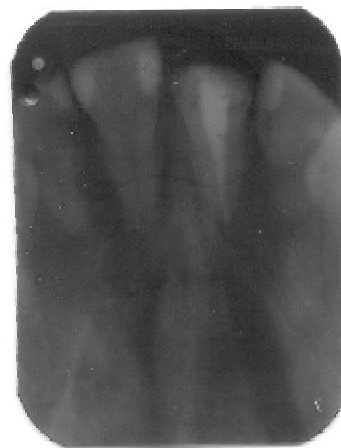

Рис. 2. Рентгенограмма зуба 21

Диагноз: дефект твердых тканей зуба 21.

План лечения:

- 1) проведение профессиональной и нормализация индивидуальной гигиены полости рта;
- 2) восстановление культи зуба 21 композитным культевым материалом с использованием СВШ;
- 3) изготовление временной пластмассовой коронки на зуб 21;
- 4) изготовление металлокерамической коронки на зуб 21.

В первое посещение после обследования были проведены профессиональная гигиена полости рта, мотивация и обучение индивидуальной гигиене полости рта.

Во второе посещение ОНІ-S = 0,6, гигиена полости рта хорошая. После удаления временной пломбы были проведены все этапы восстановления коронковой части зуба с применением СВШ в полости рта:

1. Предварительный выбор СВШ в соответствии с измеренным на рентгенограмме диаметром корня зуба.

2. Распломбировывание корневого канала на $\frac{2}{3}$ его длины дрелем «Гейтс Глидден» с сохранением obturation в апикальной трети 4–5 мм; расширение корневого канала калибровочной разверткой в соответствии с диаметром выбранного СВШ (рис. 3, 4). Диаметр выбранного СВШ = 1,5 мм. Далее проводилась припасовка штифта в корневом канале (рис. 5).

3. Стенки канала протравливались 37%-ной ортофосфорной кислотой в течение 15 с (рис. 6), затем канал промывался из эндодонтического шприца, а полость из пистолета «вода – воздух» стоматологической установки. Полость высушивалась, излишки влаги из канала удалялись бумажными штифтами.

4. В корневой канал вносился бонд двойного отверждения «LuxeBond» (DMG) (рис. 7). Излишки бонда удалялись бумажными штифтами. В это время проводилась подготовка СВШ: обезжиривание 95%-ным спиртом, высушивание струей воздуха и покрытие слоем керамического силана на 60 с.

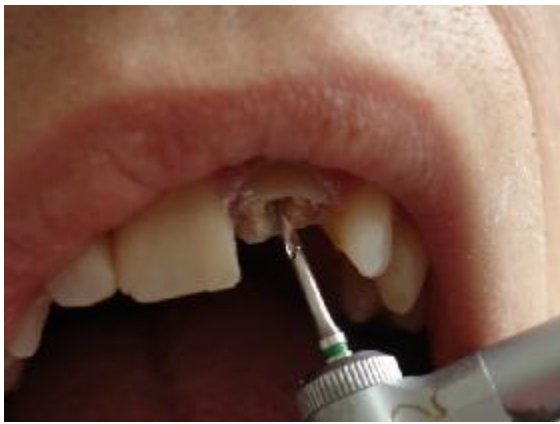

Рис. 3. Калибровка корневого канала

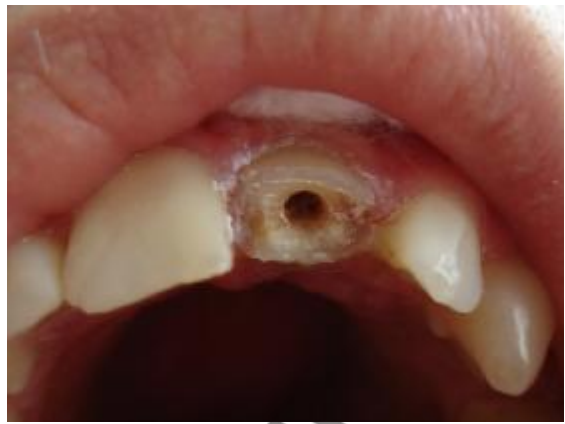

Рис. 4. Корневой канал после распломбировки и калибровки

РЕПОЗИТОРИЙ БГ

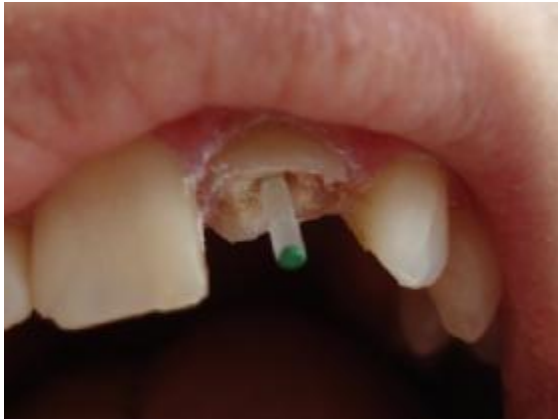

Рис. 5. Припасовка штифта

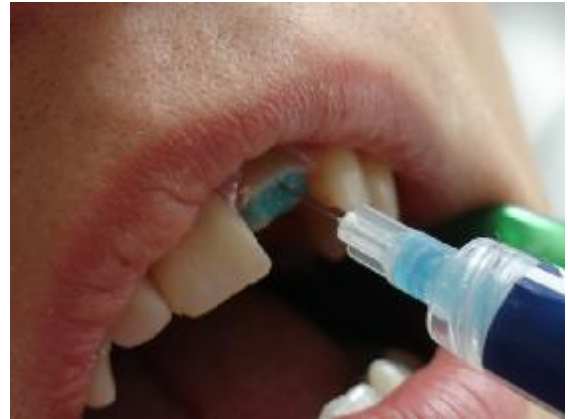

Рис. 6. Внесение протравочного геля

5. Фиксация СВШ проводилась с использованием композитного материала двойного отверждения «LuxaCore» (DMG). Полость корневого канала заполнялась композитным материалом с помощью лентулы, затем вводился СВШ, удалялись излишки материала и проводилась световая полимеризация в течение 60 с (рис. 8, 9).

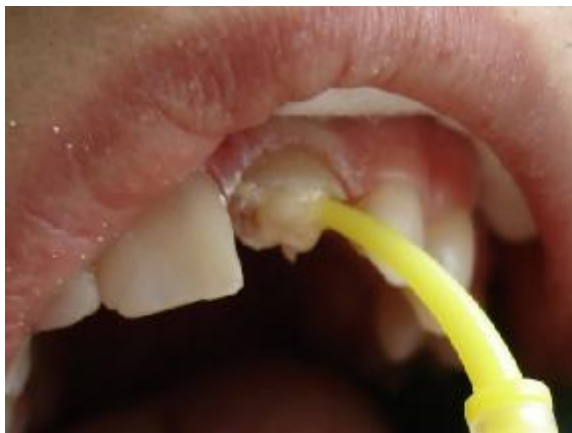

Рис. 7. Внесение в корневой канал бонда двойного отверждения

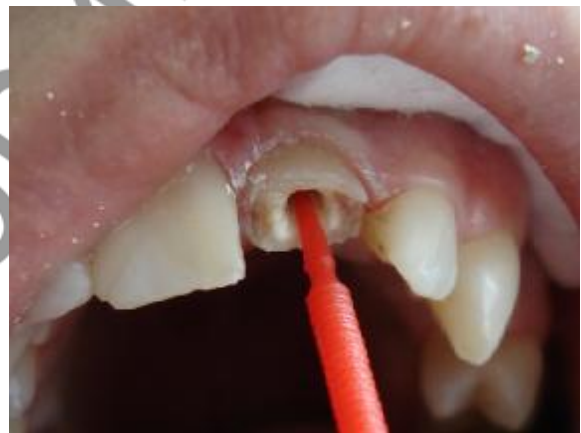

Рис. 8. Внесение композитного материала двойного отверждения

6. После восстановления культи зуба композитным материалом двойного отверждения проводилось контрольное рентгенологическое исследование (рис. 10–12).

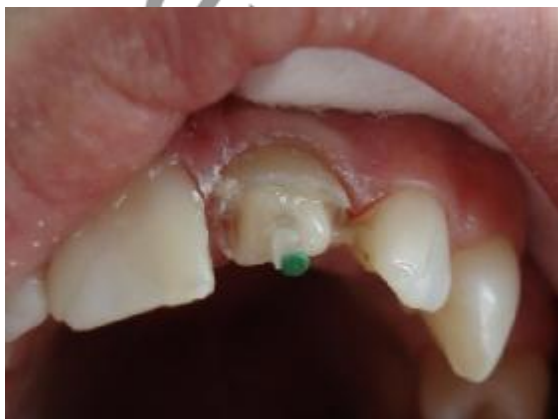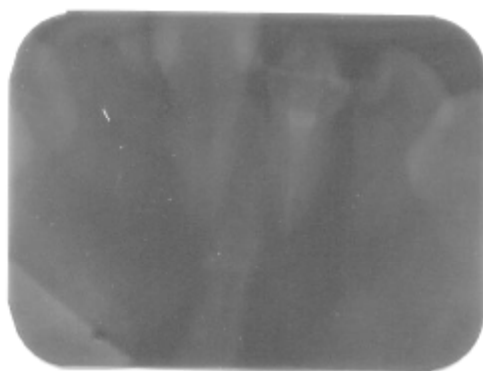


Рис. 9. Введение в корневой канал СВШ

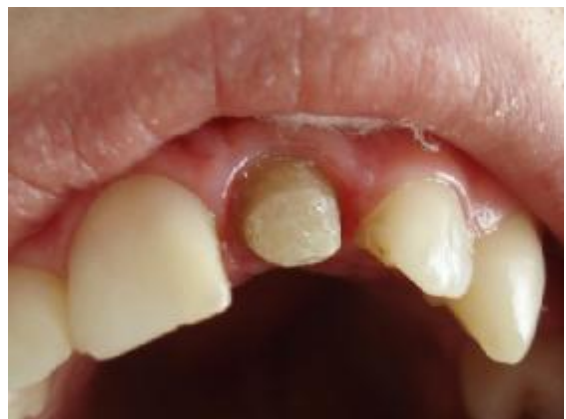

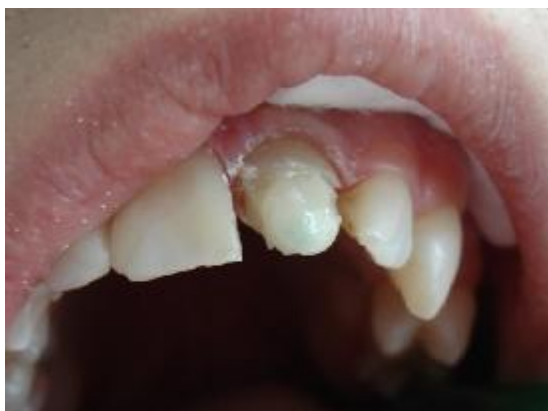Рис. 10. Формирование культи зуба

Рис. 11. Препарат зуба 21
Рис. 12. Рентгенограмма после установки
штифта в зуб 21



7. Получались рабочий и

вспомогательный оттиски, определялся цвет керамической облицовки и изготавливалась временная пластмассовая коронка методом прямой формовки в полости рта (рис. 13).

В следующее посещение проводилась припасовка и фиксация металлокерамической коронки в полости рта (рис. 14).

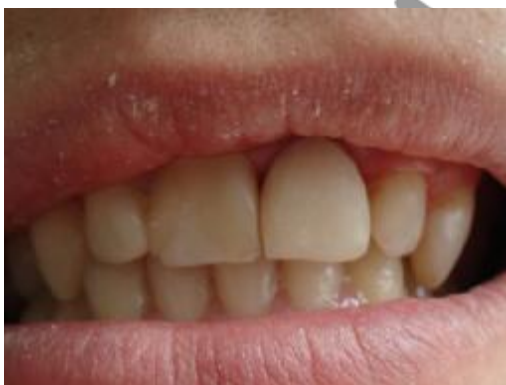

Рис. 13. Фиксация временной коронки
на зуб 21

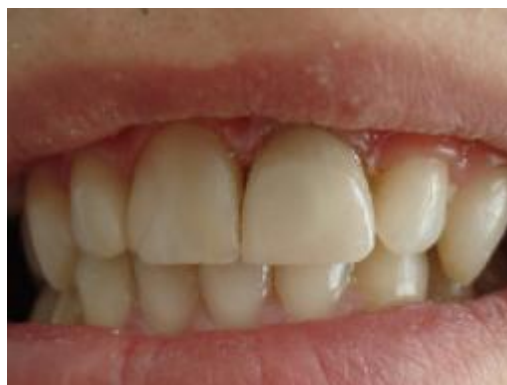

Рис. 14. Фиксация постоянной коронки
на зуб 21

Одним из этапов протезирования дефектов твердых тканей зуба с применением современных штифтовых систем является восстановление культи зуба с использованием композитного материала. При проведении этого эта-

па как в полости рта, так и вне ее на гипсовой модели врач восстанавливает культю под будущую коронку методом свободной формовки, т. е. формирует культю зуба композитным материалом «на глаз» и с избытком. Затем избыток материала необходимо сошлифовать абразивными инструментами с учетом толщины будущей покрывной коронки. Этот трудоемкий процесс требует временных затрат. Все вышеперечисленное предопределило необходимость создания методики, позволяющей экономить материалы и время, способствующей снижению трудоемкости процесса восстановления культи зуба и созданию удобства и комфорта для пациента. Было предложено использовать полипропиленовую матрицу (форму) для восстановления культи, вырезаемую из трубочки для коктейля, изготовленную из пищевой пластмассы и устанавливаемую в цервикальной части зуба (удостоверение на рационализаторское предложение № 1601 «Методика замещения дефектов твердых тканей зубов современными штифтовыми конструкциями с использованием полипропиленовой матрицы» от 07.03.2008 г.) (рис. 15).

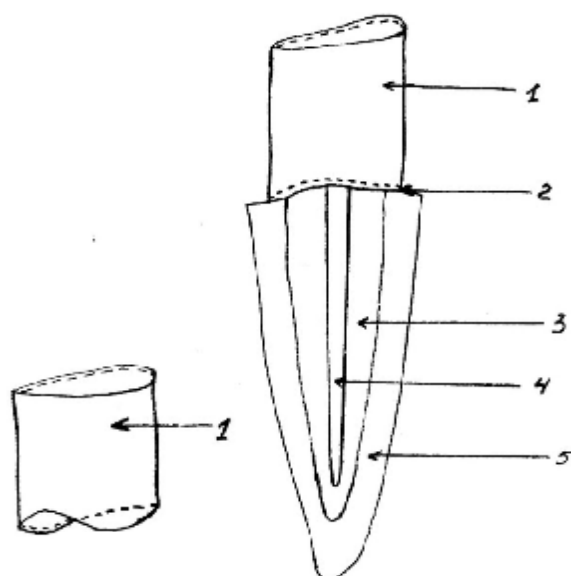


Рис. 15. Схема использования полипропиленовой матрицы при восстановлении культи зуба:

1 — полипропиленовая матрица; 2 — цервикальная часть зуба; 3 — корневой канал;
4 — СВШ; 5 — корень зуба

Клинический пример № 2. Пациентка М., 22 года, обратилась в РКСП по направлению стоматолога-терапевта с жалобами на эстетический дефект и затрудненное пережевывание пищи вследствие отлома коронки зуба 25.

Внешний осмотр: конфигурация лица не изменена, региональные лимфоузлы не пальпируются, движения в ВНЧС свободные.

Осмотр полости рта: слизистая оболочка бледно-розовая, умеренно увлажнена; гигиена полости рта удовлетворительная, ОНІ-S = 1,2; РМА = 2; КПИ = 0,6; ИРОПЗ = 0,9. Прикус ортогнатический.

Со слов пациентки, зуб 25 ранее был неоднократно лечен по поводу кариеса и его осложнений. Объективно коронковая часть зуба 25 отсутствует, оставшиеся твердые ткани поражены кариесом (рис. 16). Корень зуба 25 устойчив. На дентальной рентгенограмме виден рентгеноконтрастный материал на всем протяжении корневого канала зуба 25, изменений в периапикальных тканях нет (рис. 17).

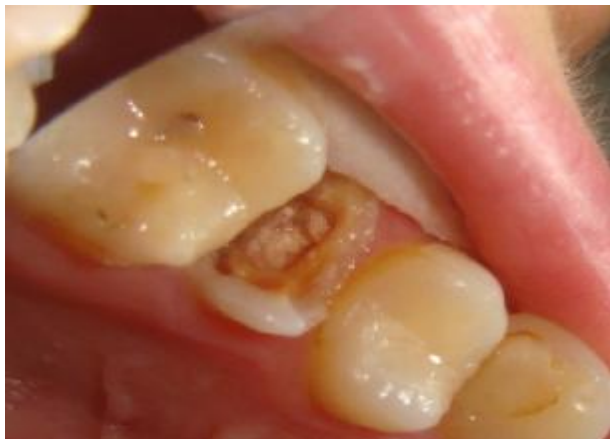

Рис. 16. Исходная клиническая картина

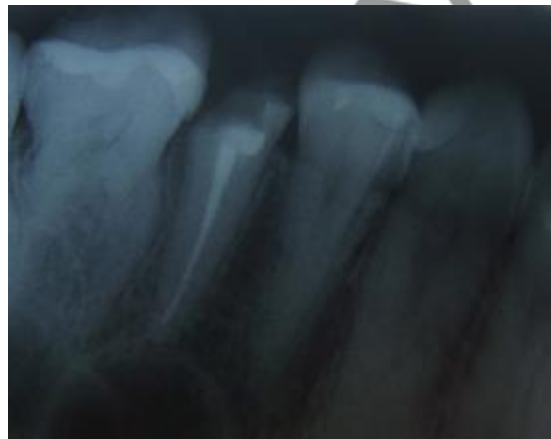


Рис. 17. Рентгенограмма зуба 25

Диагноз: дефект твердых тканей зуба 25.

План лечения:

- 1) проведение профессиональной и нормализация индивидуальной гигиены полости рта;
- 2) восстановление культи зуба 25 композитным культевым материалом с использованием СВШ и полипропиленовой матрицы;
- 3) изготовление временной коронки на зуб 25;
- 4) изготовление металлокерамической коронки на зуб 25.

В первое посещение после обследования были проведены профессиональная гигиена полости рта, мотивация и обучение индивидуальной гигиене полости рта.

Во второе посещение ОНI-S = 0,6, гигиена полости рта хорошая. После удаления инфицированного дентина были проведены все этапы восстановления коронковой части зуба 25 с применением СВШ и полипропиленовой матрицы в полости рта:

1. Предварительный выбор СВШ в соответствии с измеренным на рентгенограмме диаметром корня зуба.

2. Распломбировывание корневого канала на $\frac{2}{3}$ его длины дрелем «Гейтс Глидден» с сохранением obturation в апикальной трети 4–5 мм; калибровка корневого канала разверткой с диаметром, соответствующим СВШ (диаметр выбранного СВШ = 1,375 мм); припасовка СВШ в корневом канале (рис. 18, 19).

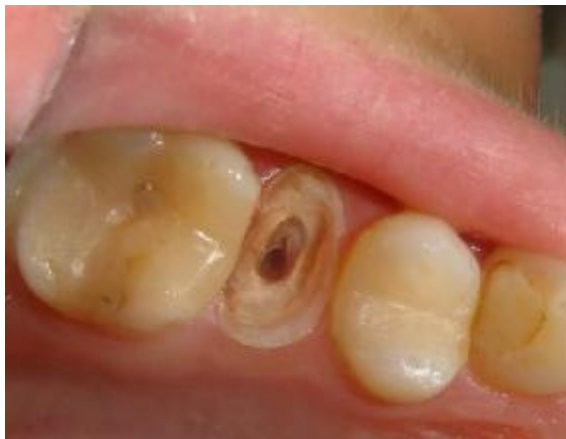

Рис. 18. Корневой канал после калибровки

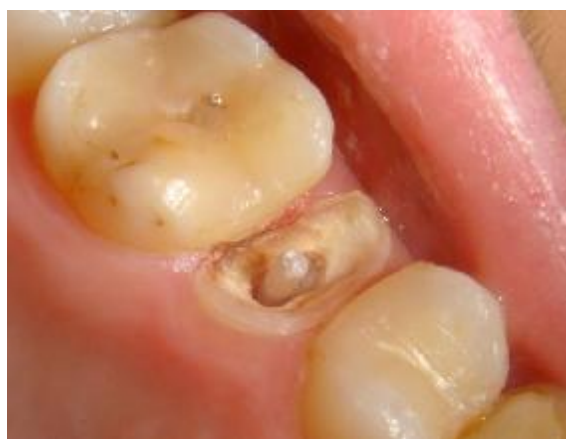

Рис. 19. Припасовка штифта

3. Стенки канала протравливались 37%-ной ортофосфорной кислотой в течение 15 с, затем канал промывался из эндодонтического шприца, а полость из пистолета «вода – воздух» стоматологической установки (рис. 20). Полость высушивалась, излишки влаги из канала удалялись бумажными штифтами.

4. В корневой канал вносился бонд двойного отверждения (рис. 21). Излишки бонда удалялись бумажными штифтами. В это время проводилась подготовка СВШ: обезжиривание 95%-ным спиртом, высушивание струей воздуха и покрытие слоем керамического силана на 60 с.

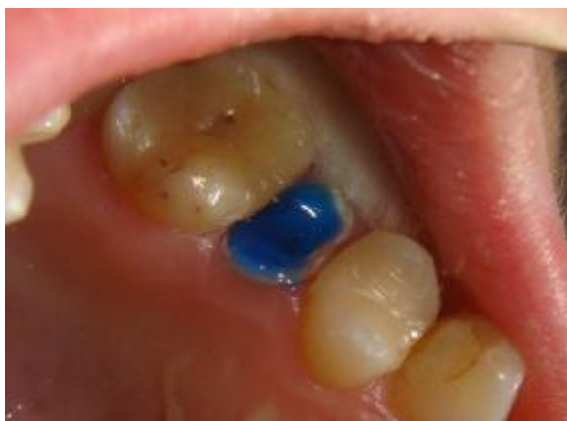

Рис. 20. Протравливание эмали и дентина

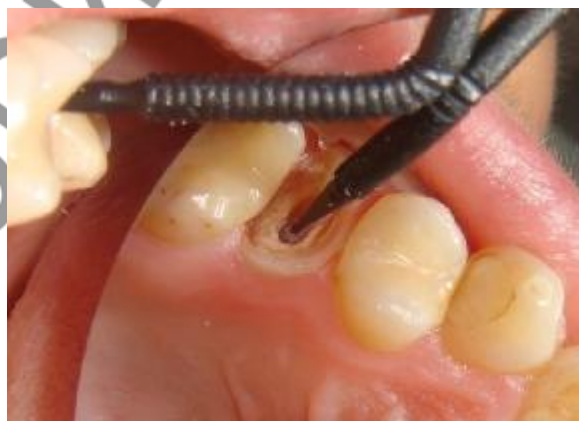

Рис. 21. Внесение в канал бонда

5. Фиксация СВШ проводилась с использованием композитного материала двойного отверждения. Полость корневого канала заполнялась композитным материалом с помощью эндоканюли (рис. 22).

6. Устанавливалась полипропиленовая матрица в цервикальной части зуба 25, которая заполнялась композитным материалом двойного отверждения, затем вводился штифт, удалялись излишки материала и проводилась полимеризация галогеновым светом в течение 40 с (рис. 23–25).

7. После удаления матриц проводилось контрольное рентгенологическое исследование зуба 25.

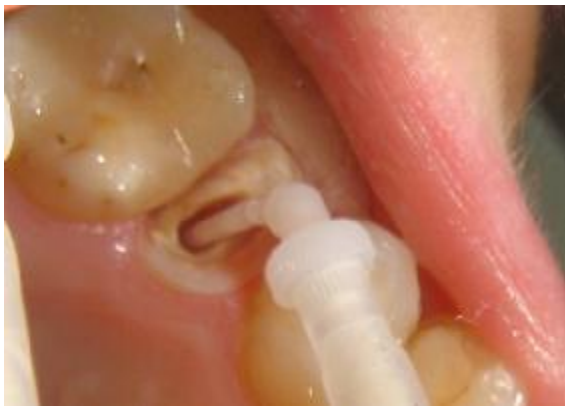

Рис. 22. Введение в корневой канал композитного материала

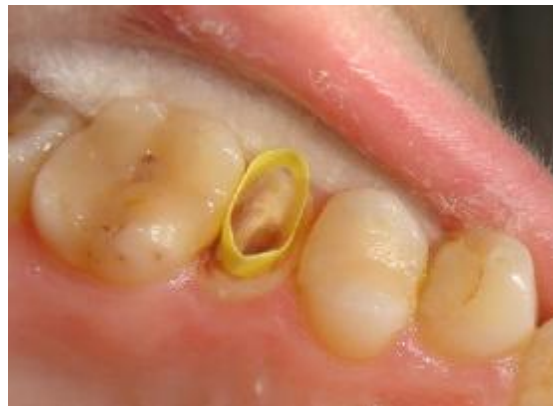

Рис. 23. Установка полипропиленовой матрицы

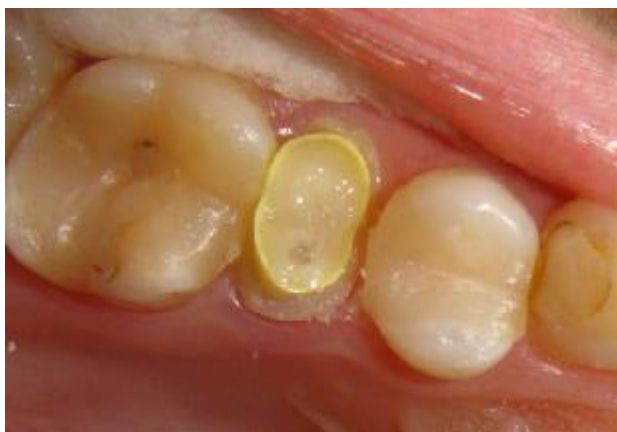

Рис. 24. Введение штифта и композитного материала

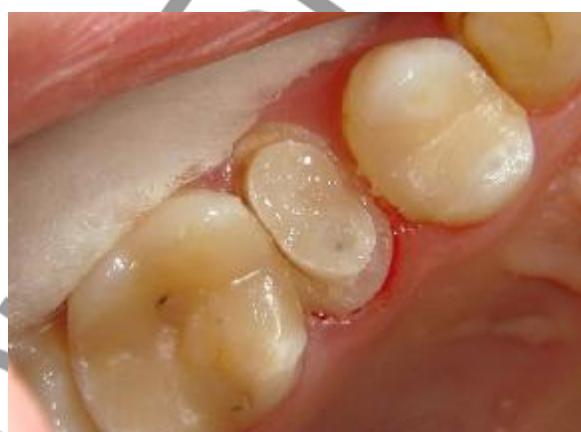

Рис. 25. Культя зуба 25

8. Получали рабочий и вспомогательный оттиски, определялся цвет керамической облицовки и изготавливалась временная коронка методом прямой формовки в полости рта (рис. 26).

В следующее посещение проводилась припасовка и фиксация металлокерамической коронки в полости рта (рис. 27).

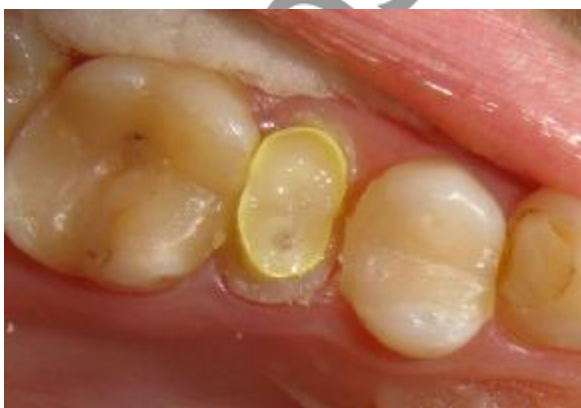

Рис. 26. Фиксация временной коронки на зуб 25

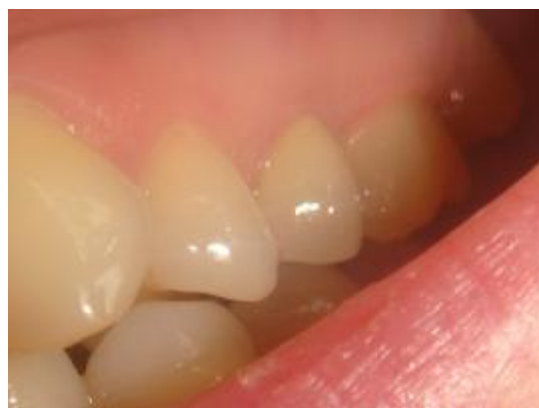

Рис. 27. Фиксация металлокерамической коронки на зуб 25

Применение предложенной методики имеет следующие преимущества:

- высокая точность конструкции без избыточного восстановления культи зуба (что позволяет экономить композитный материал);
- при восстановлении коронковой части зуба с использованием стандартных штифтов в полости рта сокращается время пребывания пациента в стоматологическом кресле, так как культя зуба восстанавливается без избытка и нет необходимости в последующей ее шлифовке;
- исключается риск появления микротрещин в фиксирующем слое материала во время механической обработки (шлифовки) восстановленной композитной культи, так как шлифовка не проводится.

Методика восстановления коронковой части зуба перед протезированием с использованием СВШ в полости рта проста в применении. Методика восстановления культи зуба с применением СВШ и полипропиленовой матрицы доступна и при соблюдении несложных правил позволяет экономить композитный материал для восстановления культи, сокращает время пребывания пациента в стоматологическом кресле и время, затрачиваемое врачом на восстановление культи как в случае изготовления штифтовой конструкции в полости рта, так и на модели.

ПРИМЕНЕНИЕ ЭЛАСТИЧНЫХ СТЕКЛОВОЛОКОННЫХ ШТИФТОВ ДЛЯ ИЗГОТОВЛЕНИЯ ШТИФТОВОЙ КУЛЬТЕВОЙ ВКЛАДКИ ЛАБОРАТОРНЫМИ МЕТОДАМИ

В клинике перед протезированием зачастую необходимо восстановить коронковую часть нескольких зубов одновременно. Это усложняет процесс восстановления коронковой части зубов с применением СВШ в полости рта и удлиняет время пребывания пациента на стоматологическом приеме. Следует отметить, что существует группа пациентов, которым противопоказано длительное открывание рта. Это пациенты с ограниченным открыванием рта при заболеваниях ВНЧС, склеродермии, ожогах кожных покровов лица. Пациентам с лабильной психикой, повышенной саливацией также рекомендовано минимальное время пребывания на стоматологическом приеме. Кроме того, существует проблема восстановления коронковой части зубов с широкими корневыми каналами и корневыми каналами эллиптической формы с выраженной конусностью. Широкое устье, заполненное толстым слоем фиксирующего материала, не может обладать значительной сопротивляемостью нагрузкам. В таких клинических ситуациях целесообразнее изготавливать индивидуальную штифтовую конструкцию. При препарировании восстановленной культи может возникнуть вибрация, вызывающая образование микротрещин в фиксирующем слое материала. Если необходимо восстановить многокорневой зуб,

а это в дополнение — затрудненный доступ (так как это жевательные зубы), требуется еще больше времени на работу. Кроме того, одновременно установить 2–3 штифта качественно и правильно проблематично. Для фиксации СВШ необходимо использовать композитный материал двойного отверждения, который в результате присутствия химического компонента отвердевает без галогенового света через 5–7 мин (за счет температуры в полости рта 37–38°). При фиксации 2–3 штифтов в многокорневом зубе этого времени зачастую недостаточно, поэтому штифты уже не могут быть установлены на ту длину, на которую были подготовлены корневые каналы, так как материал затвердел. Все вышеперечисленное предопределило необходимость изготовления КШВ с использованием стандартных СВШ и композитного материала двойного отверждения вне полости рта (патент на полезную модель № 4740 «Штифтовая культевая вкладка» от 15.07.2008 г., инструкция по применению МЗ Республики Беларусь № 032-0309 «Методика восстановления коронковой части зуба с использованием штифтовой культевой вкладки» от 10.04.2009 г.). Предложенная КШВ изготавливается на гипсовой модели в виде цельной конструкции, вводимой в корень (корни) зуба, и состоит из композитной корневой части, композитной коронковой части и СВШ (рис. 28).

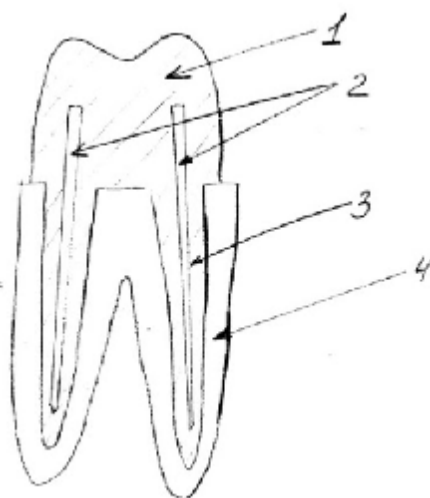


Рис. 28. Схема штифтовой культевой вкладки:

1 — композитная коронковая часть вкладки; 2 — СВШ; 3 — композитная корневая часть вкладки; 4 — корень зуба

Изготовление предлагаемой КШВ осуществляется следующим образом:

1. Предварительный выбор СВШ в соответствии с измеренными на рентгенограмме диаметрами корней зуба.

2. Распломбировывание корневых каналов на $\frac{2}{3}$ их длины дрелем «Гейтс Глидден» с сохранением obturation в апикальной трети 4–5 мм;

расширение корневых каналов калибровочной разверткой в соответствии с диаметром выбранных СВШ.

Эти два этапа не меняются и соответствуют стандартной методике подготовки корневых каналов при использовании штифтовых конструкций.

3. Получение двухслойного одноэтапного оттиска из силиконового материала (корректирующий слой вводится в корневые каналы с помощью эндоканюли).

4. Изготовление гипсовой модели.

5. На гипсовой модели в корневых каналах проводится припасовка СВШ.

6. Покрытие стенок корневых каналов на модели изолирующим слоем.

7. Нанесение на СВШ слоя керамического силана на 60 с.

8. Внесение материала двойного отверждения в корневые каналы на гипсовой модели, введение СВШ в корневые каналы и формирование культи зуба из того же материала. Полимеризация галогенным светом в течение 60 с.

9. Извлечение из модели полученной конструкции и ее механическая обработка (шлифовка).

10. Припасовка готовой конструкции в полости рта и адгезивная фиксация в корневых каналах зуба.

Клинический пример № 3. Пациентка Б., 27 лет, обратилась в РКСП с жалобами на неприятный запах из полости рта в области верхних жевательных зубов справа, а также частое выпадение пломб из зуба 15.

Внешний осмотр: конфигурация лица не изменена, региональные лимфоузлы при пальпации безболезненны, размером до 1 см, движения в ВНЧС свободные.

Осмотр полости рта: слизистая оболочка бледно-розовая, умеренно увлажнена; гигиена полости рта хорошая, ОНІ-S = 0,6; РМА = 0; КПИ = 0,6; ИРОПЗ = 0,8. Прикус ортогнатический.

Со слов пациентки, зуб 15 ранее неоднократно подвергался лечению по поводу кариеса и его осложнений. Зуб устойчив. Объективно выявлена несостоятельность композитных реставраций в области контактных пунктов в зубе 15 (рис. 29). На дентальной рентгенограмме виден рентгеноконтрастный материал на всем протяжении корневого канала зуба 15, изменений в периапекальных тканях нет (рис. 30). На основании проведенного исследования был поставлен диагноз: дефект твердых тканей зуба 15.

Значение индекса ИРОПЗ = 0,8 говорит о необходимости изготовления ортопедической реставрации, а объем утраченных твердых тканей зуба, который виден на прицельной рентгенограмме, позволяет предполагать необходимость использования штифтовой системы. Для принятия окончательного решения было необходимо убрать композитные реставрации и клинически оценить объем оставшихся твердых тканей зуба. Перед этим был получен частичный силиконовый оттиск, который можно использовать для изготовления прямым методом временной коронки на зуб 15 в случае необходимости (рис. 31).

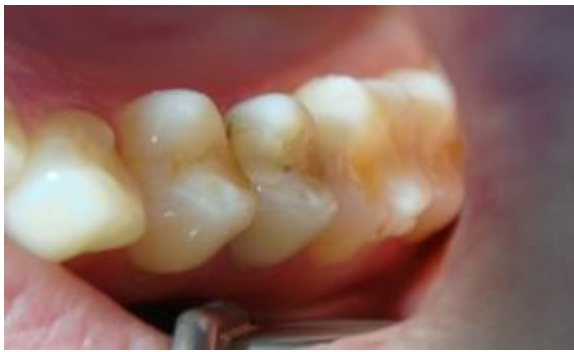

Рис. 29. Исходная клиническая картина:
дефект твердых тканей зуба 15

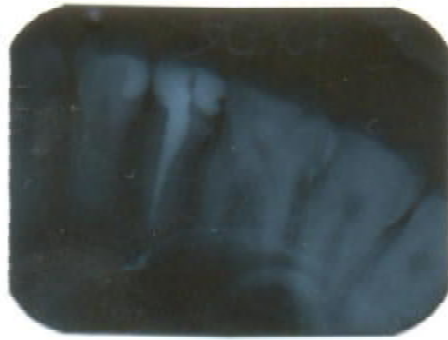

Рис. 30. Рентгенограмма зуба 15

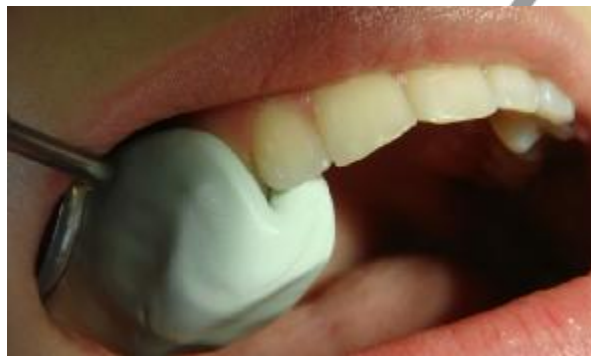

Рис. 31. Получение оттиска для изготовления временной коронки

Затем были удалены композитные реставрации (рис. 32), инфицированный дентин и, учитывая объем оставшихся твердых тканей, эллиптическую форму и выраженную конусность корневого канала, а также желание пациентки получить долгосрочный гипоаллергенный и высокоэстетичный результат, был принят следующий план лечения:

- 1) восстановление культи зуба 15 индивидуальной КШВ с использованием СВШ;
- 2) изготовление временной коронки на зуб 15;
- 3) изготовление керамической коронки на зуб 15.

Следует отметить, что в случае протезирования керамическими конструкциями необходимо использовать только эстетичные штифты, а также штифты, позволяющие проводить в дальнейшем адгезивную технику фиксации керамических ортопедических конструкций. Этим требованиям и отвечают эластичные СВШ.

Этапы восстановления коронковой части зуба 15 КШВ с использованием СВШ:

1. Предварительный выбор СВШ в соответствии с измеренным на рентгенограмме диаметром корня зуба. Диаметр выбранного СВШ = 1,375 мм (рис. 33).

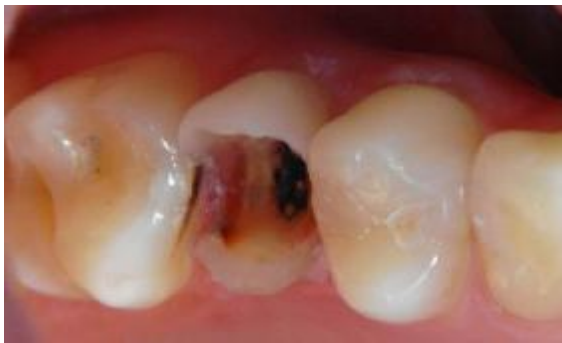

Рис. 32. Зуб 15 после удаления композитных реставраций



Рис. 33. Стекловолоконные штифты и развертки

2. Распломбировывание корневого канала на $\frac{2}{3}$ его длины дрилем «Гейтс Глидден» с сохранением obturation в апикальной трети 4–5 мм и калибровка корневого канала разверткой соответствующего СВШ диаметра (рис. 34, 35).

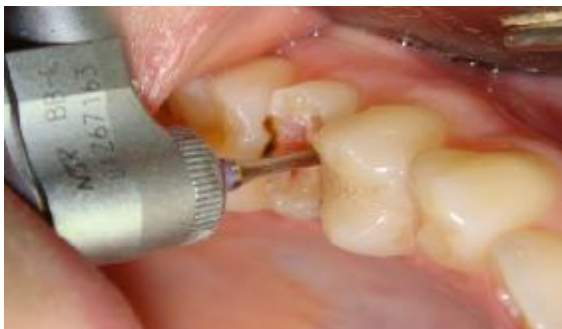

Рис. 34. Калибровка корневого канала

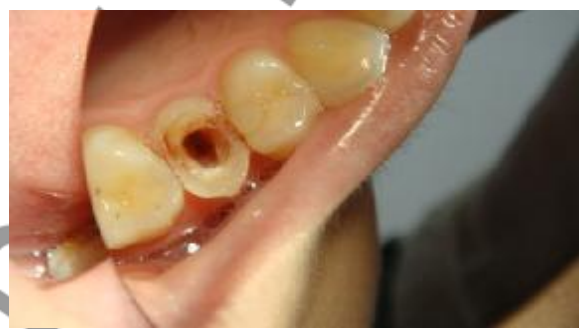

Рис. 35. Корневой канал после калибровки

3. Получение двухчелюстного двухслойного одноэтапного оттиска из силиконового материала (корректирующий слой вводился в корневой канал с помощью эндоканюли) с использованием стандартного пластмассового штифта (рис. 36–38).

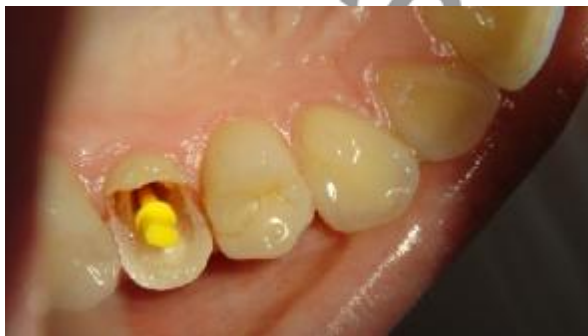

Рис. 36. Припасовка стандартного пластмассового штифта



Рис. 37. Получение двухчелюстного двухслойного оттиска

4. Изготовление модели из супергипса (рис. 39).

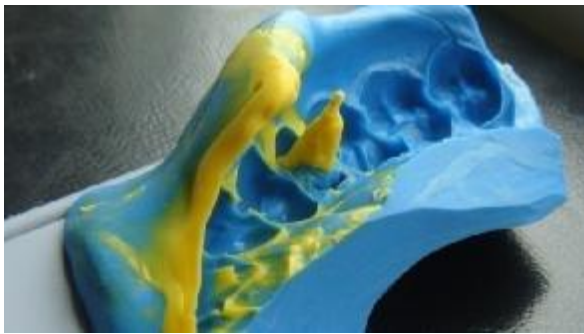


Рис. 38. Оттиск канала корня

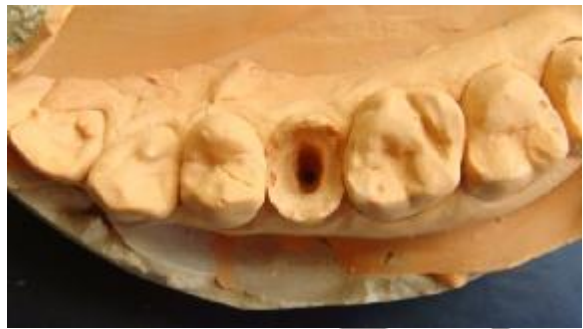

Рис. 39. Модель из супергипса

5. На модели проводилась припасовка СВШ (рис. 40) и наносился изолирующий материал (глицерин) на стенки корневого канала и оставшиеся стенки зуба (рис. 41).

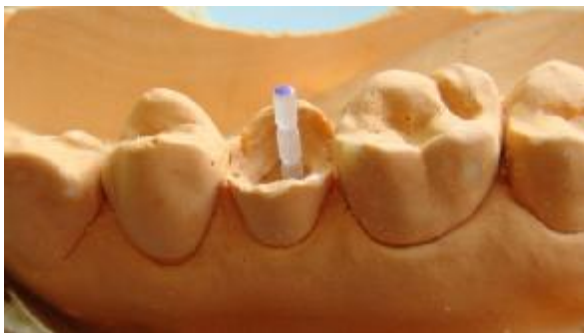

Рис. 40. Припасовка штифта

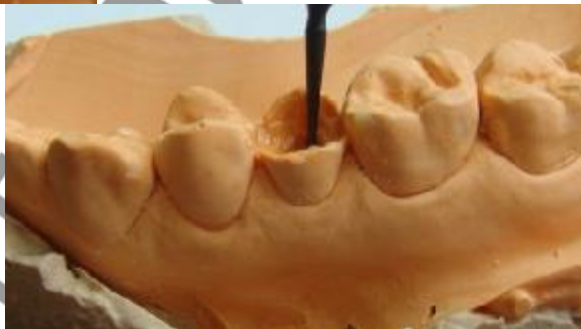

Рис. 41. Нанесение изолирующего материала

6. С помощью эндотипсы вносился композитный материал двойного отверждения в корневой канал на модели, затем вводился силанизированный СВШ и формировалась культевая часть из того же материала (рис. 42, 43). Далее проводилась полимеризация галогенным светом в течение 60 с.

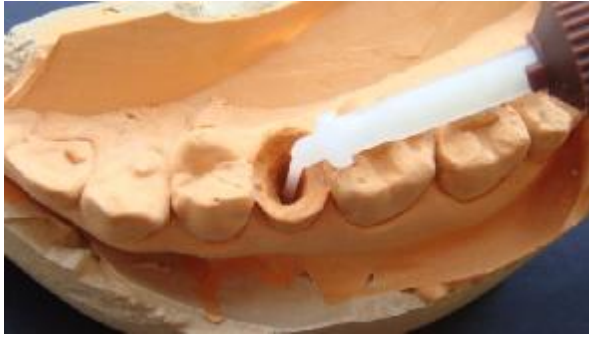

Рис. 42. Внесение композитного материала

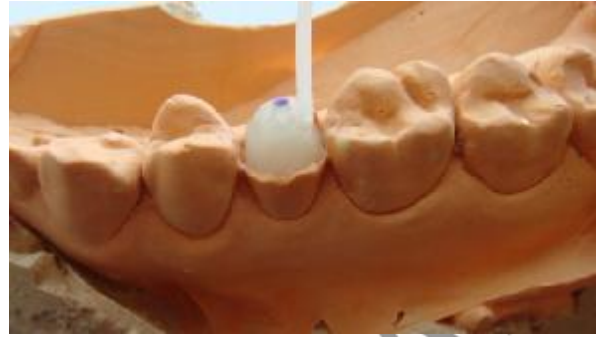

Рис. 43. Формирование культевой части вкладки

7. Из гипсовой модели извлекалась полученная КШВ (рис. 44). Шлифовка полученной вкладки проводилась карборундовыми и алмазными головками, штифт на жевательной поверхности обрезался алмазным диском.

8. После шлифовки (рис. 45) проводилась припасовка КШВ в корневом канале в полости рта (рис. 46). Далее проводилась ее фиксация в полости рта, для чего использовались те же композитный материал и адгезивная система двойного отверждения («LuxaCore» и «LuxaBond» (DMG)), что и для изготовления, — это позволило создать моноблок «штифт – композитный материал – дентин».

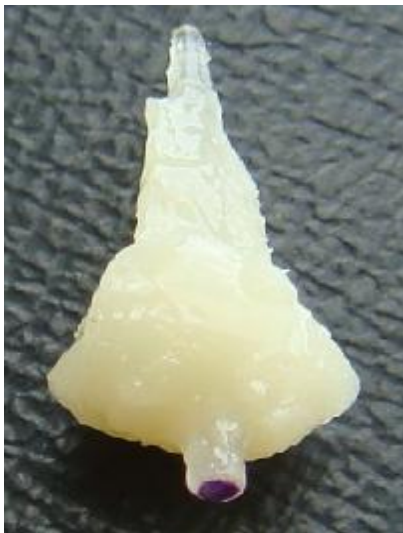

Рис. 44. Штифтовая культевая вкладка до шлифовки

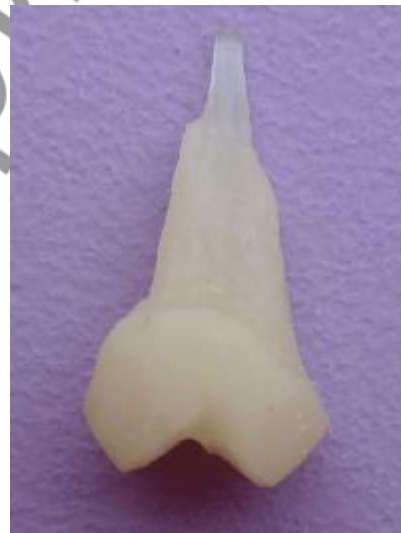

Рис. 45. Штифтовая культевая вкладка после шлифовки

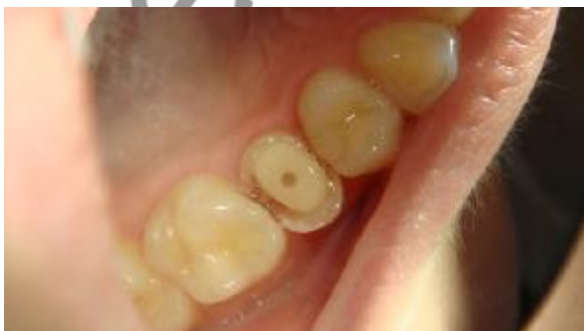

Рис. 46. Припасовка штифтовой культевой вкладки в полости рта

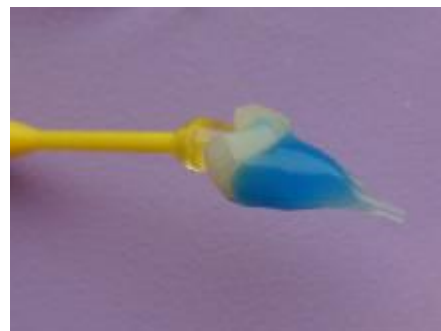

Рис. 47. Протравливание вкладки

Сначала к фиксации подготавливалась КШВ: наносилась 37%-ная ортофосфорная кислота (рис. 47), смывалась, вкладка высушивалась, наносились бонд двойного отверждения (рис. 48) и керамический силан на сам штифт (рис. 49).

Затем к фиксации КШВ подготавливались твердые ткани зуба в полости рта: наносилась 37%-ная ортофосфорная кислота (рис. 50), смывалась, высушивались эмаль и дентин, наносился бонд двойного отверждения (рис. 51). Потом в корневой канал вносился композитный материал двойного отверждения (рис. 52), вводилась КШВ (рис. 53), проводилась полимеризация галогеновым светом в течение 60 с и убирались излишки фиксирующего материала (рис. 54).

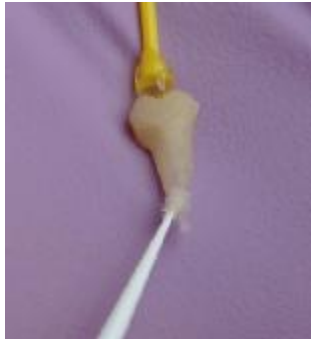

Рис. 48. Нанесение бонда

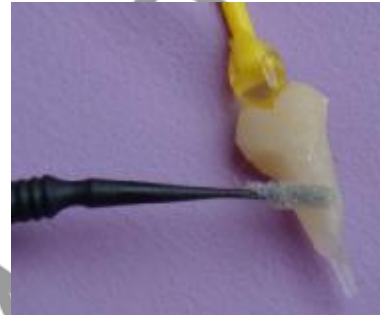

Рис. 49. Нанесение керамического силана

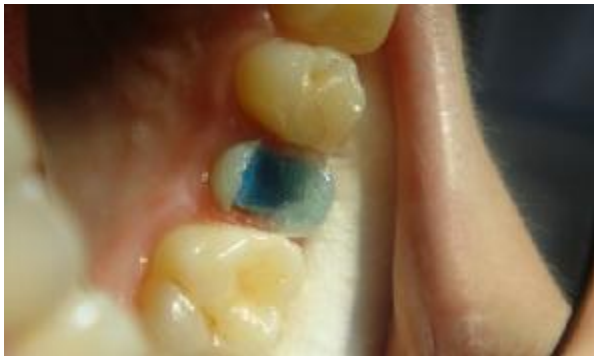

Рис. 50. Протравливание эмали и дентина

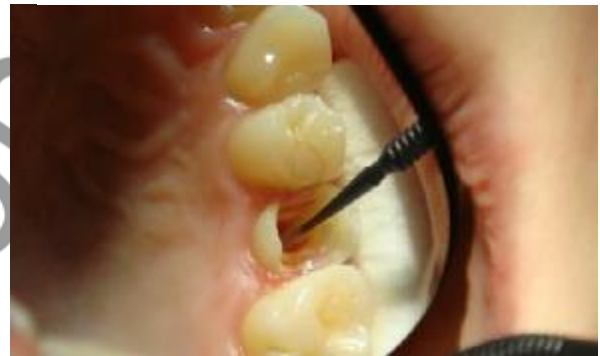

Рис. 51. Внесение в корневой канал бонда

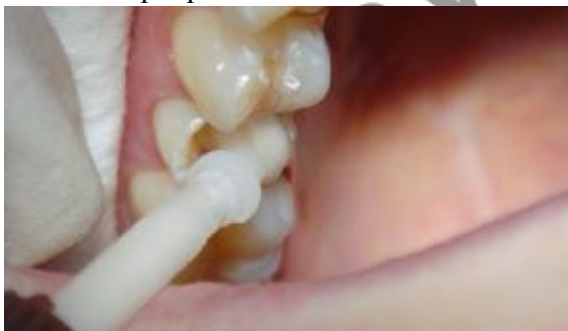

Рис. 52. Внесение в корневой канал композитного материала

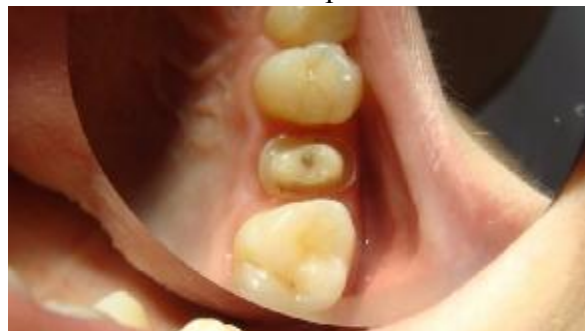

Рис. 53. Фиксация штифтовой культевой вкладки

9. Получали рабочий оттиск верхней и вспомогательный оттиск нижней челюстей (рис. 55, 56).

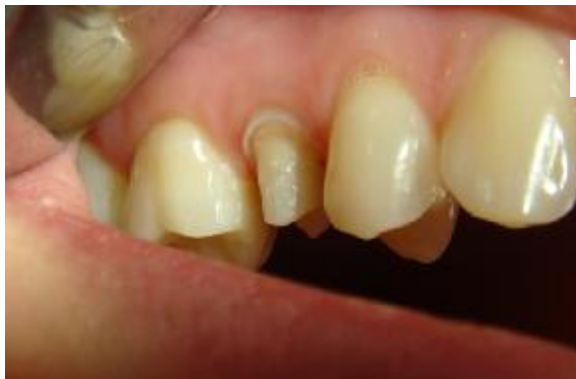
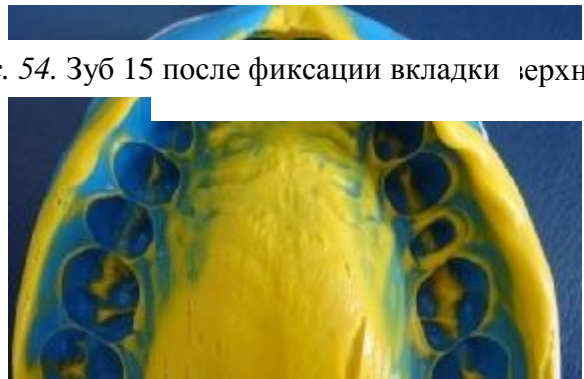
Рис. 54. Зуб 15 после фиксации вкладки верхней челюсти



10. Изготавливалась временная коронка, для чего использовался бис-акриловый материал для временных конструкций «LuxaTemp» (DMG), который вносился в частичный силиконовый оттиск, полученный до препарирования зуба (рис. 57), а сам оттиск вводился в полость рта (рис. 58).

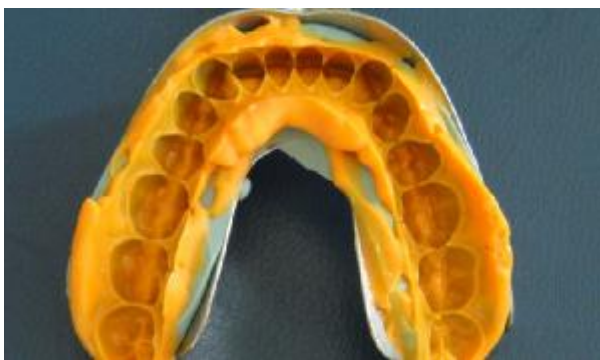

Рис. 56. Вспомогательный оттиск нижней челюсти

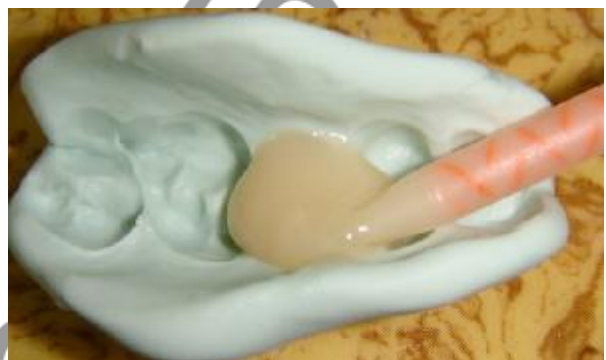

Рис. 57. Внесение в оттиск пластмассы для изготовления временной коронки

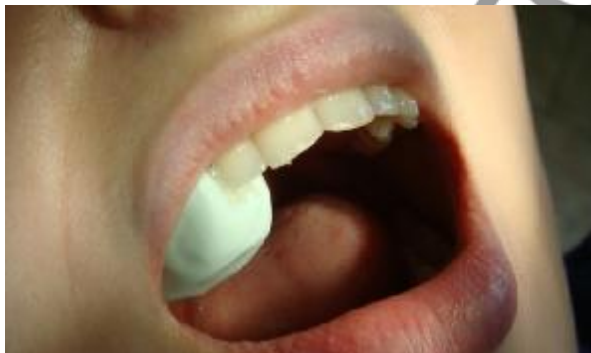

Рис. 58. Оттиск с пластмассой в полости рта

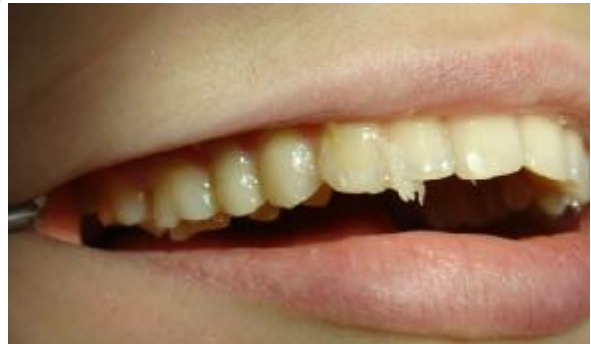

Рис. 59. Верхняя челюсть после снятия оттиска

После извлечения оттиска из полости рта (рис. 59) проводилась шлифовка краев, коррекция окклюзии и фиксация временной коронки на безэвгенольный материал для временной фиксации (рис. 60, 61). На этом этапе также определялся цвет зубов и керамической коронки (рис. 62) с использованием расцветки VITA 3D-

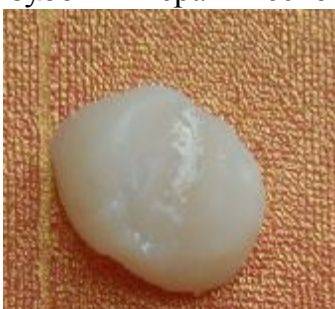

Рис. 60. Препарирование модели

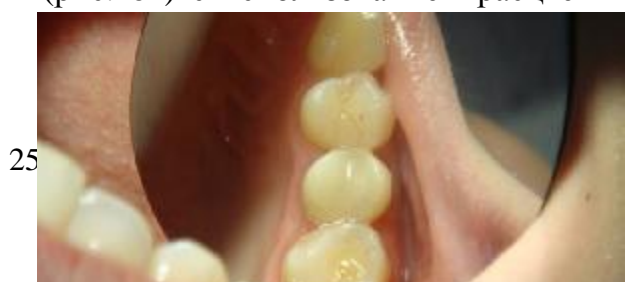

Рис. 61. Временная коронка

MASTER.

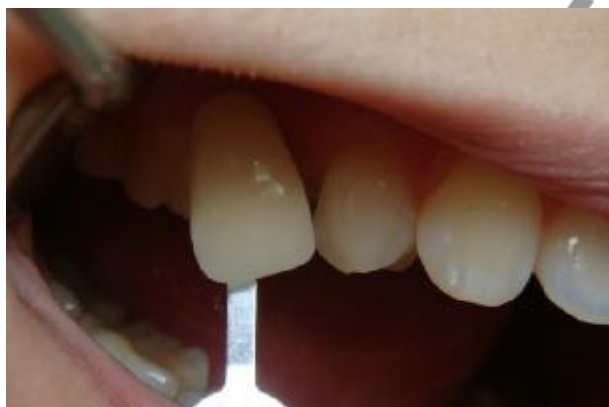

Рис. 62. Определение цвета

Во второе посещение была проведена припасовка и адгезивная фиксация керамической коронки в полости рта (рис. 63, 64).

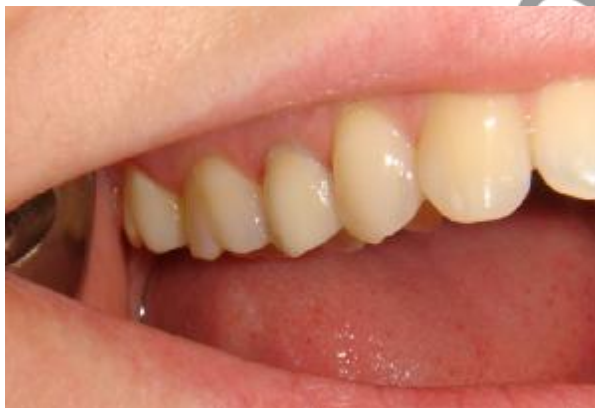

Рис. 63. Припасовка на зуб 15 металло-керамической коронки

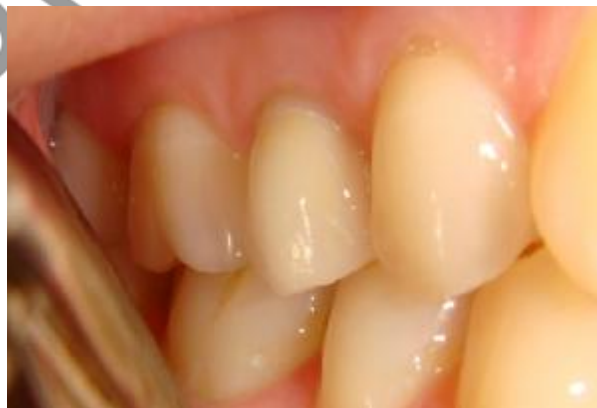

Рис. 64. Фиксация керамической коронки на зуб 15

Применение КШВ имеет следующие преимущества:

- высокая точность конструкции, так как материал двойного отверждения полимеризуется медленнее, чем в полости рта;
- нет необходимости в длительном пребывании пациента в стоматологическом кресле — все трудоемкие этапы выполняются вне полости рта на гипсовой модели;

– нет риска получить микротрещины в фиксирующем слое материала во время механической обработки (шлифовки) восстановленной композитной культи (шлифовка проводится вне полости рта перед этапом фиксации конструкции в полости рта).

Предложенная методика восстановления коронковой части зуба с использованием КШВ, изготовленной вне полости рта, неизбежно удлиняет сроки протезирования. Однако она позволяет сократить сроки пребывания пациента на стоматологическом приеме и обеспечивает более высокое качество ортопедического лечения.

ПРИМЕНЕНИЕ ЭЛАСТИЧНЫХ СТЕКЛОВОЛОКОННЫХ ШТИФТОВ ДЛЯ ИЗГОТОВЛЕНИЯ РАЗБОРНОЙ ШТИФТОВОЙ КУЛЬТЕВОЙ ВКЛАДКИ

В большинстве случаев в многокорневых зубах корневые каналы не параллельны друг другу, поэтому качественное изготовление цельной КШВ невозможно. В таких клинических случаях изготавливалась разборная КШВ с использованием стандартных эластичных СВШ (патент на полезную модель № 5045 «Штифтовая культевая вкладка для восстановления многокорневых зубов» от 12.11.2008 г., инструкция по применению МЗ Республики Беларусь № 110-1109 «Методика восстановления коронковой части многокорневых зубов с использованием разборной штифтовой культевой вкладки» от 18.12.2009 г.).

Задача, на решение которой направлена предлагаемая методика восстановления коронковой части зуба, — повышение качества восстановления штифтовыми конструкциями коронковой части многокорневых зубов с непараллельными корневыми каналами, а также создание удобства и комфорта для пациента.

Поставленная задача решается применением разборной КШВ (изготавливаемой вне полости рта на гипсовой модели в виде конструкции, вводимой в корень зуба, состоящей из композитных корневой и коронковой частей, которые армированы СВШ), а также СВШ, вводимого в корневой канал через отверстие в композитной коронковой части (рис. 65).

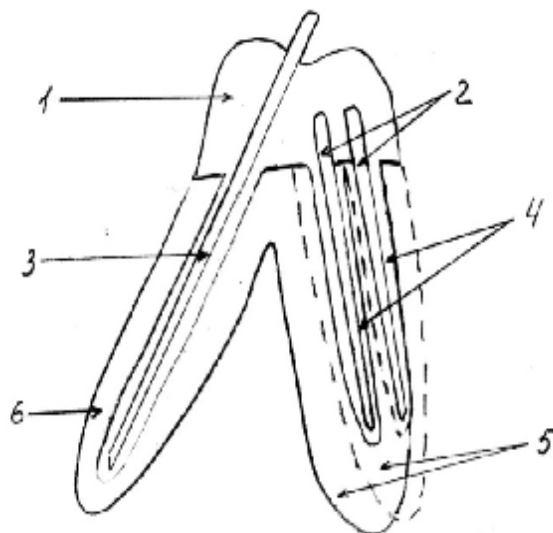


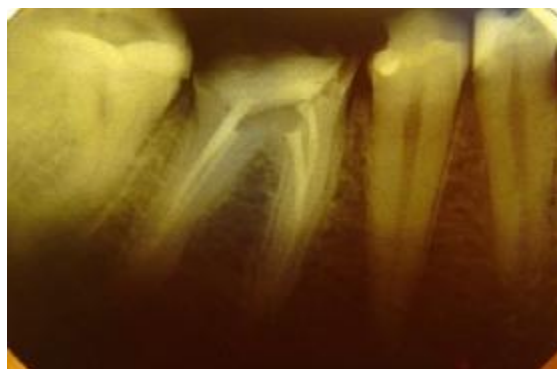Рис. 65. Схема разборной штифтовой культевой вкладки, установленной в зубе:
 1 — композитная коронковая часть вкладки; 2 — СВШ, монолитно связанные с композитной коронковой частью вкладки; 3 — СВШ, вводимый через отверстие в композитной коронковой части вкладки; 4 — композитная корневая часть вкладки;
 5 — медиальный корень зуба; 6 — дистальный корень зуба

Клинический пример № 4. Пациент К., 32 года, обратился в РКСП с жалобами на затрудненное пережевывание пищи и частое выпадение пломб из зуба 46.

Внешний осмотр: конфигурация лица не изменена, региональные лимфоузлы не пальпируются, движения в ВНЧС свободные.

Осмотр полости рта: слизистая оболочка бледно-розовая, умеренно увлажнена; гигиена полости рта удовлетворительная, ОНЧ-S = 0,8; РМА = 0; КПИ = 0,4; ИРОПЗ = 0,9. Прикус ортогнатический.

Со слов пациента, зуб 46 ранее подвергался неоднократному лечению по поводу кариеса и его осложнений. Объективно коронковая часть зуба 46 отсутствует, оставшиеся твердые ткани кариесом не поражены (рис. 66). Корень зуба 46 устойчив. На денальной рентгенограмме виден рентгеноконтрастный материал на всем протяжении корневых каналов зуба 46, изменений в периапикальных тканях нет (рис. 67).



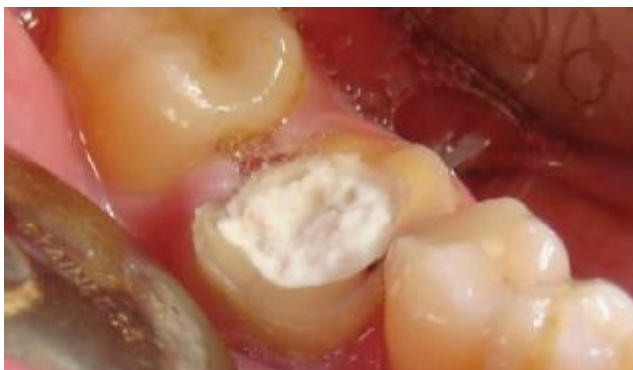

Рис. 66. Исходная клиническая ситуация

Рис. 67. Рентгенограмма
зуба 46

Диагноз: дефект твердых тканей зуба 46.

План лечения:

- 1) проведение профессиональной и нормализация индивидуальной гигиены полости рта;
- 2) восстановление культи зуба 46 разборной КШВ с использованием СВШ;
- 3) изготовление временной коронки на зуб 46;
- 4) изготовление металлокерамической коронки на зуб 46.

В первое посещение после обследования были проведены профессиональная гигиена полости рта, мотивация и обучение индивидуальной гигиене полости рта.

Во второе посещение ОНI-S = 0,6, гигиена полости рта хорошая. После удаления временной пломбы были проведены этапы восстановления коронковой части зуба с применением разборной КШВ:

1. Предварительный выбор СВШ в соответствии с измеренными на рентгенограмме диаметрами корней зуба 46 (рис. 67). Диаметр выбранных СВШ = 1,25.

2. Распломбировывание корневых каналов на $\frac{2}{3}$ их длины дрелем «Гейтс Глидден», сохраняя obturation в апикальной трети 4–5 мм; калибровка корневых каналов разверткой соответствующего СВШ диаметра (рис. 68). В представленной клинической ситуации зуб 46 был четырехканальный, но было решено распломбировать три наиболее прямых канала.

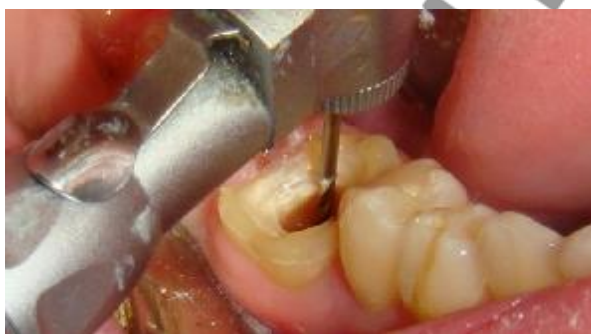

Рис. 68. Калибровка корневых каналов

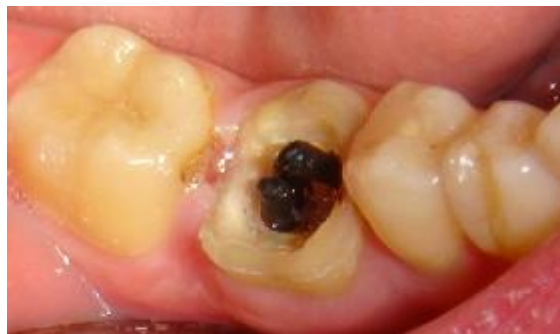

Рис. 69. Припасовка пластмассовых штифтов

3. В корневых каналах проводилась припасовка стандартных пластмассовых штифтов, и получался частичный двухчелюстной двухслойный одноэтапный оттиск (корректирующий слой вводился в корневые каналы с помощью эндоканюли) (рис. 69, 70).

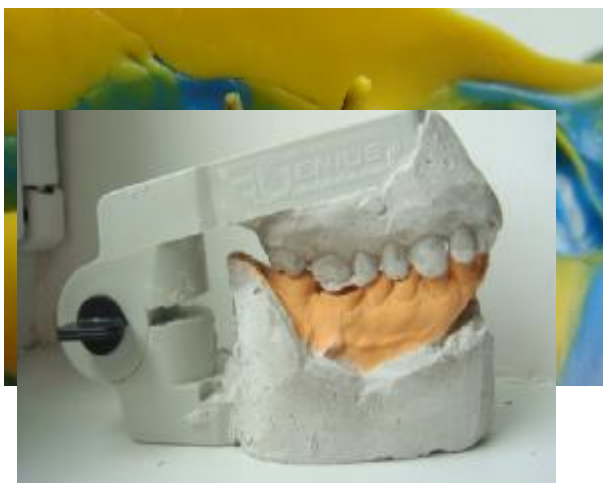

Рис. 70. Двухслойный оттиск

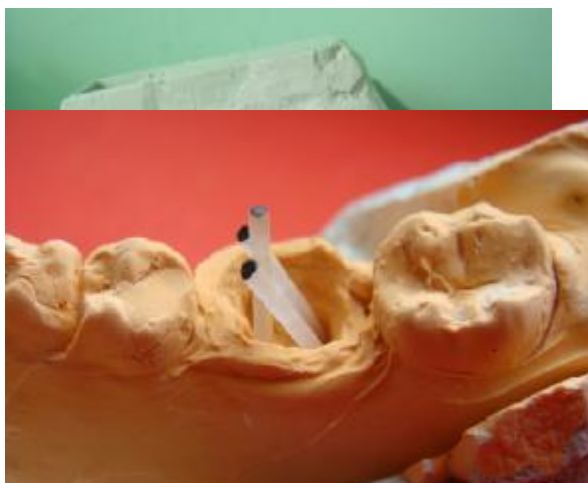

Рис. 71. Изготовление моделей

4. Изготовление гипсовых моделей верхней и нижней челюстей с одновременной заливкой в окклюдатор (рис. 71, 72).

5. На модели в корневых каналах проводилась припасовка СВШ (рис. 73).

6. На модели в корневые каналы вносился изолирующий слой глицерина, избытки которого убирались бумажными штифтами (рис. 74, 75).

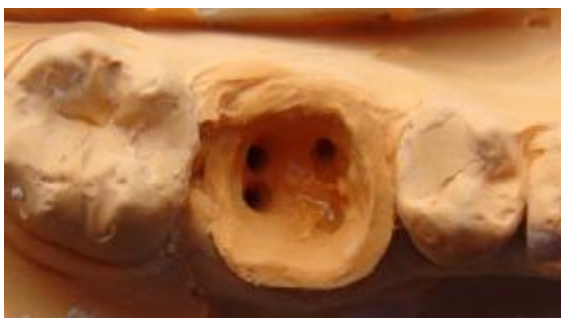

Рис. 72. Модели верхней и нижней челюстей



Рис. 73. Припасовка стекловолоконных штифтов

Рис. 74. Нанесение на модели изолирующего материала

Рис. 75. удаление излишков изолирующего материала

7. Внесение на гипсовой модели композитного материала двойного отверждения «LuxaCore» (DMG) в медиально-язычный корневой канал зуба 46, введение в канал силанизированного СВШ и формирование культи зуба из того же композитного материала (рис. 76, 77). В корневые каналы дистального корня зуба 46 вводились предварительно покрытые изолирующим слоем СВШ и выводились, оставляя отверстия в культе (рис. 78, 79).



Рис. 76. Внесение композитного материала двойного отверждения

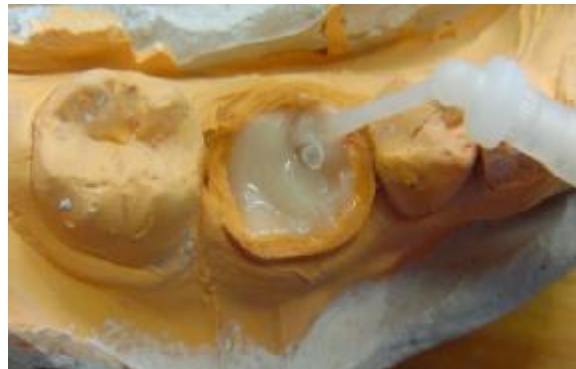

Рис. 77. Введение штифта и формирование культи зуба

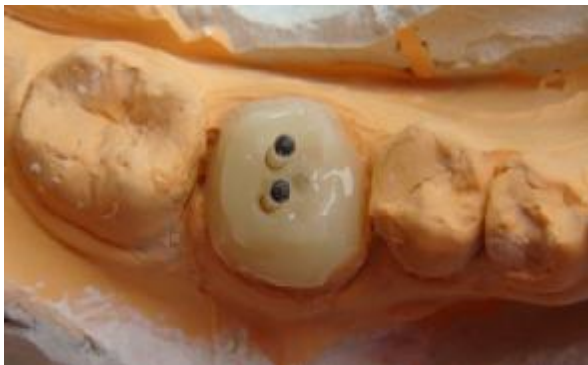

Рис. 78. Введение в дистальные корневые каналы штифтов

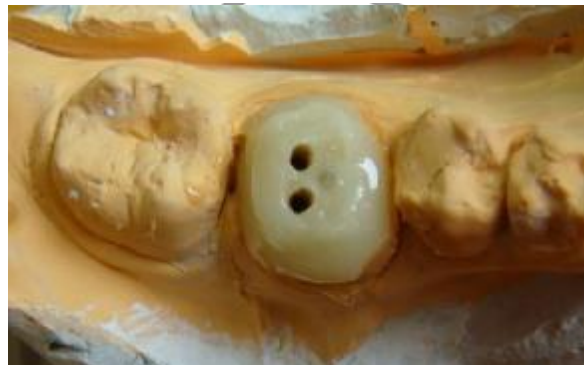

Рис. 79. Формирование отверстий в композитной культе

8. Полимеризация конструкции галогеновым светом в течение 60 с.
9. Извлечение из модели полученной конструкции и ее механическая обработка — шлифовка (рис. 80).




Рис. 80. Разборная вкладка для зуба 46 после шлифовки

10. После припасовки вкладки на модели (рис. 81) проводилась припасовка полученной конструкции в полости рта (рис. 82).

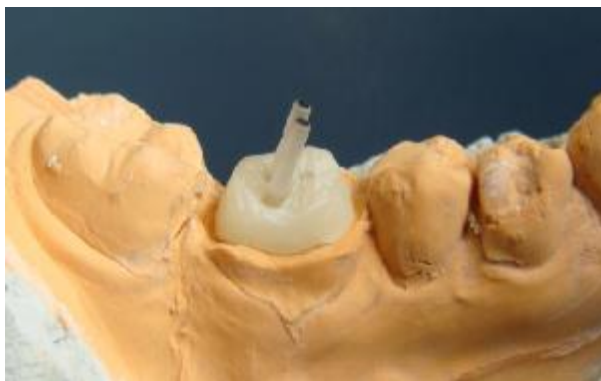

Рис. 81. Припасовка вкладки после шлифовки на модели

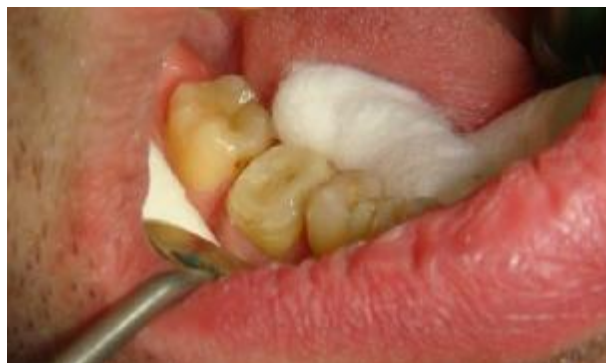

Рис. 82. Припасовка разборной штифтовой культевой вкладки в полости рта

11. Адгезивная фиксация разборной КШВ в корневых каналах зуба в полости рта с использованием бонда двойного отверждения «LuxaBond» (DMG) и композитного материала двойного отверждения «LuxaCore» (DMG). Вначале проводилось протравливание, бондирование вкладки и силанизация штифтов (рис. 83, 84). Затем — протравливание и бондирование твердых тканей зуба (рис. 85, 86), после чего композитный материал двойного отверждения вносился во все корневые каналы зуба 46 и устанавливалась часть разборной вкладки в медиально-язычный корневой канал (рис. 87). Далее в дистальные корневые каналы через отверстия в культе вводились СВШ (рис. 88) и проводилась полимеризация галогеновым светом в течение 60 с.



Рис. 83. Протравливание вкладки

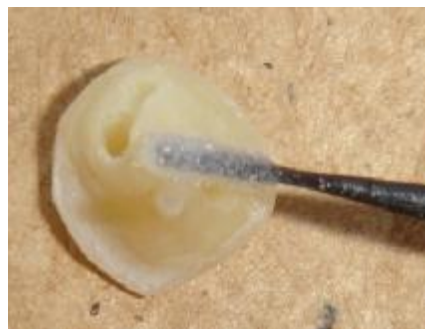

Рис. 84. Нанесение на вкладку бонда

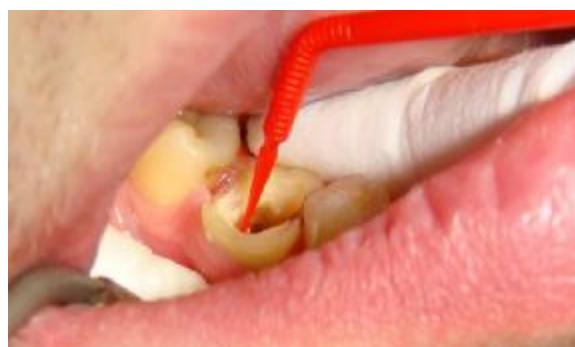
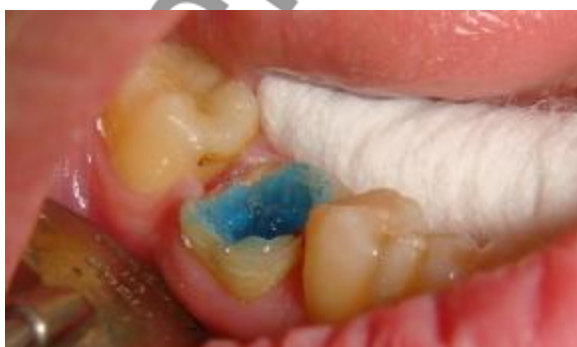
Рис. 85. Протравливание эмали и дентина

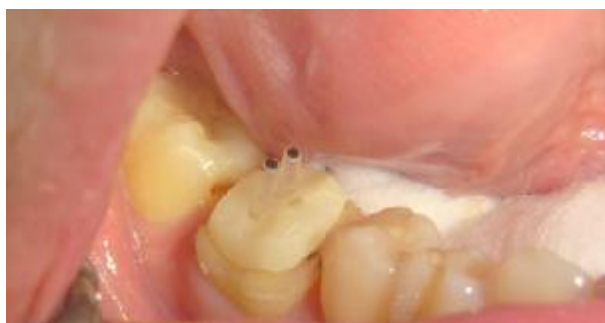

Рис. 86. Внесение в корневые каналы бонда

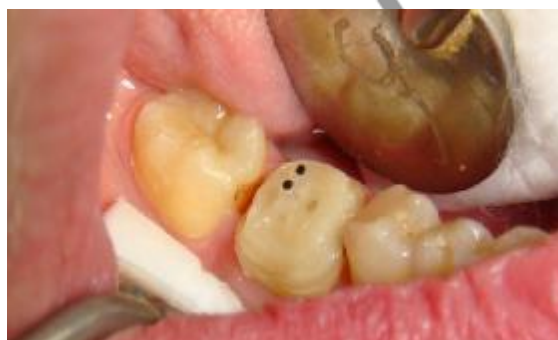

Рис. 87. Введение вкладки в медиально-язычный корневой канал

Рис. 88. Введение стекловолоконных штифтов в дистальные каналы через отверстия в композитной культе

12. Обрезка штифтов, удаление излишков фиксирующего материала, получение рабочего и вспомогательного оттисков, определение цвета керамической облицовки и изготовление временной коронки методом прямой формовки (рис. 89, 90).

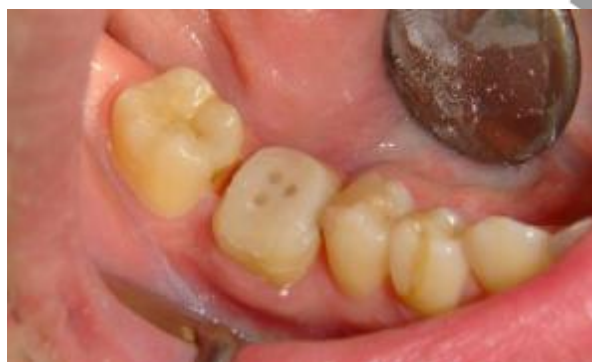

Рис. 89. Культя зуба 46 после фиксации разборной вкладки

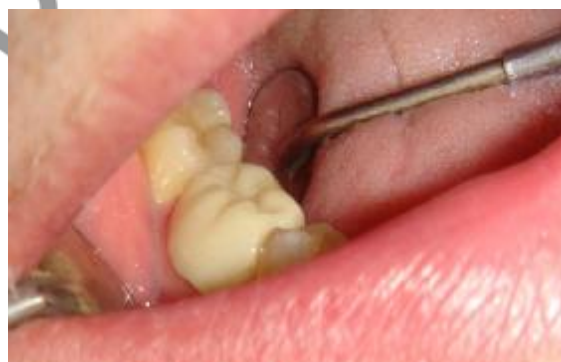
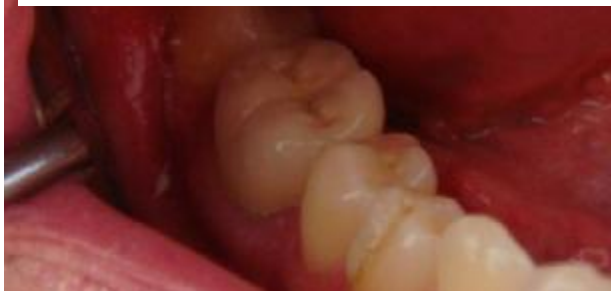
Рис. 90. Фиксация временной коронки на зуб 46

В третье посещение проводилась припасовка и фиксация металлокерамической коронки в полости рта (рис. 91).

Предло- дика восстано- вой части зуба лучить надеж- протезирования зубов с непа-

Рис. 91. Результат протезирования зуба 46



женная мето- ления коронко- позволяет по- ный резуль- тат многокор- ных параллельными

корневыми каналами.

ПРИМЕНЕНИЕ КОМБИНИРОВАННОЙ РАЗБОРНОЙ ШТИФТОВОЙ КУЛЬТЕВОЙ ВКЛАДКИ С ИСПОЛЬЗОВАНИЕМ ЭЛАСТИЧНЫХ СТЕКЛОВОЛОКОННЫХ ШТИФТОВ

В клинических ситуациях, когда в многокорневых зубах корневые каналы не параллельны друг другу и качественное изготовление цельной КШВ даже непрямым методом невозможно, целесообразно изготовление на гипсовой модели разборной штифтовой культевой конструкции, например с использованием эластичных СВШ. Однако противопоказанием к их применению являются поддесневые дефекты твердых тканей зубов, так как в таких клинических ситуациях невозможно провести адгезивную технику фиксации. В этих случаях показано применение металлических КШВ — цельнолитых и разборных.

В случае применения разборной металлической штифтовой вкладки существует проблема точности изготовления так называемого «замыкающего» металлического штифта, вводимого в непараллельный корневой канал через отверстие в литой культе. При изготовлении этого штифта из воска с последующим отлитием возникает проблема при припасовке штифта — он зачастую не соответствует диаметру отверстия в литой культе, поэтому введение его в корневой канал становится невозможным. В США эта проблема решается применением стандартных штифтов из беззольной пластмассы, которые более точно соответствуют диаметру отверстия в литой культе, но их необходимо также отливать, кроме того, они не сертифицированы в Республике Беларусь. Эту проблему нами было предложено решать использованием стандартного СВШ, который не нужно отливать и применение которого позволяет получить точный «замыкающий» штифт. Также следует отметить и проблему извлечения металлической разборной КШВ из непараллельных корневых каналов при необходимости ревизии и повторного эндодонтического лечения корневых каналов зуба. Целиком такую конструкцию извлечь нельзя вследствие непараллельности конструктивных элементов друг другу. Поэтому для ее извлечения необходимо выпилить «замыкающий» металлический штифт (введенный в непараллельный корневой канал), что редко представляется возможным из-за высокой твердости металла и может привести к расколу зуба. Решить эту проблему помогает применение стандартного СВШ как «замыкающего» штифта. При повторном эндодонтическом лечении зуба СВШ без труда выпиливается из непараллельного корневого канала, и далее извлекается литая часть КШВ.

Поэтому для снижения трудоемкости процесса восстановления коронковой части многокорневого зуба перед протезированием, создания удобства и комфорта для пациента, а также для возможности качественного протезирования в сложной клинической ситуации при поддесневом дефекте твердых тканей многокорневого зуба с непараллельными корневыми каналами было предложено применение комбинированной разборной КШВ с использованием СВШ (удостоверение на рационализаторское предложение № 1672 «Комбинированная разборная штифтовая культевая вкладка» от 10.07.2009 г.). Предложенная комбинированная разборная КШВ изготавливается на гипсовой модели в виде конструкции, вводимой в корень зуба, состоящей из литой корневой и коронковой частей и СВШ, вводимого в непараллельный корневой канал через отверстие в литой культе (рис. 92).

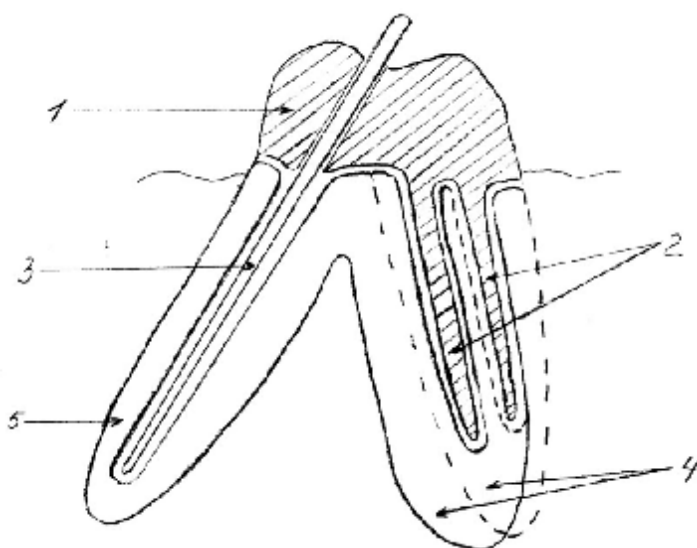


Рис. 92. Схема комбинированной разборной штифтовой культевой вкладки, установленной в зубе:

1 — литая коронковая часть вкладки; 2 — литая корневая часть вкладки; 3 — стекловолоконный штифт; 4 — медиальный корень зуба; 5 — дистальный корень зуба

Клинический пример № 5. Пациент П., 49 лет, обратился в РКСП с жалобами на затрудненное пережевывание пищи и частое выпадение пломб из зуба 37.

Внешний осмотр: конфигурация лица не изменена, региональные лимфоузлы не пальпируются, движения в ВНЧС свободные.

Осмотр полости рта: слизистая оболочка бледно-розовая, умеренно увлажнена; гигиена полости рта удовлетворительная, ОНІ-S = 0,8; РМА = 0; КПИ = 0,6; ИРОПЗ = 0,9. Прикус ортогнатический.

Со слов пациента, зуб 36 был удален два месяца назад вследствие обострения хронического апикального периодонтита, зуб 37 ранее был неоднократно лечен по поводу кариеса и его осложнений. Объективно: зуб 36 отсутствует, зубы 34 и 35 интактные. Коронковая часть зуба 37 отсутствует, при

зондировании с медиальной поверхности — поддесневой дефект на глубину 1 мм, с вестибулярной, язычной и дистальной поверхностями — поддесневой дефект на глубину 0,5 мм, оставшиеся твердые ткани зуба кариесом не поражены; корень зуба 37 устойчив. На дентальной рентгенограмме рентгеноконтрастный материал прослеживается на всем протяжении корневых каналов зуба 37, изменений в периапикальных тканях нет.

Диагноз: частичная вторичная адентия нижней челюсти (III класс по Кеннеди), поддесневой дефект твердых тканей зуба 37.

План лечения:

1) проведение профессиональной и нормализация индивидуальной гигиены полости рта;

2) восстановление культи зуба 37 комбинированной разборной КШВ с использованием СВШ;

3) препарирование зубов 34, 35 и изготовление временного пластмассового мостовидного протеза с опорой на зубы 34, 35 и 37;

4) изготовление металлокерамического мостовидного протеза с опорой на зубы 34, 35 и 37.

Во второе посещение ОНI-S = 0,6, гигиена полости рта хорошая. После удаления временной пломбы были проведены этапы восстановления коронковой части зуба 37 с применением комбинированной разборной КШВ:

1. Предварительный подбор СВШ в соответствии с измеренным на рентгенограмме диаметром дистального корня зуба.

2. Распломбировывание медиального и дистального корневых каналов на $\frac{2}{3}$ их длины дрелем «Гейтс Глидден», сохраняя obturation в апикальной трети 4–5 мм; дистальный корневой канал калиброван на необходимую величину разверткой в соответствии с выбранным СВШ.

3. Получение двухчелюстного двухслойного одноэтапного оттиска из силиконового материала (корректирующий слой вводится в корневые каналы с помощью канюли) (рис. 93).

4. Изготовление гипсовой модели.

5. Покрытие стенок корневых каналов на модели изолирующим слоем (глицерином).

6. На гипсовой модели проводилась моделировка воском корневой медиальной части и коронковой части штифтовой конструкции, в корневой канал дистального корня вводился предварительно покрытый изолирующим слоем глицерина СВШ и выводился, оставляя отверстие в восковой культевой части (рис. 94).

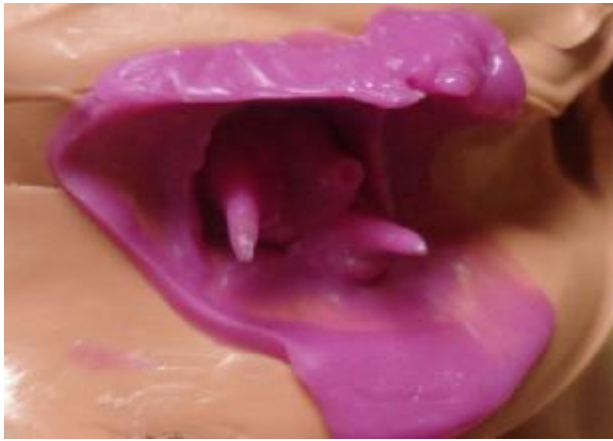

Рис. 93. Двухчелюстной двухслойный одноэтапный оттиск



Рис. 94. Восковая композиция вкладки с припасованным СВШ

7. Восковая композиция передавалась в зуботехническую лабораторию для проведения этапа литья (рис. 95, 96).

8. На гипсовой модели проводилась припасовка отлитой части комбинированной разборной КШВ, а также припасовка СВШ в дистальном канале через созданное на предыдущем этапе отверстие в культевой части (рис. 97).



Рис. 95. Восковая композиция



Рис. 96. Отлитая вкладка



Рис. 97. Припасовка комбинированной разборной штифтовой культевой вкладки на модели

9. Припасовка литой части конструкции в корневых каналах в полости рта и фиксация ее на СИЦ «СХ Plus» (Shofu) в корневом канале медиального корня зуба в полости рта. Затем в корневой канал дистального корня через отверстие в культе вводился СВШ и фиксировался согласно всем этапам адгезивной техники с использованием композитного материала двойного отверждения «LuxaCore» (DMG).

10. Обрезка СВШ, удаление излишков фиксирующего материала, препарирование зубов 34 и 35, получение рабочего и вспомогательного оттисков, определение центральной окклюзии и изготовление временного пластмассового мостовидного протеза с опорой на зубы 34, 35 и 37.

В третье посещение проводилась припасовка каркаса металлокерамического мостовидного протеза с опорой на зубы 34, 35 и 37 и определение цвета керамической облицовки.

В четвертое посещение проводилась припасовка и фиксация металлокерамического мостовидного протеза с опорой на зубы 34, 35 и 37.

Предложенная методика восстановления коронковой части зуба доступна в применении и при соблюдении несложных правил гарантирует надежный результат протезирования в случае, когда корневые каналы в многокорневых зубах непараллельны друг другу, а дефект твердых тканей зуба является поддесневым. Применение комбинированной разборной КШВ позволяет решить комплекс функциональных задач протезирования в сложных клинических ситуациях.

ВЫВОДЫ

1. Для восстановления коронковой части зубов всех функциональных групп перед протезированием рекомендуется применение эластичных СВШ и штифтовых конструкций с использованием эластичных СВШ.

2. При восстановлении коронковой части зуба с использованием эластичного СВШ рекомендуется его погружение на $\frac{2}{3}$ длины корня, при этом толщина стенки зуба в пришеечной области должна быть 1,4 мм и более.

3. При протезировании безметалловыми конструкциями восстановление коронковой части зуба с использованием эластичных СВШ является наиболее оптимальным методом.

4. При протезировании металлокерамическими, металлоакриловыми, литыми и штампованными конструкциями восстановление коронковой части зуба с использованием эластичных СВШ является методом выбора.

5. Не рекомендуется восстановление коронковой части зуба с поддесневыми дефектами твердых тканей с использованием прямого и лабораторного методов применения эластичных СВШ. При поддесневых дефектах твердых тканей многокорневых зубов рекомендуется использование комбинированной разборной КШВ с применением эластичных СВШ. Не рекомендуется использование эластичных СВШ при восстановлении коронковой части зуба с ИРОПЗ = 0,8 и более под ортопедические конструкции, несущие опорно-удерживающие элементы съемных протезов.

6. Для фиксации эластичных СВШ рекомендуется применение бондинговой системы двойного отверждения и композитного материала двойного отверждения.

7. В сложных клинических ситуациях рекомендуется использование индивидуальных КШВ, изготавливаемых с применением эластичных СВШ вне полости рта.

САМОКОНТРОЛЬ УСВОЕНИЯ ТЕМЫ

Тесты:

1. Толщина стенок корня при применении штифтов должна быть:

- | | |
|------------|------------|
| а) 0,5 мм; | в) 1,5 мм; |
| б) 1 мм; | г) 2 мм. |

2. Под штифтовую конструкцию корневой канал рекомендуется распломбировать на ... его длины:

- | | |
|--------------------|--------------------|
| а) $\frac{1}{2}$; | в) $\frac{2}{3}$; |
| б) $\frac{1}{3}$; | г) $\frac{1}{4}$. |

3. Корневой канал должен быть запломбирован:

- а) до апикального отверстия;
- б) не доходя 0,5 мм до апекса;
- в) не доходя 1 мм до апекса;
- г) не доходя 0,3 мм до апекса.

4. При третьей степени патологической стираемости показано применение:

- а) ЛКШВ и цельнолитых коронок;
- б) литых вкладок и накладок;
- в) СВШ и цельнокерамических коронок;
- г) штампованных коронок;
- д) цельнокерамических вкладок и накладок.

5. Установите соответствие между этапами изготовления штифтовой конструкции непрямым методом и проводимой манипуляцией (каждый элемент левого столбца может быть использован только один раз):

1) 1 этап	а) фиксация штифтовой конструкции в полости рта
2) 2 этап	б) получение оттиска силиконовым материалом
3) 3 этап	в) изготовление модели из супергипса
4) 4 этап	г) распломбировка корневого канала на $\frac{2}{3}$ длины
5) 5 этап	д) изготовление штифтовой конструкции из выбранного материала

6. Исключите неверное требование, предъявляемое к штифтовым конструкциям:

- а) хорошо фиксироваться в корне посредством штифта;
- б) не препятствовать движениям нижней челюсти и удовлетворять эстетическим требованиям;
- в) плотно прилегать к поверхности корня для исключения травмы окружающих его тканей;
- г) толщина корневого штифта должна быть 0,4 мм.

7. Определить соответствие инструментов своему назначению (каждый элемент правого столбца может быть использован только один раз):

1) каналонаполнитель	а) бор для снятия искусственных коронок
2) дрель «Гейтс Глидден»	б) бор для формирования полости под вкладку
3) колесовидный бор	в) инструмент для распломбировки корневого канала
4) цилиндрический бор	г) инструмент для качественного заполнения корневого канала силером

8. СВШ являются:

- а) жесткими;
- в) пассивными;

б) эластичными;

г) активными.

9. Определите соответствие предпочтительного применения вида штифтовых конструкций в зависимости от высоты наддесневой части зуба (каждый элемент правого столбца может быть использован только один раз):

1) выше уровня десневого края	а) ЛКШВ и СВШ
2) на уровне десневого края	б) ЛКШВ
3) ниже уровня десневого края	в) СВШ

10. С помощью каких инструментов распломбируется корневой канал:

а) колесовидных боров;

в) сепарационных дисков;

б) шаровидных боров;

г) дреля «Гейтс Глидден».

11. Цельнолитую КШВ изготавливают методом:

а) штамповки;

в) фабричным;

б) косвенным;

г) прямым.

12. Для изготовления КШВ в лабораторных условиях необходимо иметь:

а) модель из обычного гипса;

б) альгинатный оттиск;

в) модель из супергипса;

г) двухслойный силиконовый оттиск.

13. Относительные противопоказания к применению штифтов:

а) вирусный стоматит;

б) подвижность корня зуба третьей степени;

в) неудовлетворительная гигиена полости рта;

г) толщина стенок корня 0,5 мм;

д) атрофия костной ткани лунки корня на 1/2.

14. Осложнения при протезировании штифтовыми конструкциями:

а) перфорация стенки корня;

б) повышенная чувствительность к термическим и химическим раздражителям;

в) перелом корня или штифта;

г) все перечисленные.

15. Абсолютные противопоказания к применению штифтов:

а) плохая гигиена полости рта;

б) подвижность корня зуба третьей степени;

в) острый гингивит;

г) толщина стенок корня 0,5 мм;

д) вирусный стоматит.

Ответы на тестовые вопросы.

1 — в, г; **2** — в; **3** — а; **4** — а, в; **5** — 5-а, 2-б, 3-в, 1-г, 4-д; **6** — г;
7 — 1-г, 2-в, 3-а, 4-б; **8** — б, в; **9** — 1-в, 2-а, 3-б; **10** — б, г; **11** — б, г;
12 — в, г; **13** — а, в; **14** — а, в; **15** — б, г.

РЕПОЗИТОРИЙ БГМУ

ЛИТЕРАТУРА

ОСНОВНАЯ

1. *Наумович, С. А.* Диагностика и методы лечения дефектов твердых тканей зубов : учеб. пособие / С. А. Наумович. Минск : БГМУ, 2003. 93 с.
2. *Ортопедическая стоматология* : учеб. / Н. Г. Аболмасов [и др.] ; под ред. Н. Г. Аболмасова. 2-е изд. М. : Медпресс-информ, 2007. 496 с.
3. *Ортопедическая стоматология* : учеб. / А. С. Щербаков [и др.]. СПб. : Фолиант, 2003. 512 с.
4. *Ортопедическая стоматология. Лечение несъемными протезами* : учеб. пособие / С. А. Наумович [и др.] ; под ред. С. А. Наумовича. 2-е изд. Минск : БГМУ, 2009. 139 с.

ДОПОЛНИТЕЛЬНАЯ

5. *Арутюнов, А. С.* Оптимизация восстановления зубов штифтовыми конструкциями : автореф. дис. ... канд. мед. наук : 14.00.21 / А. С. Арутюнов. М., 2003. 21 с.
6. *Бенаму, Л.-М.* Корневые штифты : аргументированный выбор / Л.-М. Бенаму, П. Сюльтан, Р. Эльт // Клинич. стоматология. 1998. № 3. С. 14–20.
7. *Иоффе, Е.* Восстановление культи зуба после лечения корневых каналов / Е. Иоффе // Новое в стоматологии. 1997. № 8. С. 35–38.
8. *Кастеллани, Д.* Ортопедическая реставрация депульпированных зубов. Вопросы биомеханики, клиники и техники / Д. Кастеллани, М. Базиле, У. Бернардини // Журн. итальянских стоматологов. 1994. № LXII. С. 401–432.
9. *Копейкин, В. Н.* Ошибки в ортопедической стоматологии / В. Н. Копейкин. М. : Триад-Х, 1998. 174 с.
10. *Крушинина, Т. В.* Особенности использования стекловолоконных штифтов для восстановления коронковой части многокорневых зубов перед протезированием / Т. В. Крушинина // Стоматол. журн. 2009. № 3. С. 237–240.
11. *Крушинина, Т. В.* Стекловолоконные штифты : применение в клинике ортопедической стоматологии / Т. В. Крушинина // Стоматол. журн. 2009. № 1. С. 65–68.
12. *Крушинина, Т. В.* Изучение адгезии в системе дентин — фиксирующий материал — стекловолоконный штифт с помощью сканирующей электронной микроскопии / Т. В. Крушинина // Стоматол. журн. 2010. № 1. С. 35–39.
13. *Штифтовые конструкции и системы для ортопедического лечения дефектов коронок зубов* : учеб. пособие / С. А. Наумович [и др.] ; под ред. С. А. Наумовича. Минск : БГМУ, 2010. 49 с.
14. *Adanir, N.* Evaluation of different post lengths' effect on fracture resistance of a glass fiber post system / N. Adanir, S. Belli // Eur. J. Dent. 2008. Vol. 2. № 1. P. 23–28.
15. *Akkayan, B.* Resistance to fracture of endodontically treated teeth restored with different post systems / B. Akkayan, T. Gulmez // J. Prosthet. Dent. 2002. Vol. 87. № 4. P. 431–437.
16. *Desai, S.* Principles and technique of using bonded post and cores / S. Desai // Compend. Contin. Educ. Dent. 2006. Vol. 27. № 8. P. 439–440, 442–445.
17. *Effect of coronal macroretentions and diameter of a glass-FRC on fracture resistance of bovine teeth restored with fiber posts* / M. Amaral [et al.] // Minerva Stomatol. 2009. Vol. 58. № 3. P. 99–106.
18. *Flexural modulus, flexural strength, and stiffness of fiber-reinforced posts* / V. R. Novais [et al.] // Indian J. Dent. Res. 2009. Vol. 20. № 3. P. 277–281.
19. *Morphological and bond strength evaluation of different resin cements to root dentin* / K. Bitter [et al.] // Eur. J. Oral Sci. 2009. Vol. 117. № 3. P. 326–333.

20. *Removal* resistance of glass-fiber and metallic cast posts with different lengths / N. M. Braga [et al.] // J. Oral Sci. 2006. Vol. 48. № 1. P. 15–20.

21. *Yield* strength of fiber-reinforced composite posts with coronal retention / P. Schmager [et al.] // J. Prosthet. Dent. 2009. Vol. 101. № 6. P. 382–387.

РЕПОЗИТОРИЙ БГМУ

ОГЛАВЛЕНИЕ

Список сокращений	3
Мотивационная характеристика темы.....	3
Показания к применению эластичных штифтов	6
Применение эластичных стекловолоконных штифтов для восстановления коронковой части зуба прямым методом.....	8
Применение эластичных стекловолоконных штифтов для изготовления штифтовой культевой вкладки лабораторными методами	17
Применение эластичных стекловолоконных штифтов для изготовления разборной штифтовой культевой вкладки	27
Применение комбинированной разборной штифтовой культевой вкладки с использованием эластичных стекловолоконных штифтов.....	34
Выводы.....	39
Самоконтроль усвоения темы	39
Литература	43

Учебное издание

Наумович Семен Антонович
Крушинина Татьяна Валерьевна
Наумович Сергей Семенович
Дмитроченко Анатолий Петрович

ПРИМЕНЕНИЕ СТЕКЛОВОЛОКОННЫХ ШТИФТОВ В ОРТОПЕДИЧЕСКОЙ СТОМАТОЛОГИИ

Учебно-методическое пособие

Ответственный за выпуск С. А. Наумович
Редактор Н. В. Оношко
Компьютерная вёрстка А. В. Янушкевич

Подписано в печать 31.05.12. Формат 60×84/16. Бумага писчая «Zoom».

Печать ризографическая. Гарнитура «Times».

Усл. печ. л. 2,56. Уч.-изд. л. 2,02. Тираж 150 экз. Заказ 800.

Издатель и полиграфическое исполнение:
учреждение образования «Белорусский государственный медицинский университет».
ЛИ № 02330/0494330 от 16.03.2009.
Ул. Ленинградская, 6, 220006, Минск.