

Е. А. Гуринович, Д. А. Соловьёв
**ВОЗМОЖНОСТИ МАГНИТНО-РЕЗОНАНСНОЙ ТОМОГРАФИИ
В ДИАГНОСТИКЕ ДЕГЕНЕРАТИВНЫХ
ЗАБОЛЕВАНИЙ ПОЗВОНОЧНИКА**

*Научный руководитель канд. мед. наук, доц. А. И. Алешкевич,
Кафедра лучевой диагностики и лучевой терапии,
Белорусский государственный медицинский университет, г. Минск*

***Резюме.** В настоящий момент предоперационная диагностика дегенеративных заболеваний позвоночника не всегда коррелирует с клинико-неврологической симптоматикой и текущим состоянием пациента. В данной статье представлены возможные перспективы использования магнитно-резонансной томографии в оценке степени выраженности дегенеративных заболеваний позвоночника на примере грыж межпозвонковых дисков.*

***Ключевые слова:** магнитно-резонансная томография, грыжа межпозвонкового диска, спинномозговой канал.*

***Resume.** Nowadays the preoperative diagnostic of spinal degenerative diseases doesn't always correlate with neurologic symptomatology and present status of patient. This publication represents the possibilities of using magnetic resonance tomography in evaluation of severity's grade of spinal degenerative diseases for example spinal disc herniations.*

Keywords: *magnetic resonance tomography, spinal disc herniation, cerebrospinal canal.*

Актуальность. На сегодняшний день в структуре общей заболеваемости населения Республики Беларусь заболевания костно-суставной системы занимают третье место, уступая лишь заболеваниям системы кровообращения и заболеваниям систем органов дыхания, и составляет 10,48%. В общей структуре инвалидности от заболеваний костно-суставной системы дегенеративные заболевания позвоночника составляют 20,4%. Данная группа заболеваний позвоночника определяет до 40% неврологической и ортопедической патологии и является наиболее частой причиной ограничения физической активности взрослого населения, болевого синдрома, который за свою жизнь испытывает практически каждый взрослый [3].

Дегенеративные заболевания позвоночника представлены остеохондрозом, деформирующим спондилезом, деформирующим спондилоартрозом и грыжами межпозвоночных дисков. Грыжа межпозвоночного диска (ГМД) – смещение части деформированного межпозвоночного диска в позвоночный канал.

С учётом клинико-неврологической симптоматики и результатов нейрохирургических вмешательств используется классификация ГМД по направлению (грыжи Шморля, передние и боковые, задние грыжи) и по степени выпячивания (протрузия, собственно грыжа).

Существуют следующие показания к проведению МРТ-диагностики дегенеративно-дистрофических заболеваний позвоночника: диагностика протрузий и грыж межпозвоночных дисков; оценка компрессии спинного мозга, нервных корешков и дурального мешка; оценка стеноза позвоночного канала; оценка результатов консервативного и оперативного лечения данной группы заболеваний [1].

В настоящий момент степень компрессии спинного мозга и нервных корешков оценивается условно с использованием линейных параметров грыжевого выпячивания и позвоночного канала в проекции патологических изменений [2]. Данный метод не всегда коррелирует со степенью тяжести ГМД и не позволяет иметь чёткого представления о текущем состоянии пациента.

Цель: усовершенствование методов МРТ-оценки компрессии грыжевого выпячивания в позвоночный канал.

Задачи:

1. Определить частоту встречаемости и локализацию различных форм дегенеративных заболеваний позвоночника в исследуемой группе.
2. Оценить возможности использования параметров, характеризующих конфигурацию ГМД и позвоночного канала в области локализации патологического очага: ширины, длины и площади грыжевого выпячивания, диаметра и площади спинномозгового канала.
3. Изучить связь данных показателей, характеризующих конфигурацию позвоночного канала и ГМД.

Материал и методы. На базе РНПЦ Травматологии и ортопедии обследовано 20 пациентов на высокопольном магнитно-резонансном томографе «Avanta» фирмы «Siemens» (Германия) со сверхпроводящим магнитом напряженностью магнитного поля 1.5 Тл с использованием фазированной катушки «FLEX». Средний возраст пациентов составил 50 лет. Методика МРТ-исследования включала получение T2-взвешенных изображений с использованием импульсной последовательности спин-эхо. Анализ МР-томограмм проводился при помощи программ RadiAnt DICOM Viewer v1.9.16 и IpSquare v3.0. Отмечались вид дегенеративно-дистрофического заболевания позвоночника, локализация патологических изменений. В случае выявления грыж межпозвоночных дисков определялись следующие параметры: стадия формирования ГМД; площадь, ширина и длина грыжевого выпячивания; площадь и диаметр позвоночного отверстия на уровне локализации ГМД.

С помощью теста Колмогорова-Смирнова было выявлено, что выборка полученных данных не подчинялась нормальному распределению, поэтому для анализа данных использовались методы непараметрической статистики. Сравнение количественных данных в группах проводилось с использованием U-критерия Манна-Уитни. Связь между показателями исследовали с помощью корреляционного анализа Спирмена. Достоверными считались результаты при $p < 0,05$ и в отдельных случаях при $p < 0,01$.

Результаты и их обсуждение. В исследуемой группе грыжи межпозвоночных дисков встречались в 100% случаев. Чаще всего межпозвоночные грыжи встречались в поясничном отделе позвоночника – 76,67% всех выявленных ГМД, реже в шейном – 20%, и крайне редко (3,3%) в грудном отделе (таблица 1).

Таблица 1. Локализация и частота различных форм межпозвоночных грыж в исследуемой группе

Локализация	C4-C5	C5-C6	C6-C7	Th12-L1	L1-L2	L2-L3	L3-L4	L4-L5	L5-S1
Грыжи	0	1	1	0	0	1	2	6	3
	2 (6,67%)			0	12 (40%)				
Протрузии	2	2	0	1	1	0	1	4	5
	4 (13,33%)			1 (3,3%)	11 (36,67%)				
Все формы	2	3	1	1	1	1	3	10	8
	6 (20%)			1 (3,3%)	23 (76,67%)				

Все выявленные грыжи межпозвоночных дисков были разделены на две группы в соответствии со стадией формирования ГМД: протрузии (16 случаев из 30 – 53,33%) и собственно грыжи (14 случаев из 30 – 46,67%). Помимо измерений линейных и плоскостных показателей грыжевого выпячивания и позвоночного отверстия на уровне локализации грыжи, были рассчитаны коэффициенты, показывающие соотношения площадей грыжевого выпячивания и позвоночного отверстия (S/S'), ширины грыжевого выпячивания и диаметра позвоночного отверстия (H/D), длины грыжевого выпячивания и диаметра позвоночного отверстия

(L/D).

С целью сравнения основных параметров конфигурации ГМД в обозначенных группах были рассчитаны медиана и интерквартильный размах для каждого из исследуемых параметров. В группе лиц с собственно грыжами отмечались достоверно более низкие значения диаметра и площади позвоночного отверстия, более высокие значения ширины, длины и площади грыжевого выпячивания и рассчитанных коэффициентов соотношений (таблица 2).

Таблица 2. Измеряемые и рассчитанные значения показателей в группах протрузий и собственно грыж

	Собственно грыжи	Протрузии
Количество пациентов	14 (46,67%)	16 (53,33%)
Средний возраст пациентов	50 [40,00;65,75]	50 [34,75; 57,00]
S - площадь грыжевого выпячивания, см ²	1,15 [0,825; 1,500]*	0,9 [0,60; 1,10]*
L - длина грыжевого выпячивания, см	0,635 [0,54; 0,725]	0,565 [0,478; 0,688]
H - ширина грыжевого выпячивания, см	2,01 [1,688; 2,523]*	1,675 [1,475; 1,968]*
S' - площадь позвоночного отверстия, см ²	1,10 [1,00; 1,20]*	1,45 [1,30; 1,80]*
D - диаметр позвоночного отверстия, см	1,11 [1,00; 1,248]*	1,35 [1,188; 1,425]*
S/S'	1,050 [0,680; 1,438]*	0,621 [0,396; 0,814]*
H/D	1,886 [1,505; 2,204]*	1,349 [1,123; 1,451]*
L/D	0,560 [0,474; 0,652]	0,409 [0,365; 0,664]

Примечание: * - значения при $p < 0,05$

Также с помощью корреляционного анализа Спирмена была изучена взаимосвязь между H и D, L и D, S и S'. В случае анализа между шириной грыжевого выпячивания и диаметром позвоночного канала корреляционный коэффициент составил $r(H/D) = -0,0447$, что свидетельствует об отрицательной связи слабой силы между анализируемыми показателями (рисунок 1).

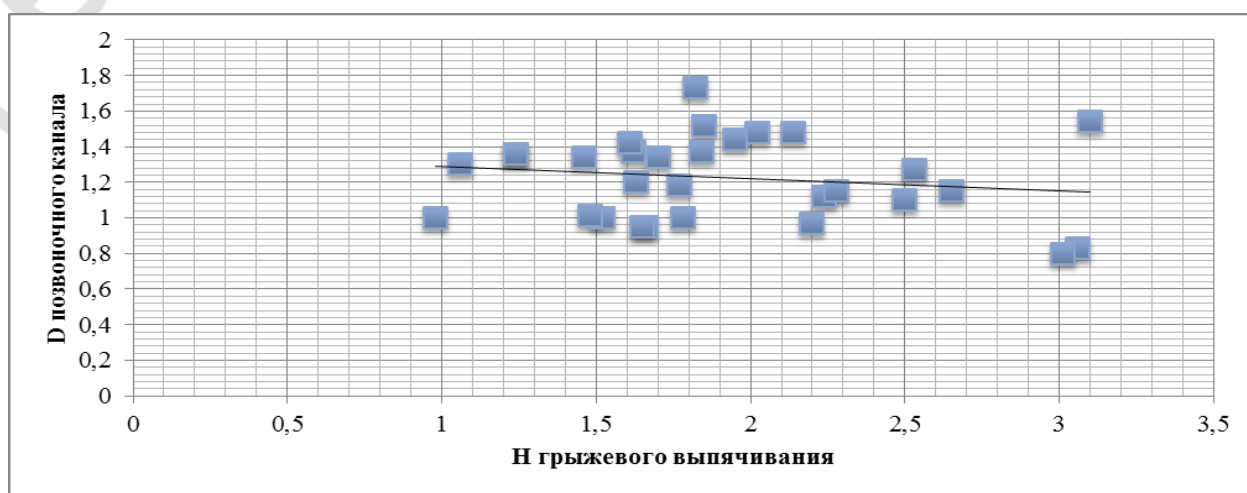


Рисунок 1 – Результаты корреляционного анализа Спирмена между H и D

Анализ взаимосвязи между длиной грыжевого выпячивания и диаметром позвоночного канала установил, что между анализируемыми показателями существует положительная корреляционная связь слабой силы. Корреляционный коэффициент Спирмена составил $r(L/D)=0,2763$ соответственно (рисунок 2).

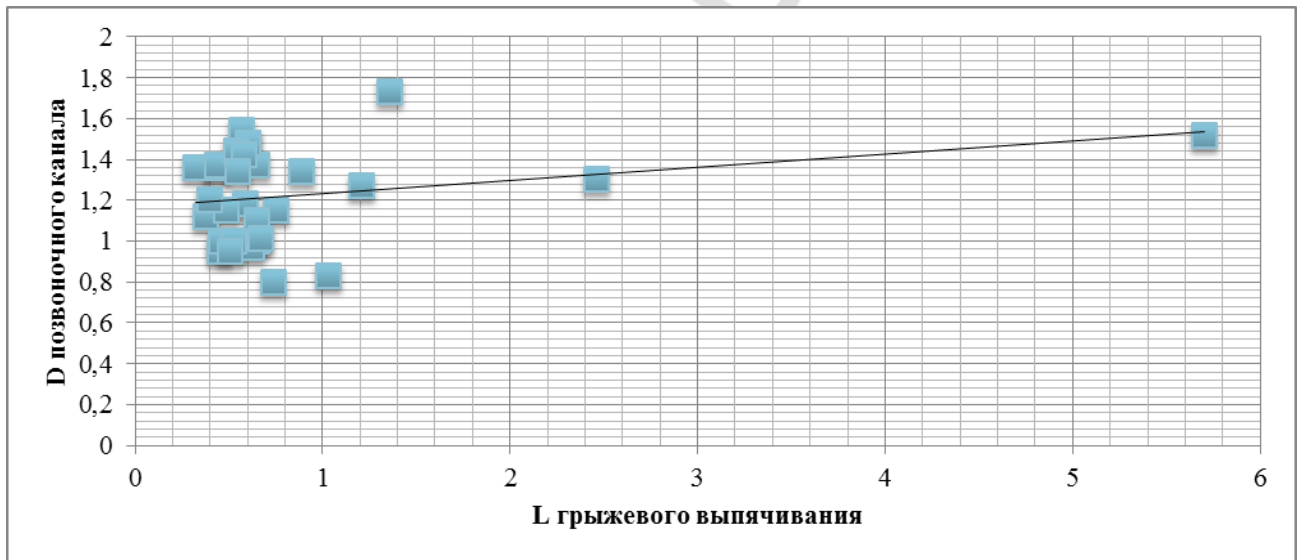


Рисунок 2 – Результаты корреляционного анализа Спирмена между L и D

При изучении взаимосвязи между площадями грыжевого выпячивания и позвоночного отверстия на уровне патологического очага (рисунок 3) получено значение коэффициента Спирмена, равное $r(S/S')=-0,3382$. Такие результаты корреляционного анализа позволяют предположить, что между анализируемыми показателями существует отрицательная корреляционная связь средней силы.

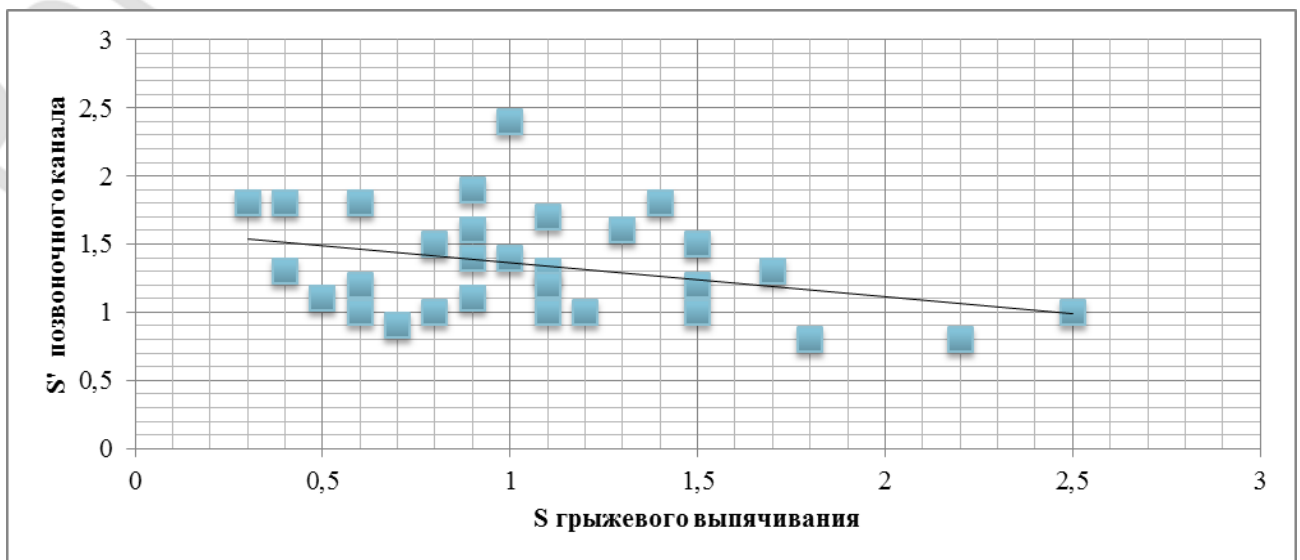


Рисунок 3 – Результаты корреляционного анализа Спирмена между S и S'

Выводы:

1. В исследуемой группе дегенеративные заболевания встречались в 100% случаев, наиболее частая локализация патологических изменений – поясничный отдел (76,67% всех выявленных ГМД), реже – шейный (20%), крайне редко – грудной (3,3%).
2. В группе лиц с собственно грыжами отмечались достоверно более высокие значения линейных и плоскостных показателей грыжевого выпячивания.
3. Установлена обратная корреляционная связь средней силы ($r(S/S')=-0,3382$) между площадью грыжевого выпячивания и площадью спинномозгового канала в плоскости локализации ГМД.
4. В выявлении степени компрессии спинного мозга и нервных корешков использование соотношения площадей грыжевого выпячивания и позвоночного отверстия предпочтительнее, нежели использование соотношения ширины (длины) грыжевого выпячивания к диаметру позвоночного отверстия.

K. A. Hurinovich, D. A. Solovyov

POSSIBILITIES OF MAGNETIC RESONANCE TOMOGRAPHY IN DIAGNOSTICS OF SPINAL DEGENERATIVE DISEASES

Tutor Associate professor A. I. Aleshkevich

Department of Radiation examination and Radiation therapy,

Belarusian State Medical University, Minsk

Литература

1. Лучевая диагностика дегенеративных заболеваний позвоночника (Конспект лучевого диагноста) / Г. Е. Труфанов, Т. Е. Рамешвили, Н. И. Дергунова, В. А. Фокин. – СПб.: ЭЛМИ-СПб, 2010. – 288 с.
2. Магнитно-резонансная томография в диагностике грыж грудных межпозвонковых дисков: корреляция радиологических и клинических симптомов / П. В. Кротенков, А. М. Киселёв, С. В. Котов, О. В. Кротенкова // Бюллетень сибирской медицины. – 2011. – № 2. – С. 77-83.
3. Цифры. Статический контент [Электронный ресурс] / Министерство здравоохранения Республики Беларусь. – Электрон. дан. – Мн., 2015. – Режим доступа: <http://minzdrav.gov.by/ru/static/numbers/> (дата обращения: 27.02.2015 г.).