

ОБЩАЯ ОРТОДОНТИЯ

Минск БГМУ 2016

МИНИСТЕРСТВО ЗДРАВООХРАНЕНИЯ РЕСПУБЛИКИ БЕЛАРУСЬ
БЕЛОРУССКИЙ ГОСУДАРСТВЕННЫЙ МЕДИЦИНСКИЙ УНИВЕРСИТЕТ
КАФЕДРА ОРТОДОНТИИ

ОБЩАЯ ОРТОДОНТИЯ

Допущено Министерством образования Республики Беларусь
в качестве учебного пособия для студентов учреждений
высшего образования по специальности «Стоматология»



Минск БГМУ 2016

УДК 616.314-089.23 (075.8)
ББК 56.6 я73
О-28

А в т о р ы: И. В. Токаревич, Н. В. Корхова, И. В. Москалёва, Л. В. Кипкаева,
Т. В. Терехова, Д. В. Хандогий, Ю. Я. Наумович, С. С. Денисов

Р е ц е н з е н т ы: канд. мед. наук, доц., зав. каф. стоматологии детского возраста
и челюстно-лицевой хирургии Витебского государственного ордена Дружбы народов
медицинского университета С. А. Кабанова; канд. мед. наук, доц., зав. каф. детской
стоматологии Белорусской медицинской академии последипломного образования
М. Е. Зорич

**Общая ортодонтия : учеб. пособие / И. В. Токаревич [и др.]. – Минск : БГМУ,
О-28 2016. – 159 с.**

ISBN 978-985-567-612-7.

Описаны основные и дополнительные методы исследования, используемые в ортодонтии — клинический, функциональный, антропометрический и рентгенологический, рассмотрены общие правила и методы лечения зубочелюстных аномалий в различные периоды формирования прикуса. Приведены принципы изготовления съёмных и несъёмных ортодонтических конструкций. Даны общие сведения об ортодонтических аппаратах и изменениях в зубочелюстной системе при их применении.

Предназначено для студентов 4-го курса стоматологического факультета.

УДК 616.314-089.23 (075.8)
ББК 56.6 я73

ISBN 978-985-567-612-7

© УО «Белорусский государственный
медицинский университет», 2016

ВВЕДЕНИЕ

Ортодонтия является самостоятельным разделом стоматологии, занимающимся изучением этиологии и патогенеза зубочелюстных аномалий, разработкой методов их диагностики, профилактики и лечения.

Точная диагностика является условием правильного выбора лечебной тактики. Ортодонтический диагноз устанавливается на основании клинического обследования пациента и данных дополнительных (лабораторных) методов исследования, в качестве которых широко используются антропометрический, функциональный и рентгенологический (лучевой). Дополнительные методы исследования применяют для дифференциальной диагностики различных видов патологии, а также для контроля за изменениями, происходящими в процессе роста и развития зубочелюстной системы и под влиянием лечебных мероприятий. Информация, полученная с помощью антропометрического и рентгенологического методов исследования, представляет большую ценность и широко используется при планировании ортодонтического лечения.

Функциональные методы исследования мышц челюстно-лицевой области — электромиография, миотонометрия — имеют большое практическое значение для диагностики нарушений функционирования мышц челюстно-лицевой области.

В различные возрастные периоды для исправления зубочелюстных аномалий используют различные методы лечения. В период временного прикуса основным методом лечения является миотерапия — метод, направленный на устранение причин развития аномалии. При смешанном прикусе активно используют аппаратный метод лечения, а при постоянном — комплексный и хирургический методы.

ОРТОДОНТИЯ КАК РАЗДЕЛ СТОМАТОЛОГИИ. ИСТОРИЯ РАЗВИТИЯ СПЕЦИАЛЬНОСТИ

Ортодонтия (греч. orthos — прямой, правильный и odus, odontos — зуб) — развивающийся раздел стоматологии, занимающийся изучением этиологии и патогенеза зубочелюстных аномалий, созданием методов их диагностики, разработкой способов профилактики и лечения аномалий положения зубов, формы зубных дуг, прикуса, управлением роста челюстей, нормализацией функций зубочелюстной системы, устранением эстетических нарушений, влиянием на развитие смежных органов и всего организма в целом.

Термин «ортодонтия» впервые был употреблен Лефулоном в 1840 г. По выражению Э. Энгля (1900), им обозначали «науку, которая имеет отношение к исправлению зубов».

Вначале этот термин соответствовал содержанию предмета, поскольку в то время практическая деятельность врача ограничивалась лишь устранением неправильного положения отдельных зубов. Со временем рамки ортодонтии раздвинулись, и, кроме исправления аномалий положения зубов, врачи стали заниматься лечением нарушений формы зубных дуг, прикуса и др. По этой причине термин «ортодонтия» перестал соответствовать своему содержанию.

Первые сведения о лечении аномалий и деформаций зубочелюстной системы относятся приблизительно к 400 г. до н. э. и принадлежат Гиппократу. В соответствии с примитивным представлением о характере самой патологии терапия отличалась большим эмпиризмом и в основном заключалась лишь в устранении эстетических дефектов, вызванных неправильным положением отдельных зубов. Иногда все лечение сводилось к давлению пальцем на криво стоящий зуб, к экстракции неправильно расположенных зубов, насильственной редрессации (*redressement force*), т. е. ротации зуба при помощи щипцов. Этот метод применялся в отношении передних зубов, главным образом на верхней челюсти. Такой ускоренный поворот зуба осуществлялся лишь в тех случаях, когда мезиодистальный размер (ширина зуба) не превышал размера имеющегося для него промежутка, а корень его был совершенно прямой. Малейшее искривление корня являлось противопоказанием. Щечки щипцов, поворачивающих зуб, обтягивались резиновыми трубками для защиты эмали от травмы. Поворачивать зуб следовало чрезвычайно медленно, например, поворот на 90° должен был продолжаться 10–15 мин. Заранее следовало изготовить фиксирующую шину для закрепления нового положения зуба. К этому методу прибегали только в крайних случаях.

В 1728 г. Пьер Фошар (Pierre Fauchard) (рис. 1) опубликовал книгу «Дантист-Хирург, или Трактат о зубах», в которой одна из глав была целиком посвящена выравниванию зубов.



Рис. 1. Пьер Фошар (1678–1761)

Лефулон — один из блестящих представителей этого времени — проводил ортодонтическое лечение без удаления зубов. Его утверждение, что «экстрагировать зубы — это значит не лечить, а разрушать», не потеряло своего значения и до настоящего времени. Он первым ввел эластичные лингвальные дуги и начал проводить расширение суженных зубных рядов. Воспользовавшись методом вулканизации каучука, Бривстер в 1840 г. изготовил каучуковые ортодонтические аппараты.

Современные знания о законах движения нижней челюсти, взаимоотношениях зубных рядов и элементов височно-нижнечелюстного сустава в определенной степени базируются на работах зубного врача В. Бонвилля (W. Bonwill, 1833–1899). В. Бонвилль считается первым исследователем законов артикуляции, которые он систематизировал в своей работе «Артикуляция и артикуляторы», опубликованной в 1865 г., и в этом же году он предложил свой артикулятор.

В учение об артикуляции внес свой вклад Spee (1855–1937), описав сагиттальную окклюзионную кривую в 1890 г. в книге «Путь смещения нижней челюсти на черепе».

Первые попытки привести зубочелюстные аномалии в какую-то систему, создать классификацию относятся к XIX в., когда Ф. Кнейзель (F. Kneisel) в 1836 г. описал неправильное положение передних зубов. Появление в 1889 г. классификации Э. Энгля (E. Angel, 1855–1930) позволило научно обосновать практические мероприятия ортодонтии. Как писал в своей книге «Рентгеностатика» немецкий ортодонт А. Шварц (A. Schwarz): «Э. Энгль, предложив свою классификацию, одним гениальным взмахом навел порядок в хаосе существовавших до него представлений».

В 1850-х гг. появляются первые работы по ортодонтии. Одним из прародителей ортодонтии считается доктор Норман Кинзли (Dr. Norman Kingsley) — дантист, писатель, художник и скульптор. Он был первым, кто использовал внеротовую тягу для коррекции протрузии зубов. В те времена большое внимание уделялось исправлению лицевых пропорций, удаление зубов по ортодонтическим показаниям не проводилось, поскольку очень мало людей имели полный комплект зубов. Не уделялось должного

внимания понятию окклюзии. В 1880 г. Кинзли опубликовал книгу «Трактат о зубных аномалиях» («Treatise on Oral Deformities»).

Вторым человеком, которого называют «отцом ортодонтии», является Фаррар (J. N. Farrar), который написал книгу «Трактат о нарушениях расположения зубов и их коррекции» («A Treatise on the Irregularities of the Teeth and Their Corrections»). Фаррар разработал различные модели несъемной аппаратуры и был первым, кто предложил использование умеренных сил и больших временных интервалов при лечении.



Рис. 2. Эдвард Энгль (1855–1930)

В 1890-х гг. развиваются технологии замены отсутствующих зубов искусственными и наука о смыкании зубов — окклюзии. В это время доктор Эдвард Энгль (рис. 2) публикует работы по классификации аномалий прикуса, в которых большое внимание уделяется правильной естественной окклюзии зубов. В 1900–1901 г. в Сант-Луисе Э. Энгль и его 12 коллег основали группу, занимающуюся ортодонтией как специализацией стоматологии. Впоследствии на основе этой организации была создана Американская ассоциация ортодонтов (American Association of Orthodontists).

В ортодонтии на протяжении ее развития постоянно применяются два вида аппаратов: съемные и несъемные. Первые упоминания о несъемной аппаратуре встречаются у П. Фошара (1776), который применял металлическую вестибулярную дугу, привязывая лигатурой к ней зубы и добиваясь выравнивания зубных рядов. Затем для лучшего закрепления дуг на зубах были предложены кольца и цемент.

В 1840 г. в связи с разработкой вулканизации каучука начала пользоваться успехом съемная аппаратура. Однако вскоре она была вытеснена несъемными вестибулярными дугами. Но в 1879 г. широкое применение среди специалистов нашла предложенная Кинзли съемная аппаратура с наклонной плоскостью.

В ортодонтии применение дуг связывают с именем Э. Энгля, который в 1889 г. создал систему перемещения зубов, основанную на пружинящих свойствах проволоки. Использование дуг Э. Энгля значительно повысило эффективность лечения всех видов аномалий и деформаций и стало методом выбора. Съемная аппаратура снова вытесняется из клиники ортодонтии.

Для разработанного Э. Энглем метода лечения характерны определенные принципы: 1) зубочелюстная система находится в постоянно меняющемся, динамическом равновесии, подвергаясь воздействию прерывистых

и постоянных нагрузок со стороны языка, щек, губ и жевательных мышц; 2) целью лечения является достижение идеальной окклюзии без удаления зубов; 3) первый постоянный моляр — «ключ» окклюзии; 4) лечение проводится стандартными механическими аппаратами; 5) возрастные пределы для ортодонтического лечения находятся в диапазоне 7–40 лет.

Правильная окклюзия является необходимым условием для функциональной гармонии. Жевательная система работает слаженно даже при наличии некоторых нарушений окклюзии, так как обладает способностью в определенных пределах адаптироваться к потенциально вредным воздействиям.

Постепенно совершенствуя материалы и форму аппаратов, Э. Энгль подошел к созданию «эджуайс-техники» (англ. edgewise — край в край), при которой дуга вводится в замковое приспособление с плоской прорезью. Эту технику стали широко применять ортодонты многих стран, совершенствуя и модифицируя ее.

Л. Эндрюс (L. Andrews) продолжил совершенствование ортодонтического замка (брекета), четырехгранной дуги и в результате запатентовал аппарат программированного действия, в котором практически не требовалось изгибать дугу в процессе лечения. Эта система была названа им техникой прямой дуги (straight wire technique).

В 1930-е гг. в США происходит бурное развитие эстетической стоматологии. В ортодонтии все больше распространяется удаление зубов для создания более эстетического и стабильного с точки зрения окклюзии результата.

В 1940-е гг. появилась цефалометрия (телерентгенография). Это позволило ортодонтам получить новые представления о том, как взаиморасположение костей черепа связано с аномалиями прикуса и как можно исправлять последние, изменяя направление роста костных структур черепа.

После анализа достоинств и недостатков аппаратов Э. Энгля, развитие несъемной дуговой техники пошло по двум направлениям. Р. Бегг (R. Begg, 1956, Австралия) предложил вернуться к использованию круглой дуги, сделав ее легкой (в 3 раза легче и тоньше дуги Энгля) за счет создания совместно с Wilcock аустенитной стали. Свой аппарат для лечения разнообразных форм зубочелюстных аномалий он назвал системой легких дуг (light wire technique). В ортодонтической практике этот аппарат стал известен под именем Бегга. Корпусное перемещение зубов аппаратами этой системы достигается в два этапа: сначала наклонно-вращательное движение коронки, а затем наклон корня.

В 1970-е гг. активно развивается ортогнатическая хирургия, с помощью которой можно исправлять аномалии зубочелюстной системы у взрослых пациентов.

В конце XX в. разработанная NASA технология термоактивных никель-титановых (NiTi) сплавов с памятью формы произвела глобальный

переворот в ортодонтии. При комнатной температуре проволока из никель-титана очень гибкая. При нагревании до температуры тела в полости рта проволока стремится вернуться в исходное состояние, т. е. к форме идеальной дуги, выбранной врачом для данного пациента. Благодаря высоким технологиям дуги из NiTi гораздо дольше сохраняют способность перемещать зубы в нужном направлении, чем все их предшественники.



Рис. 3. Крис Фаррелл

В 1990-е гг. австралийский ортодонт и изобретатель Крис Фаррелл (Chris Farrell) (рис. 3) разрабатывает серию аппаратов для коррекции миофункциональных проблем у детей на раннем этапе ортодонтического лечения (преортодонтические трейнеры), что инициировало развитие миофункционального направления в ортодонтии (устранение причин зубочелюстных аномалий).

В 2000 г. на рынке появилась система Инвизалайн (Invisalign) — исправление прикуса и выравнивание зубов с помощью серии прозрачных кап, созданных по технологии CAD/CAM.

В 2003 г. появились безлигатурные брекет-системы (self-ligating brackets), а в 2005 г. — универсальные аппараты Myobrace для выравнивания зубов и миофункциональной терапии.

Основоположником развития ортодонтии в СССР является А. Я. Катц (рис. 4). В 1933 г. А. Я. Катц выступил на Ленинградской протезно-ортопедической конференции с программой профилактической ортодонтии и впервые изложил план и методические основы ортодонтического лечения функционально действующими аппаратами.

Такие известные работы А. Я. Катца, как «Функция группы мышц, поднимающих нижнюю челюсть» (1936), «Лечение сформировавшихся аномалий прикуса» (1936), «Направляющие коронки с раздвигателями», «Наши установки и методы лечения в зубочелюстно-лицевой ортопедии» (1939) являются базой развития отечественной ортодонтии. Помимо рассмотрения морфологических признаков основное внимание в этих работах уделялось функциональной характеристике жевательной мускулатуры. А. Я. Катц создал новое функциональное направление в ортодонтии, сущность которого заключалась в том, что применяемая аппаратура является физиологическим раздражителем, вызывающим соответствующую перестройку в челюстных костях, мышцах и других тканях. Его ученик И. С. Рубинов (рис. 5) предложил и внедрил в 1938 г. новый функциональный метод исследования — мастикациографию — с помощью которого проводят анализ динамики перестройки жевательной функции в процессе ортодонтического лечения.



Рис. 4. А. Я. Катц



Рис. 5. И. С. Рубинов

Большая заслуга в развитии отечественной ортодонтии принадлежит Н. И. Агапову. Книга «Клиническая стоматология детского возраста» (1937) длительное время служила теоретической базой для подготовки врачей-педиатров и ортодонтов.

На протяжении многих лет заслуженный врач Латвийской ССР, профессор Д. А. Калвелис и его ученики Г. Ю. Паналнс, Л. Б. Треймане, З. П. Ширака и др. занимались изучением биоморфологических основ ортодонтического лечения.

По мнению Д. А. Калвелиса, весь комплекс морфологических изменений в зубочелюстной системе можно разделить на четыре основные группы: морфологические основы ортодонтического перемещения зубов; тканевые преобразования в области срединного небного шва; трансформация челюстной кости в результате ее нагрузки; тканевые преобразования при сагиттальном перемещении зубных рядов и челюстей.

Большое внимание в работах Д. А. Калвелиса уделено вопросам кровообращения в околозубных тканях. Он считал, что единственно правильным является применение такого ортодонтического лечения, при котором силы, развиваемые аппаратом, не превышают капиллярного давления. Интенсивность и тяжесть тканевых преобразований при ортодонтической нагрузке зависит не только от силы и времени действия ортодонтического аппарата, но и от реактивности организма, возраста, состояния здоровья, особенностей конструкции аппарата. Калвелис доказал важность индивидуального подхода в оценке тяжести аномалии у каждого пациента. В вопросах диагностики и систематики зубочелюстных аномалий он также обращал внимание на индивидуальные особенности пациента, так как попытка вывести средние величины из возможных комбинаций множества признаков дала бы колоссальное количество различных вариантов, кото-

рые немислимо подсчитать и использовать в научной работе. Тем более это невозможно в практической лечебной работе.

Классификация зубочелюстных аномалий Д. А. Калвелиса получила всеобщее одобрение и вошла в изданные в этот период учебники по ортопедической стоматологии.



Рис. 6. В. Ю. Курляндский

На кафедре ортопедической стоматологии ММСИ под руководством заслуженного деятеля науки РСФСР профессора В. Ю. Курляндского (рис. 6) в 50-е гг. XX в. началось экспериментальное изучение (на собаках) различных возрастных изменений в зубах и околозубных тканях при перемещении зубов. В 1952 г. он выпустил в свет монографию «Зубочелюстные аномалии у детей и методы их лечения», в которой представил клинкоморфологическую классификацию зубочелюстных аномалий, основанную на взаимосвязи формы и функции.

Профессором Курляндским было предложено несколько аппаратов: для перемещения и исправления положения зубов — коронка со съёмной наклонной плоскостью; исправления положения фронтальных зубов верхней челюсти — аппарат со съёмной направляющей плоскостью; сужения зубного ряда верхней челюсти и сагиттального сдвига нижней челюсти — аппарат с орально расположенной ортодонтической дугой.



Рис. 7. Л. С. Величко

Ученик профессора Курляндского Л. С. Величко (рис. 7) в 1965 г. защитил кандидатскую диссертацию на тему «Ортодонтическое лечение и протезирование при недоразвитой верхней челюсти в сформированном прикусе». В диссертации отмечены разные варианты недоразвития верхней челюсти и методы их рационального лечения.

Существенный вклад в развитие учения о профилактике и ортодонтическом лечении зубочелюстных аномалий внесла профессор Л. В. Ильина-Маркосян. Основные направления ее деятельности: профилактика, диагностика и устранение нарушений функций и формы зубочелюстно-лицевой области. В 1958 г. в работе «Ортопедическое лечение детей при врожденных расщелинах неба» для лечения врожденных расщелин неба она предложила obturator, который служил одно-

временно и расширяющим ортодонтическим аппаратом. Профессор впервые поставила вопрос о необходимости участия ортодонтотв в диспансеризации и систематическом комплексном, в том числе ортодонтическом и логопедическом лечении детей с врожденной расщелиной неба.

Одним из самых ярких представителей ортодонтии является профессор Ф. Я. Хорошилкина (рис. 8). В 1970 г. в своей работе она применила новые методы исследования в ортодонтии, определила возрастные показания к выбору методов лечения аномалий в сагиттальной плоскости, разработала и внедрила в практику здравоохранения новые конструкции ортодонтических аппаратов. В последующие годы ею были написаны монографии по актуальным вопросам ортодонтии. Большое внимание Ф. Я. Хорошилкина уделяла миогимнастике как методу профилактики и лечения в ортодонтии. Кроме того, она систематизировала функциональные методы лечения (метод щитовой терапии, применение активаторов, регуляторов функции Френкеля и др.), показания к выбору метода лечения. Профессор представила такой современный метод исследования, как телерентгенография (ТРГ). Она описала технические условия получения телерентгенограмм, методы их расшифровки и анализа, применение ТРГ в клинических и научных исследованиях, результаты лечения по данным этого метода. Ф. Я. Хорошилкина в соавторстве с Ю. М. Малыгиным написали книгу «Основы конструирования и технологии изготовления ортодонтических аппаратов», в которой предложили классификацию ортодонтических аппаратов, описали конструктивные особенности современных аппаратов и методы их изготовления.

Развитие ортодонтии в Республике Беларусь связано с работами таких именитых ученых, как профессор Л. С. Величко, профессор Э. М. Мельниченко (рис. 9). По сути, профессор Л. С. Величко был первым в нашей стране, кто поставил вопрос о необходимости организации оказания ортодонтической помощи населению. Долгое время знакомство с ортодонтией и изучение ее как самостоятельного раздела стоматологии осуществлялось на кафедре стоматологии детского возраста Минского государственного медицинского университета (сейчас — БГМУ). Благодаря колоссальной работе профессора



Рис. 8. Ф. Я. Хорошилкина



Рис. 9. Э. М. Мельниченко

Э. М. Мельниченко и его учеников ортодонтия получила мощный толчок в развитии своих основных направлений.

5 июля 2000 г. была основана кафедра ортодонтии при Белорусском государственном медицинском университете, которую организовал и возглавляет профессор И. В. Токаревич. Основные направления работы кафедры: состояние ортодонтической помощи населению Республики Беларусь, профилактика, диагностика и лечение зубочелюстных аномалий. Помимо педагогической и лечебно-консультативной деятельности, активно ведется научно-исследовательская работа. Ежегодные международные ортодонтические конференции, которые проводятся в Беларуси, позволяют не только расширять сотрудничество с зарубежными коллегами, но и повышать качество оказания ортодонтической помощи населению, благодаря знакомству практикующих врачей с новыми методами диагностики и лечения зубочелюстных аномалий. Помимо этого, на кафедре проводится обучение клинических ординаторов и аспирантов. Сегодня в Республике Беларусь существуют ортодонтические центры на базе Республиканской клинической стоматологической поликлиники, 3-й и 19-й городских детских поликлиниках г. Минска. Надо сказать, что ортодонтия как наука развивается достаточно стремительно. Это значительно повлияло не только на качество диагностики, но и на эффективность ортодонтического лечения. Широкий спектр новых ортодонтических аппаратов позволил как ортодонтам, так и пациентам полностью изменить представление о возможностях ортодонтического лечения.

ОСНОВНЫЕ НАПРАВЛЕНИЯ ОРТОДОНТИЧЕСКОЙ ПОМОЩИ В РЕСПУБЛИКЕ БЕЛАРУСЬ

Проблема оказания ортодонтической помощи остается весьма актуальной, так как зубочелюстные аномалии значительно распространены. В связи с расширением представлений о взаимосвязи аномалий прикуса с общими нарушениями организма требуется качественно новый подход к вопросам организации ортодонтической помощи в нашей стране. В настоящее время наметилось шесть основных направлений ортодонтической помощи, с учетом возраста нуждающихся в лечении и специфики врачебных мероприятий:

1. Профилактическая ортодонтия в организованных детских коллективах. Для реализации задач оказания ортодонтической помощи в организованных детских коллективах целесообразно при проведении плановой санации полости рта выявлять детей, нуждающихся в ортодонтическом лечении, и проводить профилактику зубочелюстных аномалий с учетом возраста детей и имеющихся причинных факторов.

Основные профилактические мероприятия включают в себя:

- 1) применение лечебной гимнастики как самостоятельного метода терапии с целью нормализации функций челюстно-лицевой системы;
- 2) проведение шлифования режущих краев и бугров отдельных зубов или их групп для профилактики сагиттальных, вертикальных и трансверзальных аномалий прикуса в раннем возрасте;
- 3) назначение массажа уздечки языка, верхней и нижней губы для увеличения их эластичности, а также массажа альвеолярных отростков и отдельных зубов для их правильного расположения в зубной дуге.

2. Специализированное лечение детей и подростков в условиях укрупненных ортодонтических отделений или кабинетов включает лечение аномалий прикуса, зубных рядов, отдельных зубов в периоды временного, смешанного и сформированного постоянного прикусов.

3. Ортодонтическое лечение взрослых проводится как подготовительный этап перед ортопедическим лечением.

4. Реабилитация у ортодонта пациентов с врожденными пороками челюстно-лицевой области в системе их комплексного лечения. Важные мероприятия в осуществлении этого направления — своевременное выявление, взятие на диспансерный учет, лечение в стоматологических поликлиниках и стационарах детей с врожденной патологией челюстно-лицевой области. Как известно, ортодонтическое лечение является составной частью комплексного метода лечения пациентов с такими дефектами. А так как хирургическое вмешательство в раннем возрасте применяется редко, ортодонтическое лечение — альтернативный способ восстановления нарушенных функций, в первую очередь речи. Оно позволяет предотвратить развитие патологической артикуляции и атрофических процессов в небно-глоточном аппарате, создает условия для нормальной тренировки речевых органов, что, в свою очередь, способствует получению функциональных результатов после хирургического вмешательства, является профилактикой психических нарушений.

5. Ортодонтическое лечение в условиях стационара как предварительный и заключительный этапы после хирургической коррекции аномалий прикуса. Проводится преимущественно после 14–16 лет и включает в себя предварительную ортодонтическую помощь по нормализации формы зубных дуг и положения отдельных зубов, функциональную перестройку мимической и жевательной мускулатуры челюстно-лицевой области с помощью ортодонтических аппаратов, а также ретенцию результата хирургического вмешательства.

6. Ортопедическое лечение детей и подростков проводят в различные периоды формирования прикуса. Для правильного формирования прикуса и функций зубочелюстной системы большое значение имеет своевременное замещение дефектов коронок временных зубов и зубных

рядов путем протезирования. Это способствует предотвращению развития вторичных деформаций в области зубных рядов и нарушения положения отдельных зубов.

Организация работы ортодонтического кабинета. Согласно санитарно-гигиеническим нормам для одной стационарной установки с креслом требуется помещение площадью не менее 14 м². Если необходимо увеличить количество рабочих мест, каждая следующая установка требует дополнительных 7 м² площади помещения.

Ортодонтическое отделение или кабинет оснащают оборудованием, инструментарием и другими изделиями индивидуального пользования из расчета на одну врачебную должность, а также оборудованием, инструментарием и изделиями для коллективного пользования. Рабочее место врача должно быть устроено с учетом эргономики, т. е. такой системы передвижения врача по кабинету, при которой происходят наименьшие затраты физических сил и времени.

Для работы врача-ортодонта необходимо следующее материально-техническое оснащение кабинета:


- 1) установка стоматологическая стационарная;
- 2) кресло стоматологическое, совместимое со стационарной установкой;
- 3) передвижной мягкий стул со спинкой;
- 4) рабочий столик врача с медикаментами и инструментарием;
- 5) канцелярский стол для ведения документации;
- 6) стулья для пациентов и среднего медперсонала;
- 7) умывальник с зеркалом;
- 8) стол с набором стерильных инструментов и перевязочным материалом;
- 9) шкаф для хранения диагностических моделей;
- 10) медицинский шкаф для хранения медикаментов для оказания неотложной помощи и перевязочного материала;
- 11) стол для хранения, замешивания гипса и отливки моделей челюстей;
- 12) шкаф с набором специального ортодонтического инструментария (набор щипцов для работы с мультибондинг-системой, ножницами по металлу, круглогубцами, краптонными щипцами, наковальней, зуботехническим молотком и т. п.). Инструменты для работы врача-ортодонта представлены на рис. 10–20.




Рис. 10. Карбидно-вольфрамовые фрезы



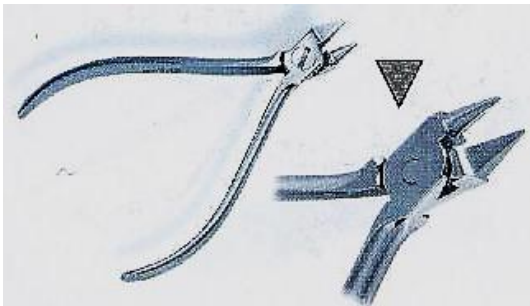
a




б



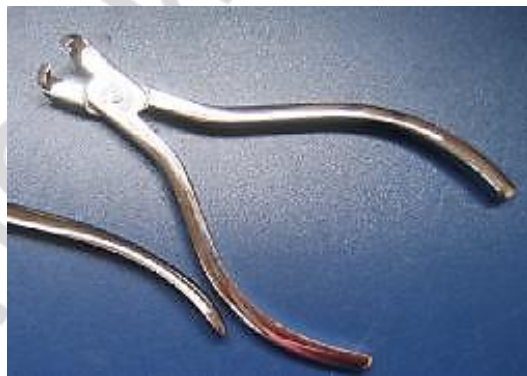в



г



д



е

Рис. 11. Виды щипцов:

a — Адерера, для работы с транспалатинальными элементами; *б* — Tweed; *в* — Begg, для работы с тонкой проволокой; *г* — Angle, для проволоки; *д* — для снятия ортодонтических колец; *е* — для снятия брекетов



Рис. 12. Инструмент для наложения сепарационных лигатур

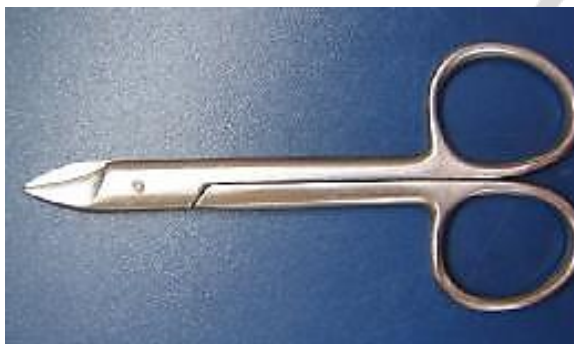

Рис. 13. Ножницы по металлу



а

б

Рис. 14. Виды кусачек:
а — для проволоки; *б* — дистальные



а

б

Рис. 15. Губной ретрактор:
а — внешний вид; *б* — в полости рта пациента

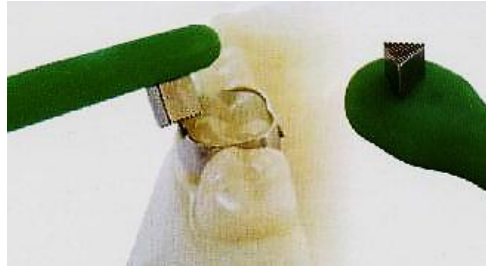


Рис. 16. Инструмент для припасовки ортодонтических колец



a

б

Рис. 17. Позиционер:

a — внешний вид; *б* — определение места расположения брекета на вестибулярной поверхности зуба



a



б

Рис. 18. Обратный пинцет:

a — внешний вид; *б* — установка брекета



a



б

Рис. 19. Адаптер для эластических лигатур:

a — внешний вид; *б* — наложение лигатуры

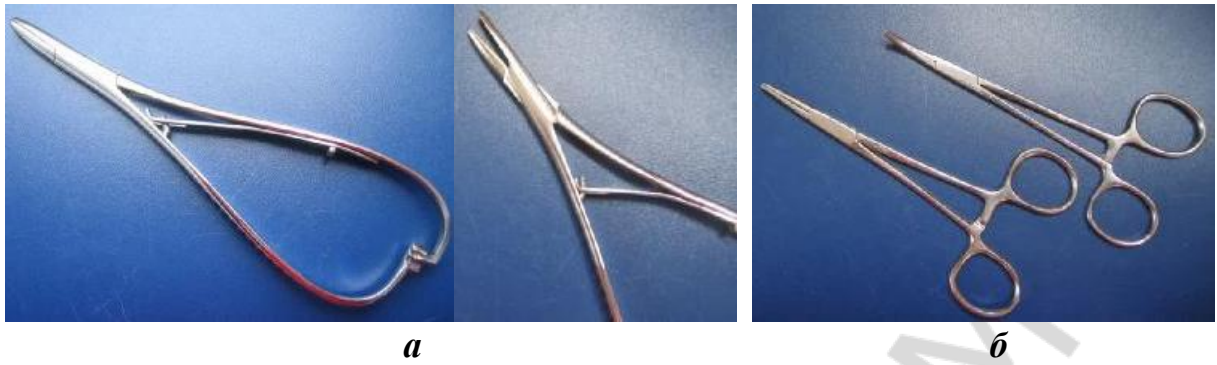


Рис. 20. Зажимы:
а — для работы с металлическими лигатурами; *б* — типа «Москит»

ПОНЯТИЕ О НОРМЕ И ПАТОЛОГИИ В ОРТОДОНТИИ

При разработке ортодонтической диагностики исследователи пытались сформулировать понятия о норме и патологии развития, строения и функционирования зубочелюстной системы. Процесс познания состоял из следующих этапов: накопления фактов, их логического осмысливания, абстрактного мышления, выдвижения гипотез или теорий и их проверки на практике.

Постепенно накапливались данные о зубочелюстной системе человека. Чтобы обобщить полученные сведения о закономерностях строения зубочелюстной системы, требовалось принять определенный стандарт, т. е. норму. Основным параметром для ее характеристики стал вид смыкания зубных рядов — прикус. За норму принят ортогнатический прикус (наиболее часто встречающийся), обеспечивающий оптимальное функционирование зубочелюстной системы. Концепция о пропорциональном строении отдельных частей зубочелюстно-лицевой системы стала основой для разработки различных методов ортодонтической диагностики.

Развитие инструментальных методов исследования позволило поднять на достаточный уровень метрическое изучение частей лица, без которого невозможно использовать математический анализ.

Практическое применение среднестатистических данных дало возможность систематизировать и усовершенствовать диагностику.

Поскольку увеличилось число среднестатистических данных о норме и патологии в зависимости от определенных критериев (возраста, пола, расы и т. д.) было введено понятие «средняя индивидуальная норма».

На основании корреляционного и регрессионного анализа были созданы диагностические таблицы, графики, номограммы, ортометры, по которым стало возможным индивидуализировать «среднюю норму» в зависимости от исходных параметров зубочелюстной системы у каждого пациента.

Лицевой отдел черепа в настоящее время рассматривается как конструктивное единство с учетом расовых, семейных и индивидуальных особенностей.

При изучении местоположения зубочелюстной системы в лицевом черепе следует ответить на вопросы, приспособляется ли эта система к нормальному функционированию, имеется ли при этом эстетическая гармония, и могут ли существовать уравновешенные отклонения?

В. Андресен (V. Andresen) отверг статистическое понятие о норме и выдвинул концепцию о нормальном расположении зубочелюстной системы в лицевом отделе черепа как о «функциональном и эстетическом оптимуме» (1925; 1930). При этом норма является наивысшей величиной этого оптимума.

Ортодонтическая диагностика продолжает развиваться. Основное внимание уделяется разработке комплексных методов, так как через комплексность может быть изучена многогранность проблемы. Поэтому все большее значение приобретает понятие морфологического, функционального и эстетического оптимума строения и функционирования зубочелюстной системы.

В основу понятия «норма» теперь положено представление об «оптимальной индивидуальной норме», т. е. о состоянии достаточно гарантированного во времени морфологического, функционального и эстетического равновесия в зубочелюстной системе и лицевом скелете в целом, к которому следует стремиться в результате ортодонтического лечения (Ю. М. Малыгин, 1982).

Установление диагноза — сложный процесс, поскольку между здоровьем и болезнью нередко трудно провести границу. Зубочелюстные аномалии соответствуют современным критериям болезни, так как они:

- возникают под воздействием значительных раздражителей внешней и внутренней среды;
- характеризуются снижением приспособляемости зубочелюстной системы к внешней среде;
- на определенных этапах развития представляют собой проявление мобилизации защитных сил организма;
- связаны с нарушением равновесия между организмом и окружающей средой.

Морфологические и функциональные нарушения при наличии зубочелюстных аномалий приводят к эстетическим отклонениям, т. е. нарушается биологическое и социальное равновесие между организмом и окружающей средой; развивается болезнь, по поводу которой пациент обращается за медицинской помощью.

НОРМА ПРИКУСА В РАЗЛИЧНЫЕ ПЕРИОДЫ ЕГО ФОРМИРОВАНИЯ

Поскольку зубочелюстная система ребенка претерпевает в процессе роста значительные изменения, выделяют 5 основных периодов формирования прикуса.

I период (период новорожденности — от рождения ребенка до 6 месяцев) характеризуется так называемой младенческой ретрогенией, т. е. сагиттальная щель составляет 10–14 мм. Под термином «сагиттальная щель» в ортодонтии принято понимать расстояние от передней поверхности альвеолярного отростка верхней челюсти до передней поверхности альвеолярного отростка нижней челюсти в сагиттальном направлении. Альвеолярные отростки верхней и нижней челюсти имеют форму полуокружности, контактируют на всем протяжении.

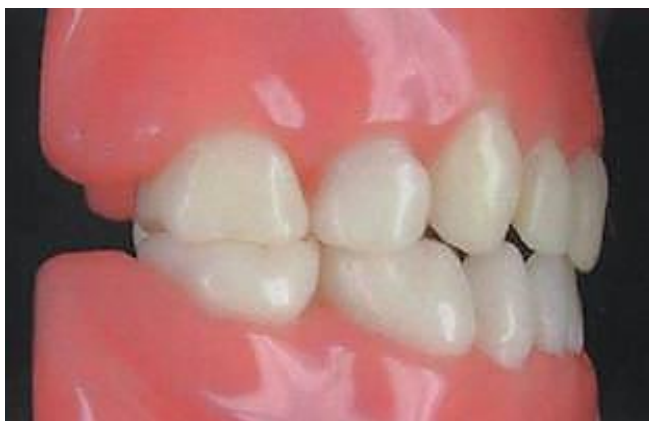Функции зубочелюстной системы в этот период: дыхание — носовое; жевание — не сформировано; глотание — протекает по инфантильному типу, т. е. язык в момент отправного толчка (1 фаза глотания) касается губ и щек; речь — не сформирована; сосание развито.

Во **II период** (период формирующегося временного прикуса — от 6 месяцев до 3 лет) происходит прорезывание всех временных зубов.

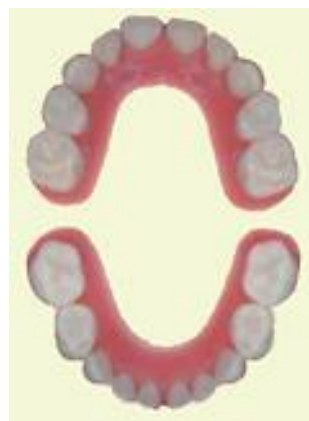Младенческая ретрогения полностью исчезает к 10–11-му месяцу жизни ребенка. Прикус к концу этого периода характеризуется следующими признаками (рис. 21):

1. Срединная линия верхнего клыка проецируется между нижним клыком и первым временным моляром.
2. Мезиальный щечный бугорок верхнего второго временного моляра расположен в первой поперечной фиссуре одноименного нижнего зуба.
3. Резцовое перекрытие глубокое, т. е. верхние резцы перекрывают нижние более чем на $\frac{1}{2}$ высоты коронки нижнего резца.
4. Вестибулярные бугры нижних моляров располагаются в продольных фиссурах верхних.
5. Диастем и трем нет.
6. Зубные ряды имеют форму полуокружности.
7. Режущие края и бугры зубов каждой челюсти расположены в одной плоскости.
8. Бугры временных зубов нестершиеся.

Функции зубочелюстной системы в этот период: дыхание — носовое; жевание — формирующееся, к 3 годам — сформированное; глотание — после прорезывания временных резцов — смешанного типа (язык в момент отправного толчка упирается в резцы), к 3 годам — соматического типа; речь — полностью сформирована к 3 годам; сосание — угасает к концу первого года жизни ребенка.



а



б

Рис. 21. Временный прикус:
а — соотношение зубных рядов; *б* — зубные дуги

III период (период сформированного временного прикуса — от 3 до 6 лет) характеризуется следующими изменениями по сравнению с предыдущим:

1. Происходит уменьшение резцового перекрытия, вплоть до полного его отсутствия (резцы верхней и нижней челюстей устанавливаются встык).
2. Появляются тремы и диастемы между зубами.
3. С 4 лет начинают стираться бугры временных зубов.

В этом периоде принято выявлять ранние симптомы зубочелюстных аномалий:

1. Бугровое соотношение зубов верхней и нижней челюстей.
2. Вертикальная щель между резцами верхней и нижней челюсти более 4 мм.
3. Отсутствие стирания бугров временных зубов после 5 лет.

Функции зубочелюстной системы полностью сформированы.

IV период (начальный и конечный период смешанного прикуса — от 6 до 12 лет) характеризуется прорезыванием постоянных зубов, активным ростом челюстей. Значительных изменений со стороны прикуса не происходит (рис. 22):

1. Срединная линия верхнего постоянного клыка проецируется между нижним клыком и первым премоляром.
2. Мезиальный щечный бугорок верхнего первого постоянного моляра расположен в первой поперечной фиссуре одноименного нижнего зуба.
3. Верхние резцы перекрывают нижние на $\frac{1}{3}$ высоты коронки нижнего резца.
4. Вестибулярные бугры нижних премоляров и моляров располагаются в продольных фиссурах верхних.
5. Диастем и трем нет.

6. Зубные ряды имеют форму: верхний — полуэллипса, нижний — параболы.

7. Режущие края и бугры зубов каждой челюсти расположены в одной плоскости.

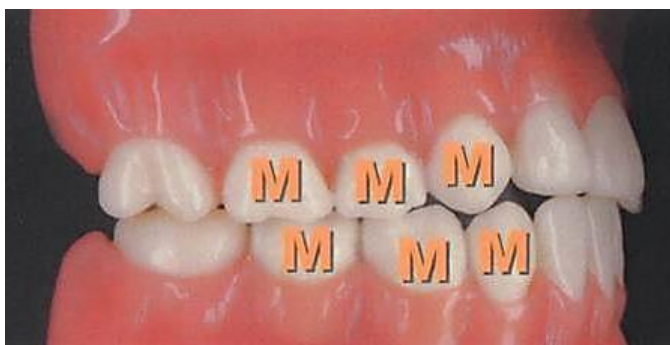

Рис. 22. Смешанный прикус

V период (период формирующегося постоянного прикуса — от 12 до 15 лет) характеризуется следующими признаками (рис. 23):

1. Срединная линия верхнего постоянного клыка проецируется между нижним клыком и первым премоляром.

2. Мезиальный щечный бугорок верхнего первого постоянного моляра расположен в первой поперечной фиссуре одноименного нижнего зуба.

3. Верхние резцы перекрывают нижние на $\frac{1}{3}$ высоты коронки нижнего резца.

4. Вестибулярные бугры нижних премоляров и моляров располагаются в продольных фиссурах верхних.

5. Диастем и трем нет.

6. Зубные ряды имеют форму: верхний — полуэллипса, нижний — параболы.

7. Режущие края зубов каждой челюсти расположены в одной плоскости.

8. Каждый зуб имеет 2 антагониста (за исключением центральных нижних резцов и верхних вторых моляров).

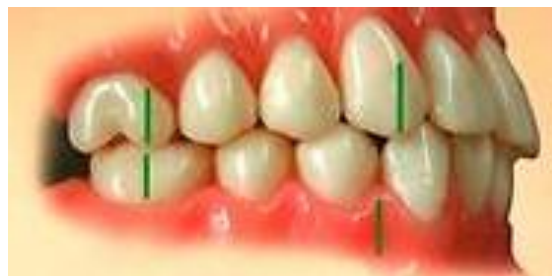
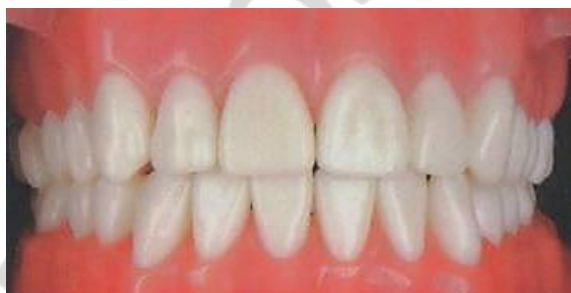
Рис. 23. Постоянный прикус

КЛАССИФИКАЦИЯ ЗУБОЧЕЛЮСТНЫХ АНОМАЛИЙ

Аномалия (греч.) — отклонение от нормы, от общей закономерности, неправильность. В медицине аномалиями принято называть отклонение от структуры (формы) и функции, присущей данному биологическому виду или органу, возникшее вследствие нарушения развития организма.

Во многих руководствах и публикациях не делается различий между понятиями «аномалия» и «деформация». Под «аномалией» правильнее понимать отклонение (нарушение) от нормальной формы и функции, возникающее в процессе развития того или иного органа. Если же отклонение или нарушение происходит после того, как данный орган закончил свое развитие, то более подходящим является термин «деформация».

Известно большое число аномалий зубочелюстной системы. Многочисленность и многообразие последних объясняются, во-первых, множеством причин, вызывающих эти аномалии, во-вторых, особенностями механизма их развития (патогенез) и, в-третьих, индивидуальными особенностями организма, при которых одни и те же причины приводят к появлению совершенно непохожих аномалий. Большое число и разнообразие форм аномалий объясняет необходимость их систематики.

Первая попытка создать классификацию аномалий зубочелюстной системы была сделана Кнейзелем в начале XIX в. в его труде «Кривостоящие зубы» (1836). Кнейзель различал общее кривое положение зубов, характеризующее аномальное положение зубных дуг, и частичное — неправильное положение отдельных зубов. Позднее Штернфельд ввел ряд терминов, которые находят широкое применение и в настоящее время — ортогнатия, прогнатия, прогения.

Классификация Энгля (1898) — первая классификация, в основу которой положен принцип соотношений зубных рядов в целом. Эта классификация основана на мезиодистальных соотношениях первых постоянных моляров обеих челюстей, которые Энгл назвал ключом окклюзии. По мнению Энгля, верхний первый моляр прорезывается всегда на своем месте. Его постоянное положение определяется неподвижным соединением верхней челюсти с основанием черепа. Следовательно, все отличные аномальные соотношения постоянных моляров могут возникнуть только за счет ненормального положения нижней челюсти.

Аномалии прикуса Энгл делит на **три класса**:

I класс характеризуется нормальным мезиодистальным соотношением зубных дуг в области первых моляров. Мезиальный щечный бугорок верхнего первого моляра располагается в бороздке между щечными бугорками нижнего первого моляра. Патология локализуется в области передних участков зубных дуг (рис. 24).

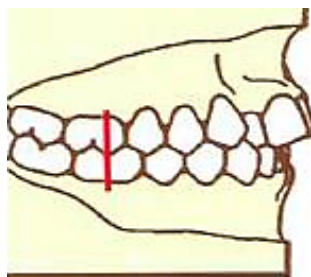


Рис. 24. I класс по Энглию

II класс. Мезиальный щечный бугорок верхнего первого моляра располагается кпереди от межбугровой фиссуры нижнего первого моляра. Этот класс Энгли делит на два подкласса: первый подкласс — верхние передние зубы веерообразно отклонены вперед (рис. 25, а), второй подкласс — верхние передние зубы расположены с наклоном в оральную сторону, плотно прижаты к нижним и глубоко их перекрывают (рис. 25, б). Оба подкласса могут быть односторонними, т. е. соотношение между первыми молярами может быть нарушено только справа или только слева.

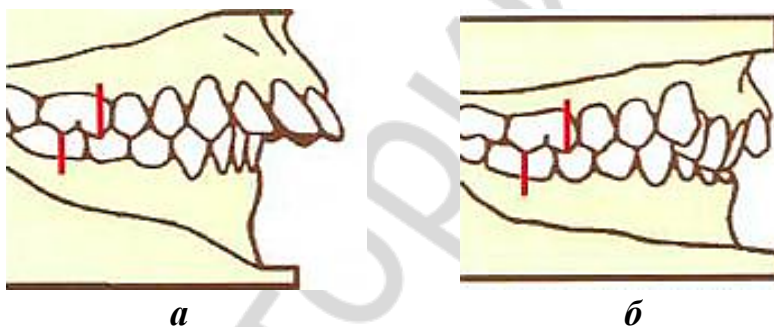


Рис. 25. II класс по Энглию:
а — первый подкласс; б — второй подкласс

III класс. Мезиальный щечный бугорок верхнего первого моляра находится кзади от межбугровой фиссуры нижнего первого моляра (рис. 26). Нижние передние зубы в большинстве случаев располагаются впереди верхних. Аномалии III класса могут быть двух- или односторонними.

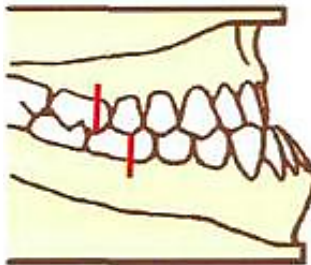


Рис. 26. III класс по Энглию

Помимо классификации сагиттальных аномалий прикуса Энгли различает семь видов неправильного положения зубов:

- 1) лабиальная или буккальная окклюзия;

- 2) лингвальная окклюзия;
- 3) мезиальная окклюзия;
- 4) дистальная окклюзия;
- 5) тортоокклюзия;
- 6) инфраокклюзия;
- 7) супраокклюзия.

Классификация аномалий прикуса Энгля отличается простотой и ясностью, поэтому она долгое время являлась господствующей, и даже сейчас в ортодонтии еще применяются основы этой классификации.

Недостатки классификации Энгля:

- 1) не учитываются причины возникновения зубочелюстных аномалий и связанные с ними функциональные нарушения;
- 2) дальнейшими исследованиями не подтвержден основной принцип классификации о неизменности положения верхнего первого постоянного моляра;
- 3) не отражаются основные разновидности аномалий прикуса в трех взаимно перпендикулярных плоскостях;
- 4) не отражаются аномалии временного прикуса.

Для характеристики смыкания зубных рядов в классификации Энгля Лишер (1926) предложил пользоваться терминами «нейтральный», «дистальный» и «мезиальный» прикус. Такие определения более целесообразны для обозначения вида прикуса, чем «прогнатия» и «прогения», так как отражают симптом — тот или иной вид смыкания боковых зубов, не дезориентирует врача, поскольку не имеют сходства с другими терминами.

Понятия «прогнатия» и «прогения» отражают конкретные разновидности аномалии — переднее расположение верхней челюсти или подбодка, а не характеризуют вид смыкания зубных рядов.

Клинико-морфологическая классификация зубочелюстных аномалий Д. А. Калвелиса (1957). В основу классификации, по мнению Д. А. Калвелиса, должны быть положены морфологические изменения, касающиеся зубов, зубных рядов и всего прикуса в целом, с учетом этиологии и эстетики. В соответствии с этим он выделил следующие виды зубочелюстных аномалий:

I. Аномалии отдельных зубов:

1. Аномалии числа зубов:
 - а) адентия — частичная и полная (гиподонтия);
 - б) сверхкомплектные зубы (гипердонтия).
2. Аномалии величины и формы зубов:
 - а) гигантские зубы;
 - б) шипообразные зубы;
 - в) уродливые формы зубов;
 - г) зубы Гетчинсона, Фурнье, Турнера.

3. Аномалии структуры твердых тканей зубов: гипоплазия зубных тканей.

4. Нарушение процесса прорезывания зубов:

а) преждевременное прорезывание зубов вследствие:

– болезни (рахит и другие тяжелые заболевания);

– преждевременного удаления молочных зубов;

– неправильного положения зачатка зуба (ретенция зубов и персистентные молочные зубы как наводящий симптом);

– сверхкомплектные зубы;

– неправильное развитие зуба (фолликулярные кисты);

б) запоздалое прорезывание зубов.

II. Аномалии зубных рядов:

1. Нарушение образования зубного ряда:

а) аномалийное положение отдельных зубов:

– губно-щечное прорезывание;

– небно-язычное прорезывание;

– мезиальное прорезывание;

– дистальное прорезывание;

– низкое положение (инфраокклюзия);

– высокое положение (супраокклюзия);

– поворот зуба вокруг продольной оси (тортоаномалия);

– транспозиция;

– тремы между зубами (диастема);

– тесное положение зубов (скученность);

б) дистопия верхних клыков.

2. Аномалии формы зубных рядов:

а) суженный зубной ряд;

б) седлообразно сдавленный зубной ряд;

в) V-образная форма зубного ряда;

г) четырехугольный зубной ряд;

д) асимметричный зубной ряд.

III. Аномалии прикуса:

1. Сагиттальные аномалии:

а) прогнатия;

б) прогения:

– ложная,

– истинная.

2. Трансверзальные аномалии:

а) общесуженные зубные ряды;

б) несоответствие ширины верхнего и нижнего зубных рядов:

– нарушение соотношений боковых зубов на обеих сторонах;

– нарушение соотношений зубов на одной стороне (косой или перекрестный прикус);

в) нарушение функции дыхания.

3. Вертикальные аномалии:

а) глубокий прикус:

– перекрывающий;

– комбинированный с прогнатией (крышеобразный);

б) открытый прикус:

– истинный (рахитический);

– травматический (от сосания пальцев).

Недостатки классификации Калвелеса:

1) очень объемна;

2) не учитывает этиологических факторов возникновения зубочелюстных аномалий, функциональных и эстетических нарушений.

Классификация аномалий зубных рядов Л. С. Персина (1993).

В отличие от классификации Калвелеса, в основу этой классификации положены нарушения окклюзии зубных рядов, аномалии окклюзии зубов-антагонистов в трех взаимно перпендикулярных плоскостях:

I. Аномалии окклюзии зубных рядов.

1. В боковом участке:

а) по сагиттали:

– дистальная (дисто-) окклюзия;

– мезиальная (мезио-) окклюзия;

б) вертикали — дизокклюзия;

г) трансверзали:

– перекрестная окклюзия;

– вестибулоокклюзия;

– палатиноокклюзия;

– лингвоокклюзия.

2. Во фронтальном участке:

а) дизокклюзия (при смещении резцов верхней челюсти):

– по сагиттали — в результате протрузии или ретрузии резцов;

– вертикали — без резцового перекрытия, с глубоким резцовым перекрытием;

б) глубокое резцовое перекрытие.

II. Аномалии окклюзии зубов-антагонистов:

– по сагиттали;

– вертикали;

– трансверзали.

Следует отметить, что ни одна из приведенных классификаций зубочелюстных аномалий полностью не удовлетворяет ортодонтическую науку и практику. Классификация отражает определенный уровень знаний, в связи с чем она не может быть неизменной.

Центральное место в диагностике зубочелюстных аномалий занимает определение основного заболевания и его осложнений. Основным считают то заболевание, лечение которого возможно ортодонтическими или сочетанными с ними методами. К осложнениям относят нарушения, которые патогенетически связаны с основным заболеванием.

Перед постановкой диагноза необходимо определять морфологические, функциональные и эстетические нарушения в зубочелюстной системе, а также по возможности указать их этиологию и патогенез.

Схема постановки ортодонтического диагноза (Ф. Я. Хорошилкина, 1986):

I. Смыкание зубных рядов (прикус, окклюзия):

1. Сагиттальная плоскость:

– нейтральный прикус (см. рис. 24) — мезиальный щечный бугорок верхнего первого моляра находится в межбугровой фиссуре одноименного нижнего; клык верхней челюсти находится между клыком и первым премоляром нижней;

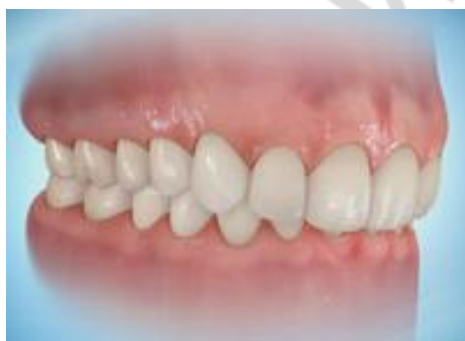– дистальный (см. рис. 25) — мезиальный щечный бугорок верхнего первого моляра находится впереди межбугровой фиссуры одноименного нижнего; клык верхней челюсти располагается впереди промежутка между клыком и первым премоляром нижней челюсти;

– мезиальный (см. рис. 26) — мезиальный щечный бугорок верхнего первого моляра находится позади межбугровой фиссуры одноименного нижнего; клык верхней челюсти находится позади промежутка между клыком и первым премоляром нижней челюсти.

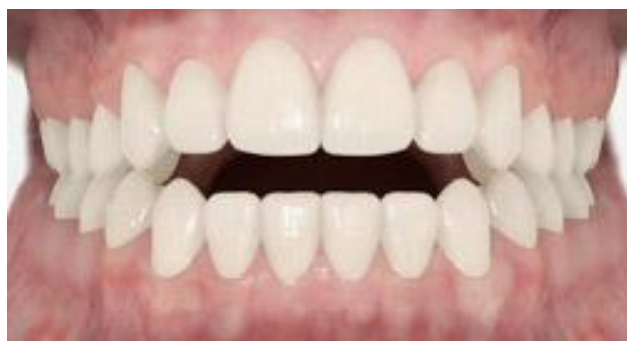2. Вертикальная плоскость:

– глубокий прикус (рис. 27, *а*);

– открытый прикус (рис. 27, *б*);



а



б

Рис. 27. Вертикальные аномалии прикуса:
а — глубокий прикус; *б* — открытый прикус

3. Трансверзальная плоскость: перекрестный, одно- или двусторонний, со смещением нижней челюсти или без смещения, буккальный или лингвальный (рис. 28). Различают симметричные и асимметричные нарушения прикуса.

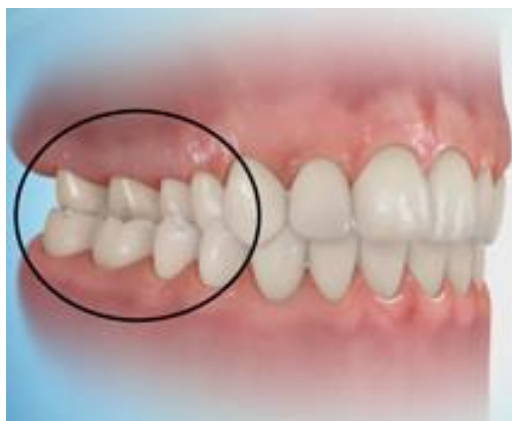

Рис. 28. Буккальный перекрестный прикус

II. Аномалии формы зубных рядов:

1. Сагиттальная плоскость:
 - удлинение зубного ряда;
 - укорочение зубного ряда.
2. Вертикальная плоскость:
 - зубоальвеолярное удлинение;
 - зубоальвеолярное укорочение.
3. Трансверзальная плоскость:
 - сужение зубного ряда;
 - расширение зубного ряда.

Различают симметричные и асимметричные нарушения формы зубных рядов.

III. Аномалии зубов:

- числа (адентия, сверхкомплектные зубы)
- величины, формы (коронок, корней зубов)
- цвета;
- твердых тканей;
- прорезывания (раннее, запоздалое, анэрубция);
- аномалии положения зубов (протрузия, ретрузия, мезиальное положение, дистальное положение, супраположение, инфраположение, тортоположение, транспозиция).

IV. Аномалии твердых и мягких тканей: аномалийное прикрепление уздечки верхней и нижней губы; укорочение уздечки языка; изменение величины и подвижности языка; степень выраженности небно-глоточных миндалин; врожденное несращение губы, альвеолярного отростка, твердого и мягкого неба; экзостозы.

V. Нарушение функций (глотания, жевания, речи, дыхания) и вредные привычки, нарушение функции височно-нижнечелюстного сустава.

VI. Эстетические нарушения: изменения формы лица в фас, в профиль, в вертикальном и горизонтальном направлениях, асимметрия.

VII. Состояние смежных органов и всего организма: состояние носоглотки, нарушение зрения, заболевания сердечно-сосудистой системы, заболевания желудочно-кишечного тракта, нарушение осанки, нарушение оссификации скелета.

VIII. Этиология зубочелюстных аномалий и деформаций: данные, выясняемые из анамнеза при обследовании пациента.

МЕТОДЫ ИССЛЕДОВАНИЯ В ОРТОДОНТИИ

Для проведения качественного ортодонтического лечения с правильным выбором его метода и средства необходима точная диагностика, которая достигается применением основных и дополнительных методов исследования. Основные методы исследования используют при первичном обследовании всех пациентов. Эти методы включают не только обследование полости рта с целью постановки ортодонтического диагноза, но и получение данных об общем здоровье пациента, которое всегда связано со стоматологическим и может влиять на выбор метода лечения и его прогноз. Дополнительные методы исследования используют при необходимости получения недостающей в каждом клиническом случае информации для выбора наиболее правильного метода лечения. Также различные методы исследования в ортодонтии могут использоваться в научных целях, например для изучения эффективности разных методов лечения, описания состояния ортодонтического здоровья населения.

Для диагностики зубочелюстных аномалий в ортодонтии применяют следующие методы исследования: *клинический, лучевой (рентгенологический, магнитно-резонансную томографию), функциональный, антропометрический.*

КЛИНИЧЕСКИЙ МЕТОД

Основным методом обследования пациентов с зубочелюстными аномалиями является **клинический метод**, включающий сбор анамнеза (опрос) и осмотр. Сбор анамнеза проводят во время беседы, в результате которой выясняют персональные данные, предъявляемые жалобы, собирают социальный, медицинский и стоматологический анамнез.

К **персональным данным** относят фамилию, имя, возраст, пол, место жительства пациента.

Далее выясняют **жалобы** самого пациента и его родителей (в случае обследования несовершеннолетнего пациента). Часто субъективное мнение пациента и объективная оценка врача отличаются. В таких случаях врачу необходимо сообщить пациенту о выявленных в результате обследования аномалиях, о возможном влиянии их на функцию, эстетику и общее

состояние организма. При планировании лечебных манипуляций получают согласие родителей или опекунов пациента на их проведение.

При сборе **социального анамнеза** выясняют, с кем живет ребенок, посещает ли школу, интересы ребенка, профессию родителей, что позволяет установить контакт с пациентом. Узнают данные об общем развитии пациента: о способности ребенка к быстрому обучению, соответствию массы тела росту ребенка, о наличии хобби у ребенка (говорит об активности, способности к сотрудничеству, ответственности). В результате беседы определяют психосоциальные условия для ортодонтического лечения.

Сбор медицинского анамнеза (анамнез общих заболеваний) начинают с получения информации о том, как протекала беременность и роды у матери. Далее выясняют наличие у ребенка заболеваний всех систем организма, которые могут повлиять на выбор метода, ход и результат ортодонтического лечения.

Так, заболевания, при которых изменяются строение и физиология соединительной ткани, в том числе костной, могут быть причиной нежелательных реакций на ортодонтическое лечение или используемый аппарат. Сахарный диабет, заболевания почек, кишечника могут способствовать преобладанию процесса резорбции костной ткани над процессом ее организации при перемещении зубов и вызвать чрезмерную подвижность зубов после ортодонтического лечения либо рецидив аномалии вследствие нарушения при этих заболеваниях кальций-фосфорного равновесия. При наличии вышеназванных заболеваний необходима медикаментозная коррекция имеющейся патологии (назначает врач-специалист).

Если у пациента есть аллергия на различные вещества (никель, акрилаты, композиты и др.), возможна реакция на них слизистой оболочки полости рта. При высокой склонности к аллергическим реакциям необходимо провести кожную пробу, выявить титр антител к аллергену. При отрицательном результате теста необходимо наблюдать за реакцией слизистой оболочки в течение 1–2 недель после установки аппарата. Если появляется аллергия, конструкцию заменяют на альтернативную.

Вазомоторный или аллергический ринит вызывает затруднение носового дыхания и может ограничивать время или возможность ношения некоторых ортодонтических аппаратов.

Кроме того, выясняют наличие в анамнезе инфекционных заболеваний для предотвращения их контаминации.

У пациентов с эпилепсией необходимо помнить о возможности аспирации частей аппарата во время эпилептического припадка, о вероятном развитии гиперпластического гингивита при приеме некоторых антиконвульсантов.

Травмы и операции челюстно-лицевой области (перелом челюсти, вывих зубов и др.) в анамнезе могут усложнить перемещение зубов.

В ходе **сбора стоматологического анамнеза** выясняют следующее: проводилось ли ранее ортодонтическое лечение; имеются ли парафункций челюстно-лицевой области (вредные привычки, связанные, например, с сосанием, бруксизм, сокращения мимических мышц при глотании, привычка спать на одном боку), время их появления, частота и длительность; форму дыхания; активность жевания. Уточняют наличие зубочелюстных аномалий у других членов семьи, проводилось ли им ортодонтическое лечение (семейный анамнез).

Следующий этап обследования, **осмотр**, можно разделить на внешний осмотр, осмотр головы, осмотр полости рта, изучение функций челюстно-лицевой области.

При **проведении внешнего осмотра** обращают внимание на общее состояние ребенка и соответствие его умственного, физического и психического развития возрасту. Отмечают правильность осанки пациента, поскольку ее патология иногда сопровождается зубочелюстными аномалиями.

При **осмотре головы** оценивают форму и пропорции черепа, прибегая, если необходимо, к антропометрическим методам исследования. Кроме того, определяют симметричность лица, ориентируясь на зрачковую линию и линию смыкания губ (должны быть параллельны горизонтальной плоскости). Асимметрия лица может быть вызвана гемиатрофией или гемигипертрофией лица, гемангиомой, частичной адентией, нарушением роста височно-нижнечелюстного сустава в результате, например, травмы или остеомиелита.

Также определяют высоту верхней, средней и нижней частей лица, что важно для пациентов с аномалиями в вертикальной плоскости (глубокий и открытый прикус). Отмечают выраженность подбородочной и носогубных складок, глубина которых увеличивается при снижении высоты нижней части лица.

Проводят оценку профиля лица пациента. При наличии вогнутого профиля, большого наружного носа нежелательно лечение с экстракцией, поскольку это приведет к ухудшению эстетики. Также обращают внимание на величину носогубного угла, которая зависит от положения альвеолярного отростка и зубов. При протрузии резцов носогубной угол уменьшается, а при их ретрузии — увеличивается. Осмотр губ позволяет выявить наличие короткой верхней губы, положение резцов на нижней губе и др.

При **интраоральном осмотре** оценивают мягкие ткани полости рта, ткани периодонта, состояние зубов, прикус. Осматривают преддверие полости рта (его глубину, строение уздечек губ) и апикальный базис, язык и глотку (низкое положение и большой размер языка стимулируют рост нижней челюсти и могут способствовать формированию мезиального прикуса), зубы (наличие задержавшихся временных, ретенированных, отсутствующих зубов, подвижности, патологической стираемости, кариеса,

пломбированных зубов, определяют гигиену полости рта). Плохая гигиена полости рта и гингивит являются противопоказанием к лечению несъемными аппаратами. Далее описывают аномалии прикуса, зубных рядов и зубов.

При *изучении функций челюстно-лицевой области* обращают внимание на смыкание губ в покое, наличие сухости их красной каймы (по этой информации можно судить также о типе дыхания), оценивают функцию глотания (соматическое, смешанное или инфантильное) и речи (нарушение произношения звуков — дислалия — может быть как причиной, так и следствием зубочелюстных аномалий), функцию височно-нижнечелюстного сустава (ограничение или асимметричность открывания рта, возникновение шума, боли при функции, пальпации и компрессии), наличие парафункций мышц челюстно-лицевой области.

Ротовое дыхание способствует протрузии верхних резцов, дистальному смещению нижней челюсти, сужению верхней челюсти, формированию переднего открытого прикуса. В этом случае при внешнем осмотре выявляется нарушение смыкания губ и положения языка, широкая переносица, узкие ноздри, двойной подбородок. Причинами ротового дыхания могут быть снижение тонуса круговой мышцы рта, выраженная сагиттальная щель, нарушающая смыкание губ, заболевания носоглотки и носа (аденоидит, ринит и др.), а также привычка, которая не исчезла после устранения причины ротового дыхания. Для установления причин ротового дыхания может понадобиться консультация оториноларинголога.

Среди нарушений функции жевания можно выделить ленивое и одностороннее жевание. Одностороннее жевание ведет к формированию перекрестного и мезиального прикуса. Ленивое жевание способствует отставанию в росте челюстей. Вышеназванные нарушения можно выявить при опросе родителей, а также с помощью дополнительных лабораторных методов исследования.

Сосание — врожденный безусловный рефлекс, который должен угаснуть к концу первого года жизни. Этот рефлекс в более позднем возрасте (его фиксация) может сохраняться у детей, испытывающих нервное напряжение, беспокойство. Чаще фиксация сосательного рефлекса наблюдается у детей, находящихся на искусственном вскармливании. Вредная привычка сосания может стать причиной протрузии резцов и зубоальвеолярного укорочения, дистального смещения нижней челюсти, сужения верхней челюсти вследствие давления щек на разобщенные зубные ряды, формирования перекрестного прикуса.

Многолетняя привычка сосания пальца приводит к изменению осанки: наклону головы кпереди и, как следствие, уменьшению объема жизненной емкости легких, нарушению дыхания и кровообращения.

Сосанию губы может способствовать протрузия резцов. Привычка втягивания щек нередко формируется при потере боковых зубов и ведет к зубоальвеолярному укорочению.

При необходимости дифференциальной диагностики проводят **клинические функциональные пробы**.

Проба Эйлера–Биттнера позволяет предположить причину дистального прикуса: морфологические нарушения (изменение относительных размеров и положения) нижней или верхней челюсти. Во время проведения пробы оценивают эстетику лица в фас и профиль при медленном выдвигании нижней челюсти пациентом до нейтрального соотношения челюстей. При улучшении эстетики предполагают, что дистальный прикус вызван патологией нижней челюсти, при ухудшении — патологией верхней челюсти. А если эстетика улучшается, а потом ухудшается, то делают заключение о патологии обеих челюстей.

Проба Ильиной-Маркосян позволяет оценить положение нижней челюсти в покое и во время ее перемещения для того, чтобы установить причину привычного смещения челюсти при функции. Проба включает следующие пять тестов.

1. *Определение положения нижней челюсти во время относительного физиологического покоя.* Оценивают симметрию лица пациента, высоту нижней его части, регистрируют смещение нижней челюсти кзади, кпереди, в сторону.

2. *Смыкание зубных рядов в привычном положении нижней челюсти.* Оценивают соотношение зубных рядов, обращая внимание на совпадение средней линии верхней и нижней челюсти, которое иногда отсутствует при аномалиях в трансверзальной плоскости.

3. *Опускание нижней челюсти и ее поднимание с последующим смыканием зубных рядов.* Оценивают смещение нижней челюсти при широком открывании рта. Если асимметрия увеличивается при открывании рта, то можно предположить, что смещение нижней челюсти вызвано патологией височно-нижнечелюстного сустава, если увеличивается при смыкании зубов — нарушением окклюзии зубных рядов.

4. *Выдвижение нижней челюсти вперед.* Оценивают наличие суперконтактов, величину межокклюзионного пространства справа и слева, что может свидетельствовать о зубоальвеолярных нарушениях, аномалиях положения зубов.

5. *Смещение нижней челюсти вправо и влево.* Оценивают наличие суперконтактов, которые могут ограничивать движения нижней челюсти. В норме имеется «клыковое ведение» (контакт на клыке) на рабочей стороне при смещении нижней челюсти.

Проба для дифференциальной диагностики формы мезиального прикуса. Если пациент может поставить резцы в краевое смыкание, предполагают зубоальвеолярную форму патологии (ее возможно вылечить функционально действующими аппаратами), если не может — гнатическую (требует применения аппаратов комбинированного действия или комплексного метода лечения).

После проведения полного клинического обследования врач-ортодонт устанавливает ортодонтический диагноз по схеме, предложенной Ф. Я. Хорошилкиной. При необходимости получения дополнительной информации о состоянии пациента используют дополнительные методы исследования: функциональный, лучевой, антропометрический.

ФУНКЦИОНАЛЬНЫЕ МЕТОДЫ

Эти методы применяют при необходимости изучения функций челюстно-лицевой области для полной диагностики патологии, выбора оптимального метода лечения и контроля за его динамикой.

Исследование мышц челюстно-лицевой области. Патологии жевательных и мимических мышц, такие как снижение тонуса, выносливости, силы сокращения, часто являются причиной развития зубочелюстных аномалий. Вышеперечисленные нарушения можно выявить с помощью дополнительных методов исследования. При функциональной патологии мышц необходимо провести ее коррекцию во избежание рецидива зубочелюстной аномалии. Из методов изучения состояния мышц наиболее часто применяют электромиографию и миотонометрию.

Электромиография позволяет зарегистрировать с помощью прибора (электромиографа) биоэлектрические потенциалы поверхностно расположенных мышц (мимических, височной, жевательной, подбородочно-подъязычной мышцы), возникающие при их сокращении (рис. 29). Для регистрации электромиограммы чаще используют поверхностные электроды, которые накладывают на обезжиренную кожу в области определенной точки исследуемой мышцы (наиболее поверхностного расположения ветви иннервирующего ее нерва) (рис. 30).

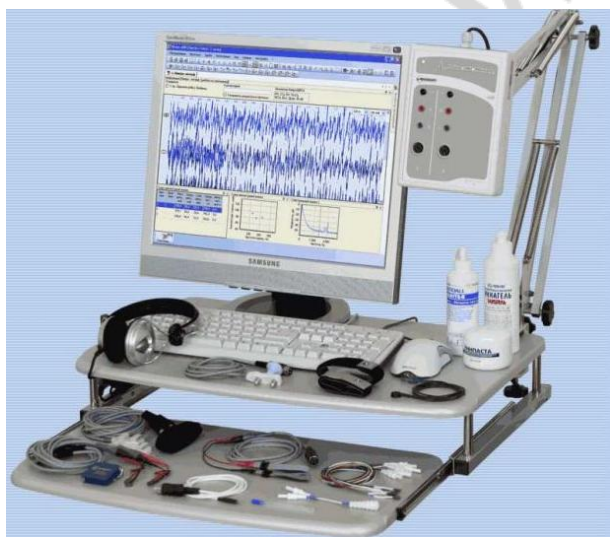

Рис. 29. Электромиограф

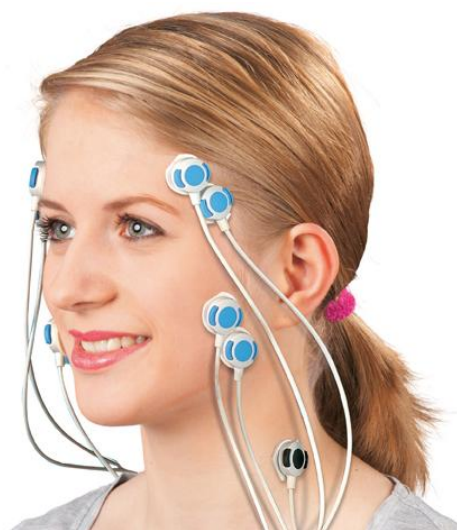

Рис. 30. Регистрация биоэлектрической активности жевательных мышц

Далее проводят запись электромиограммы в покое и при проведении функциональных проб (для исследования жевательных мышц пациент максимально сжимает челюсти, для исследования круговой мышцы рта — вытягивает губы в трубочку). Затем проводят оценку полученных результатов по амплитуде, частоте и длительности сигналов, сравнивая их с возрастной нормой.



Рис. 31. Миотонометр

Миотонометрия позволяет определить тонус мышцы в покое и при сокращении по ее плотности. Данное исследование проводится с помощью миотонометра (рис. 31). Этот прибор показывает силу, которую необходимо приложить для погружения щупа в расслабленную и сокращенную мышцу. Выражается в условных единицах — миотонах.

Исследование жевательной эффективности проводят при помощи тестов Н. И. Агапова, И. М. Оксмана, В. Ю. Курляндского, С. Е. Гельмана, И. С. Рубинова, которые изучаются на занятиях по общей и ортопедической стоматологии.

На кафедре ортодонтии профессором И. В. Токаревичем и ассистентом Ю. Я. Наумович разработана проба для изучения жевательной эффективности. Данная функциональная жевательная проба проводится с использованием силиконового оттискного материала 0 типа вязкости по ISO (материал С-типа Zetaplus (Zhermack)). Для приготовления тестовых таблеток разработан шаблон, который представляет собой перфорированную пластину из плексигласа толщиной 6 мм с диаметром отверстий 16 мм. В отверстия шаблона помещают силиконовый оттискной материал, находящийся в пластичном состоянии. После отвердевания материала получают таблетки цилиндрической формы и заданного размера.

Для проведения пробы пациенту рекомендуют поочередно разжевать две таблетки тестового материала 20 жевательными движениями с минутной паузой для предотвращения усталости жевательной мускулатуры. Далее пациент эвакуирует содержимое полости рта на двойной бумажный кофе-фильтр. Частицы тестового материала высушивают и высыпают на листок черного картона. Далее частицы распределяют с помощью жесткой кисточки таким образом, чтобы они лежали в один слой. После этого получают цифровую фотографию частиц тестового материала и сохраняют данные на компьютере, где результаты жевательной пробы обрабатываются с использованием специально разработанных программ. Последние помогают анализировать список частиц тестового материала, вычисляют площадь каждой частицы, производят расчет основных характеристик тестовых частиц, таких как медиана, 25 и 75 % квартили, среднее и макси-

мальное значения, строят гистограмму распределения тестовых частиц, а также определяют жевательный индекс. Данные выводятся на экран компьютера в виде графического отчета.

Методы изучения функции височно-нижнечелюстного сустава. Зубочелюстные аномалии нередко являются причиной развития патологии височно-нижнечелюстного сустава (ВНЧС). Также само ортодонтическое лечение может сопровождаться изменением привычной окклюзии и приводить к развитию патологии сустава.

Артрофонография — метод регистрации при помощи микрофона звуков, возникающих во время функции сустава с последующей записью артрофонограммы. Нормальная работа ВНЧС характеризуется бесшумным перемещением суставной головки во время ротации и при поступательном движении. Шумовые явления в области сустава возникают при движениях нижней челюсти: ее опускании и поднимании. Механизм образования щелчка связан с взаимодействием головки нижней челюсти и диска. В случае редукции (при возвращении назад) диска возникает щелчок. При нарушениях конфигурации суставных поверхностей и деструкции диска наблюдаются такие шумовые явления, как крепитация, шум трущихся поверхностей и др. Как правило, запись артрофонограммы производится в течение четырех циклов максимального открывания и закрывания рта. Далее программа производит анализ шумов, а доктор интерпретирует полученные данные (рис. 32, 33).



Рис. 32. Артрофонограф



Рис. 33. Проведение артрофонографии

Аксиография — метод изучения траектории движения головок нижней челюсти в различных плоскостях. В ортодонтии аксиографию применяют в составе комплексного функционального исследования пациентов, имеющих функциональные нарушения ВНЧС, с целью подтверждения его патологии и установления влияния нарушений окклюзии на развитие дисфункции сустава. Метод позволяет оценить объем, симметричность движений суставных головок, выявить преждевременные окклюзионные контакты, ограничивающие или изменяющие траекторию движений нижней челюсти (рис. 34, 35).

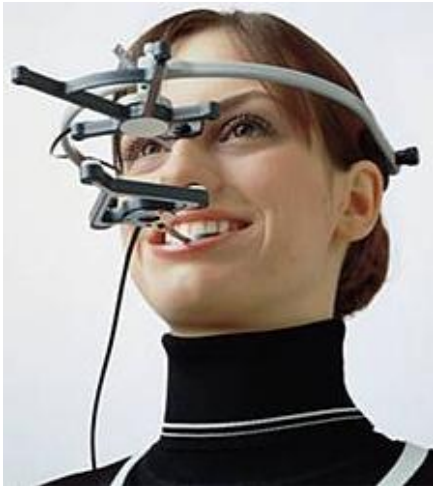

Рис. 34. Проведение аксиографии

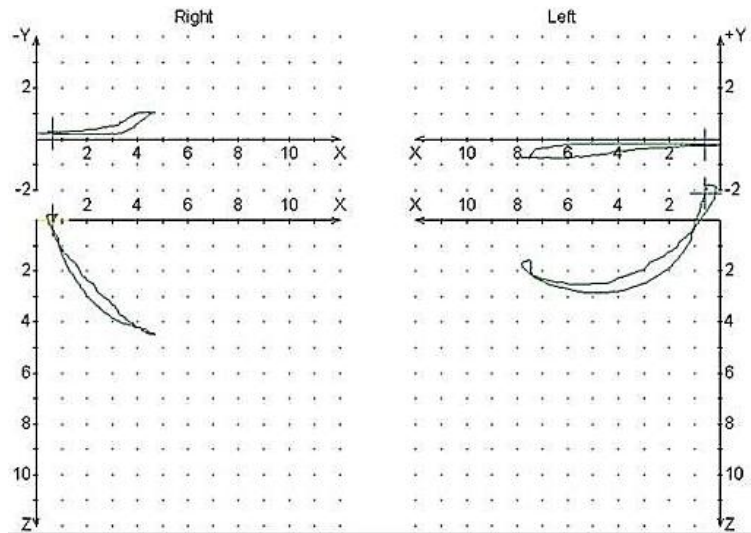


Рис. 35. Аксиограмма открывания и закрывания рта пациента с деформирующим остеоартрозом ВНЧС (уменьшение длины, изменение формы кривых, их несовпадение при открывании и закрывании рта)

Реография позволяет изучить гемодинамику сустава в покое и при функции с помощью прибора реографа. По состоянию гемодинамики можно судить об эффективности лечения.

ЛУЧЕВЫЕ МЕТОДЫ

При постановке окончательного диагноза лучевые методы исследования в ортодонтии являются ведущими из дополнительных.

Рентгенологический метод в ортодонтии используется для диагностики и дифференциальной диагностики зубочелюстных аномалий, определения плана и прогноза лечения, изучения динамики лечебного процесса и проведения научных исследований. При этом важно правильно выбрать метод рентгенологического исследования с учетом его преимуществ и недостатков в каждом конкретном клиническом случае. Для исследования основных отделов челюстно-лицевой области используется широкий спектр рентгенологических методик: дентальная рентгенография, рентгенография срединного небного шва, ортопантомография челюстно-лицевой области, томография височно-нижнечелюстных суставов, конусно-лучевая компьютерная томография лицевого черепа, рентгенография кисти руки, телерентгенография головы.

ОРТОПАНТОМОГРАФИЯ

Ортопантомография (панорамная зонография) является единственным методом визуализации, позволяющим получить полное изображение челюстей, зубов, ВНЧС, придаточных пазух на одном снимке и оценить

состояние жевательного аппарата в целом. Этот метод является основой для дальнейшего использования других методов исследования из-за минимальной лучевой нагрузки на пациента (0,055–0,07 мЗв).

Посредством ортопантомографии получают изображение объектов выделенного слоя толщиной 1–2 см при синхронном движении рентгеновской трубки и кассеты с пленкой (или датчика) вокруг головы пациента (рис. 36). Изображение можно фиксировать на пленку, бумагу либо на цифровые носители. Резкость структур, расположенных вне пределов изучаемого слоя, снижена. В современных аппаратах для ортопантомографии имеется возможность выбора глубины и толщины получаемого среза, а также программы для изучения различных костных структур черепа (например, челюстей, ВНЧС и др.).

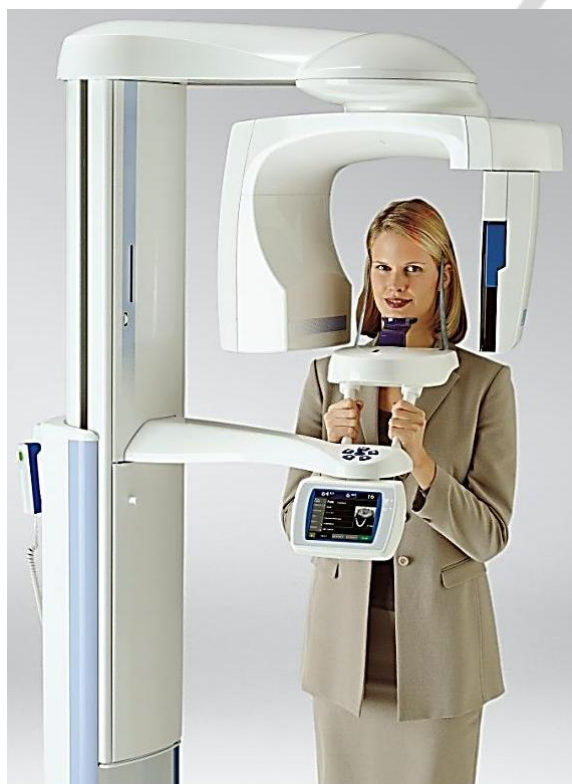

Рис. 36. Ортопантомограф

Ортопантомография челюстей практически всегда проводится на этапе диагностики зубочелюстных аномалий, а также планирования ортодонтического лечения. Она выполняется для определения наличия и расположения зачатков постоянных зубов, сверхкомплектных зубов, зубов в анэрубции, для диагностики врожденных деформаций, воспалительных, опухолевых и системных поражений челюстей, периодонтальных изменений.

Для оценки ортопантомограммы рекомендуется последовательное изучение пяти топографических областей:

- зубного ряда верхней челюсти;
- зубного ряда нижней челюсти;

- правого ВНЧС;
- левого ВНЧС;
- носомаксиллярной области (рис. 37).

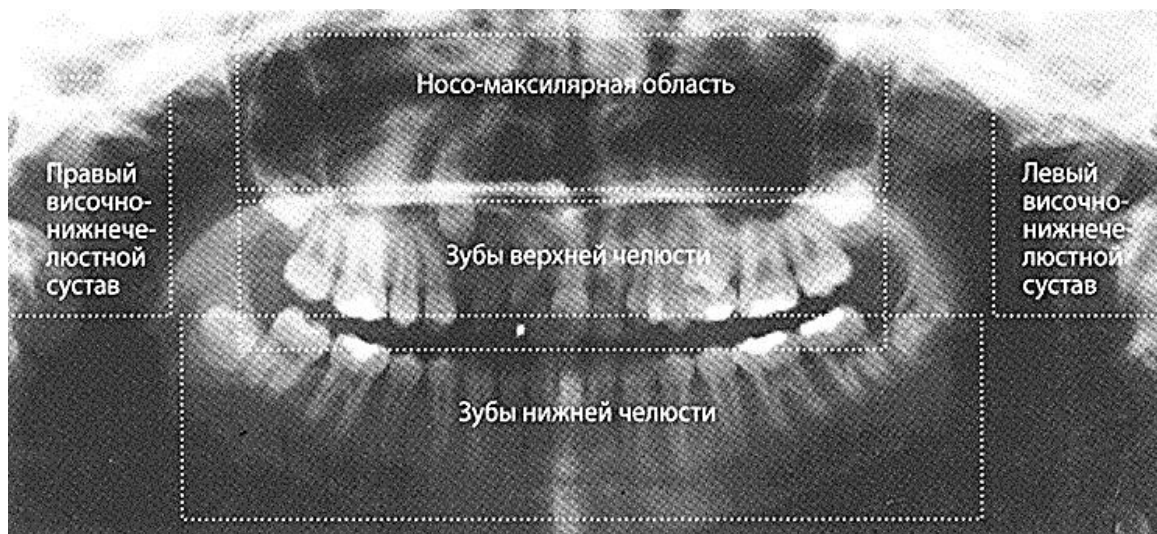

Рис. 37. Ортопантомограмма

Такой подход к оценке снимка позволит избежать ошибок в диагностике и составить комплексную картину представленных на нем структур. Особое внимание при изучении зубных рядов обращают на наличие ретинированных зубов (их положение, стадия формирования корня, состояние фолликула), на структуру костной ткани челюстей (наличие патологической тени), на состояние коронок зубов (наличие кариозной полости, пломбы, соотношения дна кариозной полости и полости зуба), корней (количество, величина, контуры), корневых каналов (качество пломбирования), периодонтальной щели (равномерность, ширина, состояние компактной пластинки), нижнечелюстного канала.

При оценке ВНЧС определяют соотношение суставных головок и ямок, наличие патологических изменений.

Изучая носомаксиллярную область, обращают внимание на симметричность верхнечелюстных пазух, наличие затемнений (их локализацию, площадь и интенсивность), отношение корней зубов к пазухе, состояние носовой перегородки.

БЛИЗКОФОКУСНАЯ РЕНТГЕНОГРАФИЯ ЗУБОВ И СРЕДИННОГО НЕБНОГО ШВА

Внутриротовая рентгенография зубов позволяет получить детальное качественное изображение их твердых тканей, межзубных перегородок, область фуркации корней, периодонтальной щели, выявить патологические изменения костной структуры периодонта. Этот вид исследования проводят на аппаратах для дентальной рентгенографии (рис. 38).

Величина лучевой нагрузки при проведении внутриротовой рентгенографии из расчета на один рентгеновский снимок составляет 0,15–0,33 мЗв.

В последние десятилетия при исследовании зубов и периапикальных тканей широко применяется **цифровая внутриротовая рентгенография (радиовизиография)**, основанная на получении изображения объекта не на пленке, а на мониторе компьютера. При наличии соответствующих внутриротовых датчиков цифровая рентгенография может осуществляться всеми способами внутриротовой съемки. Преимуществами этого вида внутриротовой рентгенографии является низкая лучевая нагрузка (0,002–0,005 мЗв), возможности увеличения изображения, проведения измерений и создания базы данных.

Внутриротовая рентгенография в практике ортодонта чаще всего используется для детального изучения объектов, недостаточно четко определяющихся при использовании других методик, например при оценке состояния и местоположения сверхкомплектных зубов, зубов, находящихся в анэрубции, для диагностики резорбции корней, патологии периапикальных тканей.

Рентгенография небного шва проводится с помощью дентальных рентгеновских аппаратов прямым близкофокусным методом с целью определения его строения, структуры, степени окостенения, оценки изменений, происходящих при форсированном расширении («разрыве») небного шва (рис. 39). Результаты исследования также позволяют определять показания к проведению пластики уздечки верхней губы и компактостеотомии. Лучевая нагрузка при выполнении рентгенографии срединного небного шва составляет 0,26 мЗв.

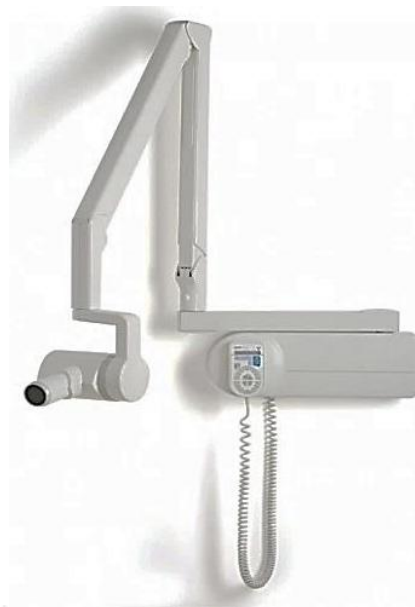

Рис. 38. Аппарат для проведения дентальной рентгенографии

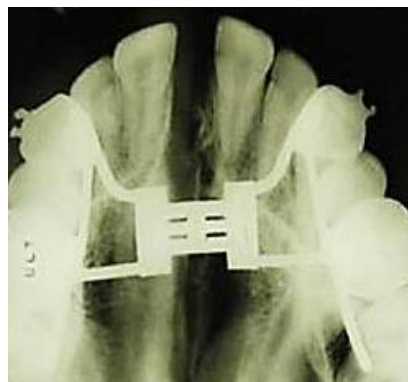


Рис. 39. Рентгенограмма срединного небного шва

ЛУЧЕВЫЕ МЕТОДЫ ИССЛЕДОВАНИЯ ВИСОЧНО-НИЖНЕЧЕЛЮСТНОГО СУСТАВА

Рентгенологическое исследование ВНЧС. В рентгенологии известно большое количество методик рентгенографии ВНЧС (по методу Парма, Шуллера и др.). Однако возникающие при их использовании проекционные

искажения и накладывающиеся тени костных образований снижают ценность этого метода исследования.

Большие диагностические возможности изображения костных структур ВНЧС имеет метод томографии ВНЧС (рис. 40).

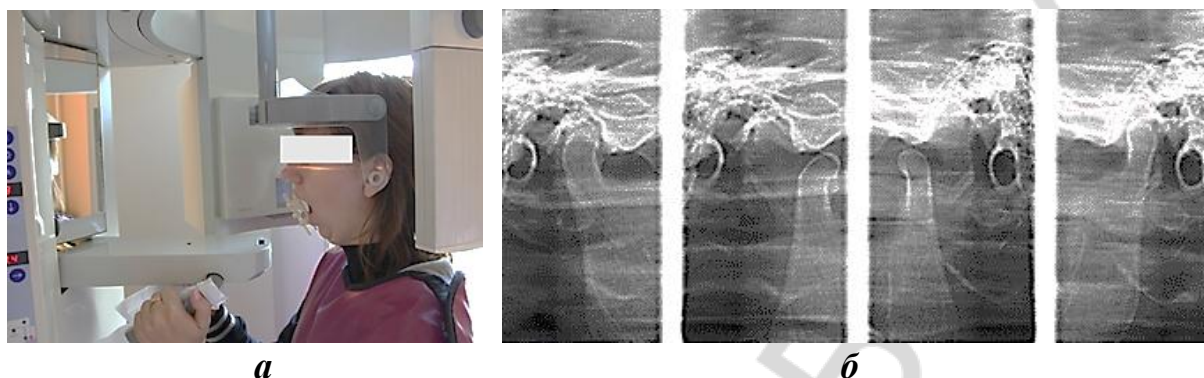


Рис. 40. Панорамная томография ВНЧС:
а — аппарат; б — томограмма

Метод позволяет изучить следующие характеристики ВНЧС: форму суставной впадины, ее ширину, глубину; выраженность суставного бугорка; форму суставной головки и величину суставной щели в ее переднем, среднем и заднем отделах; определяют переднее, центральное (в норме) и дистальное положение суставной головки в суставной ямке, а также смещение суставной головки вверх либо вниз.

Магнитно-резонансная томография ВНЧС. Наибольшие возможности визуализации мягких тканей сустава (хрящевой, мышечной) в условиях естественной контрастности имеет метод магнитно-резонансной томографии — МРТ (рис. 41). С его помощью можно диагностировать смещение суставной головки в суставной впадине; асимметрию формы головок и выхода их на вершину суставного бугорка, изменение формы, размеров, положения суставного диска, признаки его повреждения, наличие выпота в полости сустава; а также изучить строение латеральной крыло-видной мышцы.

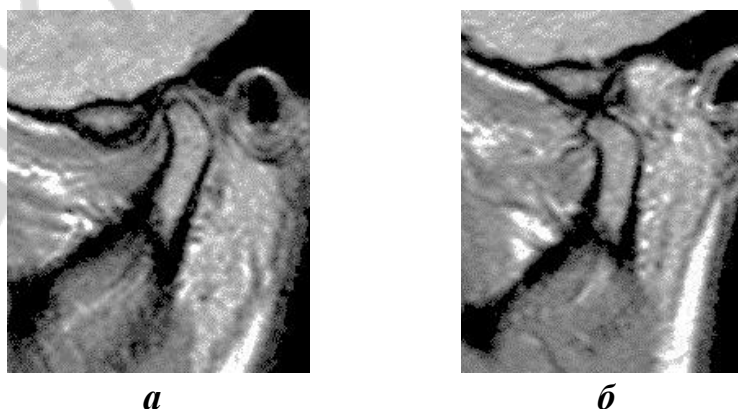


Рис. 41. МРТ-срезы ВНЧС в кососагиттальной плоскости:
а — рот закрыт; б — рот открыт

Показаниями к применению вышеназванного метода исследования в ортодонтии являются клинические признаки дисфункции ВНЧС (боль, шум при функции сустава, ограничение открывания рта, боль при пальпации жевательных мышц), а также планирование ортодонтического лечения, которое связано с воздействием на ВНЧС.

Метод МРТ позволяет получить изображения ВНЧС в любых плоскостях. Небольшие размеры мягкотканых элементов ВНЧС делают целесообразным использование при МРТ тонких срезов (1,5–3 мм), позволяющих диагностировать минимальные структурные нарушения.

Для оценки взаиморасположения суставного диска, головки нижней челюсти, суставного бугорка и нижнечелюстной ямки возможно сканирование не только при открытом рте, но и в промежуточные фазы отведения нижней челюсти. При проведении МРТ ВНЧС обязательно сканирование двух суставов.

КОНУСНО-ЛУЧЕВАЯ КОМПЬЮТЕРНАЯ ТОМОГРАФИЯ

Конусно-лучевая компьютерная томография (КЛКТ) — современный рентгенологический метод исследования, разновидность компьютерной томографии (рис. 42). Преимуществами метода является отсутствие на снимке наложений анатомических структур, получение трехмерного изображения, более низкая лучевая нагрузка (0,04–0,12 мЗв) в сравнении с методом компьютерной томографии (0,4–0,6 мЗв).

Показаниями к применению этого метода являются сложности постановки диагноза при использовании других методов исследования, анэрубция и дистопия зубов, заболевания ВНЧС, планирование имплантации, а также определение тяжести заболеваний периодонта, наличие кариеса и его осложнений. КЛКТ нельзя проводить детям до 4 лет, в первом триместре беременности, пациентам с заболеваниями, при которых невозможно проведение исследования (например, болезнь Паркинсона).

Во время исследования рентгеновская трубка и плоский датчик медленно движутся вокруг головы пациента. При этом может выполняться до 600 снимков за 20 с. Метод КЛКТ отличается от метода спиральной компьютерной томографии (СКТ) формой используемого пучка рентгеновского излучения: он имеет коническую форму (при СКТ применяют узкий пучок излучения), что позволяет за один оборот системы визуализировать



Рис. 42. Проведение КЛКТ

необходимую область. Кроме этого, использование конического пучка лучей позволяет значительно снизить лучевую нагрузку на пациента.

Современные томографы способны проводить сканирование высотой до 24 см, имеют программное обеспечение, позволяющее построить изображение изучаемой области как в трех стандартных плоскостях, так и в любой произвольной плоскости (построение мультипланарных реконструкций), а также создать трехмерную реконструкцию объекта. Преимуществом КЛКТ является возможность математической обработки изображения — измерение линейных, угловых параметров, плотности костной ткани и т. д. (рис. 43). Наличие специальных программ конусно-лучевых томографов позволяет значительно расширить границы диагностики заболеваний ВНЧС.

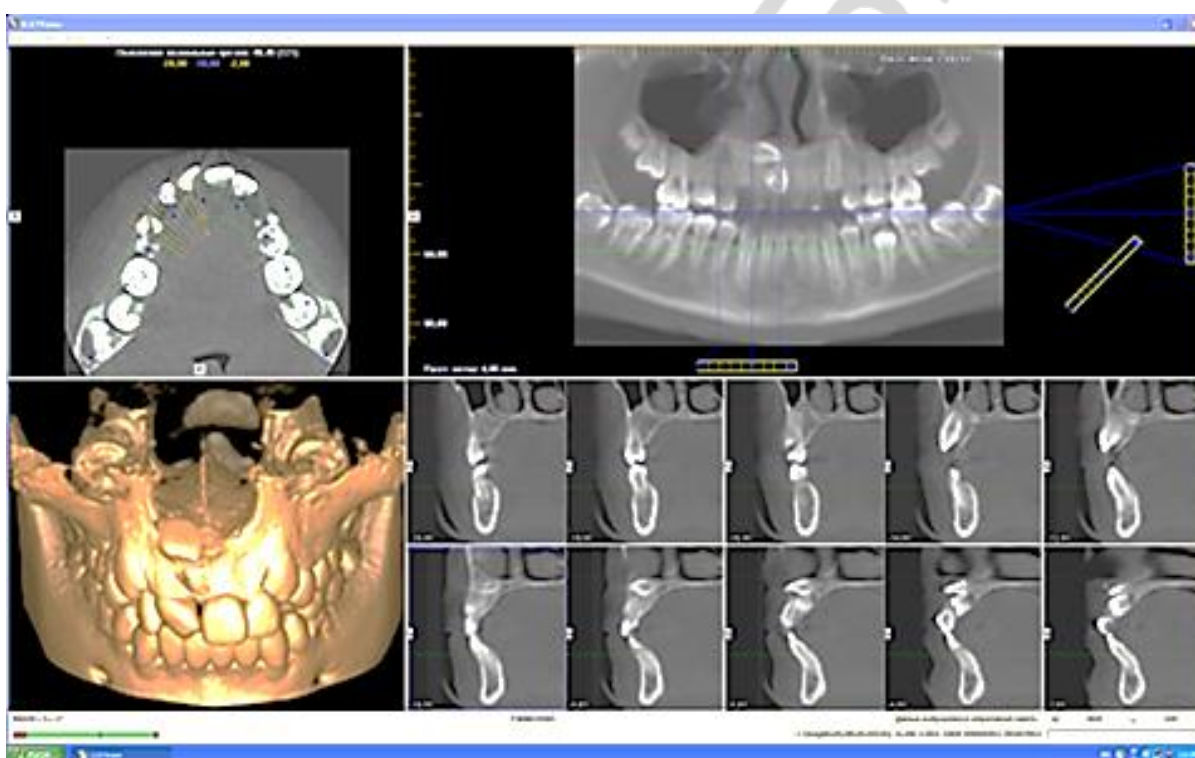

Рис. 43. Обработанный результат КЛКТ

Метод КЛКТ дает возможность визуализировать преимущественно костные анатомические структуры суставов, а проведение исследования с открытым и закрытым ртом — оценить их функциональное состояние (рис. 44).

К недостаткам КЛКТ можно отнести недостаточно хорошую визуализацию мягких тканей.

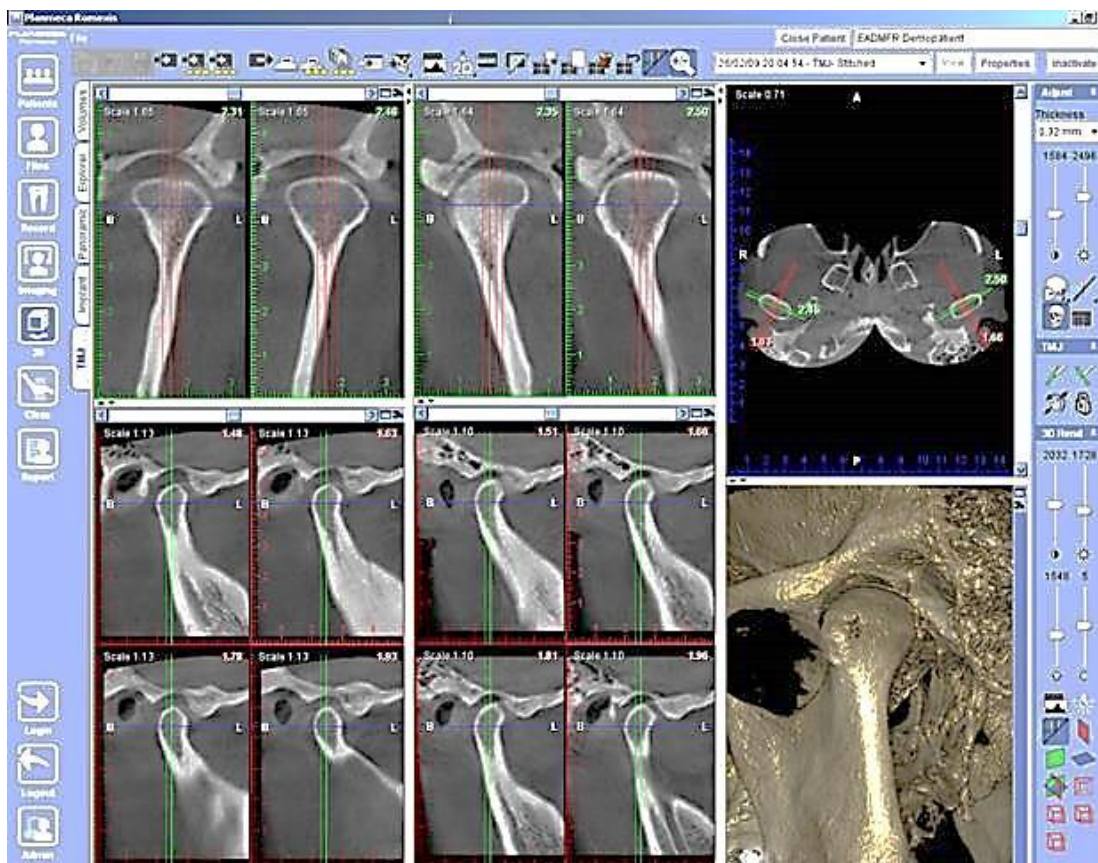


Рис. 44. Визуализация ВНЧС при использовании метода КЛКТ

РЕНТГЕНОГРАФИЯ КИСТИ РУКИ

Наличие потенциала роста челюстей, выявляемое при анализе рентгенограммы кисти руки, дает возможность корректировать аномалии прикуса с помощью функционально действующих аппаратов. После завершения активного роста пациента этот вид лечения становится менее эффективным, и требуется применение других методов лечения: комплексного или хирургического. Рентгенографию кисти руки не выполняют рутинно. Ее используют в следующих случаях:

- определение «костного возраста» пациента перед применением методов ортодонтического лечения, основанных на использовании потенциала роста челюстей;
- выявление остаточного роста челюстей (если во время и (или) после ортодонтического лечения возникает вероятность негативных последствий, обусловленных продолжающимся ростом челюстей);
- планирование ортогнатической хирургии.

Для анализа скелетной зрелости оценивают степень минерализации эпифизов и диафизов костей предплечья, запястья, пястья и фаланг пальцев. Существует порядок появления каждой кости и стадий костного созревания, при которых каждая кость изменяется по форме и размеру, особенно эпифизы и соответствующие им диафизы.

На рентгенограмме кисти руки по методике Бьерка определяют степень формирования эпифизов и диафизов фаланг I, II и III пальцев, соединение эпифизов и диафизов, период появления сесамовидных костей (рис. 45):

– 1-я стадия — PP_2 — ширина эпифиза проксимальной фаланги II пальца равна ширине ее диафиза;

– 2-я стадия — MP_3 — ширина эпифиза средней фаланги III пальца равна ширине ее диафиза;

– 3-я стадия — S — стадия появления сесамовидной кости в области пястно-фалангового сустава большого пальца (сесамовидная кость в дымке), которая соответствует приближению периода интенсивного роста скелета, в том числе челюстей;

– 4-я стадия — MP_{3CaP} — эпифиз средней фаланги III пальца шире ее диафиза;

– 5-я стадия — DP_{3u} — соединение эпифиза дистальной фаланги III пальца с диафизом;

– 6-я стадия — PP_{3u} — соединение эпифиза проксимальной фаланги III пальца с диафизом;

– 7-я стадия — MP_{3u} — соединение эпифиза средней фаланги III пальца с диафизом.

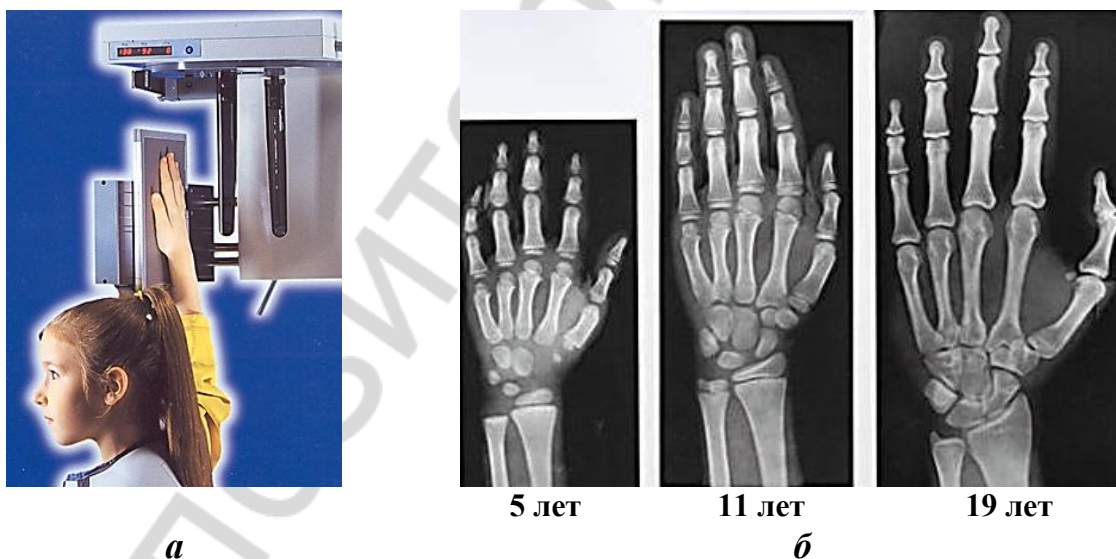


Рис. 45. Рентгенография кисти руки:

a — проведение рентгенографии кисти руки; *б* — рентгенограммы кисти руки пациентов разного возраста

Особое внимание уделяют началу минерализации сесамовидной кости, располагающейся в области пястно-фалангового сочленения I пальца в толще сухожилий мышц. Ее появление на рентгенограмме (соответствует началу оссификации, когда сесамовидная кость видна нечетко) свидетельствует о приближении периода интенсивного роста скелета, в том числе и челюстей, предшествующего наступлению полового созревания. Полная минера-

лизация сесамовидной кости (при которой она четко выявляется на рентгенограмме), а также отсутствие зон роста фаланг пальцев, костей пястья и лучевой кости свидетельствуют об окончании активного роста скелета.

ТЕЛЕРЕНТГЕНОГРАФИЯ ГОЛОВЫ

Анализ телерентгенограммы головы позволяет установить уровень патологии прикуса (краниальный, гнатический, зубоальвеолярный, смешанный) с целью выбора оптимального метода лечения. Телерентгенография головы (ТРГ) является ведущим методом при проведении дифференциальной диагностики и планировании ортодонтического лечения зубочелюстных аномалий. Анализ телерентгенограммы (цефалометрия) позволяет:

- оценить сагиттальное, вертикальное и трансверзальное соотношение челюстей;
- дифференцировать краниальный, скелетный и зубоальвеолярный уровень патологии;
- провести анализ соотношения зубов и зубных дуг;
- сопоставить строение лицевого скелета с контуром мягких тканей.

ТРГ чаще всего проводят в боковой и передней проекциях при помощи специального аппарата с расстояния 1,5 м (международный стандарт, утвержденный на конгрессе ортодонт в Бостоне, 1956), что позволяет получить изображение, соответствующее размерам объекта (рис. 46).

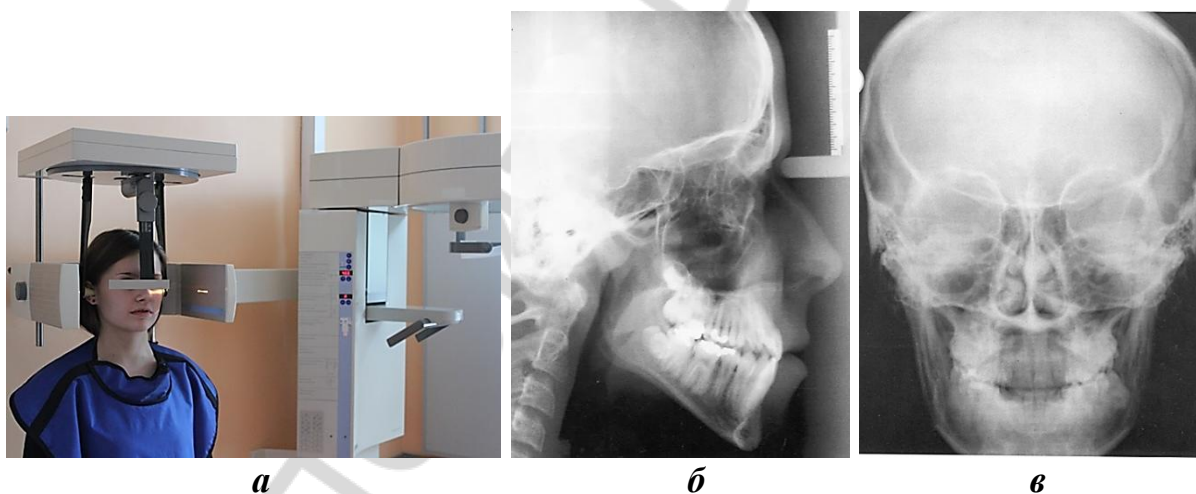


Рис. 46. Телерентгенография головы:

а — аппарат для проведения; *б* — телерентгенограмма в боковой проекции; *в* — телерентгенограмма в прямой проекции

Необходимым условием получения качественной, лишенной проекционных искажений телерентгенограммы является точная ориентировка и надежная фиксация головы пациента в цефалостате.

Телерентгенограмму на пленке изучают с использованием негатоскопа путем нанесения на нее антропометрических точек и дальнейшего изучения линейных и угловых параметров. Для измерения удобно использовать

прозрачные инструменты. В литературе описано более 100 антропометрических точек и 200 методов цефалометрического анализа.

Одним из таких методов является **метод регрессионного анализа**. С учетом возможных нарушений пространственного расположения челюстей в сагиттальном направлении относительно основания черепа и вариантов взаимоотношений длины апикальных базисов челюстей разработан метод индивидуальной дифдиагностики их морфологических разновидностей (И. В. Токаревич, 1986) (рис. 47).

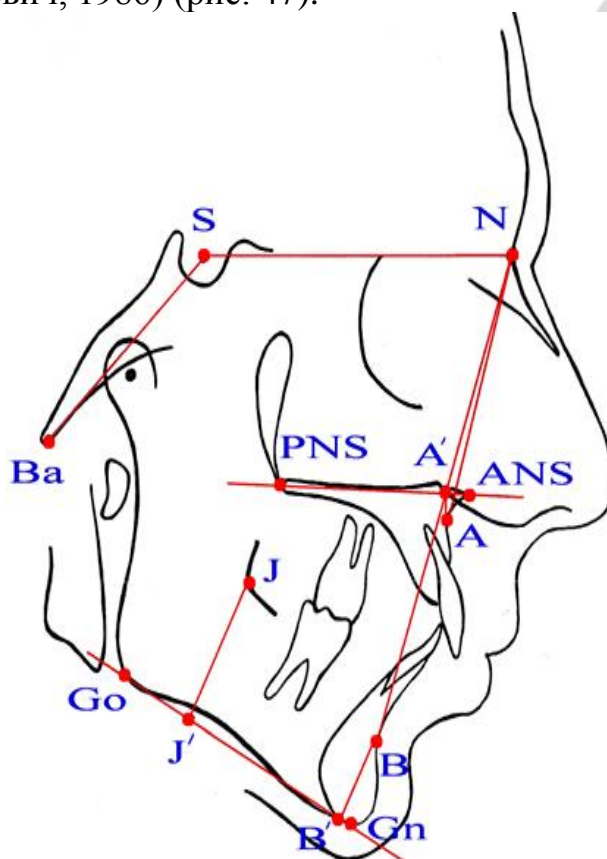


Рис. 47. Антропометрические параметры (регрессионный анализ)

Антропометрические точки:

- S — центральная точка «чаши» турецкого седла;
- N — передняя точка шва лобной и носовой костей;
- Ba — нижняя точка ската затылочной кости (передний край большого затылочного отверстия);
- A — наиболее глубоко расположенная точка на переднем контуре апикального базиса верхней челюсти;
- ANS — точка, соответствующая передней носовой ости (spina nasalis anterior), переднее ограничение верхней челюсти;
- PNS — точка, соответствующая задней носовой ости (spina nasalis posterior, точка пересечения передней стенки fossa pterygopalatina с дном носовой полости, заднее ограничение верхней челюсти);

– В — наиболее глубоко расположенная точка на переднем контуре апикального базиса нижней челюсти;

– Gn — наиболее выступающая впереди и книзу точка подбородочного выступа;

– Go — созданная точка — вершина угла, образованного при пересечении касательных к нижнему контуру тела нижней челюсти и заднему контуру ее мышечного отростка (проекция на костный контур угла челюсти);

– J — место перехода верхнего контура тела нижней челюсти в передний контур ее венечного отростка в ретромолярной области.

При несовпадении контуров ветвей и (или) тела нижней челюсти правой и левой стороны искомые точки находят на середине линии, соединяющей одноименные точки.

Линейные параметры:

– NS — плоскость передней черепной ямки;

– SpP — спинальная плоскость, проводится через точки ANS и PNS;

– MP — мандибулярная плоскость, проводится через точки Gn и Go;

– A'-PNS — длина апикального базиса верхнего зубного ряда (A' — проекция точки A на спинальную плоскость);

– B'-J' — длина апикального базиса нижнего зубного ряда (B' и J' — проекции точек B и J на мандибулярную плоскость);

– A'-B' — передняя высота нижней части лица;

– PNS-J' — задняя высота нижней части лица.

Угловые параметры:

– угол NSBa — угол основания черепа;

– угол SNA — угол, характеризующий расположение верхней челюсти относительно основания черепа;

– угол SNB — угол, характеризующий расположение нижней челюсти относительно основания черепа.

Для диагностики краниального уровня нарушений (пространственного положения челюстей) на телерентгенограмме головы при помощи транспортира измеряют величину угла NSBa и отмечают ее в таблице (табл. 1).

Идеальные значения углов SNA и SNB определяют по табл. 1, в соответствующих столбцах, на одном уровне со значением угла NSBa. Затем по телерентгенограмме головы измеряют реальные величины углов SNA, SNB и сравнивают их с табличными данными. Допустимый диапазон величин углов SNA и SNB в таблице равен их расчетным значениям $\pm 2,5$ (погрешность измерения). Если реальные величины углов SNA и SNB расположены в пределах этого диапазона, то положение верхней челюсти (угол SNA) и (или) нижней (угол SNB) не нарушено. Если эти величины меньше нижнего предела допустимого диапазона, то соответствующая челюсть занимает заднее положение (ретрогнатия). Если величина измеренных углов больше

верхнего предела, то соответствующая челюсть занимает переднее положение (прогнатия).

Таблица 1

Оценка расположения челюстей в сагиттальном направлении

| SNA | NSBa | SNB | SNA | NSBa | SNB |
|------------|------|------------|------|------|------|
| 75,6 + 2,5 | 150 | 72,2 + 2,5 | 81,9 | 132 | 78,5 |
| 76,3 | 148 | 72,9 | 82,6 | 130 | 79,2 |
| 77,0 | 146 | 73,6 | 83,3 | 128 | 79,9 |
| 77,7 | 144 | 74,3 | 84,0 | 126 | 80,6 |
| 78,4 | 142 | 75,0 | 84,7 | 124 | 81,3 |
| 79,1 | 140 | 75,7 | 85,4 | 122 | 82,3 |
| 79,8 | 138 | 76,4 | 86,1 | 120 | 82,7 |
| 80,5 | 136 | 77,1 | 86,8 | 118 | 83,4 |
| 81,2 | 134 | 77,8 | 87,5 | 116 | 84,1 |
| | | | 88,2 | 114 | 84,8 |

Применять эту методику без учета длины апикальных базисов нельзя, т. к. величина углов SNA и SNB зависит от длины тела верхней и нижней челюстей.

При ортогнатическом прикусе длина апикального базиса верхней челюсти (A'-PNS) равна длине нижней (B'-J') или разница между этими величинами не превышает $\pm 1,5$ мм (Di Paolo, 1983). Для определения индивидуального оптимума длины апикальных базисов верхней и нижней челюстей используется следующая формула:

$$\frac{A'-B' + PNS-J'}{2}$$

Если величина (A'-PNS) и (или) (B'-J') превалирует над индивидуальным оптимумом, то говорят о макрогнатии верхней и (или) нижней челюсти, если размеры апикальных базисов меньше индивидуального оптимума, говорят о микрогнатии.

При сагиттальных аномалиях прикуса возможны сочетанные формы нарушений как пространственного положения челюстей, так и варианты взаимоотношений размеров их апикальных базисов.

АНТРОПОМЕТРИЧЕСКИЙ МЕТОД

Антропометрический метод (anthropos — человек, metron — мера) — метод исследования, основанный на измерении морфологических и функциональных признаков человека.

Антропометрический метод исследования в ортодонтии включает:

- исследование эстетики лица (формы, размеров, угловых и линейных параметров лица, их соотношение);
- изучение диагностических моделей зубных рядов.

ИЗУЧЕНИЕ ЭСТЕТИКИ ЛИЦА

Исследование эстетики лица основано на изучении закономерностей строения лица, пропорциональности соотношения разных его отделов, отношений их к определенным плоскостям.

Методы изучения эстетики лица делят на две группы: клинический и специальные.

Клинический метод включает:

- визуальный осмотр;
- измерение параметров лица непосредственно на пациенте с применением специальных измерительных приспособлений (профилоскопа, антропометрических штангенциркулей (рис. 48) и т. п.).



Рис. 48. Антропометрический штангенциркуль

К **специальным методам** относятся:

- фотометрия — измерение и анализ линейных и угловых параметров лица, параметров профиля лица на фотографиях (рис. 49, а);
- ТРГ — изучение мягкотканного профиля и других параметров лица на телерентгенограмме лицевого скелета (рис. 49, б).

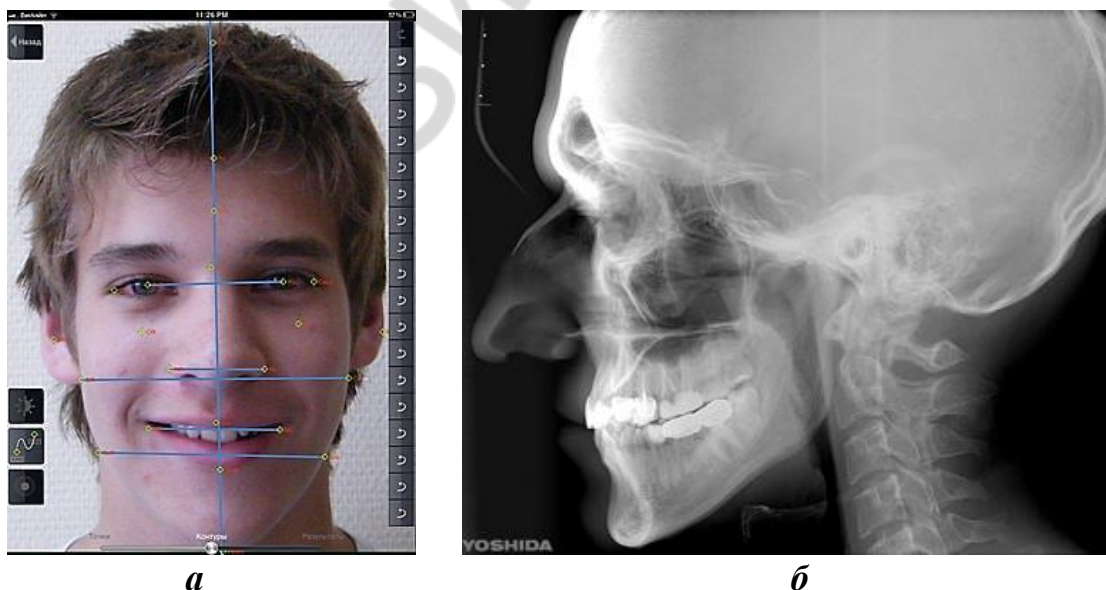


Рис. 49. Специальные методы:

а — фотометрия лица; б — телерентгенограмма лицевого скелета

При изучении эстетики лица пользуются тремя ориентировочными плоскостями: срединно-сагиттальной (SS), ухоглазничной (франкфуртская горизонталь — FH) и орбитальной (OR) (рис. 50). Все они расположены друг к другу взаимно перпендикулярно и условно пересекают голову через определенные ориентиры (табл. 2).

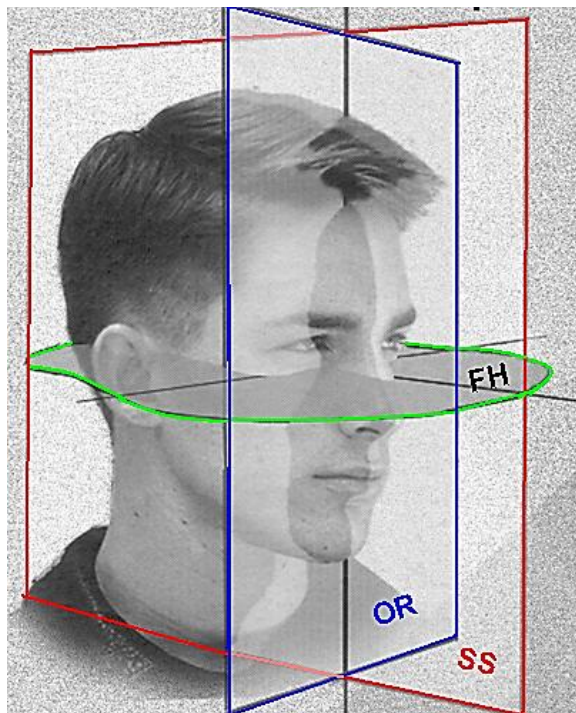


Рис. 50. Ориентировочные плоскости головы

Таблица 2

Ориентировочные плоскости головы и челюстей

| Условные обозначения | Плоскости головы | Условные обозначения | Плоскости челюстей |
|----------------------|---|----------------------|--|
| SS | Срединно-сагиттальная плоскость — проходит вертикально спереди назад через середину носа между центральными резцами по шву твердого неба и делит голову на правую и левую половины | RM | Плоскость рафе-медиана — соответствует срединно-сагиттальной плоскости. Проходит по шву твердого неба через точки пересечения последнего со второй поперечной небной складкой и границей твердого неба |
| FH | Ухоглазничная, или франкфуртская, горизонталь — идет горизонтально справа налево через нижний край глазницы и верхний край наружного слухового прохода перпендикулярно к первой плоскости и делит голову на верхний и нижний отделы | OK | Окклюзионная, или жевательная, плоскость — проходит через бугры премоляров и мезиально-щечные бугры моляров перпендикулярно первой плоскости |

| Условные обозначения | Плоскости головы | Условные обозначения | Плоскости челюстей |
|----------------------|---|----------------------|--|
| OR | Орбитальная, или фронтальная, плоскость — пересекает лицо сверху вниз через оба нижних края глазницы перпендикулярно к двум предыдущим и делит голову на передний и задний отделы | ТВ | Туберальная плоскость — проходит позади альвеолярных бугров верхней челюсти перпендикулярно к двум предыдущим плоскостям |

При изучении параметров головы и лица ориентируются на расположение различных антропометрических точек, принятых на Международном конгрессе антропологов во Франкфурте-на-Майне еще в 1884 г. Антропометрические точки головы и лица в зависимости от их локализации делятся на две группы — медиальные и латеральные (рис. 51). Медиальные точки располагаются в срединно-сагиттальной плоскости. Латеральные точки являются парными и локализуются на правой и левой половинах лица.

Изображение и описание расположения основных цефалометрических точек на голове и лице представлены на рис. 51 и в табл. 3.

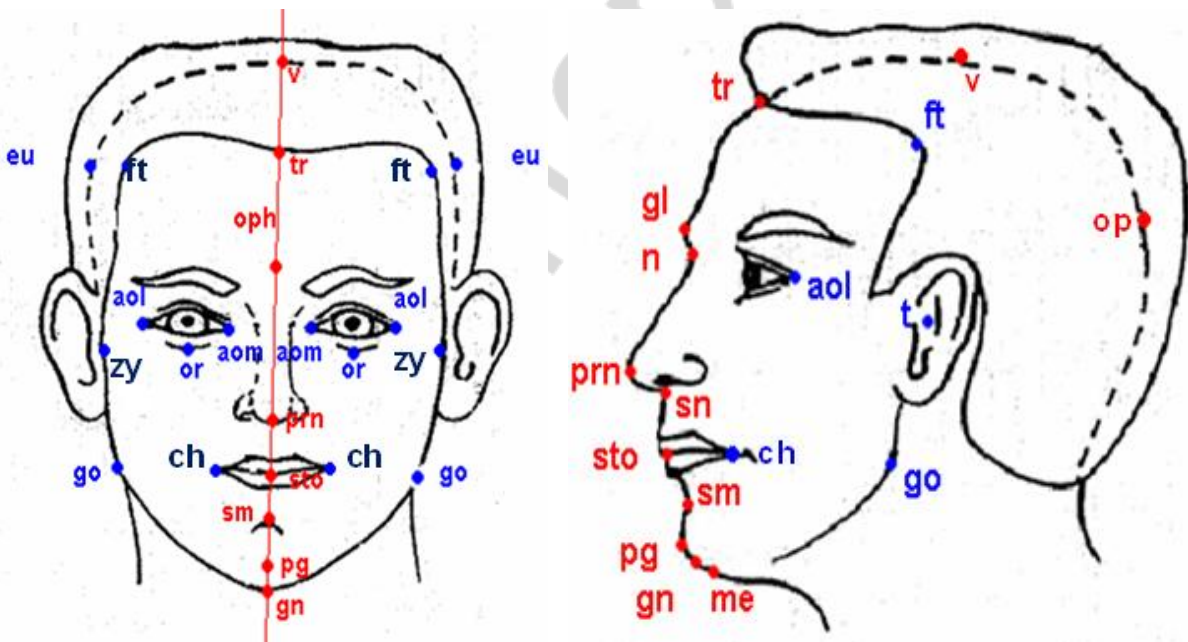


Рис. 51. Антропометрические точки головы и лица: латеральные (отмечены синим цветом) и медиальные (отмечены красным цветом)

Цефалометрические измерительные точки головы и лица

| Условные обозначения | Медиальные точки | Условные обозначения | Латеральные точки |
|----------------------|--|----------------------|---|
| op | Опистокранион — наиболее выступающая кзади точка затылочной кости | eu | Эурион — латерально выступающая точка на голове |
| tr | Трихион — точка передней границы волосистой части лба | ft | Фронтотемпорале — наиболее выступающая точка лобно-височного соединения |
| gl | Глабелла — наиболее кпереди расположенная точка лобной кости | or | Орбитале — точка нижнего края глазницы (находится на пересечении перпендикуляра, опущенного на касательную к нижнему краю глазницы из зрачка при смотрящих вперед глазах) |
| oph | Офрион — точка пересечения срединно-сагиттальной плоскости с линией, соединяющей надбровные дуги | zy | Зигион — наиболее выступающая кнаружи точка скуловой дуги |
| n | Назион — наиболее выраженное углубление между лбом и носом | t | Трагус — точка на верхнем крае наружного слухового прохода |
| prn | Проназале — наиболее выступающая точка кончика носа при ориентировании головы во франкфуртской горизонтали | aom | Ангулюс окули медиалис — точка внутреннего угла глаза |
| Sn | Субназале — точка соединения кожной перегородки носа с верхней губой | aol | Ангулюс окули латералис — точка наружного угла глаза |
| sto | Стомион — точка пересечения линии смыкания губ с срединно-сагиттальной плоскостью | ch | Хейлион — точка угла рта |
| pg | Погонион — наиболее выступающая точка подбородка | go | Гонион — наиболее выступающая кнаружи и кзади точка угла нижней челюсти |
| gn | Гнатион — наиболее нижняя точка подбородка | | |

Головной индекс (R. Martin, K. Saller) — это соотношение максимальной ширины головы к ее максимальной длине (рис. 52). Головной индекс рассчитывается по формуле

$$I = \frac{\text{максимальная ширина головы}}{\text{максимальная длина головы}} \cdot 100.$$

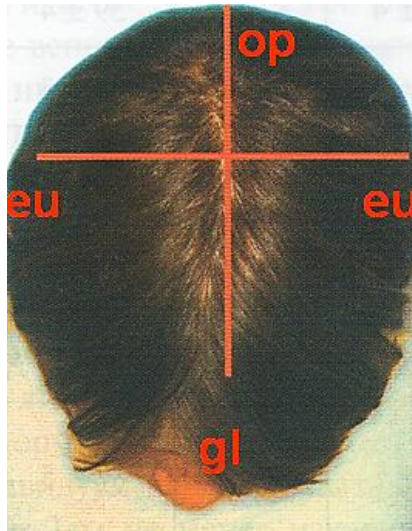


Рис. 52. Головной индекс

Максимальная ширина — параметр, измеряемый между наиболее латерально выступающими точками головы (eu).

Максимальная длина головы измеряется как расстояние между наиболее выступающей кзади точкой головы op (опистакранион) и точкой gl (глабелла).

В зависимости от полученных результатов выделяют четыре типа формы головы:

- долихоцефалия $< 75,9$;
- мезоцефалия $76,0-80,9$;
- брахицефалия $81,0-85,4$;
- гипербрахицефалия $>85,5$.

Вертикальные параметры лица. Выделяют следующие виды высоты лица:

- *физиономическая* — измеряется как расстояние между точками tr (трихион) и gn (гнатион);
- *морфологическая* — расстояние от точки n (назион) до точки gn (гнатион).

Наиболее информативной и часто используемой для оценки пропорциональности лица является его морфологическая высота.

Для оценки гармоничности лица принято делить на три части (рис. 53):

1. Верхняя часть лица — измеряется от точки границы волосистой части головы и лба tr (трихион) до точки орh (офрион).
2. Средняя часть лица — от точки орh (офрион) до точки sn (субназале).
3. Нижняя часть лица — границами являются точки sn (субназале) и gn (гнатион). При этом высота верхней губы (расстояние от точки sn (субназале) до точки sto (стомион)) составляет $\frac{1}{3}$ от всей величины высоты

нижней части лица, а расстояние между точками *sto* (стомион) и *gn* (гнатион) — $\frac{2}{3}$ от всей величины высоты нижней части лица.



Рис. 53. Вертикальные пропорции лица

Оптимальным считается соотношение средней и нижней частей лица как 55 к 45 %.

Только средняя часть лица имеет относительно стабильные размеры, нижняя зависит от высоты прикуса, верхняя — от выраженности волосяного покрова на голове.

Горизонтальные параметры лица. В горизонтальном направлении лицо делят на пять частей тремя параллельными парными линиями: первая линия (1) проводится через наиболее выступающую точку уха; вторая (2) — через наружный угол глаза; третья (3) — через внутренний угол глаза (рис. 54).

Также исследуются различные виды ширины лица и головы (рис. 55):

– наибольшая ширина головы (*eu-eu*) — измеряется как расстояние между точками *eu* (эурион);

– лобная ширина лица (*ft-ft*) — расстояние между точками *ft* (фронтотемпорале);

– скуловая ширина лица (*zy-zy*) — расстояние между точками *zy* (зигион). Скуловую ширину лица часто называют морфологической шириной лица;

– бигониальная ширина лица (*go-go*) — расстояние между точками *go* (гонион).

Аналогичным образом измеряют ширину нижней челюсти.

Форму и размеры лица определяют по соотношению вертикальных и горизонтальных параметров.




Рис. 54. Горизонтальные пропорции лица

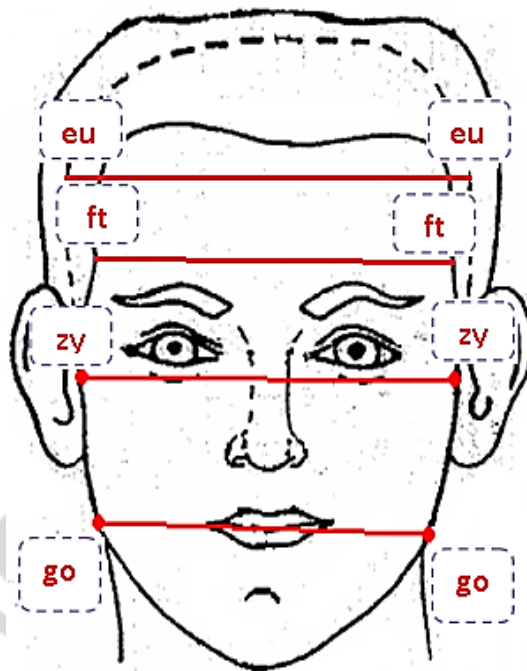


Рис. 55. Разновидности ширины головы и лица

Морфологические индексы лица:

1. *Гарсон* (Garson, 1910) предложил вычислять морфологический индекс лица как процентное соотношение морфологической высоты лица ($n-gn$) к наибольшей скуловой ширине ($zy-zy$) (рис. 56, *a*):

$$\frac{n-gn}{zy-zy} \cdot 100 \%$$

Автор выделил пять типов лица:

- 1 — очень широкое лицо (значение индекса составляет менее 78,9 %);
- 2 — широкое лицо (79,0–83,9 %);
- 3 — среднее лицо (84,0–87,9 %);
- 4 — узкое лицо (88–92,9 %);
- 5 — очень узкое лицо (93,0 % и более).

2. **Морфологический фациальный индекс по Изару (Izard) (IFM)** равен процентному соотношению расстояния от точки oph (офрион) до точки gn (гнатион) к ширине лица в области скуловых дуг (zy-zy) (рис. 56, б):

$$\frac{\text{oph-gn}}{\text{zy-zy}} \cdot 100 \%$$

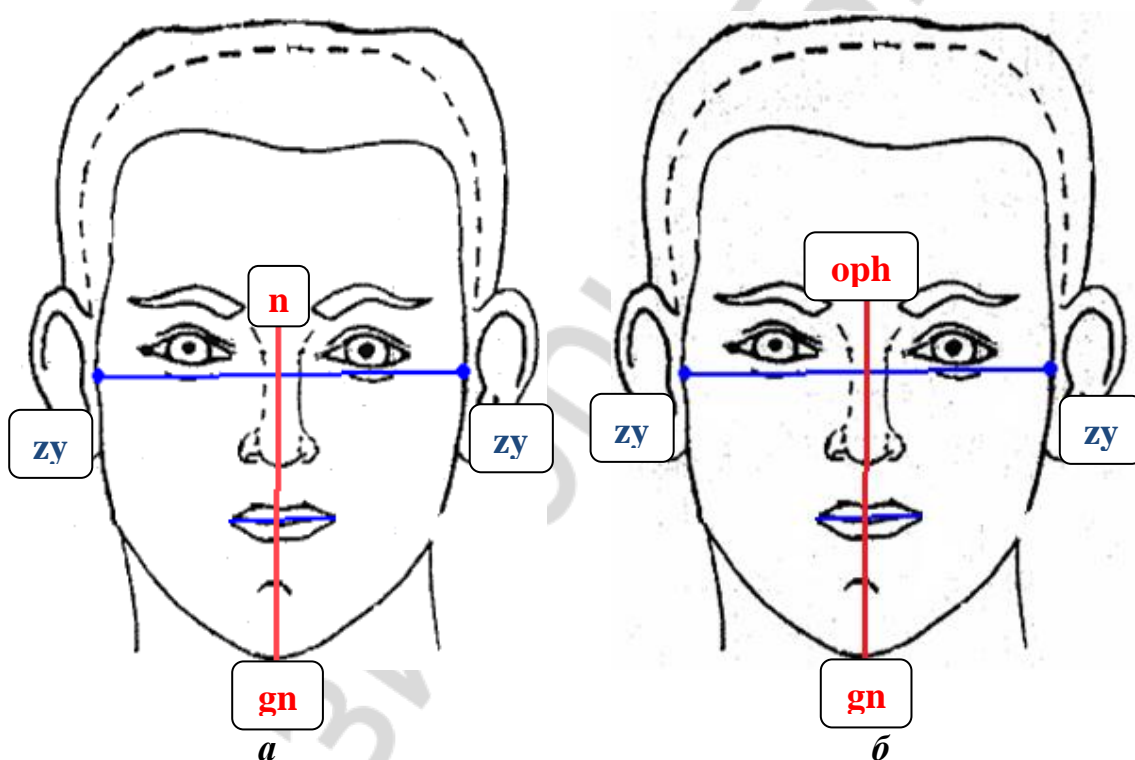


Рис. 56. Морфологические индексы лица:
а — по Гарсону; б — по Изару

Автор выделил три типа лица:

- 1 — широкое лицо (значение индекса составляет 96 % и менее);
- 2 — среднее лицо (97–103 %);
- 3 — узкое лицо (104 % и более).

Форму лица в фас установили, изучая отношение морфологической высоты лица к его скуловой ширине с учетом конвергенции его боковых частей. По этим признакам выделили **четыре основные формы лица** (рис. 57):

1. Прямоугольная форма — морфологическая высота лица превосходит его скуловую ширину, а касательные к боковому контуру головы (eu-go) параллельны между собой или незначительно конвергируют (до 30 %).

2. Квадратная форма — равное или меньшее значение морфологической высоты по отношению к скуловой ширине при параллельных касательных к боковому контуру головы.

3. Треугольная форма — касательная к боковому контуру головы резко конвергирует книзу (угол наклона больше 30 %).

4. Ромбовидная форма — касательные к боковому контуру головы конвергируют между собой на уровне скуловых дуг.

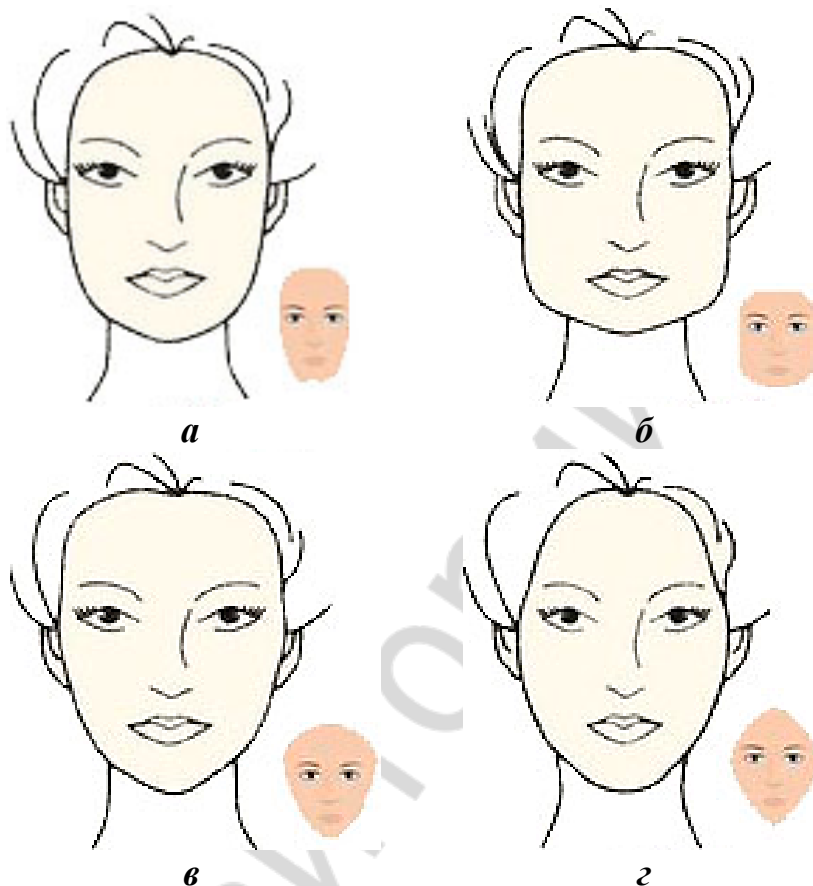


Рис. 57. Формы лица:

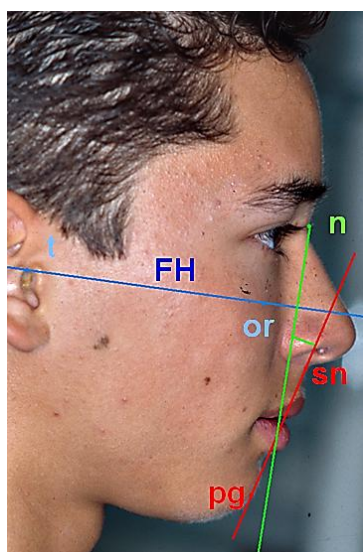
а — прямоугольная; б — квадратная; в — треугольная; г — ромбовидная

Для изучения **профиля лица** используют ряд угловых параметров:

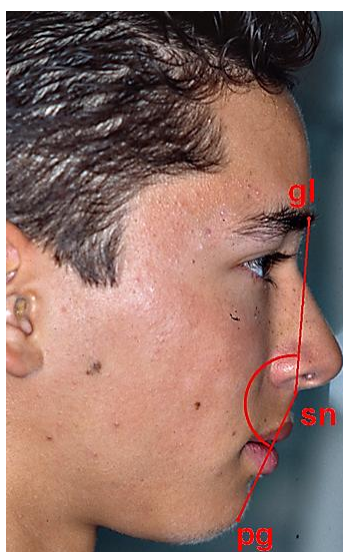
1. А. Шварц (A. Schwarz, 1936) рекомендовал измерять *профильный угол* (T), образованный линией, соединяющей точки sn (субназале) и pg (погонион), и носовой плоскостью (Pn), которая проводится как перпендикуляр из точки n (назион) к франкфуртской горизонтали (рис. 58, а). Этот угол в среднем равен 10° . При средней величине угла форма профиля лица, по мнению автора, идеальна в эстетическом отношении и названа им «прямой профиль»; если угол больше 10° , то профиль обозначают как «скошенный кзади», если он меньше 10° , то профиль называют «скошенным кпереди». Увеличение угла придает лицу выражение нежности, а уменьшение — энергичности.

2. Профильный угол $gl-sn-pg$ образован линиями, соединяющими точки глабелла-субназале, субназале-погонион (рис. 58, б). При нейтральном прикусе составляет $165-175^\circ$ (прямой профиль). При дистальной окклюзии его значения меньше 165° (выпуклый профиль). При мезиальной окклюзии значения угла превышают 175° (вогнутый профиль).

Эстетическая плоскость Риккетса (1960). Автор предложил оценивать профиль по расположению губ относительно линии, соединяющей наиболее выступающие точки носа prn (проназале) и подбородка pg (погонион). Эта линия названа эстетической плоскостью Риккетса (E-plane) (рис. 59).



a



б

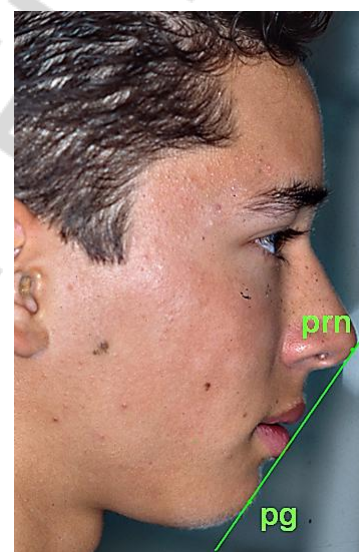

Рис. 59. Эстетическая плоскость Риккетса

Рис. 58. Профильные углы:
a — угол Т по А. Шварцу; *б* — угол $gl-sn-pg$

При гармонично развитом профиле лица верхняя губа касается эстетической плоскости; нижняя расположена позади плоскости на 1–2 мм.

В зависимости от расположения губ по отношению к эстетической плоскости **Ф. Я. Хорошилкина (1970)** выделяла четыре типа профиля лица:

- а) 1-й тип — губы расположены впереди эстетической плоскости:
 - на равном расстоянии;
 - превалирует одна губа — верхняя или нижняя;
- б) 2-й тип — губы касаются эстетической плоскости;
- в) 3-й тип — губы расположены позади эстетической плоскости:
 - на равном расстоянии;
 - превалирует одна губа — верхняя или нижняя;
- г) 4-й тип — различные сочетания вышеописанных вариантов.

ИЗУЧЕНИЕ ДИАГНОСТИЧЕСКИХ МОДЕЛЕЙ ЗУБНЫХ РЯДОВ

Основное требование, которое предъявляется к оттискам и изготовленным по этим оттискам диагностическим моделям зубных рядов, — точное отображение тканей полости рта в требуемом объеме.

Для изготовления диагностической модели верхнего зубного ряда необходимо полно и четко проснять зубы, альвеолярный отросток, переходную складку с естественным расположением уздечки верхней губы и уздечек щек, твердое небо и бугры челюсти.

При изготовлении диагностической модели нижней челюсти необходимо получить четкое отображение зубного ряда, альвеолярного отростка, переходной складки с естественным положением уздечки нижней губы и уздечек щек, подъязычной области с учетом ее глубины и естественным положением уздечки языка, ретромолярной области.

К оттискам для рабочих моделей челюстей предъявляются те же требования. Однако качественно должны быть просняты только те ткани, к которым будет прикасаться ортодонтический аппарат.

Оформление цоколя моделей челюстей заключается в удалении излишков гипса, сглаживании неровных краев основания и придания ему формы, удобной для последующей работы. Основание моделей можно оформить при помощи специальных приборов, резиновых форм, каучука, эластичной пластмассы или металла. Отпечаток переходной складки слизистой оболочки, для его изоляции, смачивают водой или смазывают вазелиновым маслом. Затем гипс размешивают до консистенции густой сметаны, наливают в форму и в него равномерно погружают модель таким образом, чтобы средняя линия модели и цоколя совпали.

При изготовлении диагностических моделей челюстей необходимо так оформлять их цоколь, чтобы положение челюстей было фиксировано в центральной или привычной окклюзии. Для этой цели задние стенки формирователей цоколя должны находиться в одной плоскости. Благодаря этому модели верхней и нижней челюстей, поставленные после отливки задней поверхностью на плоскость, оказываются в прикусе, имеющемся у пациента (рис. 60).

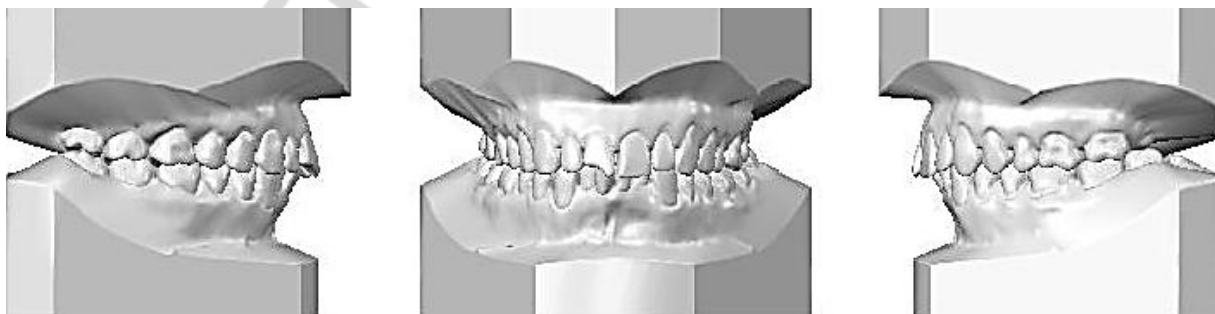

Рис. 60. Правильное оформление диагностических моделей челюстей

По показаниям можно зафиксировать положение челюстей с помощью гнатостатических моделей. Для этого требуется специально снятый и зафиксированный в гнатостате оттиск верхней челюсти. Технология изготовления гнатостатических моделей челюстей отличается тем, что окклюзионная плоскость ориентируется не произвольно, а соответственно орбитальной плоскости.

Изучение диагностических моделей проводят в трех взаимно перпендикулярных плоскостях: срединно-сагитальной (рафе медиана), фронтальной (туберальной), окклюзионной и соответствующих им направлениях: сагитальном, вертикальном и трансверзальном.

Диагностические модели челюстей можно изучать двумя способами:

1. **Изучение моделей вручную** — традиционный способ с использованием специальных измерительных приспособлений и устройств — ортодонтических штангенциркулей, циркулей различных конструкций, ортокреста, симметроскопа, ортометра и т. п. (рис. 61).




Рис. 61. Измерители для изучения диагностических моделей челюстей:
а — ортодонтические штангенциркули; б — ортометр по Коркхаузу

2. **Автоматизированное изучение моделей** с использованием специальных компьютерных программ. Для оцифровки гипсовых моделей челюстей применяют специальные сканеры, фотоаппараты. Затем на экране компьютера при помощи манипулятора «мышь» на изображении модели размечают диагностические точки, выбирают необходимые методы и получают искомые данные (рис. 62). Использование данного способа позволяет значительно сократить затраты времени врача-ортодонта на изучение диагностических моделей челюстей пациента.

В клинике ортодонтии изучение гипсовых моделей челюстей имеет наибольшую диагностическую ценность в периоды смешанного и постоянного прикуса.

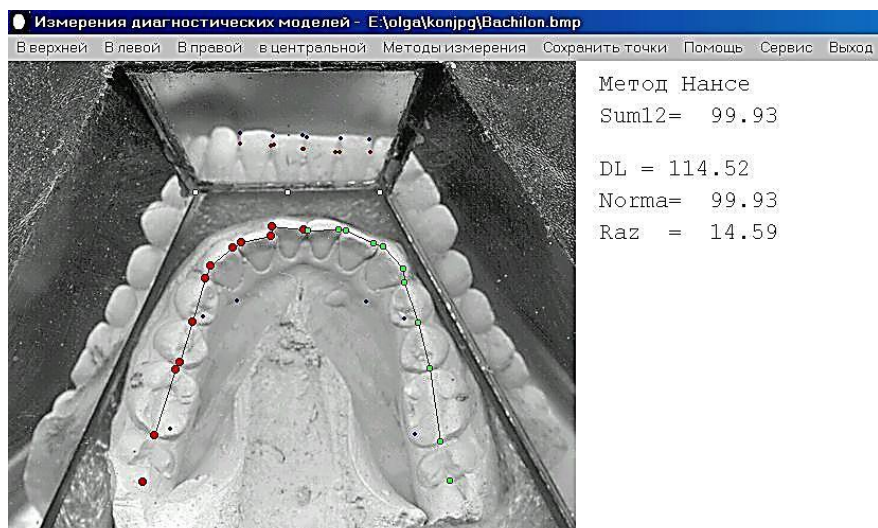


Рис. 62. Автоматизированное изучение диагностической модели нижнего зубного ряда

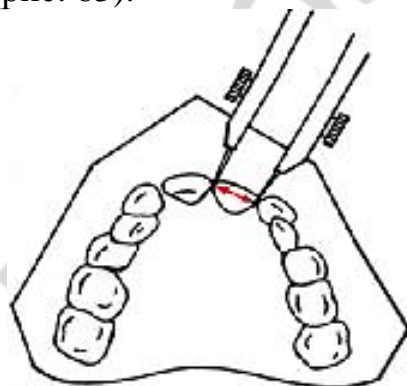
Методы изучения диагностических моделей челюстей делятся на две группы:

1. **Популяционные** — методы, основанные на сравнении полученных диагностических данных со значениями антропометрических нормативов изучаемых параметров (размеры зубов, методы Пона, Коркхауза, Снагиной и т. п.).

2. **Индивидуальные** — методы, в которых анализ изучаемых параметров проводится с учетом индивидуальных особенностей строения зубочелюстной системы пациента (методы Нансе, Герлаха, Литтла и т. п.).

Считается, что наибольшей информативностью и диагностической ценностью характеризуются индивидуальные методы.

Ширина коронок зубов (мезиодистальный размер). Наиболее часто с диагностической целью изучают мезиодистальные размеры коронок постоянных зубов. Ширину зуба определяют в самой широкой его части — у всех зубов на уровне экватора, у нижних резцов — на уровне режущего края (рис. 63).



а



б

Рис. 63. Измерение ширины коронок зубов:
а — резцов; *б* — моляров

Результаты измерений *параметров постоянных зубов* сравнивают с табличными данными В. Д. Устименко (табл. 4). При необходимости изучения параметров временных зубов используют диагностические данные Wetzel.

Таблица 4

Размеры коронок постоянных зубов (мм) по В. Д. Устименко

| Челюсть | Наименование зубов | Ширина | | Высота | | Толщина | |
|---------|--------------------|-----------------|------------------|-----------------|------------------|-----------------|------------------|
| | | средний вариант | основной вариант | средний вариант | основной вариант | средний вариант | основной вариант |
| Верхняя | 1 1 | 8,5 | 8,0–9,0 | 8,9 | 8,2–9,7 | 7,2 | 7,7–7,7 |
| | 2 2 | 6,5 | 6,0–7,1 | 7,8 | 7,1–8,5 | 6,3 | 5,7–6,7 |
| | 3 3 | 7,6 | 7,1–8,1 | 8,9 | 8,0–9,6 | 8,2 | 7,7–8,7 |
| | 4 4 | 6,7 | 6,2–7,2 | 7,3 | 6,6–8,0 | 9,0 | 8,5–9,5 |
| | 5 5 | 6,4 | 6,0–7,0 | 6,1 | 5,3–6,9 | 9,2 | 8,6–9,9 |
| | 6 6 | 9,4 | 8,7–10,0 | 5,2 | 4,5–5,9 | 10,9 | 10,4–11,2 |
| | 7 7 | 9,4 | 8,7–10,0 | 5,2 | 4,5–5,9 | 10,9 | 10,4–11,2 |
| Нижняя | 1 1 | 5,3 | 4,9–5,6 | 7,8 | 7,8–8,6 | 6,1 | 5,6–6,6 |
| | 2 2 | 6,0 | 5,6–4,6 | 7,9 | 7,2–8,7 | 6,3 | 5,8–6,8 |
| | 3 3 | 6,7 | 6,3–7,2 | 9,4 | 8,5–10,2 | 7,5 | 7,0–8,0 |
| | 4 4 | 6,8 | 6,4–7,3 | 7,8 | 7,2–8,5 | 7,6 | 7,1–8,1 |
| | 5 5 | 7,0 | 6,5–7,4 | 6,7 | 6,0–7,3 | 8,1 | 7,6–8,6 |
| | 6 6 | 10,0 | 10,3–11,7 | 5,5 | 4,4–6,1 | 10,3 | 8,7–9,7 |
| | 7 7 | 10,2 | 9,6–10,8 | 5,2 | 4,5–5,9 | 10,1 | 9,6–10,6 |

Оценка суммы мезиодистальных размеров четырех резцов (по Л. П. Зубковой). Анализ величин мезиодистальных размеров четырех резцов как верхней, так и нижней челюсти проводится по методике Л. П. Зубковой. Для этого измеряют ширину коронок четырех резцов верхней челюсти, суммируют полученные значения. Повторяют измерения на нижней челюсти, также суммируя значения. Интерпретацию полученных результатов проводят на основании их сравнения с данными нормы по Л. П. Зубковой (табл. 5). Этот метод позволяет диагностировать микродентию, вид макродентии (абсолютную и относительную) либо отсутствие таковых.

Таблица 5

Сумма мезиодистальных размеров четырех резцов (мм)

| Сумма ширины 4 резцов | Норма | Микродентия | Относительная макродентия | Абсолютная макродентия |
|-----------------------|-------|-------------|---------------------------|------------------------|
| Верхняя челюсть | 28–32 | Менее 28 | 33–34 | 35 и более |
| Нижняя челюсть | 22–24 | Менее 22 | 25–27 | 28 и более |

Метод Нансе (H. N. Nance) предназначен для определения общего недостатка места для зубов в зубном ряду в период постоянного прикуса. С этой целью измеряют мезиодистальные размеры коронок 12 зубов на каждой челюсти (центральные и боковые резцы, клыки, первые и вторые

премоляры, первые постоянные моляры) и суммируют данные. Затем измеряют общую длину зубных рядов верхней и нижней челюстей: мягкую лигатурную проволоку выкладывают от дистальной апроксимальной поверхности первого постоянного моляра одной стороны до дистальной апроксимальной поверхности первого постоянного моляра противоположной стороны, придавая проволоке форму зубной дуги. В области боковых зубов проволоку располагают посередине жевательных поверхностей, а в области передних зубов — по их режущим краям (рис. 64).

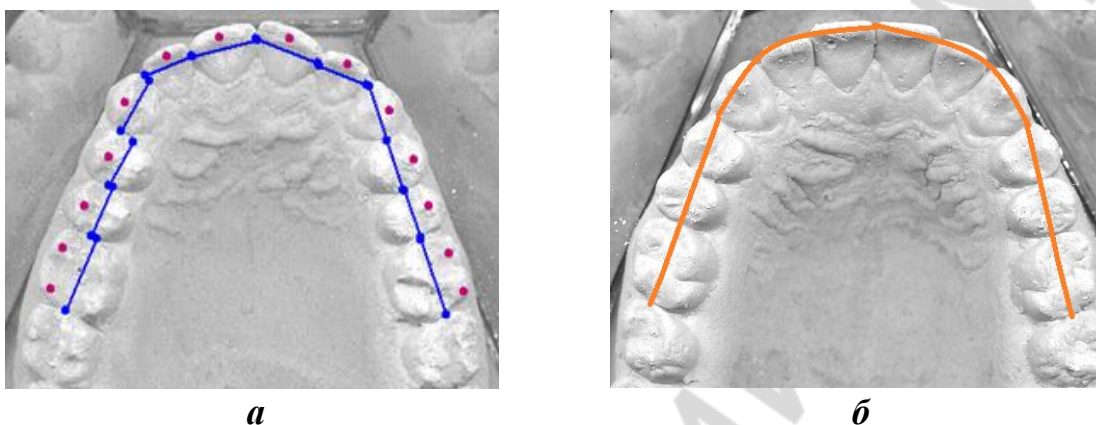


Рис. 64. Изучение диагностических моделей методом Нансе:

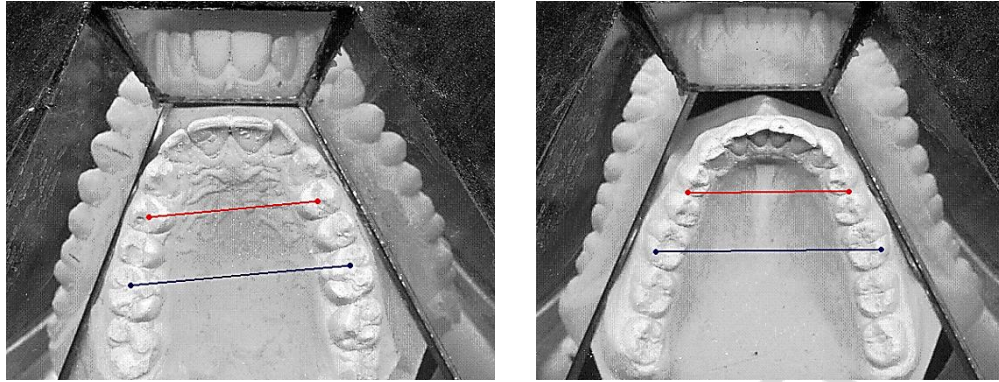
а — определение ширины 12 постоянных верхних зубов; *б* — определение общей длины верхнего зубного ряда

Полученную величину длины зубного ряда сравнивают с суммой мезиодистальных размеров коронок 12 зубов соответствующей челюсти. Укорочение зубного ряда и общий недостаток места для зубов регистрируют, если сумма мезиодистальных размеров 12 зубов превышает величину длины зубной дуги. Удлинение зубного ряда регистрируют, если длина зубной дуги превалирует над суммой мезиодистальных размеров 12 зубов.

Изучение ширины зубных рядов методом Пона (A. Pont). Данный метод используют для анализа горизонтальных параметров зубных рядов в период как постоянного прикуса, так и смешанного.

Пон установил зависимость ширины зубных рядов в области премоляров и моляров от суммы мезиодистальных размеров четырех верхних резцов. Для определения этой зависимости высчитывают сумму мезиодистальных размеров четырех верхних резцов и расстояние между точками Пона на жевательной поверхности первых постоянных моляров и первых премоляров (рис. 65):

- на 14, 24 зубах — середина межбугровой фиссуры;
- 34, 44 зубах — дистальные контактные точки на скате щечных бугров;
- 16, 26 зубах — переднее углубление межбугровой фиссуры;
- 36, 46 зубах — вершина дистального щечного бугра (если зуб имеет 4 бугра) или среднего щечного бугра (если зуб имеет 5 бугров).

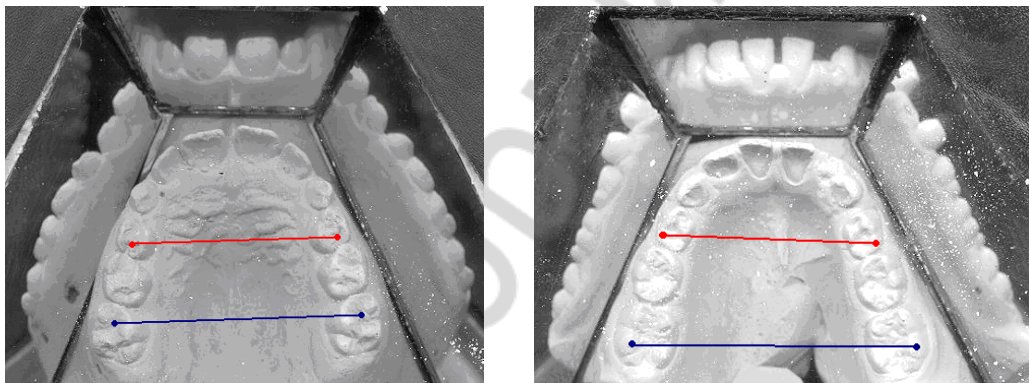


a

б

Рис. 65. Измерение ширины зубных рядов по методу Пона в период постоянного прикуса:
a — верхний зубной ряд; *б* — нижний зубной ряд

В период смешанного прикуса вместо измерительных точек на премолярах берутся точки по Коркхаузу (Korkhaus) — дистальные ямки первых молочных моляров на верхней челюсти и задние щечные бугры первых молочных моляров на нижней челюсти (рис. 66).



a

б

Рис. 66. Измерение ширины зубных рядов по методу Пона в период смешанного прикуса:
a — на верхней челюсти; *б* — на нижней челюсти

Точки измерения на верхних и нижних первых премолярах и первых постоянных молярах при смыкании зубных рядов должны совпадать, следовательно, ширина зубных рядов одинакова для верхней и нижней челюстей.

С целью оценки результатов Пон предложил определять *премолярный* и *молярный* индексы:

$$\text{Премолярный индекс} = \frac{\text{Ширина 4 верхних резцов}}{\text{Расстояние между премолярами}} \cdot 100\% = 80\%.$$

$$\text{Молярный индекс} = \frac{\text{Ширина 4 верхних резцов}}{\text{Расстояние между молярами}} \cdot 100\% = 64\%.$$

Если нет изменений в горизонтальных размерах зубных рядов, то значение индексов соответствует вышеуказанным.

Немецкие ортодонты Линдер (H. Linder) и Харт (G. Harth) модифицировали данные Пона — в их интерпретации премолярный индекс равен **85**, а молярный — **65**. Для оценки ширины зубных рядов ортодонты Республики Беларусь пользуются данными H. Linder и G. Harth.

Для оценки результатов измерения моделей по методике Пона используют также стандартную таблицу (табл. 6).

Таблица 6

Норма ширины зубных рядов по H. Linder и G. Harth (мм)

| Сумма мезиодистальных размеров 4 верхних резцов | Расстояния между первыми премолярами | Расстояния между первыми постоянными молярами |
|---|--------------------------------------|---|
| 27,0 | 31,8 | 41,5 |
| 27,5 | 32,3 | 42,3 |
| 28,0 | 32,9 | 43,1 |
| 28,5 | 33,5 | 43,8 |
| 29,0 | 34,1 | 44,6 |
| 29,5 | 34,7 | 45,4 |
| 30,0 | 35,5 | 46,2 |
| 30,5 | 36 | 46,9 |
| 31,0 | 36,5 | 47,7 |
| 31,5 | 37 | 48,5 |
| 32,0 | 37,6 | 49,2 |
| 32,5 | 38,2 | 50 |
| 33,0 | 38,8 | 50,8 |
| 33,5 | 39,4 | 51,4 |
| 34,0 | 40 | 52,3 |
| 34,5 | 40,6 | 53,1 |
| 35,0 | 41,2 | 53,8 |
| 35,5 | 41,8 | 54,6 |
| 36,0 | 42,4 | 55,4 |
| 36,5 | 43 | 56,2 |
| 37,0 | 43,5 | 57 |
| 37,5 | 44 | 57,7 |
| 38,0 | 44,7 | 58,5 |
| 39,0 | 46 | 60 |
| 39,5 | 46,5 | 60,8 |
| 40,0 | 47 | 61,5 |

Метод изучения длины переднего отрезка зубных рядов по методу G. Korkhaus. Автор вывел зависимость между суммой мезиодистальных размеров коронок четырех верхних резцов и длиной переднего отрезка верхней и нижней зубных дуг. Методика может применяться в периоды смешанного и постоянного прикуса.

Для определения имеющейся длины переднего отрезка верхнего зубного ряда измеряют величину перпендикуляра от срединной точки между центральными верхними резцами (точка контакта медиальных углов центральных резцов) по линии срединного небного шва до точки его пересечения с линией, соединяющей точки Pont на первых верхних премолярах (рис. 67, а).

Длину переднего сегмента нижней зубной дуги измеряют аналогично — перпендикуляр от срединной точки между центральными нижними резцами (точка контакта медиальных углов центральных резцов) до точки его пересечения с линией, соединяющей точки Пона на первых нижних премолярах (рис. 67, б).

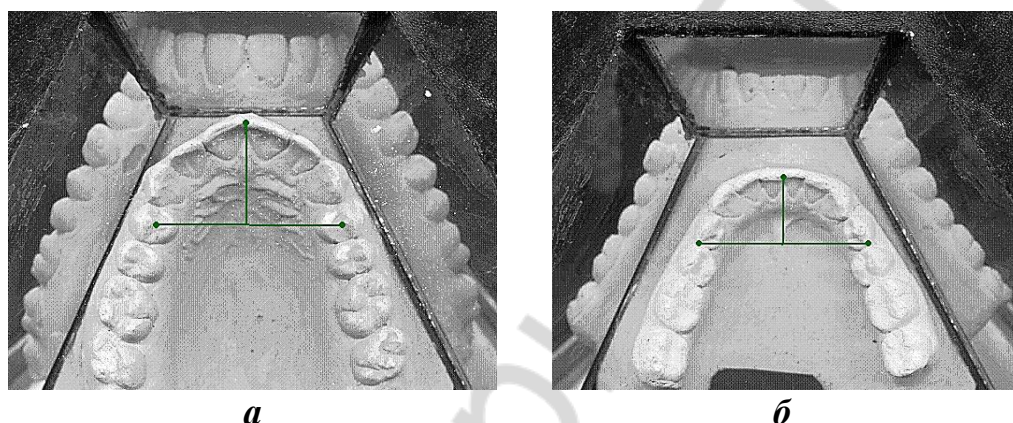


Рис. 67. Измерение длины переднего отрезка зубных дуг в период постоянного прикуса: а — на верхней челюсти; б — на нижней челюсти

Полученные данные сравнивают с табличными значениями нормы изучаемого параметра в зависимости от мезиодистальных размеров четырех резцов верхней челюсти (табл. 7).

Таблица 7

Норма длины переднего отрезка зубных дуг (мм)

| Сумма ширины 4 верхних резцов | Расстояние | |
|-------------------------------|---------------------|---------------------|
| | от 11, 21 до 14, 24 | от 11, 21 до 34, 44 |
| 27,0 | 16 | 14 |
| 27,5 | 16,3 | 14,3 |
| 28,0 | 16,5 | 14,5 |
| 28,5 | 16,8 | 14,8 |
| 29,0 | 17 | 15 |
| 29,5 | 17,3 | 15,3 |
| 30,0 | 17,5 | 15,5 |
| 30,5 | 17,8 | 15,8 |
| 31,0 | 18 | 16 |
| 31,5 | 18,3 | 16,3 |
| 32,0 | 18,5 | 16,5 |
| 32,5 | 18,8 | 16,8 |
| 33,0 | 19 | 17 |

| Сумма ширины 4 верхних резцов | Расстояние | |
|-------------------------------|---------------------|---------------------|
| | от 11, 21 до 14, 24 | от 11, 21 до 34, 44 |
| 33,5 | 19,3 | 17,3 |
| 34,0 | 19,5 | 17,5 |
| 34,5 | 19,8 | 17,8 |
| 35,0 | 20 | 18 |
| 35,5 | 20,5 | 18,5 |
| 36,0 | 21 | 19 |
| 36,5 | 21,5 | 19,5 |
| 37,0 | 22 | 20 |
| 37,5 | 22,5 | 20,5 |
| 38,0 | 23 | 21 |
| 39,0 | 24 | 22 |
| 39,5 | 24,5 | 22,5 |
| 40,0 | 25 | 23 |

В норме длина переднего отрезка верхнего зубного ряда на 2 мм больше аналогичного параметра нижнего зубного ряда (что соответствует толщине режущего края верхних резцов).

В период смешанного прикуса вместо измерительных точек на премолярах берутся точки по Korkhaus — дистальные ямки первых молочных моляров на верхней челюсти и задние щечные бугры первых молочных моляров на нижней челюсти (рис. 68).

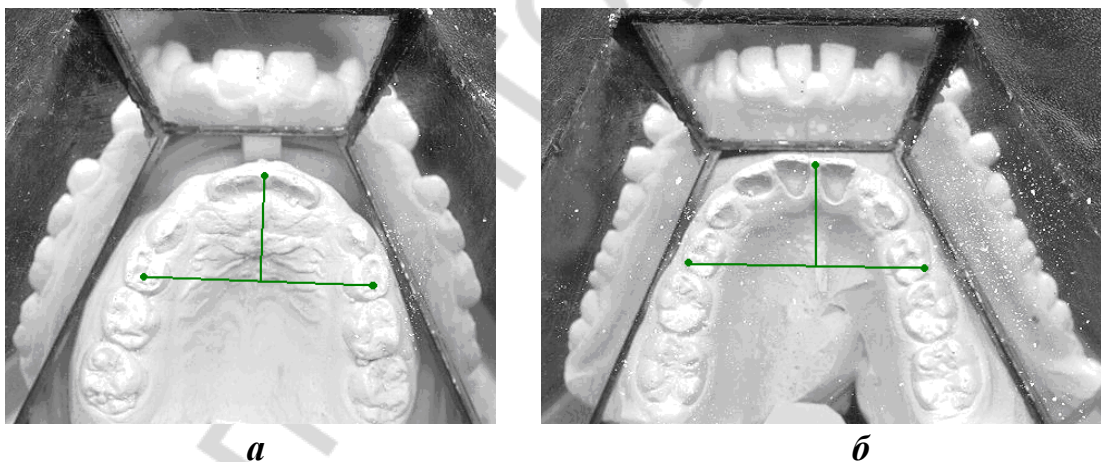


Рис. 68. Измерение длины переднего отрезка зубных дуг в период смешанного прикуса:
a — на верхней челюсти; *б* — на нижней челюсти

Изучение соотношения сегментов зубных дуг проводится по методике Герлаха (H. G. Gerlach). Метод позволяет:

- 1) определить индивидуальные различия в размерах сегментов зубных рядов;
- 2) определить пропорциональность соотношения сегментов зубных рядов, характерную для правильно сформированного прикуса;

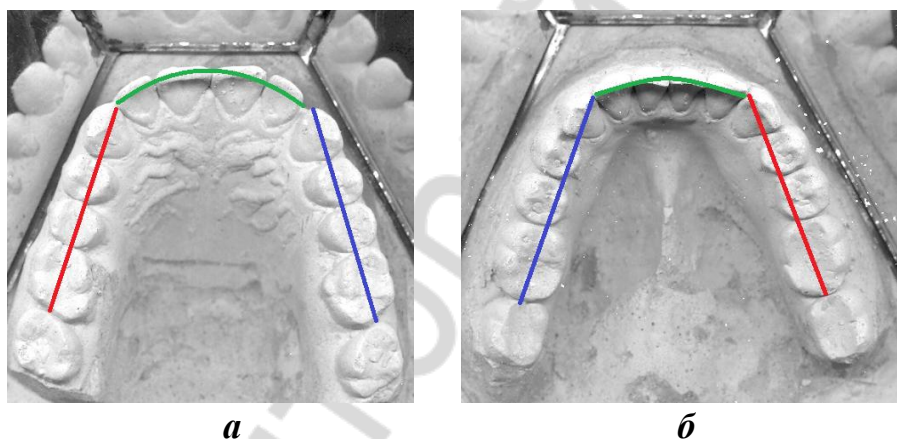
3) дифференцировать тесное положение зубов, вызванное несоответствием их величины, от тесного положения зубов, развивающегося в результате сужения или укорочения зубного ряда.

Соотношение отдельных сегментов выражалось следующей формулой:

$$\begin{array}{ccc} L_{or} \geq SI \leq L_{ol} \\ \parallel \quad \parallel \quad \parallel \\ L_{ur} \geq Si' \leq L_{ul} \end{array}$$

где L_{or} — длина верхнего правого бокового сегмента; L_{ol} — длина верхнего левого бокового сегмента; L_{ur} — длина нижнего правого бокового сегмента; L_{ul} — длина нижнего левого бокового сегмента; SI — величина переднего верхнего сегмента; Si' — величина переднего нижнего сегмента.

Величину боковых сегментов на верхней и нижней челюстях измеряют от медиальных контактных точек коронок клыков с коронками боковых резцов до дистальных контактных точек первых постоянных моляров с коронками вторых постоянных моляров (рис. 69).



а **б**
Рис. 69. Сегменты зубных рядов:
а — верхней челюсти; *б* — нижней челюсти

Величина переднего сегмента верхней челюсти определяется как сумма мезиодистальных размеров коронок четырех верхних резцов. Размер нижнего переднего сегмента высчитывается как произведение суммы ширины коронок четырех нижних резцов на индексы:

- Тонн (1,33) — при нормальном резцовом перекрытии;
- Gerlach (1,22) — при минимальном резцовом перекрытии;
- Ю. М. Малыгина (1,42) — при глубоком резцовом перекрытии.

В правильно сформированном смешанном и постоянном прикусе:

– каждый боковой сегмент верхнего и нижнего зубных рядов равен ($L_r = L_l \pm 3\%$);

– величина переднего сегмента меньше величины боковых сегментов соответствующей челюсти;

– сумма величин верхних сегментов равна сумме величин нижних сегментов.


Преобладание размера передних сегментов над боковыми может быть обусловлено изменением в пространственном положении передних зубов или протрузией резцов. Однако в сумме величина верхних сегментов может быть равна величине нижних, чем обеспечиваются правильные межзубные контакты.

Соотношение резцов верхней и нижней челюстей изучают по методике Тонна (Р. Тонн), который установил, что при ортогнатическом прикусе соотношение суммы мезиодистальных размеров четырех верхних резцов и суммы ширины коронок нижних резцов выражается пропорцией:

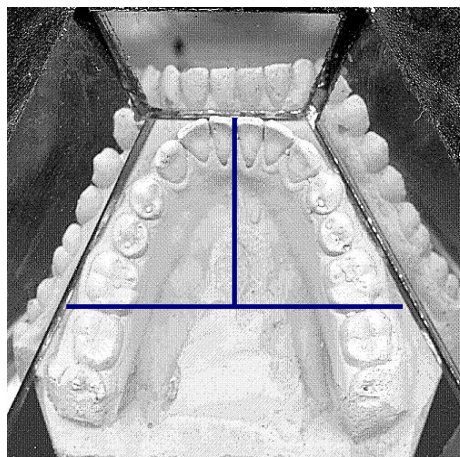
$$\frac{S_1 (\sum \text{ширины коронок 4 верхних резцов})}{S_2 (\sum \text{ширины коронок 4 нижних резцов})} = \frac{1}{0,74} = 1,33.$$

Изучение длины и ширины апикального базиса проводится по методике Н. Г. Снагиной. Апикальный базис — это условная линия, проходящая на уровне вершущек корней зубов. Н. Г. Снагина установила зависимость между длиной и шириной апикального базиса и суммой мезиодистальных размеров 12 постоянных зубов.

Длину апикального базиса (L) на гипсовой модели верхней челюсти измеряют по перпендикуляру от точки пересечения срединного небного шва с линией, соединяющей центральные резцы в области шейки с небной поверхностью, до линии, соединяющей дистальные апроксимальные поверхности коронок первых постоянных моляров (рис. 70, а). На нижней челюсти длину апикального базиса измеряют от точки контакта медиальных углов коронок центральных резцов нижней челюсти до поперечной линии, соединяющей дистальные апроксимальные поверхности коронок первых постоянных моляров (рис. 70, б).



а



б

Рис. 70. Измерение длины апикальных базисов:
а — верхнего зубного ряда; б — нижнего зубного ряда

Ширину апикального базиса (В) верхней челюсти измеряют между наиболее глубокими точками fossa canina — в углублении между верхушками клыков и первых премоляров (рис. 71, а). На нижней челюсти ширину апикального базиса измеряют, отступив 8 мм вниз от точки пересечения двух линий: 1 — горизонтальной к клиническим шейкам клыка и первого премоляра, 2 — вертикальной, проходящей через вершину их межзубного сосочка (рис. 71, б).




Рис. 71. Измерение ширины апикальных базисов верхнего и нижнего зубных рядов: а — диагностические точки; б — ширина апикальных базисов

На практике следует пользоваться таблицей зависимости ширины и длины апикального базиса челюстей от суммы размеров 12 зубов по Н. Г. Снагиной (табл. 8).

Таблица 8

Норма ширины и длины апикального базиса челюстей

| Сумма размеров 12 зубов | Апикальный базис верхней челюсти | | Апикальный базис нижней челюсти | |
|-------------------------|----------------------------------|-------|---------------------------------|-------|
| | ширина | длина | ширина | длина |
| 75 | 33 | 29,2 | 30 | 30,2 |
| 76 | 33,4 | 29,6 | 30,4 | 32,6 |
| 77 | 33,8 | 30 | 30,8 | 33,1 |
| 78 | 34,3 | 30,4 | 31,2 | 33,5 |
| 79 | 34,7 | 30,8 | 31,6 | 33,9 |
| 80 | 35,2 | 31,2 | 32 | 34,4 |
| 81 | 35,6 | 31,5 | 32,4 | 34,8 |
| 82 | 36 | 31,9 | 32,8 | 35,2 |
| 83 | 36,5 | 32,3 | 33,2 | 35,6 |
| 84 | 36,9 | 32,7 | 33,6 | 36,1 |
| 85 | 37,4 | 33,1 | 34 | 36,5 |
| 86 | 37,8 | 33,5 | 34,4 | 36,9 |
| 87 | 38,2 | 33,9 | 34,8 | 37,4 |
| 88 | 38,7 | 34,3 | 35,2 | 37,8 |

| Сумма размеров 12 зубов | Апикальный базис верхней челюсти | | Апикальный базис нижней челюсти | |
|-------------------------------|-------------------------------------|-------|------------------------------------|-------|
| | ширина | длина | ширина | длина |
| 89 | 39,1 | 34,7 | 35,6 | 38,2 |
| 90 | 39,6 | 35,1 | 36 | 38,7 |
| 91 | 40 | 35,4 | 36,4 | 39,1 |
| 92 | 40,4 | 35,8 | 36,8 | 39,5 |
| 93 | 40,9 | 36,9 | 37,2 | 39,9 |
| 94 | 41,3 | 36,7 | 37,6 | 40,6 |
| 95 | 41,8 | 37 | 38 | 40,8 |
| 96 | 42,2 | 37,4 | 38,4 | 41,2 |
| 97 | 42,6 | 37,8 | 38,8 | 41,7 |
| 98 | 43,1 | 38,2 | 39,2 | 42,1 |
| 99 | 43,5 | 38,6 | 39,6 | 42,5 |
| 100 | 44 | 39 | 40 | 43 |
| 101 | 44,4 | 39,3 | 40,4 | 43,4 |
| 102 | 44,8 | 39,7 | 40,8 | 43,8 |
| 103 | 45,3 | 40,1 | 41,2 | 44,2 |
| 104 | 45,7 | 40,5 | 41,6 | 44,7 |
| 105 | 46,2 | 40,9 | 42 | 45,1 |
| 106 | 46,6 | 41,3 | 42,4 | 45,5 |
| 107 | 47 | 41,7 | 42,8 | 46 |

Для оценки соответствия длины и ширины апикальных базисов мезиодистальным размерам 12 постоянных зубов используют значения индексов, которые в норме равны:

– для верхней челюсти:

$$\frac{B \cdot 100 \%}{\sum 12d} = 44 \% \quad \text{и} \quad \frac{L \cdot 100 \%}{\sum 12d} = 40 \%,$$

– для нижней челюсти:

$$\frac{B \cdot 100 \%}{\sum 12d} = 43 \% \quad \text{и} \quad \frac{L \cdot 100 \%}{\sum 12d} = 39 \%,$$

где B — ширина апикального базиса; L — длина апикального базиса; $\sum 12 d$ — сумма мезиодистальных размеров 12 постоянных зубов.

Определение мезиального смещения боковых зубов. Мезиальное смещение боковых зубов определяется по методу **G. P. F. Schmutz** относительно небно-шовно-сосочковой линии (RPT), которая условно проводится через задний край межрезцового сосочка и первую пару поперечных небных складок, перпендикулярно к срединному небному шву (рис. 72).

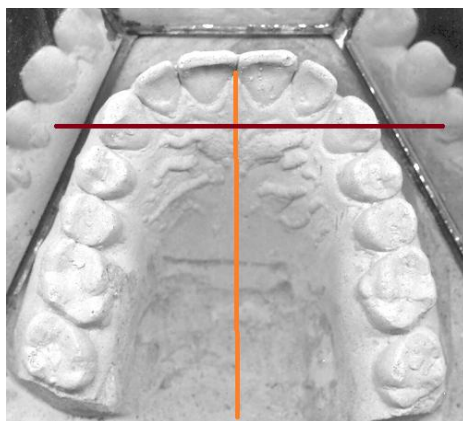


Рис. 72. Диагностика мезиального смещения боковых зубов

При отсутствии мезиального смещения боковых зубов диагностическая линия (RPT) равномерно пересекает середину коронок клыков. При наличии мезиального смещения боковых зубов проекция линии RPT проходит дистальнее вышеуказанного ориентира. Смещение боковых зубов может быть двухсторонним или односторонним.

Определение поворота по оси первых постоянных моляров на верхней челюсти. Поворот по вертикальной оси вокруг небного корня первых постоянных моляров верхней челюсти можно определить по методике Риккетса (R. M. Ricketts, 1989). С этой целью через дистальный щечный и мезиальный язычный бугры первых постоянных моляров проводят прямые, которые при нормальном положении моляров должны пересекать середину коронки противоположной стороны (рис. 73). Отклонение прямой в сторону премоляров свидетельствует о мезиальной ротации первых постоянных моляров, а в сторону резцов — об их дистальной ротации.

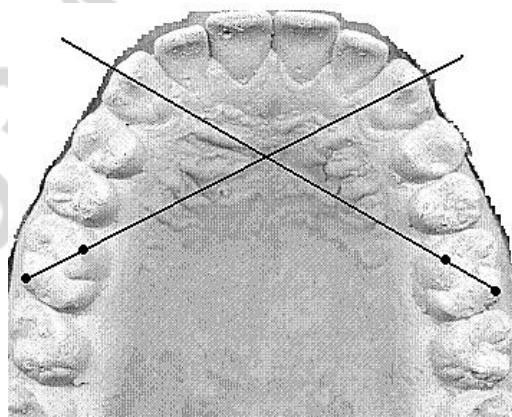


Рис. 73. Правильное положение верхних первых постоянных моляров

Для уточнения наличия места в зубном ряду для размещения передней группы зубов на нижней челюсти изучают диагностические модели по методикам **L. Merrifield** и **R. Little**. Использование данных методик возможно в период как смешанного, так и постоянного прикуса.

По методике *L. Merrifield* определяют сумму мезиодистальных размеров шести зубов нижней челюсти — центральных, латеральных резцов и клыков (первое измерение). При помощи мягкой лигатурной проволоки измеряют расстояние между двумя диагностическими точками, проекция которых находится на уровне альвеолярных отростков в месте пересечения двух линий (второе измерение). Первая линия — касательная к клиническим шейкам клыков и первых премоляров, вторая — перпендикуляр, опущенный из контактного пункта между клыком и первым премоляром на предыдущую линию (рис. 74).

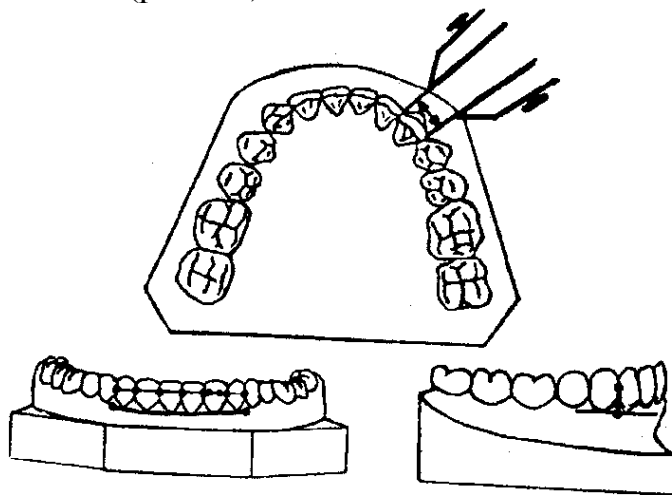


Рис. 74. Измерение моделей по методу *L. Merrifield*

Дефицит места для передней группы зубов нижней челюсти регистрируют, если сумма мезиодистальных размеров шести зубов нижней челюсти превагирует над величиной переднего участка нижней челюсти.

С целью изучения изменений в пространственном положении зубов проводят измерение моделей челюстей по методике *R. Little*. В основу методики положен тот факт, что резцы нижней челюсти имеют наибольшую мезиодистальную ширину в области режущего края — это обусловлено их естественной анатомической формой.

При помощи циркуля и линейки измеряют ширину коронок нижних резцов по их режущему краю на уровне углов, полученные значения суммируют — первое измерение. Затем определяют расстояние между контактными пунктами коронок нижних резцов и клыков — второе измерение (рис. 75). После этого вычисляют разницу между вторым и первым измерениями. Если результаты равны нулю — изменений в пространственном положении нижних резцов нет. Если это значение имеет отрицательный результат, значит имеются нарушения в пространственном положении зубов.

Методики *L. Merrifield* и *R. Little* взаимно дополняют друг друга и проводятся параллельно для уточнения показаний к удалению отдельных зубов при исправлении зубочелюстных деформаций.

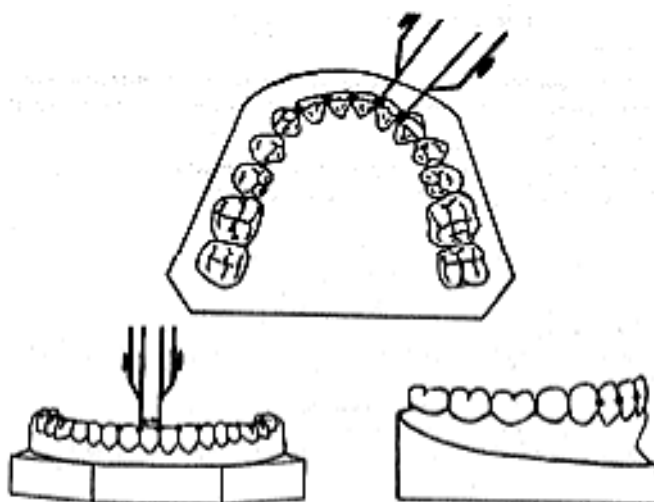


Рис. 75. Измерение диагностических моделей по методике R. Little

Для выявления нарушений в соотношении ширины коронок зубов верхней и нижней челюстей применяется методика **W. A. Bolton**.

Для выявления нарушений в соотношении ширины коронок передних зубов верхней и нижней челюсти следует применять **индекс № 1 (anterior ratio)**, включающий определение следующего процентного соотношения:

$$\frac{\sum \text{мезиодистальных размеров коронок 6 передних зубов нижней челюсти}}{\sum \text{мезиодистальных размеров коронок 6 передних зубов верхней челюсти}} \cdot 100 \%$$

Среднее значение нормы для переднего соотношения — **77,2 %**, допустимые границы колебаний средней нормы — **74,5–80,4 %**.

Если соотношение больше допустимых значений, то это свидетельствует об увеличенных размерах шести передних зубов на нижней челюсти или уменьшенных размерах шести передних зубов на верхней челюсти; если соотношение меньше нормы, то это говорит об уменьшенных размерах шести передних зубов на нижней челюсти или увеличенных размерах шести передних зубов на верхней челюсти.

W. A. Bolton рекомендовал одновременно проводить анализ соотношения ширины мезиодистальных размеров коронок 12 зубов — **индекс № 2 (overall ratio)**:

$$\frac{\sum \text{мезиодистальных размеров коронок 12 зубов нижней челюсти}}{\sum \text{мезиодистальных размеров коронок 12 зубов верхней челюсти}} \cdot 100 \%$$

Среднее значение нормы — **91,3 ± 1,3 %**. Если процентное соотношение при второй разновидности анализа не соответствует данным нормы, то это значит, что нарушения обусловлены размерами первого и второго премоляров, а также первых постоянных моляров на одной из челюстей. Если

носторонний треугольник EFG. Радиусом, равным стороне этого треугольника, из точки А на продолжении диаметра АЕ отмечают точку О, из которой описывают круг радиусом ЕF.

На дополнительном круге из точки М диаметром АМ откладывают радиусом АО точки J и Н. Соединив точку Н с точкой С и точку J с точкой D, получают кривую NCADJ, которая является кривой всей верхней зубной дуги по Хаулею. На отрезках НС и DJ должны располагаться боковые зубы. Гербст заменил боковые прямые линии дугами CN и DP. Центрами этих дуг являются точки L и K, лежащие на диаметре (KL), перпендикулярном диаметру АМ. Дугу CN описывают радиусом LC и дугу DP — радиусом KD. Таким образом, дуга Хаулея–Герберга–Гербста NCADP является кривой правильно сформированного зубного ряда.

Для получения правильной кривой нижнего зубного ряда при вычерчивании диаграммы первоначальный радиус, по мнению Хаулея, должен быть на 2 мм меньше. Кроме того, на кривой САD располагаются не только резцы и клыки, но и первые премоляры.

Методы прогнозирования недостатка места для постоянных зубов в смешанном прикусе. Наличие места для боковой группы постоянных зубов (клыков и премоляров) на основании размеров нижних резцов позволяет спрогнозировать *метод Танака (M. M. Tanaka)* и *Джонстона (J. E. Johnston)*. Для этого измеряют сумму мезиодистальных размеров центральных и боковых резцов нижней челюсти. Полученную величину делят на два. Если изучаются боковые сегменты верхней челюсти, то к полусумме ширины резцов прибавляют коэффициент **11**; коэффициент для нижней челюсти — **10,5**. Это первое измерение, которое представляет собой прогнозируемую величину постоянных клыков и премоляров.

Затем измеряют величину изучаемого бокового сегмента — расстояние между контактными точками латерального резца и молочного клыка, первого постоянного и второго временного моляра (рис. 77). Это второе измерение.

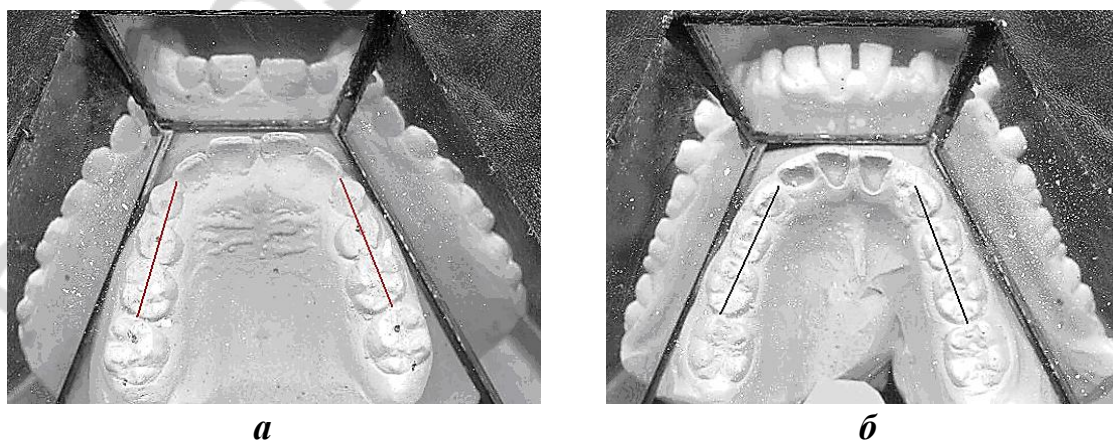


Рис. 77. Измерение диагностических моделей по методу Джонстона–Танака:
а — верхнего зубного ряда; б — нижнего зубного ряда

Сравнивают значения первого и второго измерений. Если второе меньше первого на 3 мм и более, то прогнозируется дефицит места в области альвеолярной дуги, что требует проведения комплексного лечения.

Метод R. E. Moyers также является прогностическим. В период смешанного прикуса предусматривается определение общего дефицита места для 12 постоянных зубов. Для этого рассчитывается прогнозируемая величина зубного ряда, которая складывается из размеров имеющихся первых постоянных моляров, центральных и боковых резцов верхней или нижней челюсти исследуемой стороны и рассчитанной величины для клыка, первого и второго премоляра. Прогнозируемую величину боковых зубов находят по таблице в соответствии с мезиодистальными размерами центральных и боковых резцов нижней челюсти с вероятностью прогноза 75–95 % (табл. 9).

Таблица 9

Прогнозируемые величины боковых сегментов (мм)

| Сумма ширины коронок 4 нижних резцов | Прогнозируемая величина боковых сегментов | | Сумма ширины коронок 4 нижних резцов | Прогнозируемая величина боковых сегментов | |
|--------------------------------------|---|----------------|--------------------------------------|---|----------------|
| | верхняя челюсть | нижняя челюсть | | верхняя челюсть | нижняя челюсть |
| 19,5 | 20,6 | 20,1 | 24,5 | 23,4 | 23,1 |
| 20,0 | 20,9 | 20,4 | 25,0 | 23,7 | 23,4 |
| 20,5 | 21,2 | 20,7 | 25,5 | 24,0 | 23,7 |
| 21,0 | 21,3 | 21,0 | 26,0 | 24,2 | 24,0 |
| 21,5 | 21,8 | 21,3 | 26,5 | 24,5 | 24,3 |
| 22,0 | 22,0 | 21,6 | 27,0 | 24,8 | 24,6 |
| 22,5 | 22,3 | 21,9 | 27,5 | 25,0 | 24,8 |
| 23,0 | 22,6 | 22,2 | 28,0 | 25,3 | 25,1 |
| 23,5 | 22,9 | 22,5 | 28,5 | 25,6 | 25,4 |
| 24,0 | 23,1 | 22,8 | 29,0 | 25,9 | 25,7 |

Затем сравнивают найденные в таблице величины с размерами боковых сегментов: от мезиальной поверхности первых постоянных моляров до дистальной поверхности боковых резцов верхней или нижней челюсти исследуемой стороны (см. рис. 77).

В тех случаях, когда прогнозируемая величина больше, чем измеренная величина, то по разнице между показателями определяют дефицит места для боковых постоянных зубов:

Для определения общего недостатка места для постоянных зубов нужно к недостатку места для передней группы зубов прибавить недостаток места для боковых зубов.

МЕТОДЫ ЛЕЧЕНИЯ ЗУБОЧЕЛЮСТНЫХ АНОМАЛИЙ В РАЗЛИЧНЫЕ ПЕРИОДЫ ФОРМИРОВАНИЯ ПРИКУСА

Методы лечения зубочелюстных аномалий можно разделить на пять основных видов: миотерапия, аппаратурное лечение (ортодонтический метод), комплексное лечение (сочетание нескольких методов лечения), хирургическое и ортопедическое лечение. Каждый из этих видов лечения в зависимости от возраста, периода формирования прикуса, степени тяжести патологии может применяться как основной или дополнительный метод.

Миотерапия — метод профилактики и лечения зубочелюстных аномалий, заключающийся в длительных и систематических упражнениях неправильно функционирующих групп жевательных, мимических мышц, мышц языка и дна полости рта. Миотерапия является основным методом лечения в период временного прикуса при функциональных нарушениях и незначительных отклонениях в смыкании зубных рядов и дополнительным, в сочетании с аппаратурным или комплексным методами, — при функциональных нарушениях в период смешанного прикуса.

Исправление преобладающего числа зубочелюстных аномалий проводится **аппаратурным методом**, поэтому его можно считать основным в периоды смешанного и постоянного прикуса.

Комплексный метод может быть основным при резко выраженных нарушениях зубочелюстной системы, связанных с аномалиями размеров и прорезывания зубов в периоды смешанного и постоянного прикуса.

Хирургический метод (ортогнатическая хирургия) применяется в период сформированного постоянного прикуса (после 16 лет), когда другими методами невозможно достигнуть положительного результата лечения. Хирургическое лечение зубочелюстных аномалий — это сложные реконструктивные операции на челюстях, способствующие изменению размера и положения челюстей.

Ортопедический метод лечения является основным во все периоды формирования прикуса, если применение этого метода позволяет устранить эстетические, функциональные и морфологические нарушения зубочелюстной системы.

Выбор метода лечения строго индивидуален и зависит от большого числа факторов. Общие показания к методу лечения определяются в зависимости от периода формирования прикуса и степени выраженности его нарушений.

В период временного прикуса основной задачей врача-ортодонта является создание оптимальных условий для роста и развития различных отделов зубочелюстной системы. Это достигается с помощью профилактических мероприятий, в частности миотерапии. Применяют также, по показаниям, соответствующие ортодонтические аппараты (аппаратурный ме-

тод), позволяющие, в первую очередь, стимулировать рост недоразвитых участков альвеолярных отростков челюстей.

В период смешанного прикуса лечение, в основном, проводят аппаратным методом и, реже, комплексным. Нормализация прикуса достигается путем перемещения зубов, исправлением формы зубных дуг, стимулированием роста недоразвитых и сдерживанием роста чрезмерно развитых отделов челюстей. В этом периоде ортодонтический метод лечения зачастую сочетают с миотерапией для ускорения лечения, закрепления его результатов.

В период постоянного прикуса возможности ортодонтического лечения значительно ограничены по сравнению с предыдущими периодами его формирования. В это время часто уже невозможно влиять на рост зубочелюстной системы, так как он, в основном, закончен. Поэтому при помощи аппаратов осуществляется, главным образом, перемещение зубов, исправление формы и соотношения зубных рядов. В этом периоде шире применяют комплексный метод лечения, например сочетают аппаратное лечение с хирургическими вмешательствами, такими как удаление отдельных зубов, компактостеотомия, пластика укороченных уздечек верхней и нижней губ и т. п. При резко выраженных формах открытого, дистального и мезиального прикусов, возникших из-за нарушений роста и положения челюстей, после завершения формирования постоянного прикуса применяют хирургический метод лечения.

МИОТЕРАПИЯ

Упражнения для мышц, окружающих зубные ряды, применяли уже с начала XIX в., но как метод ортодонтической профилактики и лечения зубочелюстных аномалий миотерапия была предложена Р. Роджерсом (Rogers) в 1917 г. По его мнению, жевательные и мимические мышцы являются «живым регулирующим аппаратом», способным при тренировке устранить начавшееся неправильное формирование прикуса. Особое внимание он обратил на положение губ и языка, которое оказывает основное влияние на правильное, гармоничное формирование прикуса. Применение этого метода лечения наиболее целесообразно в возрасте от 4 до 7 лет, когда ребенок может понять, что от него требуется, и выполнять упражнения. Эффект лечения зависит от степени выраженности морфологических и функциональных нарушений, а также от терпения больного, его настойчивости и от контроля за тщательностью выполнения упражнений. Контроль за выполнением упражнений возлагается на родителей, воспитателей и медицинский персонал.

Цель миотерапии — изменение функционального состояния мышц челюстно-лицевой области с помощью физических упражнений.

Задачи миотерапии:

1. Восстановление физиологического тонуса мышечной ткани.
2. Нормализация функций мышц, участвующих в движениях нижней челюсти.
3. Нормализация функции круговой мышцы рта и мышц языка.
4. Приспособление тканей височно-нижнечелюстных суставов и мышц челюстно-лицевой области к ортодонтическому лечебному аппарату.

В зависимости от режима мышечного сокращения различают упражнения статического и динамического характера.

При статических физических упражнениях мышцы находятся в состоянии повышенного тонуса без чередования периодов сокращения и расслабления. Динамические физические упражнения характеризуются изотоническим режимом мышечного сокращения: период сокращения мышцы чередуется с периодом ее расслабления.

Вследствие различной степени снижения выносливости (как статической, так и динамической) необходим дифференцированный подход к интенсивности выполнения упражнений.

Существуют общие правила для проведения миотерапии:

1. Упражнения следует делать систематически и регулярно.
2. Интенсивность сокращения мышц должна быть достаточной, но не чрезмерной.
3. Мышцы следует напрягать медленно и плавно.
4. Каждое упражнение следует проводить несколько раз до появления чувства легкой усталости.
5. Количество упражнений и их продолжительность с течением времени увеличиваются.

При занятиях с детьми от 4 до 7 лет применяется тренажер, сила пружины которого для жевательных мышц должна быть 0,7–0,8 кгс, а для мимических — 0,15 кгс.

Динамические упражнения выполняются в темпе 20 движений в мин.

Мера физической нагрузки на мышцы челюстно-лицевой области зависит от возраста ребенка и от функционального состояния мышц. Поэтому она всегда индивидуальна, и даже у детей одного возраста интенсивность выполнения упражнений мышц может быть различной. Возрастная норма выполнения статических и динамических упражнений используется ортодонтами для определения степени снижения выносливости мышц челюстно-лицевой области (табл. 10).

**Возрастная норма выполнения (в секундах) статических
и динамических упражнений детьми с физиологическим прикусом**

| Воз- раст | Вид упражнений | | | | | |
|--------------|-----------------------|--------------|--------------------|--------------|--------------|--------------|
| | Смыкание зубных рядов | | Выдвижение челюсти | | Смыкание губ | |
| | статическое | динамическое | статическое | динамическое | статическое | динамическое |
| 4 года | 180 ± 6 | 265 ± 7 | 110 ± 10 | 185 ± 10 | 155 ± 7 | 155 ± 10 |
| 5 лет | 210 ± 7 | 310 ± 7 | 155 ± 7 | 220 ± 14 | 140 ± 7 | 190 ± 10 |
| 6 лет | 450 ± 7 | 515 ± 7 | 345 ± 8 | 530 ± 27 | 335 ± 8 | 370 ± 14 |

Для назначения нагрузки врачу необходимо определить степень снижения функционального состояния мышц челюстно-лицевой области. У детей с аномалиями прикуса выделено *три степени снижения выносливости мышц челюстно-лицевой области*:

- I степень — статическая и динамическая выносливость мышц снижена до 25 % по сравнению с возрастной нормой;
- II степень — статическая выносливость снижена на 25 %, динамическая — более чем на 25 % по сравнению с возрастной нормой;
- III степень — статическая и динамическая выносливость снижена более чем на 25 % по сравнению с возрастной нормой.

В соответствии со степенью снижения выносливости подбирают интенсивность выполнения каждого упражнения (табл. 11):

1. При I степени снижения выносливости статические и динамические упражнения проводятся последовательно в соотношении 1 : 1. В дальнейшем интенсивность упражнений нарастает на половину величины нагрузки.

2. При II степени статические и динамические упражнения проводятся в соотношении 1 : 2. Интенсивность статических упражнений нарастает на половину величины нагрузки, динамических — на четвертую часть.

3. При III степени снижения выносливости мышц соотношение статических и динамических упражнений 1 : 1. Интенсивность каждого упражнения нарастает на четвертую часть нагрузки. При этом комплекс упражнений повторяется дважды.

Таблица 11

**Зависимость интенсивности нагрузки от степени снижения
выносливости мышц**

| Сте- пень | Соотношение выполнения упражнений (статических к динамическим) | Интенсивность возрастания нагрузки |
|--------------|---|---|
| I | 1:1 | 1/2 |
| II | 1:2 | 1/2 (для статических упражнений) 1/4 (для динамических упражнений) |
| III | 1:1 (упражнения повторяются дважды) | 1/4 |

При проведении лечебной гимнастики соблюдаются основные педагогические принципы: наглядность, доступность, систематичность, постепенность. Метод организации занятий индивидуальный. Ребенок выполняет упражнения ежедневно дома под наблюдением родителей и один раз в две недели — в поликлинике под наблюдением врача.

Во время занятий в поликлинике ребенок осваивает выполнение упражнений, которое выполняется как в разделенном на составные части, так и в целостном виде.

Метод наглядности на занятии лечебной гимнастикой должен присутствовать на протяжении всего курса лечения и включать показ и объяснение упражнений, словесную инструкцию. Интенсивность выполнения упражнений корректируется в соответствии со степенью снижения выносливости мышц. Этим соблюдается один из основных принципов лечебной гимнастики — постепенность нарастания нагрузки.

Исходное положение при выполнении упражнений статического и динамического характера — сидя на стуле с правильной осанкой, голову и тело следует держать прямо, грудь должна быть развернута.

Комплекс лечебно-гимнастических упражнений состоит из трех частей: вводной, основной и заключительной.

Вводная часть включает дыхательные упражнения в течение 2–3 мин, которые подготавливают ребенка к последующему выполнению лечебно-гимнастических упражнений.

Основная часть комплекса направлена на тренировку мышц челюстно-лицевой области и проводится в определенной последовательности — статические упражнения предшествуют динамическим, так как статические усилия оказывают стимулирующее действие на динамическую работу.

В заключительной части лечебной гимнастики постепенно снижают общую и специальную нагрузки, и это достигается комбинированными упражнениями — различными движениями рук и головы. В процессе занятий обращается внимание на соблюдение носового дыхания и правильной осанки.

Гимнастические упражнения выполняют без аппаратов или со специальными аппаратами. К *лабиальным аппаратам* относятся: активатор Дасса, эквилибратор, диск Фриеля и др. (рис. 78). *Вестибулярные аппараты* — пластинки МУРРУ (рис. 79, а, б), вестибулярная пластинка Шонхера (рис. 79, в).

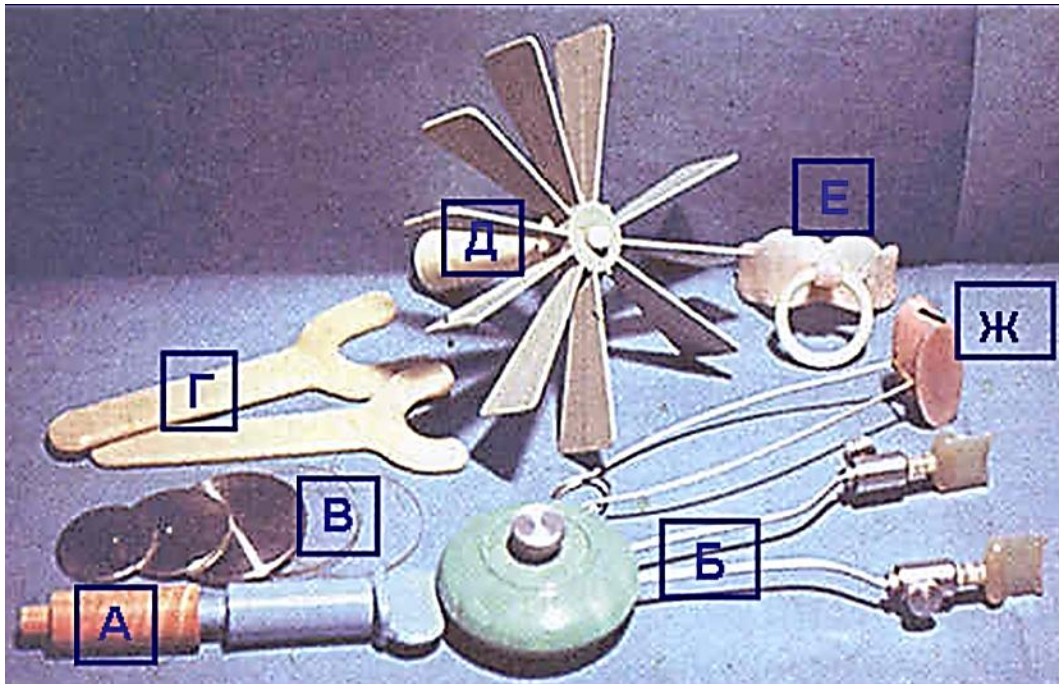


Рис. 78. Приспособления для проведения миотерапии:
а — эквilibратор; *б* — активатор Дасса; *в* — диски Фриеля; *г* — приспособления для тренировки жевательных мышц; *д* — мельница; *е* — вестибулярная пластинка Шонхера; *ж* — амортизатор Роджерса




Рис. 79. Вестибулярные пластинки:
а, б — МУРРУ; *в* — Шонхера

Упражнения для круговой мышцы рта:

1. Ребенок кладет между губами сложенную вдвое полоску бумаги и сжимает их. Бумагу следует удерживать, постепенно увеличивая время выполнения упражнения с 1 до 60 мин.
2. Пациент губами удерживает линейку, постепенно нагружая ее.
3. Ребенок дует на вертушку, легко перемещаемые предметы (кусочек ваты, мыльные пузыри и т. д.).
4. Упражнение с пуговицами. Две пуговицы диаметром 25–30 мм соединяют шнурком и располагают на расстоянии 15–18 мм друг от друга. Одну пуговицу ребенок схватывает губами, сжимает ее. Правой рукой натягивает шнур за вторую пуговицу.

5. Пациент вкладывает вестибулярную пластинку в преддверие полости рта. Затем большим пальцем правой руки слегка вытягивает ее вперед за кольцо, при этом сжимает губы и удерживает пластинку.

6. Ребенок помещает между губами диск Фриеля и удерживает его сначала в течение 1 мин, затем до 3–5 мин.

7. Пациент удерживает губами активатор Дасса. Сила сокращения круговой мышцы должна преодолевать силу сокращения проволочных элементов (статическое упражнение). На счет 1–2 ребенок сжимает губы, на 3–4 — разжимает и вновь повторяет упражнение (динамическое упражнение).

8. Пациент выполняет максимальное волевое смыкание губ (статическое упражнение)

9. Ребенок попеременно смыкает губы (динамическое упражнение).

Упражнения для мышц передней трети языка:

1. На кончик языка накладывают резиновое кольцо диаметром 5–8 мм. Ребенок поднимает язык кверху и прижимает кольцо к переднему участку твердого неба в области небных складок, сжимает зубы, губы не смыкает. После этого ему рекомендуют проглотить слюну, не изменяя положения кончика языка и резинового кольца. Если язык находится между зубными рядами, то упражнение выполняется неправильно.

2. То же резиновое кольцо пациент прижимает кончиком языка к переднему участку неба в области небных складок. Зубы и губы сжимает, кольцо удерживает в течение 5 мин. В последующие дни время выполнения упражнения увеличивают до 10 мин.

3. Упражнение «всадник» — пациент подражает звуку ударов копыт лошади. Цоканье языком выполняет 50–60 раз.

4. Упражнение «часики» — при полуоткрытом рте языком ребенок проводит по верхней, а затем по нижней губе со стороны преддверия полости рта (слева направо и наоборот).

5. Пациент выполняет поглаживание твердого и мягкого неба языком по средней линии, начиная от передних зубов.

После освоения этих упражнений приступают к тренировке мышц среднего участка языка.

Упражнение для мышц средней трети языка. На язык накладывают два резиновых кольца: одно на кончик, другое на середину. Ребенок поднимает язык вверх и прижимает к своду неба, сжимает зубы, губы смыкает не полностью. Не изменяя положения языка, трижды проглатывает слюну. Напряжение жевательных мышц можно проконтролировать пальпацией, приложив пальцы к щекам. При неправильном глотании жевательные мышцы не напрягаются.

Упражнение для мышц задней трети языка. Ребенок полощет горло водой, что способствует расслаблению мышц и их массажу.

Упражнения для тренировки жевательных мышц:

1. Максимальное волевое смыкание зубных рядов (статическое упражнение). Сжав руками пружину амортизатора Рождерса, врач устанавливает насадки между зубными рядами верхней и нижней челюсти, а затем медленно отпускает пружину. Ребенок должен закрыть рот, максимально сжать зубные ряды и удерживать их в таком положении установленное врачом время.

2. Попеременное волевое смыкание зубных рядов (динамическое упражнение). Насадки тренажера располагают между зубными рядами. На счет 1–2 ребенок поднимает нижнюю челюсть и смыкает зубные ряды, на 3–4 — размыкает их и опускает нижнюю челюсть, затем вновь повторяет упражнение.

3. Удержание нижней челюсти в максимально выдвинутом положении (статическое упражнение). Ребенок максимально выдвигает вперед (или отодвигает назад) нижнюю челюсть и удерживает ее в таком положении.

4. Попеременное выдвижение нижней челюсти (динамическое упражнение). Ребенок выдвигает нижнюю челюсть вперед (назад) на счет 1–2, на 3–4 перемещает нижнюю челюсть в привычное положение, затем вновь повторяет упражнение.

АППАРАТУРНЫЙ МЕТОД

Аппаратурный метод в ортодонтии применяют для лечения зубочелюстных аномалий в подавляющем числе клинических случаев. Он базируется на целенаправленном перераспределении функциональной и механической нагрузки на зубы и другие участки зубочелюстно-лицевой области (периодонт зубов, альвеолярные отростки, челюстные кости и ВНЧС) с помощью разнообразных ортодонтических аппаратов. В настоящее время существует огромное многообразие ортодонтических конструкций, применяемых для разных целей, имеющих свои преимущества и недостатки.

Все ортодонтические аппараты по назначению делятся на три группы — профилактические, лечебные и ретенционные.

Профилактические аппараты применяют для предотвращения развития зубочелюстных аномалий и деформаций, которые могут возникнуть вследствие вредных привычек (сосание пальцев), неправильного положения языка, ротового дыхания, а также при ранней потере молочных и постоянных зубов. Они могут быть съёмными и несъёмными (рис. 80).

Ретенционные, или удерживающие, аппараты используют для закрепления достигнутых результатов лечения и предупреждения развития рецидивов. Применение их связано с тем, что процессы гистологической тканевой перестройки происходят медленнее, чем анатомические измене-

ния, достигнутые в процессе лечения. Ретенционные аппараты бывают съемными и несъемными (рис. 81).

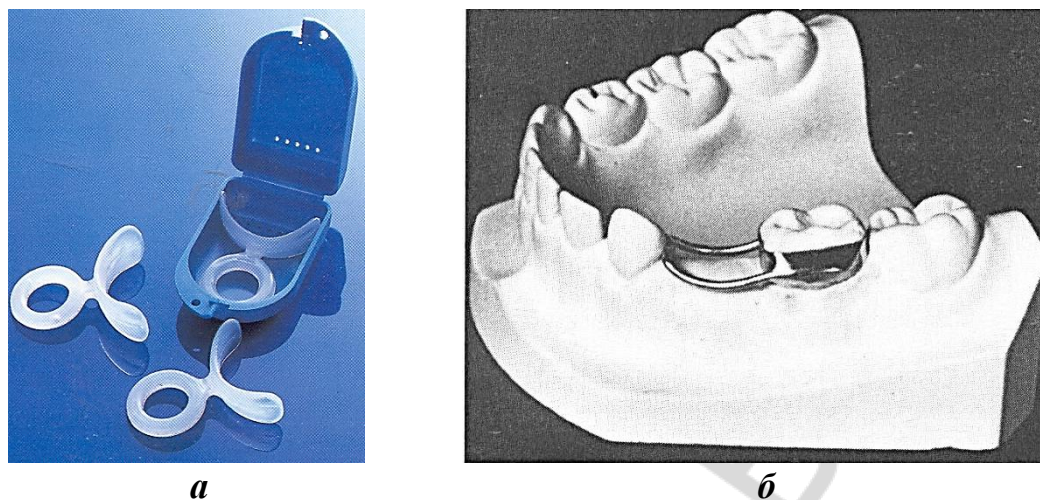


Рис. 80. Профилактические аппараты:
a — стандартная вестибулярная пластинка Мурру; *б* — ортодонтическое кольцо с распоркой

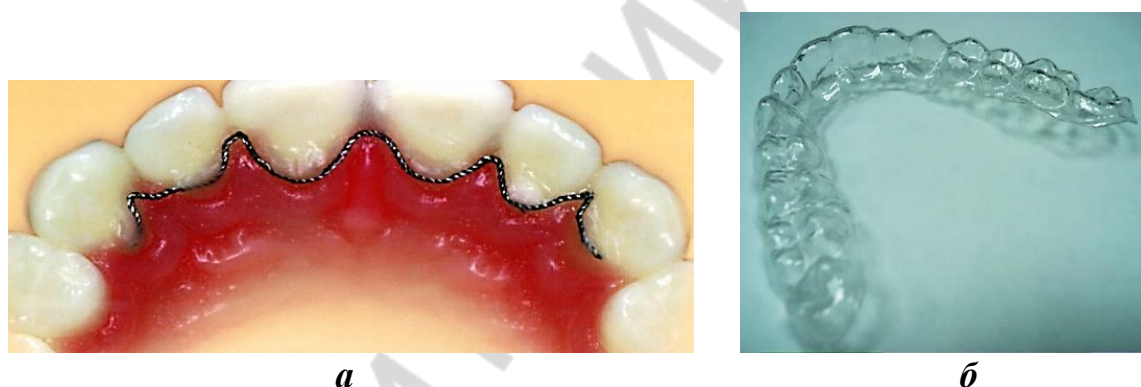

Рис. 81. Ретенционные аппараты:
a — проволочный ретейнер; *б* — ретенционная каппа

Лечебные аппараты предназначены для исправления зубочелюстных аномалий. Это самая большая группа аппаратов. При конструировании лечебного ортодонтического аппарата учитывают сочетание активно действующих, функциональных и опорно-фиксирующих элементов в зависимости от целей лечения и имеющихся клинических и лабораторных условий.

Очень часто при проведении ортодонтического лечения требуется переместить один или несколько зубов, причем это может осуществляться как в одном направлении (сагиттальном, вертикальном, трансверзальном), так в двух или трех одновременно. Иногда возникает необходимость переместить верхний или нижний зубной ряд. При тяжёлых формах аномалий часто приходится использовать несколько различных ортодонтических аппаратов, так как нет универсальных аппаратов, подходящих для всех возрастов.

Классификация ортодонтических аппаратов (Ф. Я. Хорошилкина, Ю. М. Малыгин, 1977) учитывает биомеханические принципы действия и конструктивные особенности ортодонтических аппаратов и позволяет разделить их на группы по следующим признакам:

I. По принципу действия лечебные аппараты, применяемые в ортодонтии, можно условно разделить на четыре группы:

1. **Механически действующие (1-я группа)** — это аппараты, принцип действия которых зависит от упругости составляющих частей. В них используют силу ортодонтического винта, проволоки, лигатуры, резинового кольца. Благодаря собственному источнику усилия эти аппараты также называют активными. Величину и интенсивность нагрузки регулирует врач.

Примером съемного механически действующего аппарата является пластинка с винтом на верхнюю челюсть (рис. 82).

К несъемным представителям этой группы можно отнести мультибондинг-систему (рис. 83).

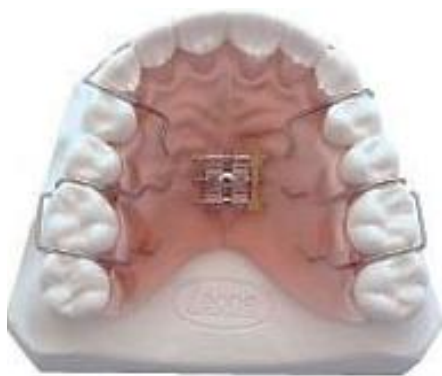

Рис. 82. Пластинка с винтом на верхнюю челюсть

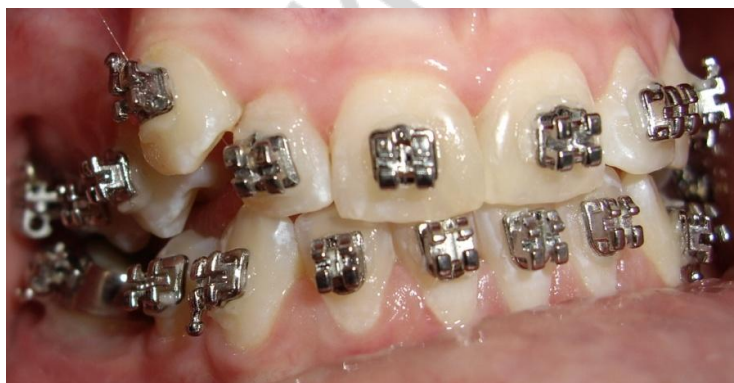

Рис. 83. Мультибондинг-система

2. **Функционально направляющие (2-я группа)** — аппараты, принцип действия которых заключается в концентрации силы сокращения жевательных мышц на специально смоделированных плоскостях (наклонная плоскость, накусочная площадка или окклюзионные накладки), с помощью которых осуществляется перемещение зубов. Примером несъемного функционально направляющего аппарата является каппа Бынина, съемного — аппарат Рейхенбаха–Брюкля, который представляет собой пластинку на нижнюю челюсть с наклонной плоскостью (рис. 84).

Чтобы создать благоприятные условия для роста челюсти или отдельных её участков и вывести зубы из блоков, образующихся вследствие неправильного развития челюстей, применяют разобщающие пластинки с накусочной площадкой или окклюзионными накладками. Эти аппараты концентрируют жевательное давление на отдельных зубах в вертикальной

плоскости, способствуя их интрузии и выравниванию зубной дуги по окклюзионной плоскости.

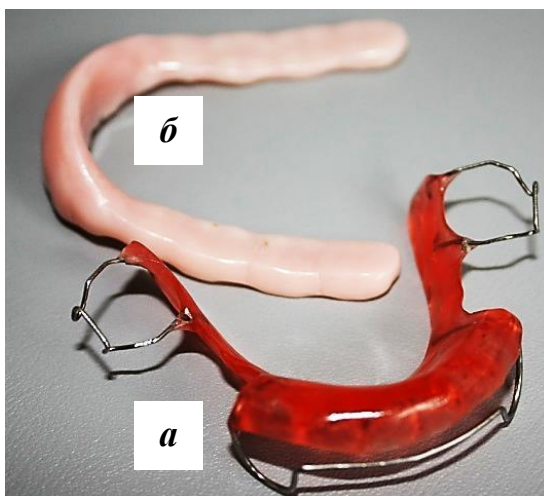


Рис. 84. Функционально-направляющие аппараты: *a* — аппарат Рейхенбаха–Брюкля; *б* — каппа Бынина

3. *Функционально действующие (3-я группа)* — это аппараты, которые создают оптимальные условия для роста и развития челюстей, нормализации функций зубочелюстной системы и устранения вредных привычек. Это моноблоки, получившие название активаторов или регуляторов, которые представляют собой различные сочетания дуг, базисных пластинок, губных пелотов и щёчных щитов. Лечение этими аппаратами основано на фиксации нижней челюсти в правильном положении, в активировании или сдерживании роста челюсти или отдельных участков, использовании или уравнивании действия на зубные ряды различных групп мышц (рис. 85).



a



б

Рис. 85. Функционально действующие аппараты: *a* — вестибулярная пластинка Шонхера, *б* — регулятор функции Френкеля

4. *Аппараты сочетанного (комбинированного) действия (4-я группа)* — сочетают элементы аппаратов 1-й и 2-й или 1-й и 3-й групп (рис. 86).

Для успешного перемещения зуба, группы зубов или влияния на рост челюсти необходима достаточная сила и соответствующая опора.



Рис. 86. Пластинка на верхнюю челюсть с окклюзионными накладками и рукообразными пружинами

II. **По способу и месту действия** можно выделить внеротовые, внутривнечелюстные (одночелюстные, одночелюстные межчелюстного действия, двухчелюстные) и комбинированные конструкции.

III. **По виду опоры.** Кроме силы, прилагаемой к перемещаемым зубам и называемой активной силой действия, необходимо учитывать и силу отдачи, называемую силой противодействия, т. е. реактивной. Активные и реактивные силы могут быть направлены по отношению друг к другу или в противоположные стороны. Они могут действовать в пределах одной челюсти, или активная сила передаётся на одну челюсть, а реактивная — на противоположную. Имеются также аппараты, где активная сила воздействует на зубы и челюсть, а реактивная — на опорные ткани головы и шеи (внеротовые аппараты). Часть аппарата, перемещающая зубы, называется мобильной, другая, неподвижная часть — опорно-фиксирующей. По закону Ньютона, эти силы равны, поэтому при конструировании аппарата важно выбрать опору.

Под *опорой* понимают величину, противодействующую силе, перемещающей зуб. Различают два вида опоры: *взаимодействующую (реципрокную)* и *стационарную*.

Взаимодействующей называется опора, при которой сила противодействия используется для лучшей фиксации аппарата и перемещения зубов. Например, это может быть пластинка с винтом для расширения, где опора и фиксация двух половин возникают при раскручивании винта. *Стационарной* является опора, при которой фиксирующая часть аппарата остается неподвижной и, следовательно, не вызывает смещения зубов. Увеличение опоры уменьшает силу противодействия, приходящуюся на каждый из опорных зубов, что обеспечивает неизменность их положения. Например, для перемещения одного моляра дистально необходимо сделать опорными все остальные зубы челюсти. При этом реактивная сила не вызовет их перемещения. Опора может быть *внутривнечелюстной* (одночелюстной).

ной, двучелюстной) и внеротовой. В качестве внутриротовой опоры используются зубы, альвеолярные отростки, небо, а *внеротовой* — голова, шея, подбородок и лоб пациента.

IV. По месту расположения ортодонтические аппараты могут быть *внеротовые* — головные (лобно-затылочные, теменно-затылочные, сочетанные), шейные, челюстные (верхненагубные, нижненагубные, подбородочные, подчелюстные, угловые) и *внутриротовые* (вестибулярные, оральные — небные, язычные, назубные).

V. По способу фиксации бывают *несъемные, съемные и сочетанные* аппараты.

В *несъемных конструкциях* фиксация аппаратов осуществляется при помощи колец, коронок или капп с припаянными или приваренными к ним трубками, винтами, рычагами, крючками. Кольца, коронки, каппы укрепляют на зубах с помощью стеклоиономерных цемента. Специальные анатомические композиции позволяют прикреплять детали опорно-фиксирующих приспособлений непосредственно к эмали зубов.

Съемный ортодонтический аппарат фиксируется за счет анатомической ретенции, адгезии и специальных приспособлений (кламмеры, дуги, каппы, пелоты, зубонадесневые накладки).

Анатомическая ретенция достигается использованием формы скатов, альвеолярных отростков, бугров верхней челюсти, свода неба, коронок зубов, особенно при их наклонах, промежутков между ними.

Адгезия — сила сцепления, возникающая между двумя плотно соприкасающимися увлажненными поверхностями, например между слизистой оболочкой полости рта и ортодонтической пластинкой.

К *сочетанным* (по способу фиксации) *механически действующим аппаратам* можно отнести лицевую дугу, применяемую с опорными кольцами на моляры.

Фиксация различных конструкций съемных ортодонтических аппаратов и приспособлений — сложная проблема в ортодонтии. Без надежной фиксации невозможна полноценная передача активной и реактивной сил на перемещаемые и опорные зубы.

VI. По виду конструкции различают *дуговые, капповые, пластиночные, блоковые и каркасные* ортодонтические аппараты.

Виды сил, применяемых в ортодонтии. Ортодонтическое лечение основано на передаче сил на зубы, зубные ряды, на челюстные кости и лицевой скелет в целом. При этом следует рассматривать три компонента: действующую силу, приложение действующей силы и опору.

Механическая сила может быть первичной или вторичной. Она приводит к непосредственным структурным изменениям. Первичная сила возникает напрямую в проволочной дуге, ортодонтическом винте, пружине, лигатуре, резиновом кольце. При этом используется сила ортодонтическо-

го винта, упругие свойства проволоки в виде дуги, лигатуры, пружины, эластичные свойства резиновых колец.

Различают внуритротовые и внеротовые силы. Внуритротовые силы, в свою очередь, делятся на одно- и двучелюстные. Первичная сила (внуритротовая, одночелюстная) дает возможность перемещать зубы в трех направлениях: сагиттальном, вертикальном, трансверзальном, а также поворачивать зуб вокруг вертикальной оси. Осуществляется это с помощью ортодонтических винтов, дуг, лигатуры, пружин, резиновых колец. Внеротовая сила возникает при применении лицевых дуг, лицевых масок, подбородочных пращ. В качестве силы может использоваться резиновая тяга, а опорной части аппарата — шейный или лобный упор, головная шапочка (рис. 87). В этом случае на зубы воздействует не первичная, а вторичная сила.

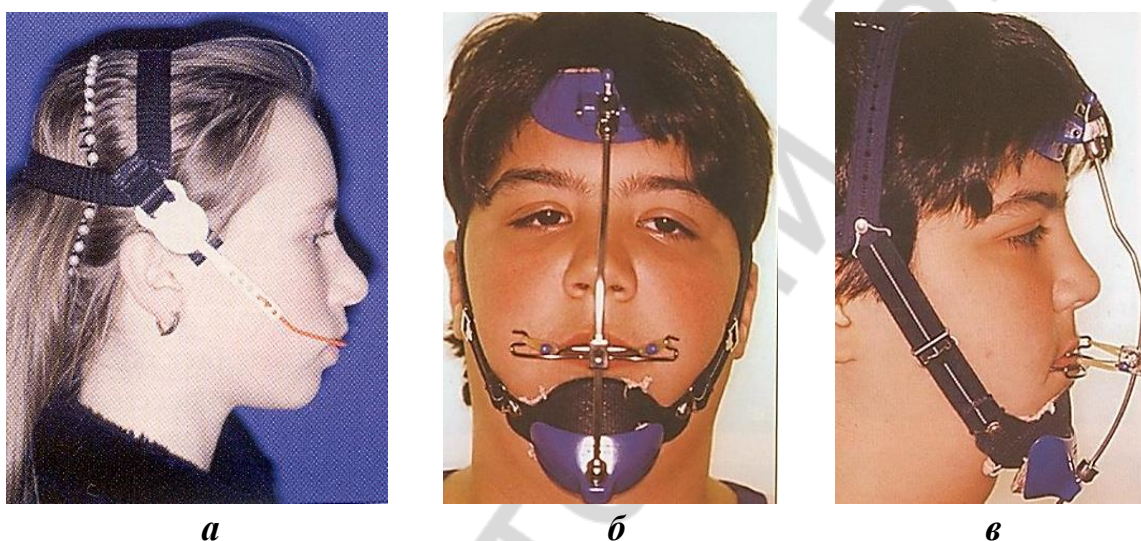


Рис. 87. Внеротовые аппараты:
а — шапочка с лицевой дугой; б — маска Петита; в — шапочка с подбородочной пращей

Применение внеротовой силы дает возможность перемещать отдельные зубы (например, моляры), а также зубные ряды. Внеротовые аппараты оказывают влияние на рост челюстей и его направление путем воздействия на шовную систему, позволяя достичь таким образом скелетных изменений.

Учитывая, что ортодонтическое лечение может привести не только к положительному, но и к отрицательному результату, существенную роль играет выбор силы воздействия на зубочелюстную систему. В клинической практике трудно рассчитать направление действующей силы с учетом возраста ребенка, степени формирования корня, особенностей кровоснабжения и других факторов. В последние годы врачи-ортодонты считают целесообразным применение слабых сил (табл. 12). Величина применяемой силы должна быть такой, чтобы не нарушалась гемодинамика в зоне давления периодонта, не происходило гиалинизации, была возможна клеточная пролиферация и прямая резорбция кости, сопровождающие перемеще-

ние зуба, перемещаемые зубы были не слишком подвижными, а опорные зубы сохраняли свое исходное положение. Величина нагрузки зависит от того, на какой зуб оказывается воздействие (однокорневой, многокорневой зуб верхней или нижней челюсти), какие зубы выбраны опорными, от направления действующей силы и от качественной характеристики применяемых материалов (состава проволоки, ее длины и прочности).

Таблица 12

Величина сил, применяемых для ортодонтического перемещения зубов

| Тип перемещения | Усилие (г) |
|-----------------------|------------|
| Наклон | 50–75 |
| Корпусное перемещение | 100–150 |
| Выравнивание корня | 75–125 |
| Вращение | 50–75 |
| Экструзия | 50–75 |
| Интрузия | 15–25 |

Ортодонтические силы по продолжительности действия разделяются на следующие:

– *непрерывные силы*, действующие в течение определенного времени с момента посещения пациента и до следующего визита;

– *прерываемые* — величина силы снижается до нуля между активациями;

– *прерывистые* — величина силы скачкообразно снижается до нуля, когда ортодонтическое приспособление у пациента снимается.

Несъемные аппараты могут создавать как непрерывные, так и прерываемые силы. Прерывистые силы воспроизводятся всеми аппаратами, такими как пластинки, внеротовая и эластические тяги.

Основные виды перемещения зубов — корпусное и наклонно-вращательное.

Корпусное перемещение зубов предусматривает одновременное перемещение корня и коронки зуба только в одном направлении, т. е. в этом случае корень и коронка зуба перемещаются на одинаковое расстояние.

Наклонно-вращательное перемещение зуба подразумевает перемещение корня и коронки на разное расстояние. Сила, используемая для перемещения, различна для корня и коронки. При этом, в зависимости от поставленной задачи, в одних случаях на корень зуба может воздействовать большая сила, а на коронку зуба — меньшая; в других случаях наоборот.

Выделяют также такие виды перемещения зубов как *ротация* и *торк*.

Условия, необходимые для перемещения зубов:

- величина силы;
- направление силы;
- наличие места в зубном ряду;
- стабильная опора;

- надежная фиксация;
- учет анатомо-функциональных особенностей зубочелюстной системы;
- состояние здоровья пациента.

ОРТОДОНТИЧЕСКИЕ АППАРАТЫ МЕХАНИЧЕСКОГО ДЕЙСТВИЯ

Механически действующие ортодонтические аппараты — самая большая группа лечебных аппаратов, действие которых основано на использовании внешних активно действующих сил винтов, дуг, пружин, резиновой тяги.

К *съемным механически действующим аппаратам* можно отнести пластинку с винтом, пружинами, вестибулярной дугой.

К *несъемным механически действующим аппаратам* относят аппараты Quad Helix, Pendulum, Дерихсвайлера, мультибондинг-систему и другие.

В табл. 13 представлена сравнительная характеристика съемных и несъемных ортодонтических аппаратов.

Таблица 13

Сравнительная характеристика съемных и несъемных ортодонтических аппаратов

| Критерии сравнения | Ортодонтические аппараты | |
|---|--|--|
| | несъемные | съемные |
| Привлечение труда зубного техника | Редко, так как чаще аппараты стандартные | Часто, так как большинство аппаратов изготавливаются в зуботехнической лаборатории |
| Адаптация | Быстрая (до 1 недели) | Более длительная (2–3 недели) |
| Возможность поддержания хорошей гигиены полости рта | Ограничена, требует затрат времени и дополнительных усилий | Гигиена полости рта и аппарата осуществляется легко |
| Участие пациента в лечении | Минимальное | Активное |
| Величина силы, развиваемой аппаратом | Значительная | Малая |
| Возможные виды перемещения зубов | Наклонно-вращательное, корпусное, ротация, торк | Наклонно-вращательное, незначительная ротация |
| Длительность активного лечения | Меньше | Больше |
| Длительность ретенционного периода | Продолжительный | Непродолжительный |
| Оптимальный возраст начала лечения | Период формирования постоянного прикуса (10–11 лет) | Чаще период смешанного прикуса |

Четырехпетельный дуговой небный расширитель (аппарат Quad Helix) состоит из колец, фиксированных на первых или вторых молярах, и небной дуги с четырьмя петлями, вставленной в небные трубки колец моляров (рис. 88). Дуга изготавливается промышленным путем из стальной проволоки разных размеров. Небная дуга должна отстоять на 1,5 мм от

слизистой оболочки твердого неба. Аппарат служит для расширения верхнего зубного ряда и для контроля опоры. Его активируют при помощи щипцов Адераера путем нанесения изгибов переднего и бокового отрезков небной дуги.

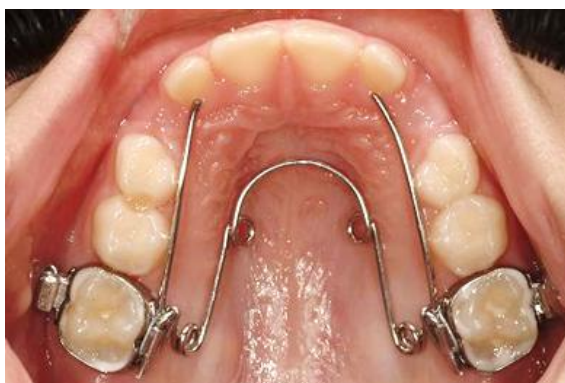

Рис. 88. Аппарат Quad Helix

Аппарат Pendulum (маятник) состоит из небной кнопки Нансе, соединенной отрезками проволоки с окклюзионной поверхностью премоляров композитом (или с кольцами, фиксированными на них), а также из пружин с завитком, входящих в небные трубки колец первых моляров (рис. 89). Конструкция предназначена для дистализации первых моляров. Лечебный эффект достигается за 6–9 месяцев.

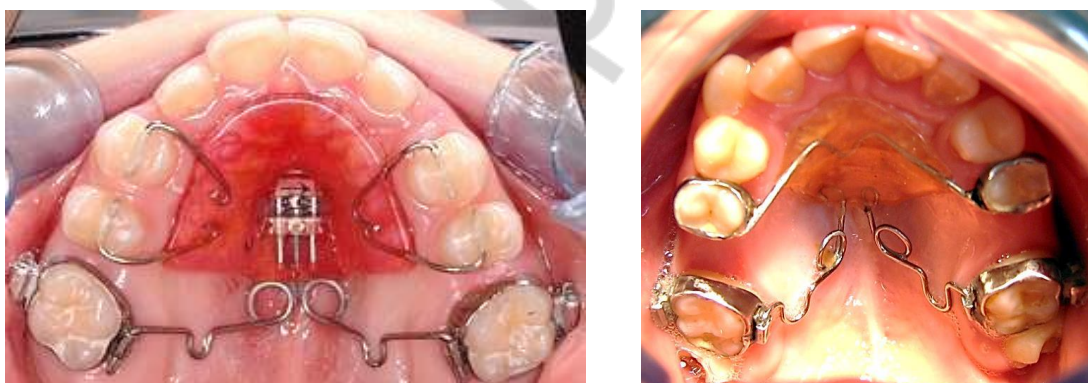


Рис. 89. Модификации аппарата Pendulum

Аппарат Дерихсвайлера представляет собой несъемную конструкцию, состоящую из мощного винта для расширения, колец на постоянные моляры и премоляры (иногда на клыки), жестко соединенных между собой проволочными или литыми дугами, прилегающими с небной стороны к коронкам боковых зубов (рис. 90).

Аппарат Дерихсвайлера используют для ускоренного раскрытия срединного небного шва. Активацию винта проводят ежедневно на пол-оборота. Через 4–6 дней от начала активирования винта между центральными резцами появляется диастема. После завершения расширения шва верхнечелюстной винт закрывают самотвердеющей пластмассой.

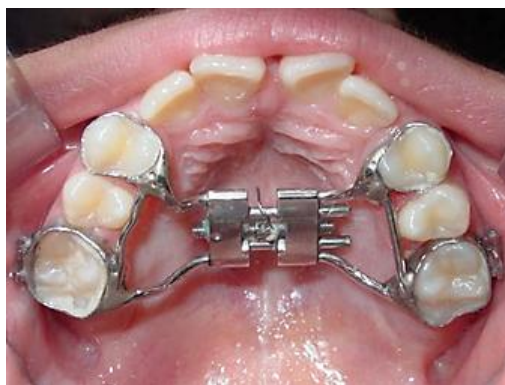

Рис. 90. Аппарат Дерихсвайлера

Мультибондинг-система (рис. 91) состоит из опорных, фиксирующих и действующих элементов. В качестве опорных элементов применяют металлические кольца с трубками или брекететы. Фиксирующими элементами являются брекететы, которые крепятся на зубы композитным материалом. Действующими элементами являются дуги разной формы (круглые, четырехгранные, реверсионные, прямые) и диаметра (от 0,012 до 0,025 инч) из различных металлических сплавов, обладающие необходимыми свойствами (флекс-дуги, нитиноловые, стальные, титан-молибденовые и др.).

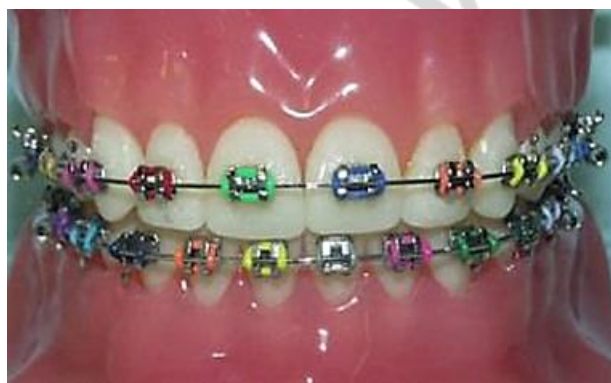

Рис. 91. Мультибондинг-система

Опорные кольца устанавливают на цемент. Каждый брекет имеет определенные характеристики наклона паза, обеспечивающие торк и ангуляцию зубов. Брекететы устанавливают на зубы в определенном положении (на определенной высоте, параллельно продольной оси коронки). В процессе лечения производят последовательную смену дуг от меньшего к большему диаметру, фиксируя их к брекетам лигатурами или крышками самолигирующих брекетов.

Дуга, обладая пружинящими свойствами и идеальной формой, оказывает на зубы давление или тягу, обеспечивая таким образом их перемещение в нужном направлении.

ФУНКЦИОНАЛЬНО НАПРАВЛЯЮЩИЕ ОРТОДОНТИЧЕСКИЕ АППАРАТЫ

Функционально направляющие аппараты — это аппараты, действие которых основано на передаче силы сокращения жевательных мышц через пластмассовые элементы аппарата (накусочные площадки, наклонные плоскости, окклюзионные накладки) на отдельные зубы или группы зубов противоположной челюсти, перемещая их в нужном направлении.

К *съемным функционально направляющим аппаратам* можно отнести конструкции, имеющие наклонную плоскость, накусочную площадку или окклюзионные накладки.

К *несъемным функционально направляющим аппаратам* можно отнести *каппу Шварца, каппу Бынина, коронку Катца*.

Аппарат Рейхенбаха–Брюкля представляет собой пластинку на нижнюю челюсть с наклонной плоскостью, которую используют для лечения глубокого обратного резцового перекрытия в период смешанного прикуса (рис. 92).

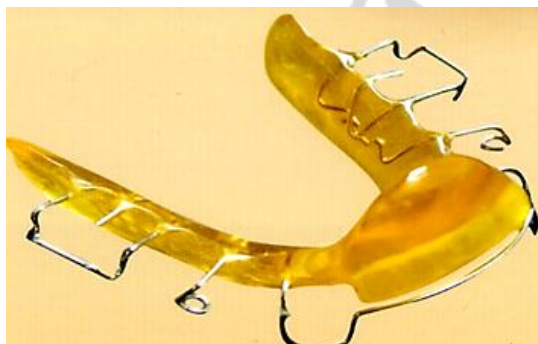

Рис. 92. Аппарат Рейхенбаха–Брюкля

Пластинка с окклюзионными накладками предназначена для лечения переднего открытого прикуса за счет интрузии боковых зубов противоположной челюсти и экстррузии передних зубов (рис. 93, а).

Пластинка с наклонной плоскостью на верхнюю челюсть предназначена для лечения язычного положения резцов нижней челюсти, а также дистального прикуса (рис. 93, б).



а

б

в

Рис. 93. Функционально направляющие пластинки:

а — с окклюзионными накладками; б — с наклонной плоскостью; в — с накусочной площадкой

Пластинка на верхнюю челюсть с накусочной площадкой используется для лечения глубокого прикуса при отсутствии тесного положения нижних резцов (рис. 93, в).

ФУНКЦИОНАЛЬНО ДЕЙСТВУЮЩИЕ И КОМБИНИРОВАННЫЕ ОРТОДОНТИЧЕСКИЕ АППАРАТЫ

Основоположник функциональной ортодонтии В. Ро (W. Raux) в 1895 г. писал, что изменения структуры, формы и размеров костей составляют суть морфологического приспособления органов к нарушенной функции. Поэтому следующим важным шагом стало появление функциональных аппаратов для исправления этих нарушений. В 1902 г. Robin описал блокочный двучелюстной аппарат для лечения аномалий прикуса, напоминающий по конструкции современные активаторы, и назвал его «моноблоком».

В настоящее время при разработке методов функционального лечения в ортодонтии используют достижения А. Кёрбитца (A. Körbitz, 1914), Роджерса (Rogers, 1917) и других ученых, создавших направление функциональной ортодонтии. Введение миогимнастики для коррекции нарушенных функций связано с именами Дуйзингса (A. C. Duyzings) (1960) и Дасса (H. Dass) (1961).

С развитием функционального направления в ортодонтии появился интерес к ортодонтическим аппаратам и приспособлениям, оказывающим лечебное воздействие на функцию мышц, окружающих зубной ряд. Такие аппараты были объединены под общим названием *щитовых*, или *вестибулярных аппаратов*.

Метод щитовой терапии основан на применении съемных вестибулярных аппаратов (пластинок), которые располагаются между губами и щеками с одной стороны и альвеолярными отростками — с другой. Введение такой вестибулярной пластинки-щита в полость рта разъединяет мягкие ткани, окружающие зубные ряды с их наружной и внутренней поверхностей. Вестибулярный щит механически отодвигает мягкие ткани, располагающиеся при аномалии прикуса между зубными рядами, устраняет препятствия для сближения зубов. Он защищает зубные ряды от давления при вредной привычке сосания пальца, губы и других предметов. Кроме того, вестибулярный щит препятствует прохождению воздушной струи через рот, нормализует смыкание губ, функцию дыхания и глотания, создает благоприятные условия для расположения и функции мышц околоротовой области (губ, щек, языка) и может быть использован для упражнений, тренирующих круговую мышцу рта.

Впервые вестибулярные пластинки применил Кёрбитц (1914), который назвал их формирователями губ, отразив в названии смысл лечения. **Вестибулярная пластинка Кёрбитца** (рис. 94) прилегает к вестибулярной поверхности зубов и альвеолярных отростков до переходных складок

слизистой оболочки. Кёрбитц высказал мнение, что для развития и формирования зубных рядов большое значение имеет взаимодействие мышц губ, щек и языка. Предложенная им вестибулярная пластинка рекомендуется для нормализации носового дыхания и устранения вредной привычки сосания пальца или прикусывания губы. По мере накопления опыта работы с вестибулярной пластиной ее стали применять для устранения сагиттальных и вертикальных аномалий прикуса на ранних стадиях их развития.

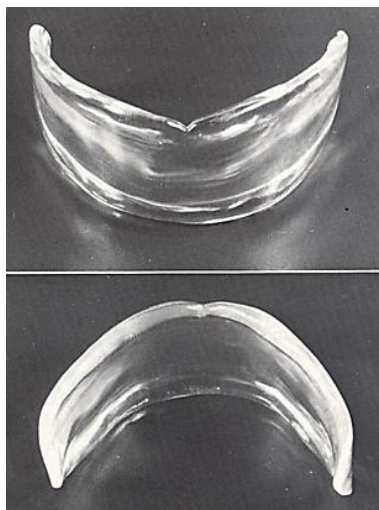
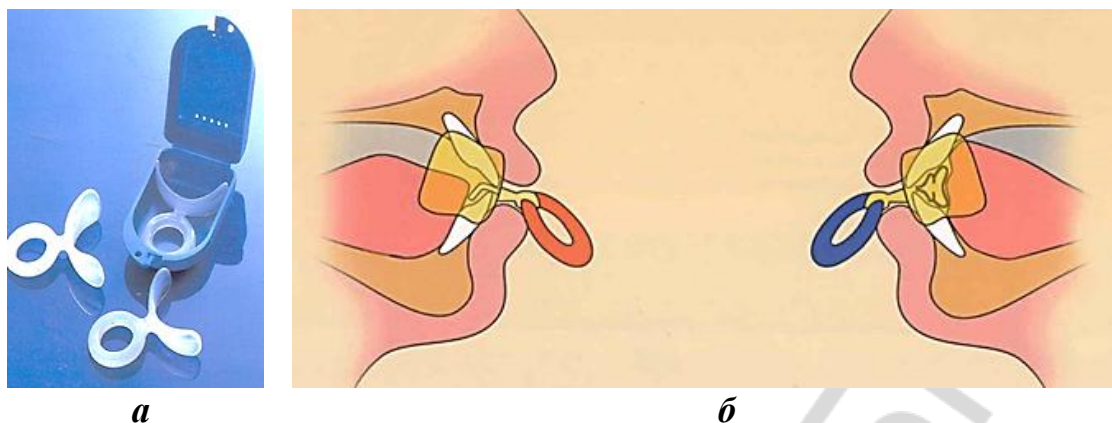


Рис. 94. Вестибулярная пластинка Кёрбица

Джеймс (James) и Кастингс (Kastings) в 1932 г., а также Гэйсли (Gasely) в 1947 г. сочли возможным использовать вестибулярную пластинку для активного ортодонтического лечения, а именно для наклона верхних резцов в небном направлении. С этой целью верхнюю и нижнюю границы вестибулярной пластинки располагают в наиболее высоких и низких переходных складках. Задние края заканчивают в области дистальной поверхности вторых молочных или постоянных моляров. На поверхности пластинки, прикасающейся к коронкам верхних резцов, должна быть сделана накусочная площадка для их режущих краев. Она обеспечивает устойчивость аппарата и предотвращает его соскальзывание вверх по переходной складке. Пластинка должна прикасаться к нижней части вестибулярной поверхности и режущим краям коронок верхних резцов, подлежащих наклону в небном направлении.

Стандартная вестибулярная пластинка Шонхера (рис. 95) изготавливается заводским путем. Выпускаются пластинки трех размеров, которые подбираются в зависимости от ширины зубных дуг. Пластинка способствует нормализации функции мышц околоротовой области и является механическим препятствием для ротового дыхания, сосания пальца, губы и других предметов. Она изготавливается в виде щита, который расположен в преддверии полости рта и повторяет форму альвеолярных отростков

с выемками в области уздечек губ и тяжей. Для тренировки круговой мышцы рта на вестибулярной поверхности щита имеется кольцо.



а *б*
Рис. 95. Стандартная вестибулярная пластинка Шонхера:
а — внешний вид аппарата; *б* — расположение аппарата в преддверии полости рта

Стандартная вестибулярная пластинка **противопоказана** при следующих нарушениях:

- 1) глубокоом резцовом перекрытии;
- 2) истинном наследственном дистальном прикусе, развившемся под влиянием генетических факторов;
- 3) открытом прикусе, возникшем в результате сосания языка.

При открытом прикусе привычное соприкосновение языка с губой заменяется соприкосновением языка с пластинкой, и он служит препятствием для сближения резцов.

Вестибулооральная пластинка Крауса (рис. 96) состоит из вестибулярной и язычной пластинок. Обе части аппарата соединены отрезками проволоки диаметром 0,8–1 мм. Их концы изгибают зигзагообразно и фиксируют в дистальных участках вестибулярного щита. Затем этими отрезками проволоки огибают дистальную и язычную стороны нижних последних моляров, после чего концы изгибают зигзагообразно и фиксируют в язычном щите.

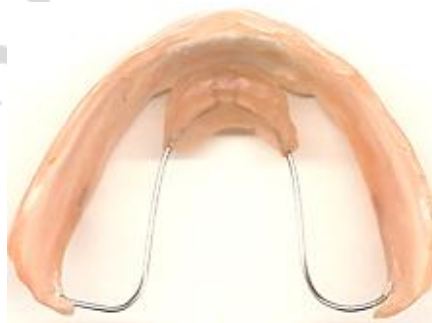

Рис. 96. Вестибулооральная пластинка Крауса

Аппарат применяют для лечения дистального прикуса, сочетающегося с вредной привычкой сосания языка, при инфантильном типе глотания для

предотвращения развития открытого прикуса. Границы вестибулярной части такие же, как и у вестибулярной пластинки (щита), а язычную часть располагают позади передних зубов. Язычная часть должна быть достаточно большой, чтобы служить упором для языка, но не очень толстой, чтобы не смещать язык дистально.

Вестибулярная пластинка с язычной проволочной решеткой (рис. 97) предназначена для той же цели, что и вестибулооральная пластинка Крауса. Язычную решетку выполняют из стальной ортодонтической проволоки диаметром 1 мм; ее положение на гипсовых моделях челюстей намечают карандашом. Затем отрезок проволоки изгибают зигзагообразно, делают четыре выступа сверху и пять — снизу. Их располагают на моделях у шеек верхних и нижних резцов, всю решетку перегибают пальцами овально по форме зубных дуг. Свободные концы проволоки располагают между клыками и первыми молочными молярами, отгибают латерально и фиксируют в вестибулярном щите.

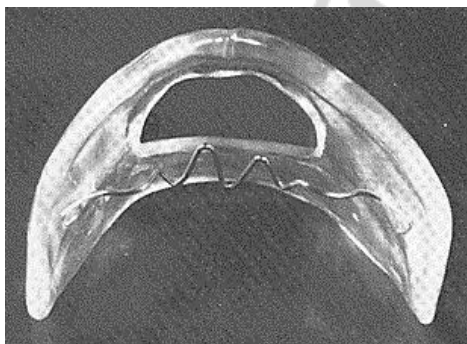


Рис. 97. Вестибулярная пластинка с язычной проволочной решеткой

Вестибулярными пластинками дети должны пользоваться в основном во время сна. Необходимо учитывать, что введение в рот вестибулярной пластинки делает невозможным ротовое дыхание. Во избежание испуга и отказа от пользования пластинкой необходимо сделать в ней отверстие для прохождения воздушной струи. Оно должно находиться на уровне щели между зубами и губами и иметь диаметр до 7 мм. По мере освоения пластинки и привыкания к носовому дыханию это отверстие уменьшают, а затем закрывают самотвердеющей пластмассой.

Язык при ротовом дыхании опускается на дно полости рта, его корень обычно смещен назад. В процессе пользования вестибулярной пластинкой положение языка нормализуется, в результате чего он заполняет свод неба и оказывает давление на язычные поверхности боковых зубов, что способствует расширению верхнего зубного ряда.

Благодаря соприкосновению пластинки с вестибулярно отклоненными резцами под воздействием силы сокращения губных мышц происходит их ретрузия.

Вестибулярной пластинкой можно исправить вестибулярное отклонение резцов и стимулировать рост нижней челюсти. При ее движениях усиливается давление нижней губы на пластинку, а через нее — на верхние резцы. Неприятные ощущения заставляют ребенка выдвигать нижнюю челюсть, что способствует ее росту и увеличению полости рта. Ортодонтическое лечение вестибулярной пластинкой оказывается более эффективным при его сочетании с миотерапией в дневное время.

При помощи вестибулярных пластинок аномалии прикуса могут быть устранены в возрасте от 3 до 8 лет за период от 4 месяцев до 1 года.

Контролировать пользование различными конструкциями вестибулярных пластинок необходимо не реже 1 раза в 3 недели.

В 1915 г. **Андрезеном** и **Хойплем** был предложен **моноблок**, предназначенный для лечения дистального прикуса. В упрощенном виде аппарат представляет собой пластинки на верхнюю и нижнюю челюсть, соединенные по окклюзии пластмассой (рис. 98). Закрытым активатором днем не пользуются, так как он затрудняет речь. Его надевают во время сна. Принцип лечения дистального прикуса активатором заключается в фиксации перемещенной нижней челюсти в выдвинутом положении и стимулировании ее роста, особенно в области суставных головок; в создании условий для сдерживания роста верхней челюсти; в нормализации функции жевательных и мимических мышц. Перемещение нижней челюсти вперед уменьшает сагиттальную щель между зубами, облегчает смыкание губ, препятствует прикусыванию и сосанию нижней губы, соприкосновению кончика языка с губами, и следовательно, улучшает функции глотания и дыхания.

Наилучшие результаты лечения посредством активатора достигаются при нарушении соотношения зубов как в сагиттальном, так и в вертикальном направлениях, сужении зубных рядов, протрузии верхних передних зубов с тремами между ними.

Кламмит усовершенствовал активатор Андрезена–Хойпля, уменьшив его базис, и назвал **активатор открытым** (рис. 99).

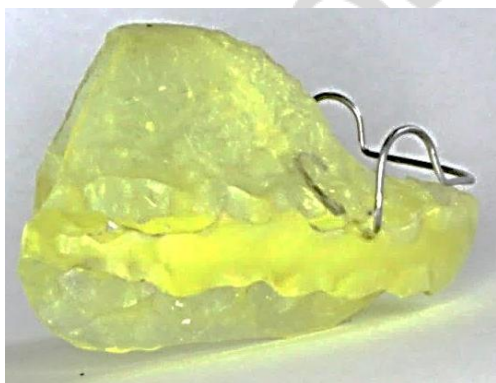

Рис. 98. Закрытый активатор Андрезена–Хойпля

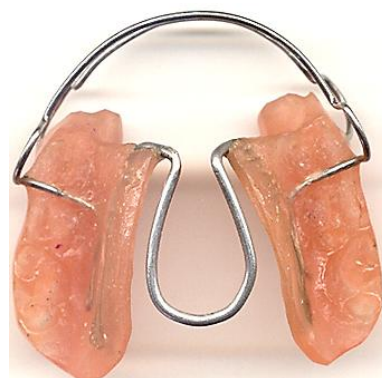

Рис. 99. Открытый активатор Кламмта

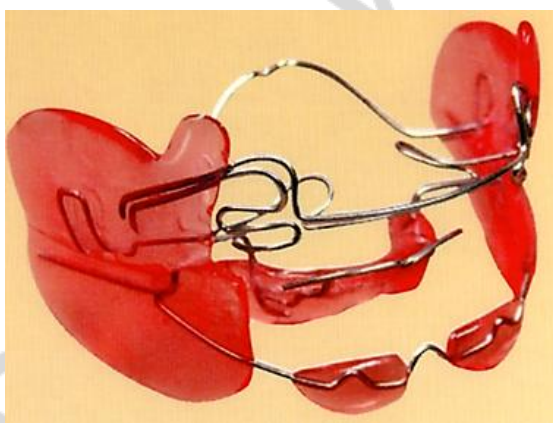
Базис в открытом активаторе располагается в области верхней и нижней челюсти от клыка до первого или второго моляра, вследствие чего имеется достаточное пространство для языка в переднем участке. Открытый активатор Кламмта применяется для нормализации прикуса в сагитальной, вертикальной и горизонтальной плоскостях. Аппаратом можно пользоваться круглосуточно.

Чтобы оказать давление на передний участок зубных рядов, был предложен **бионатор Янсон** (рис. 100), в котором на нижней челюсти базис перекрывает на $\frac{1}{3}$ коронок нижние резцы, как у активатора Андресена–Хойпля, а на верхней расположен так, как у открытого активатора Кламмта. Аппарат эффективен при сочетании дистального и глубокого прикуса.

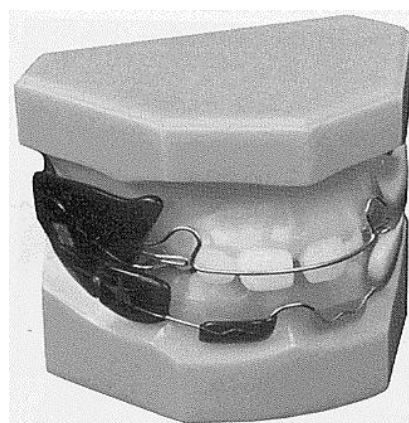


Рис. 100. Бионатор Янсон

Регулятор функции Френкеля (рис. 101) состоит из двух щечных щитов и двух губных пелотов из пластмассы, соединенных между собой металлическим каркасом — небным бюгелем, лингвальной, вестибулярной дугой и другими деталями.



а



б

Рис. 101. Регулятор функции Френкеля:

а — вид аппарата; *б* — аппарат на гипсовых моделях челюстей

Сущность лечения регулятором функций Френкеля заключается в устранении давления губ и щек на альвеолярные отростки и зубные ряды в участках их недоразвития, в нормализации смыкания губ, положения языка, их функций и взаимоотношений. Каркасная вестибулярная пластинка по Френкелю открыта в переднем участке, имеет оральные и вестибулярные дуги, что позволяет смещать нижнюю челюсть мезиально или дистально, вправо или влево.

Л. Френкель предложил регуляторы функций четырех типов:

– I (FR-I) — применяют для устранения аномалий положения передних зубов, а также дистального глубокого прикуса, сочетающегося с сужением зубных рядов и с протрузией верхних передних зубов;

– II (FR-II) — используют для лечения дистального глубокого прикуса, сочетающегося с ретрузией верхних передних зубов;

– III (FR-III) — применяют для лечения мезиального прикуса;

– IV (FR-IV) — применяют для лечения открытого прикуса.

Кроме того, предложены разновидности основных типов регуляторов функций и их различные модификации.

При лечении этими аппаратами объектом воздействия являются мышцы, тренировка которых способствует нормализации функций зубочелюстной системы. В результате использования аппарата достигают смыкания губ, благодаря чему нормализуется носовое дыхание, язык занимает правильное положение во время функций и в состоянии покоя. Давление около- и внутриротовых мышц передается через регулятор функций Френкеля на зубные ряды и альвеолярный отросток челюстей, что способствует исправлению прикуса в сагиттальной, трансверзальной и горизонтальной плоскостях.

Пропульсор Мюлемана (рис. 102) — это аппарат, представляющий собой вестибулярную пластинку на верхнюю челюсть и базисную — на нижнюю, соединенные между собой в области резцов пластмассой.

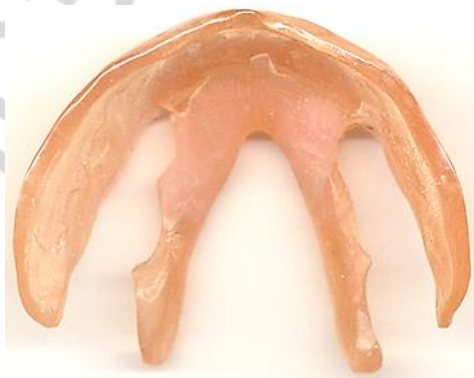

Рис. 102. Пропульсор Мюлемана

Аппарат удерживает нижнюю челюсть в выдвинутом положении и разобцает прикус в области резцов. При стремлении переместить ниж-

ную челюсть кзади, т. е. в исходное положение, давление передается через аппарат на челюсть, что способствует ее росту, и на верхние передние зубы, вызывая их ретрузию. Вестибулярная часть аппарата устраняет давление щек на боковые участки верхней челюсти. Благодаря контактам передних зубов с аппаратом и разобщению боковых зубов происходит зубоальвеолярное удлинение в области премоляров и моляров, что уменьшает глубину резцового перекрытия. Пропульсор препятствует ротовому дыханию, отучает ребенка от вредной привычки сосания языка, нижней губы, пальца или каких-либо предметов.

Наиболее благоприятным для лечения дистального прикуса с помощью этого аппарата является начальный период смешанного прикуса (7–9 лет). Аппарат рекомендуют носить во время сна.

При наличии сагиттальной щели до 6 мм и небольшом сужении зубных рядов лечение продолжается около 6 месяцев, при более выраженной аномалии — до 2 лет.

Идея миофункциональной коррекции с использованием стандартных аппаратов возникла в 1972 г. у проф. Р. Хинца (R. Hinz, Германия), предложившего к использованию серию **вестибулярных пластинок MURPY** и **STOPPI** для ранней коррекции зубочелюстных деформаций у детей во временном и раннем смешанном прикусе (рис. 103). Их общее действие направлено на устранение вредных привычек (сосание пальца или языка, ротовое дыхание, прокладывание языка между зубами и т. п.) и других дефектов, вызывающих деформацию зубных рядов ребенка и провоцирующих появление неправильного прикуса. Все пластины способствуют миофункциональной тренировке. По статистике, 75 % всех аномалий прикуса у детей — приобретенные, появившиеся как следствие неправильного кормления и развития, а также недостаточного внимания родителей к формированию прикуса у ребенка.



Рис. 103. Вестибулярные пластинки MURPY

В связи с нарастающей нуждаемостью населения в ортодонтической помощи, а также для изыскания возможности снижения затрат на ортодонтическое лечение, R. Hinz в 2006 г. рекомендовал практикующим врачам использовать «профилактическую лестницу», состоящую из четырех ступеней:

- первая ступень: использование соски-пустышки «Dentistar» (от рождения до двух лет);
- вторая ступень: использование вестибулярной пластинки «Stoppi» для отвыкания от соски-пустышки (от 2 до 4 лет);
- третья ступень: использование стандартной вестибулярной пластинки MURPY (от 4 до 8 лет);
- четвертая ступень: профилактика при помощи преортодонтических трейнеров (от 6 лет).

В 1990-е гг. австралийский ортодонт и изобретатель Крис Фаррел разрабатывает серию аппаратов для коррекции миофункциональных проблем у детей на раннем этапе ортодонтического лечения — **преортодонтические трейнеры**.

Преортодонтический трейнер (рис. 104) — это стандартный съемный функционально действующий аппарат, который предназначен для миофункциональной тренировки, коррекции соотношения челюстей, исправления положения зубов. Они изготавливаются в заводских условиях из силикона, универсальны по размеру, так как сконструированы с применением компьютерного моделирования.

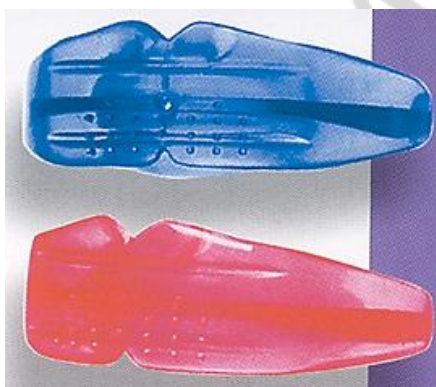


Рис. 104. Преортодонтические трейнеры

Трейнер-программа для детей от 6 до 12 лет включает два типа аппаратов: мягкий (голубой, бесцветный или зеленый) и жесткий (розовый или красный). Мягкая модель — это начальный аппарат, который обладает большей эластичностью, что обеспечивает лучшую адаптацию в полости рта. Мягкий трейнер имеет два отверстия в переднем отделе, что позволяет использовать его даже при небольшой затрудненности носового дыхания. Аппарат используется во время сна и минимум 1 час в день в течение 6–8 месяцев, а затем его заменяет жесткий трейнер. За это время нормализуются дыхание и глотание, устраняется гиперактивность подбородочной мышцы, улучшается положение зубов. Жесткий трейнер имеет ту же конструкцию, что и мягкий (за исключением отверстий для дыхания), но выполнен из более упругого материала. На втором этапе трейнер-программы

производят коррекцию положения зубов, формы зубных рядов и прикуса. Продолжительность лечения им составляет 6–12 месяцев.

ЛМ-активаторы (рис. 105) представляют собой стандартные функционально действующие съемные аппараты, которые предназначены для обеспечения эффективной коррекции формирующегося прикуса, нормализации функций мышц и устранения вредных привычек, создания оптимальных условий для роста и развития челюстей, нормализации положения постоянных зубов при прорезывании в период смешанного прикуса.



Рис. 105. ЛМ-активатор

ЛМ-активатор изготавливается из биосовместимого силикона. Конструкция аппарата состоит из высоких стенок с углублениями для зубов, лингвальных кромок, дополнительных отверстий, облегчающих дыхание и делающих возможным ношение аппарата при патологии ЛОР-органов.

Имеется две модификации ЛМ-активаторов — низкая модель, для коррекции глубокого прикуса и высокая — для лечения открытого прикуса. Существует 13 размеров низкой модели и 11 — высокой. Это позволяет точно подобрать модель для каждого пациента. Для удобства определения размеров используется специальная линейка (LM-OrthoSizer).

Аппарат системы «Миобрейс» (рис. 106) — это стандартный функционально действующий съемный аппарат для коррекции прикуса, формы зубных рядов, а также положения зубов у пациентов с зубочелюстными аномалиями, возникшими в результате миофункциональных нарушений.



Рис. 106. Аппарат системы «Миобрейс»

Аппарат представляет собой двухслойную конструкцию, комбинирующую возможности функциональной коррекции за счет внешних силиконовых направляющих с активным механическим воздействием упругого каркаса, формирующего внутренний слой. Удлиненные дистальные концы аппарата обеспечивают хорошую опору для вторых моляров. Эффект выравнивания зубных рядов достигается благодаря встроенному каркасу, действующему по принципу ортодонтической дуги, а также наличию индивидуальных ячеек для зубов передней группы. Помимо этого, аппараты системы «Миобрейс» обладают всеми конструктивными особенностями, характерными для миофункциональных трейнеров: «язычком» для тренировки правильного положения языка, губными бамперами, ограничителем языка, специальными утолщениями в области моляров, обеспечивающими декомпрессию ВНЧС. Аппарат «Миобрейс», как и другие аппараты системы миофункциональных трейнеров, имеет отверстия для постепенной перестройки типа дыхания.

В отличие от предшествующих моделей преортодонтических трейнеров аппараты системы «Миобрейс» выпускаются семи размеров и предназначены для коррекции в период смешанного и постоянного прикуса. Размер аппарата подбирается индивидуально для каждого пациента путем измерения мезиодистальных размеров четырех верхних резцов или одноразовой бумажной линейки.

У пациентов, имеющих отклонения в развитии зубочелюстной системы, очень редко бывает какая-то одна изолированная патология. Чаще всего нарушений несколько, и они сочетаются между собой. Поэтому во многих случаях наличие механических и функциональных элементов в одном аппарате наиболее целесообразно. Такие аппараты были названы **аппаратами комбинированного действия**.

Например, активатор Андресена–Хойпля с винтом используется, когда смещение нижней челюсти сочетается с оральным смещением боковых зубов.

В активатор Кламмта могут быть добавлены пружины для коррекции смещения нижней челюсти и орального наклона резцов.

При резко выраженном несоответствии размеров челюсти, когда нижняя челюсть преобладает над верхней, применяется **бюгельный активатор Френкеля** (рис. 107), который представляет собой модифицированный активатор Андресена–Хойпля с винтом. Аппарат распиливают на две части по линии окклюзии и соединяют в дистальном отделе винтом так, чтобы при раскручивании винта верхняя часть, перемещаясь вперед, увлекала за собой верхние боковые и передние зубы, а нижняя — перемещалась назад вместе с зубами нижней челюсти.



Рис. 107. Бюгельный активатор Френкеля

При определении конструктивного прикуса в процессе изготовления активатора пациента просят максимально сместить нижнюю челюсть в дистальном направлении. Аппаратом можно пользоваться не только ночью, но и днем.

Также для коррекции мезиального прикуса используется аппарат комбинированного действия — *активатор Вундерера с винтом Вайзе* (рис. 108).

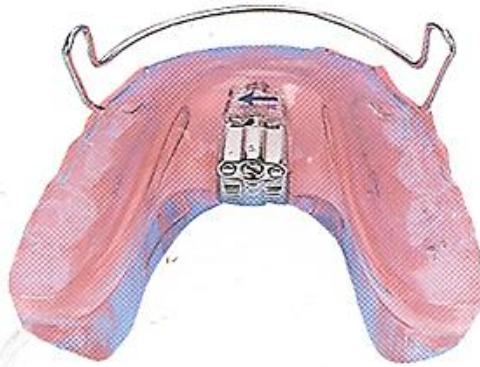


Рис. 108. Активатор Вундерера с винтом Вайзе

ИЗГОТОВЛЕНИЕ ОРТОДОНТИЧЕСКИХ АППАРАТОВ

При конструировании ортодонтических аппаратов необходимо придерживаться следующих принципов:

1. Если у пациента есть вредные привычки (прикусывание губ, сосание пальцев, языка и т. п.), необходимо их устранить или предусмотреть в конструкции будущего аппарата элементы, позволяющие избавить пациента от вредной привычки.

2. В конструкции ортодонтического аппарата необходимо предусмотреть элементы, обеспечивающие развитие необходимых сил в нужном направлении.

3. С учетом поставленных задач и направления действующих сил аппарат должен иметь надежную опору и хорошо фиксироваться в полости рта.

4. При наличии аномально расположенных зубов и недостатке места в зубном ряду в конструкции аппарата должны быть предусмотрены элементы, способные его обеспечить.

5. Если на пути перемещаемого зуба имеются какие-либо естественные препятствия, то в конструкции аппарата предусматривают элементы, обеспечивающие свободный путь для его перемещения.

Проволочные элементы съемных ортодонтических аппаратов

Кламмеры. Все съемные ортодонтические аппараты должны хорошо фиксироваться в полости рта. Это достигается с помощью кламмеров. В переводе с немецкого языка кламмер — это скоба, зажим для фиксации съемных ортодонтических аппаратов и протезов. Кламмер готовят из металла, не окисляющегося в полости рта и хорошо пружинящего. Для этих целей используют ортодонтическую проволоку из нержавеющей стали диаметром 0,6; 0,8; 1,0; 1,2 мм.

В кламмере различают 3 части: плечо, прижимающее ортодонтический аппарат к зубу; тело, обуславливающее работу кламмера; отросток, фиксирующий кламмер в базисе аппарата. В зависимости от конструкции кламмера в нем может быть различное количество частей. Существует множество кламмеров. Их можно разделить на 3 группы:

- **I группа** — кламмеры с плоскостным прикосновением плеча к коронке зуба (гнутые, ленточные и литые);
- **II группа** — кламмеры с линейным прикосновением плеча к коронке зуба (круглый, перекидной Джексона, Дуйзингса, рамочный и др.);
- **III группа** — с точечным прикосновением плеча к коронке зуба (Адамса, стреловидный, Шварца, пуговчатый).

Этапы изготовления круглого одноплечевого удерживающего кламмера. Самое широкое распространение получил круглый одноплечий удерживающий кламмер (рис. 109). Он состоит из плеча, тела, отростка.

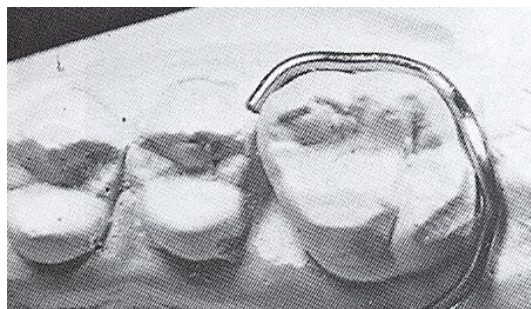
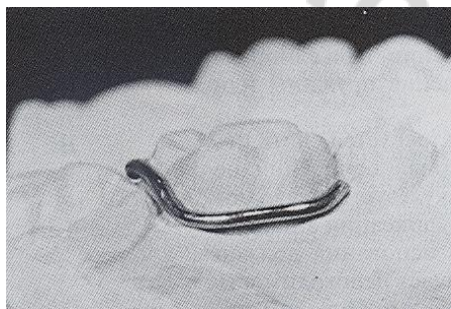


Рис. 109. Круглый кламмер

Плечо кламмера начинается под контактном пунктом зуба, оно должно касаться максимального количества точек зуба, пружинить при движении протеза или аппарата, не оказывать давления на зубы в состоянии покоя (быть пассивным). Конец плеча должен быть закругленным или

отполированным и располагаться на уровне контактного пункта противоположной стороны.

Тело кламмера располагается на экваторе боковой поверхности зуба, направлено в сторону дефекта зубного ряда. Чем более выражено тело кламмера, тем он мягче оказывает действие на опорный зуб.

Отросток кламмера входит в толщу базиса протеза параллельно гребню альвеолярного отростка. Медицинская промышленность выпускает стандартные заготовки для проволочных кламмеров диаметром от 0,5 до 1,2 мм. При отсутствии заготовок можно пользоваться ортодонтической проволокой из нержавеющей стали.

Кламмер выгибают при помощи круглогубцев или краптонных щипцов по зубу на гипсовой модели.

Круглогубцами изгибают плечо кламмера так, чтобы оно охватило вестибулярную поверхность зуба, за экватором повторяя линию шейки зуба, но не касаясь десны (рис. 110, а). Почти достигнув жевательной поверхности или режущего края у контактного пункта, делают второй изгиб, образующий начало тела кламмера, которое плотно прилегает к экватору зуба с боковой поверхности (рис. 110, б, д). Третий изгиб формирует отросток почти под прямым углом ко второму изгибу, направляет его вдоль альвеолярного отростка в толщу базиса протеза или аппарата (рис. 110, в, з). Круглый кламмер особенно эффективен для вторых моляров и иногда для клыков. Главным преимуществом этого кламмера является то, что его легче оградить от окклюзионного контакта. Однако по своим фиксирующим качествам он не сравним с кламмером Адамса.

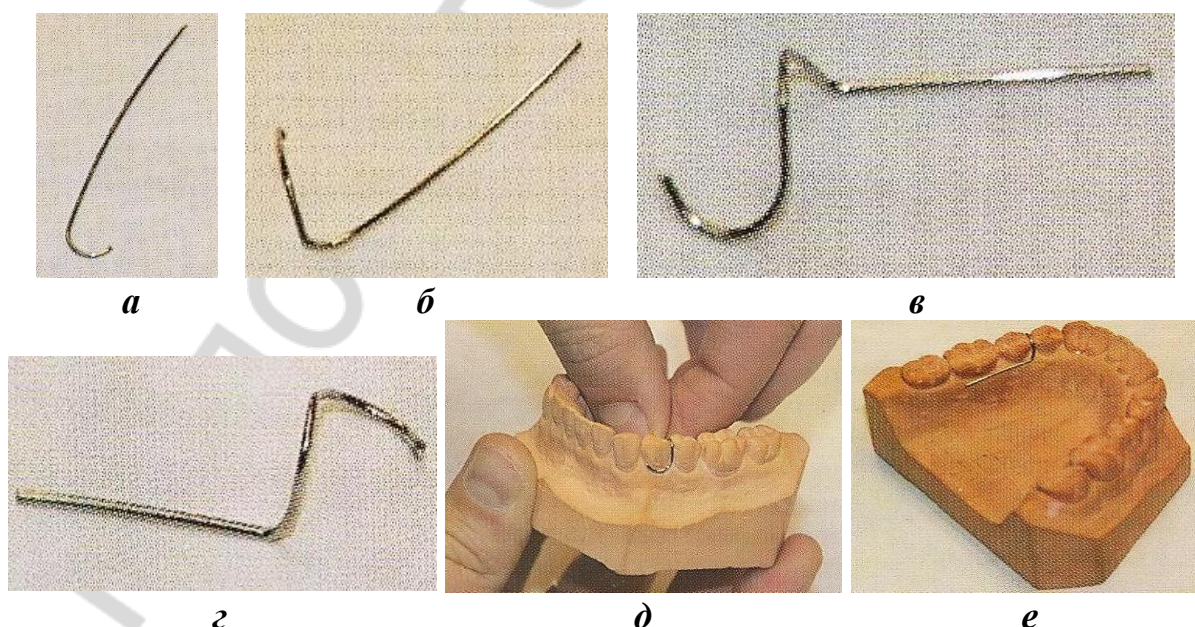


Рис. 110. Этапы изготовления одноплечевого гнутого удерживающего кламмера

Кламмер Адамса — наиболее универсальный и эффективный (рис. 111). Его готовят как на одиночно стоящие зубы, так и на зубы, расположенные

в зубном ряду. Точечное прилегание кламмеров к вестибулярной поверхности коронки в ее пришеечной области обеспечивает надежную фиксацию аппарата. Полуготовые кламмеры доступны в свободной продаже, но далее кламмер необходимо формировать индивидуально для каждого случая.

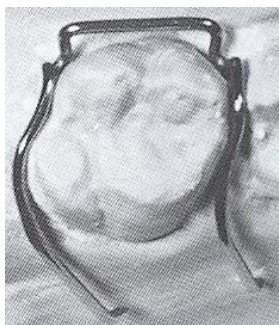


Рис. 111. Кламмер Адамса

Этапы изготовления кламмера Адамса представлены на рис. 112. На отрезке ортодонтической проволоки диаметром 0,6 мм и длиной 50–60 мм, отступив от ее конца на 20–25 мм, делают изгиб под прямым углом (рис. 112, а).




Рис. 112. Этапы изготовления кламмера Адамса

Карандашом отмечают на проволоке место второго изгиба соответственно отметке на зубе гипсовой модели и делают второй изгиб под прямым углом (рис. 112, *а, б*). Затем изгибают удерживающие выступы плеча, зажав каждый конец заготовки возле угла губками щипцов, отгибают их кнаружи под углом 60° (рис. 112, *в*).

Удерживающие выступы размещают на переходе вестибулярной поверхности зуба в апроксимальную поверхность под углом 30° . Они должны быть на 2–3 мм короче высоты коронки зуба (рис. 112, *з*).

Изгиб выступов навстречу друг другу нужен для приспособления кламмера к бочкообразной форме коронки зуба (рис. 112, *д*). Размер фиксирующих выступов зависит от расстояния между зубами, а также от положения проволоки в конусообразных щечках щипцов при их изгибании. После примерки плеча с выступами изгибают тело кламмера, располагая его над контактными пунктами опорного зуба с рядом стоящими зубами. Тело кламмера изгибают так, чтобы его плечо находилось под углом 45° к вестибулярной поверхности зуба (рис. 112, *д, е*). Если эти углы будут прямыми или тупыми, фиксирующие выступы будут проскальзывать к десне и травмировать круговую связку зуба, а если острые — плечо кламмера будет отстоять далеко от поверхности зуба и травмировать щеку. Разместив тело кламмера в углублении между стоящими зубами, переводят его на язычную сторону, и следующим изгибом делают отросток кламмера (рис. 112, *ж, з*). Далее кламмер закрепляют липким воском на вестибулярной поверхности гипсовой модели зуба для предотвращения его сдвига при изготовлении аппарата.

Существует несколько модификаций кламмеров Адамса:

1. Кламмер Адамса с одной фиксирующей лапкой изготавливают при наличии низких коронок зубов и значительно сниженной высоты прикуса. Он не препятствует смыканию зубных рядов. Его плечо в дистальном участке изгибают по форме круглого кламмера.

2. Кламмер Адамса на два центральных резца имеет удлиненное плечо. Один фиксирующий выступ располагают на вестибулярной поверхности одного резца ближе к его латеральному краю, другой — на том же месте коронки резца противоположной стороны.

3. Двухзвеньевой или трехзвеньевой кламмер Адамса фиксирует соответственно на двух или трех зубах.

4. Многозвеньевой кламмер имеет необходимое число фиксирующих выступов и два отростка.

5. Кламмеры Адамса с отростками применяют для наложения резиновых колец с целью перемещения отдельных зубов или обеспечения межчелюстной тяги.

Вестибулярные дуги. Вестибулярные дуги могут быть использованы для перемещения передних зубов и для фиксации съемного аппарата. Их изгибают из проволоки диаметром 0,6–0,8 мм.

Вестибулярная дуга с полукруглыми изгибами состоит из средней части, двух полукруглых изгибов и двух фиксирующих отростков (рис. 113).

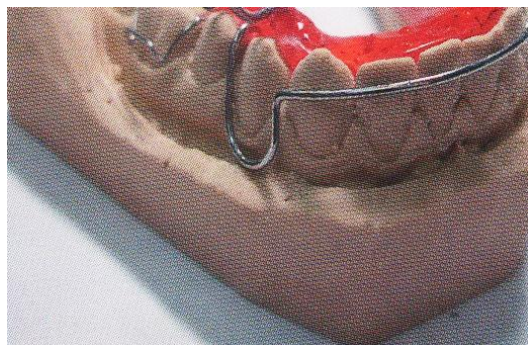


Рис. 113. Вестибулярная дуга с полукруглыми изгибами

Среднюю часть дуги используют для фиксации аппарата или, после сжатия ее изгибов, для передачи давления на зубы в оральном направлении. Для этого вертикальные изгибы должны иметь не П-образную, а полукруглую U-образную форму, что предотвращает деформацию дуги при их сжатии.

Этапы изготовления вестибулярной дуги. На гипсовой модели рисуют карандашом форму дуги. Она должна прилегать к вестибулярной поверхности коронок зубов на уровне их середины. При значительной протрузии фронтальных зубов дугу помещают ближе к их режущим краям, чтобы усилить действие на зубы. Для уменьшения язычного наклона зубов среднюю часть дуги располагают ближе к концам резцов, на уровне верхних зубных сосочков. Берут отрезок проволоки длиной 120–130 мм и сечением 0,6–0,8 мм, изгибают среднюю часть дуги, размер которой должен соответствовать намеченным границам. У дистальной поверхности коронок боковых резцов на проволоке делают отметины карандашом и круглогубцами изгибают проволоку под углом 90° в вертикальной плоскости. Полукруглые изгибы дуги располагают, отступив от оси шеек клыков на 4–5 мм. Они не должны травмировать слизистую оболочку альвеолярного отростка и отступать от ее поверхности более чем на 0,5–0,7 мм, чтобы не повреждать губы. Изгибы дуги нужно располагать в углублениях, находящихся выше валика, образованного круговой связкой клыка, на верхней челюсти, и на нижней челюсти — ниже валика. Ширина полукруглого изгиба зависит от ширины коронки клыка: она должна быть равна ей или немножко больше. Концы дуги изгибают и располагают в базисе аппарата.

Вестибулярная дуга с М-образными изгибами предназначена для небного наклона клыков, прорезавшихся вне зубной дуги (рис. 114).

М-образный изгиб должен быть широкий и невысокий, чтобы он не травмировал слизистую оболочку переходной складки. Чтобы М-образный изгиб был достаточно широким, его восходящее колено начинают от середины вестибулярной поверхности коронки бокового резца. Средний изгиб

должен плотно прилегать к вестибулярной поверхности клыка и упираться в его экватор. М-образный изгиб в средней части вестибулярной дуги применяют для ликвидации диастемы. Такая форма изгиба позволяет предотвратить травму уздечки верхней губы. Проволоку для такой дуги берут более тонкую — 0,6–0,7 мм.

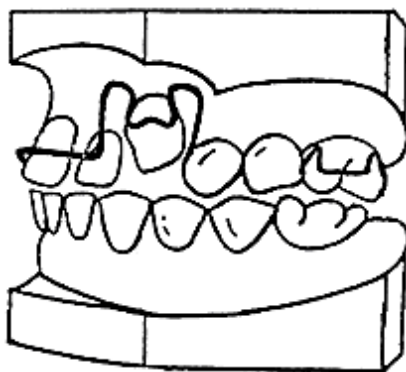


Рис. 114. Вестибулярная дуга с М-образным изгибом

Вестибулярная дуга с односторонними или двусторонними двойными полукруглыми изгибами, с крючковидными захватами коронок зубов предназначена для дистального перемещения клыков (рис. 115).

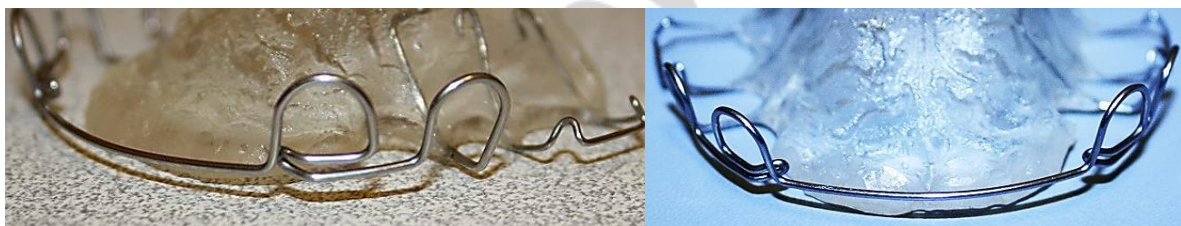

Рис. 115. Вестибулярная дуга с двойными полукруглыми изгибами и крючковидными захватами

Такую дугу используют для перемещения клыков на место, освободившееся после удаления первых премоляров. Для изготовления дуги берут отрезок проволоки длиной 200–220 мм, изгибают ее средний участок так, чтобы он прилегал к вестибулярной поверхности передних зубов, подлежащих перемещению. Первую пару полукруглых изгибов делают, отступив 1–1,5 мм в мезиальном направлении от дистальной поверхности боковых резцов. Гипсовую модель зубного ряда гравировать между боковыми резцами и клыками для расположения крючковидного захвата. Затем изгибают проволоку под углом 90° и направляют ее концы вперед. Огибают вестибулярную и медиальную поверхности коронок клыков и моделируют захваты в виде крючков. Полукруглые изгибы в области первых премоляров и концы дуги делают так же, как для вестибулярной дуги с двумя полукруглыми изгибами.

Ортодонтические пружины применяют для перемещения отдельных зубов или их групп в трех взаимно перпендикулярных направлениях. В зависимости от направления перемещения зубов различают пружины:

- 1) для сагиттального перемещения зубов;
- 2) трансверзального перемещения зубов;
- 3) вертикального перемещения зубов;
- 4) поворота зубов вокруг вертикальной оси.

Пружины изготавливают из ортодонтической проволоки диаметром от 0,2 до 1,2 мм, но чаще — 0,5–0,8 мм. Пружины состоят из трех частей: **свободного конца**, служащего для передачи давления на перемещаемые зубы, **действующей части** и **отростка** для фиксации пружины в базисе аппарата. Действующей частью пружин является один или несколько изгибов, которые могут быть круглыми, петлеобразными, спиралевидными, грушевидными.

Сила действия пружин зависит от следующего:

- 1) свойства металла, из которого они изготовлены;
- 2) диаметра проволоки;
- 3) длины свободного конца пружины;
- 4) количества изгибов, их ширины;
- 5) степени активирования.

Так, с увеличением диаметра проволоки и уменьшением длины действующего плеча сила пружины возрастает. Уменьшение силы действия пружины происходит в результате потери ее упругих свойств, что зависит от конструкции пружины и степени ее активирования.

В зависимости от количества перемещаемых зубов различают пружины для следующих целей:

- 1) перемещение отдельных зубов (змеевидная, пальцевидная, пружина с завитком, П-образная скоба);
- 2) перемещение групп зубов (овальная, восьмиобразная);
- 3) расширение и сужение зубных рядов (пружины Коффина, Коллера).

Следует отметить, что деление пружин на группы условно, так как в зависимости от конструкции ортодонтического аппарата одной пружинной можно перемещать зубы одновременно в нескольких направлениях. Например, змеевидная пружина может служить как для вестибулярного перемещения зубов, так и для поворота зуба на оси (в совокупности с вестибулярной дугой); этой пружинной перемещают отдельные зубы и группы зубов и для внедрения или вытяжения зубов.

Змеевидная, или протрагирующая, пружина (рис. 116) применяется для вестибулярного отклонения зубов и состоит из одного, двух или трех полукруглых изгибов и фиксирующего отростка для укрепления пружины в базисе аппарата.

Пружину изготавливают из отрезка проволоки длиной 25–70 мм, диаметром 0,3–0,7 мм.

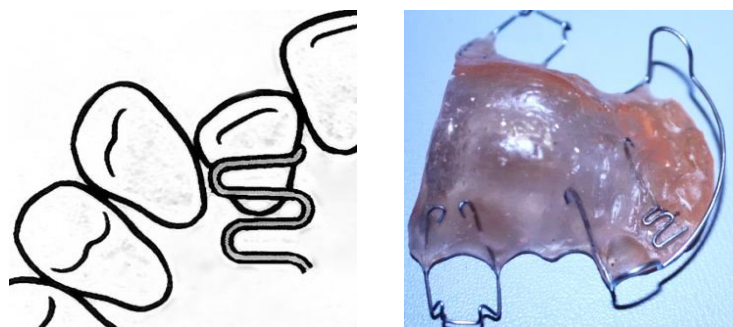


Рис. 116. Змеевидная пружина для вестибулярного отклонения отдельных зубов

Этапы изготовления:

1. *Изгибание действующей части.* Круглогубцами и крампонными щипцами делают полукруглые изгибы, которые желательно располагать перпендикулярно длинной оси перемещаемого зуба. Их ширина не должна превышать мезиодистальный размер коронок перемещаемых зубов. Делать более трех изгибов нецелесообразно, так как действующая часть пружины становится длинной, эластичной, легко соскальзывает с перемещаемых зубов и мешает движениям языка. Наиболее часто применяют пружину с двумя полукруглыми изгибами.

2. *Изгибание фиксирующего отростка.* Его изгибают крампонными щипцами. Для лучшего прилегания пружины к альвеолярному отростку действующую часть и фиксирующий отросток чаще располагают под углом друг к другу.

Пружина должна жестко фиксироваться в базисе ортодонтического аппарата, поэтому форма отростка может быть различной (в виде кольца, ломаной линии), но не прямой. Для того чтобы фиксирующий отросток был полностью вварен в пластмассу базиса, его располагают на рабочей модели челюсти, отступив от ее поверхности на 0,5–0,7 мм.

3. *Фиксация пружины на рабочей модели.* После укладки пружины на рабочей модели, ее фиксирующий отросток заливают расплавленным воском. Пружинящие изгибы желательно располагать под базисом из пластмассы, что препятствует их соскальзыванию с перемещаемых зубов. Кроме того, следует покрыть изгибы пружины тонким слоем фосфат-цемента или гипса и таким образом изолировать ее от воска, а затем и пластмассы. В готовом аппарате получается ложе, в котором перемещается пружина.

Активируют пружину путем разгибания полукруглых изгибов на 0,5–1 мм с помощью крампонных щипцов.

Пружина с завитком (рукообразная) предназначена для следующих целей:

- 1) мезиодистальное перемещение зубов;
- 2) внедрение или вытяжение зубов;
- 3) орально-вестибулярное перемещение зубов.

Она состоит из свободного конца, завитка — круглого изгиба проволоки, являющегося активно действующей частью пружины, и фиксирующего отростка. Пружину изгибают из отрезка проволоки длиной 25–35 мм диаметром 0,5–0,6 мм (рис. 117).

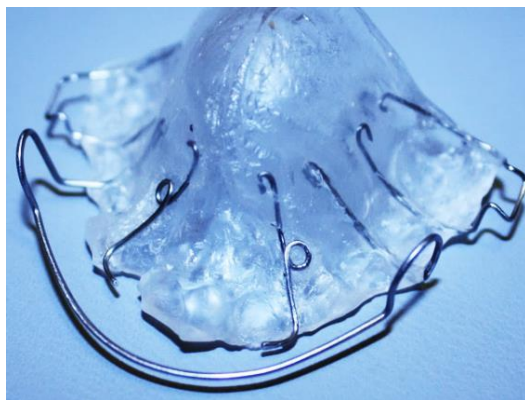


Рис. 117. Пружина с завитком

Этапы изготовления:

1. *Изгибание действующей части.* Изготовление пружины начинают с завитка. Его делают круглогубцами или используют для этого планку с металлическими штырями разной толщины. Диаметр завитка обычно не превышает 3–5 мм. Завиток должен быть изогнут в сторону, противоположную направлению перемещения зуба (если завиток направлен в сторону перемещения зуба, то такая пружина менее эффективна). Для вестибуло-орального перемещения зубов завиток пружины располагают в горизонтальной плоскости с язычной или вестибулярной поверхности зубного ряда между рядом расположенными зубами. Если завиток пружины расположить в вертикальной плоскости, то ее можно использовать для зубоальвеолярного удлинения или укорочения, чаще в области резцов или клыков. При этом важно изогнуть завиток в сторону, противоположную перемещению зуба.

2. *Изгибание свободного конца или плеча.* Один конец проволоки, отходящий от завитка, припасовывают к коронке перемещаемого зуба. Он должен заканчиваться на месте перехода боковой поверхности коронки зуба в вестибулярную и располагаться ближе к слизистой оболочке альвеолярного отростка. Если свободный конец пружины находится на вестибулярной поверхности зуба, то возможен поворот зуба по оси и его смещение в небном или язычном направлении. Свободный конец следует располагать как можно дальше от завитка.

Если пружину выводят из базиса аппарата на вестибулярную поверхность рабочей модели и делают завиток, то свободный конец ее заканчивают крючком. В таком случае, после активирования пружины, ее конец вводят в ушко, припаянное к вестибулярной поверхности кольца, укрепленного на перемещаемом зубе.

3. *Изгибание фиксирующего отростка.* После изготовления завитка и свободного конца второй отрезок проволоки, отходящий от завитка, изгибают зигзагообразно для фиксации пружины в пластмассе. Желательно, чтобы расстояние между завитком и фиксирующим отростком было минимальным. Фиксирующий отросток располагают на рабочей модели челюсти, отступив от ее поверхности 0,5–0,7 мм.

4. *Фиксация пружины на рабочей модели.* После изготовления и припасовки пружины на рабочей модели ее фиксирующий отросток заливают расплавленным воском. Чтобы пружина не соскальзывала с перемещаемого зуба, желательно расположить ее под базисом аппарата. Ее завиток и свободный конец изолируются фосфат-цементом или гипсом, чтобы предотвратить попадание пластмассы.

Пружина действует в результате раскручивания завитка. Для этого ее предварительно активируют краптонными щипцами.

Овальная пружина (рис. 118) в отличие от змеевидной служит только для перемещения группы зубов. Действующей частью пружины являются овальные изгибы проволоки — один, два или три. Для изготовления овальной пружины берут отрезок проволоки длиной 50–140 мм, диаметром 0,3–0,7 мм, в зависимости от количества перемещаемых зубов. Техника изготовления овальной пружины такая же, как и змеевидной.

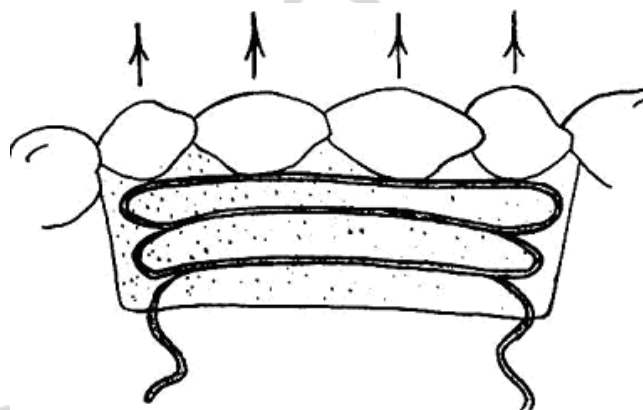


Рис. 118. Овальная пружина

Пальцевидная пружина (рис. 119) показана:

- 1) для орального отклонения зубов;
- 2) вытяжения зубов.

Она представляет собой прямолинейный отрезок ортодонтической проволоки диаметром 0,4–0,6 мм, фиксируется одним концом в базисе аппарата, другим — на зубе, подлежащем перемещению.

П-образная пружина (рис. 120) применяется для вестибулярного отклонения нижних резцов. Пружину изготавливают из отрезка проволоки длиной 25–70 мм диаметром 0,6–0,8 мм. Отрезок проволоки изгибают в виде буквы «П». Ширина пружины не должна превышать мезиодисталь-

ный размер коронки перемещаемого зуба. Свободные концы проволоки изгибают в виде ломаных для фиксации в базе пластинки.

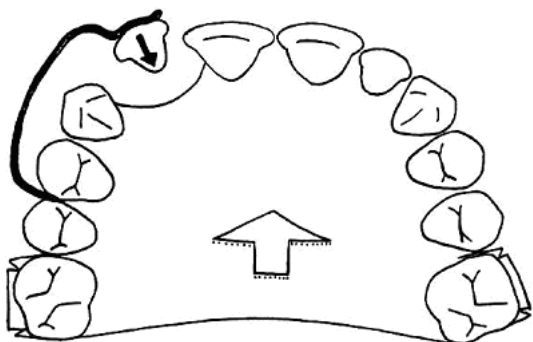


Рис. 119. Пальцевидная пружина

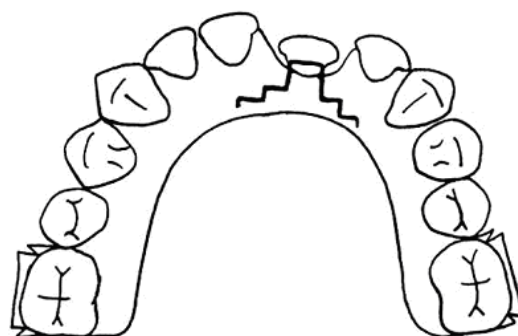
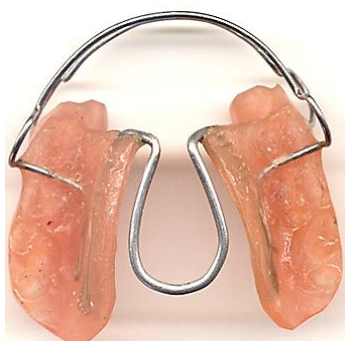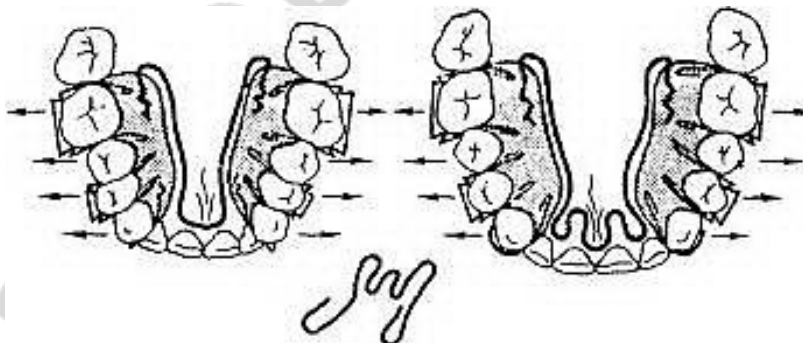


Рис. 120. П-образная пружина

Пружина Коффина (рис. 121, а) применяется для расширения верхнего зубного ряда, его удлинения и мезиодистального перемещения зубов. Пружина состоит из грушевидного изгиба и двух фиксирующих отростков. Пружины бывают одиночные или двойные. Одиночные пружины готовят из проволоки диаметром 0,7–1,5 мм, двойные — 0,8–0,9 мм (наружную) и 0,6–0,7 мм (внутреннюю). В зависимости от вида пружиной можно расширять верхний зубной ряд неравномерно или равномерно. В зависимости от показаний одиночную пружину располагают открытой частью изгиба спереди или сзади.



а



б

в

Рис. 121. Пружины для расширения зубных рядов:

а — Коффина; б — Коллера с двумя полукруглыми изгибами; в — Коллера с пятью полукруглыми изгибами

Для изготовления одиночной пружины берут отрезок проволоки длиной 70–80 мм нужного диаметра, круглогубцами делают грушевидный изгиб нужного размера. Затем делают округлые перегибы и направляют концы проволоки вдоль ската альвеолярного отростка верхней челюсти, заканчивая их зигзагообразно.

При изготовлении двойной пружины Коффина внутреннюю и наружную пружины располагают открытыми частями навстречу друг другу («восьмеркой»).

Пружина Коффина должна отстоять от слизистой оболочки неба на 0,5–0,7 мм. Для этого участок неба, где располагают пружину, покрывают металлической фольгой, изоляционным слоем гипса или цемента.

Пружина Коллера применяется для равномерного и неравномерного расширения нижнего зубного ряда (рис. 121, б, в).

Первая разновидность пружины состоит из подъязычного бюгеля, двух полукруглых изгибов и двух фиксирующих отростков. Пружину изготавливают из ортодонтической проволоки диаметром 1,1–1,2 мм длиной 120–140 мм.

Вторая разновидность пружины — с дополнительными пятью полукруглыми изгибами в переднем участке бюгеля (по два с каждой стороны от уздечки языка и центральный, предотвращающий ее травмирование). Изгибы делают высотой 5–8 мм, шириной 3–4 мм. Располагают их вдоль ската альвеолярного отростка нижней челюсти в переднем участке.

Необходимо знать, что, кроме вышеперечисленных основных видов пружин, для ортодонтических целей применяют стандартные витые пружины и спирали. Для исправления положения отдельных зубов применяют рычаги и перекидные крючки, вырезанные из стальных пластин или изогнутые из проволоки.

Ортодонтические винты

Ортодонтические винты — механически действующие детали, являющиеся составной частью ортодонтических аппаратов. Ортодонтический винт состоит из основного штифта с резьбой, одного (двух) направляющих штифтов, которые заключены в корпус. Основной штифт имеет левую и правую резьбу. В средней части винта расположено утолщение — барабан — с четырьмя отверстиями, которые предназначены для активирования винта. Направление активации маркируется красной точкой или стрелочкой. В базисе съемного ортодонтического аппарата маркировка активации винта располагается сверху. Сила, которая необходима для перемещения зубов или изменения формы, а также размеров зубного ряда и нормализации прикуса, развивается как при раскручивании, так и закручивании винта. Корпус винта обычно изготавливают из стали или титана, а барабан (рабочую часть) винта — из нержавеющей стали.

В зависимости от цели применения и конструктивных особенностей ортодонтические винты подразделяют на 3 группы:

- а) **1 группа** — для перемещения отдельных зубов или их групп;
- б) **2 группа** — для нормализации формы зубного ряда:
 - для симметричного двустороннего расширения или сужения;
 - равномерного симметричного удлинения;
 - неравномерного расширения — радиального действия (расширение фронтального участка симметричное и несимметричное);

– одновременного расширения и удлинения (равномерного и неравномерного, симметричного и асимметричного);

в) **3 группа** — для нормализации прикуса.

По размерам различают стандартные, средние, универсальные винты, микровинты и супермикровинты.

Преимущества применения винтов:

1. Могут легко активироваться как самим пациентом, так и его родителями.

2. Действуют с точно дозированной силой.

3. Могут действовать как в одной, так и в нескольких плоскостях одновременно.

4. Две части разрезанного пластиночного аппарата с винтом более стабильны, чем ортодонтический аппарат с расширяющей пружиной.

Величина расширения при полном раскручивании винта может составлять от 4 до 10 мм. Активация ортодонтических винтов осуществляется путем раскручивания барабана. Ее начинают после адаптации пациента к ортодонтическому аппарату. Режим активации выбирают индивидуально — 1–2 раза в неделю. Начинают активацию обычно на 7–14 день.

Винты для перемещения отдельных зубов или их групп. Телескопический винт Гаста применяют для вестибулярного перемещения отдельных зубов (рис. 122).

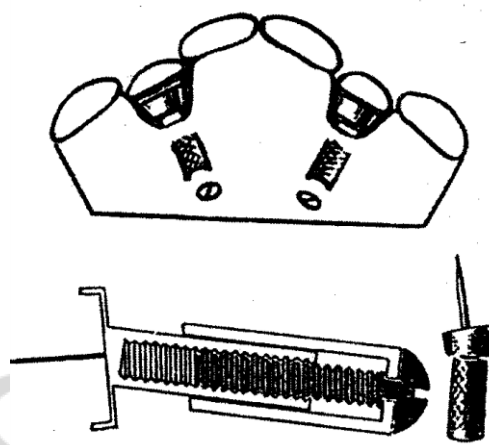


Рис. 122. Телескопический винт Гаста

Он состоит из корпуса, в который ввёрнут шпindel, и опорной площадки, имеющей иглу для укрепления винта на гипсовой модели перемещаемого зуба. После изготовления аппарата иглу спиливают. При укреплении корпуса винта в базисе аппарата важно оставить свободной от пластмассы его торцевую часть, где располагается головка шпинделя. Перемещение зуба осуществляется под давлением опорной площадки, которая выдвигается при вкручивании шпинделя винта в его корпус при помощи отвёртки.

Тянущий и давящий винт Яака служит для одновременного вестибулярного перемещения двух боковых резцов или первых премоляров. Он имеет две опорные площадки, корпус и шпindel. В процессе лечения винт крепят на перемещаемых зубах с помощью лигатур (рис. 123).

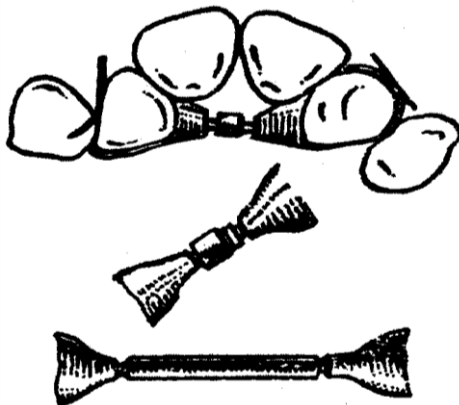


Рис. 123. Тянущий и давящий винт Яака

Тянущий и давящий винт Ли-Беннета-Яака снабжен фиксирующей площадкой, в которую ввернут шпindel. Она служит для укрепления винта в базисе аппарата. Длинную ось шпинделя устанавливают перпендикулярно длинной оси перемещаемого зуба (рис. 124).

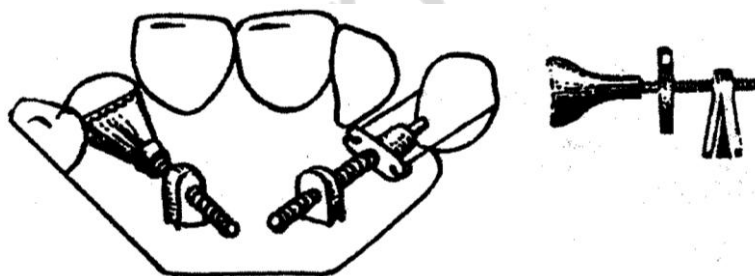


Рис. 124. Тянущий и давящий винт Ли-Беннета-Яака

Тянущий винт для перемещения отдельных зубов может быть стандартным или выполненным из отрезка дуги Энгля (рис. 125).

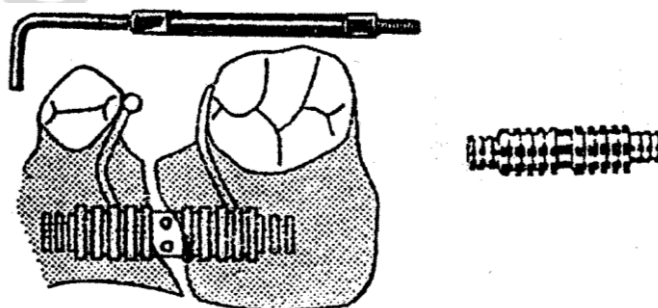


Рис. 125. Тянущий винт из отрезка дуги Энгля

В базисе аппарата закрепляют трубку от дуги Энгля, в ней располагают отрезок дуги с резьбой. С обеих сторон трубки на отрезок дуги накручивают гайки. Другой конец отрезка дуги, не имеющий резьбы, сгибают вокруг перемещаемого зуба. На него передают давление или тягу за счёт раскручивания одной гайки и накручивания другой.

Скелетированный винт с П-образной направляющей. Часть винта, перемещающуюся при его раскручивании, укрепляют в малом сегменте аппарата (рис. 126).




Рис. 126. Скелетированный винт с П-образной направляющей:
а — изогнутый; б — прямой; в — схематическое изображение положения в аппарате

При вращении шпинделя пластмассовый сектор пластинки скользит по П-направляющей винта и перемещает зуб в мезиальном, дистальном или вестибулярном направлении. Винт имеет ширину 6 мм. Удобен для перемещения зубов и на нижней челюсти. При установлении винта перпендикулярно длинной оси зуба его изогнутый П-образный штифт располагают вдоль ската альвеолярного отростка так, чтобы он не препятствовал движениям языка. Штифт служит для фиксации опорной части винта в базисе аппарата. При выпиливании в пластмассе сектора, равного ширине перемещаемого зуба, важно следить за тем, чтобы стороны распилы были параллельными. Это предупреждает заклинивание подвижного сектора. Если нужно переместить зуб орально, то в базисе укрепляют предварительно раскрученный винт. Участок зубной дуги, в который перемещается сектор пластинки при закручивании винта, необходимо изолировать от попадания пластмассы. Перемещаемый зуб охватывают с вестибулярной поверхности с помощью фиксирующего приспособления.

Поршневые пружинные винты применяются для перемещения отдельных зубов. Изготовленные из нержавеющей стали винты обеспечивают постоянное, эластичное и легко контролируемое давление на перемещаемые зубы. Небольшой размер этих винтов позволяет легко встраивать их в пластинку. Лечение начинается с 4-миллиметрового винта, который заменяется на 6-миллиметровый и в заключение на 8-миллиметровый винт (рис. 127).




Рис. 127. Поршневые винты:

а — расположение в аппарате; *б* — общий вид; *в* — схематическое изображение положения на зубе

Винт Планаса применяют для перемещения группы зубов и расширения челюсти. Он состоит из корпуса в виде металлической капсулы и шпинделя с головкой (рис. 128).

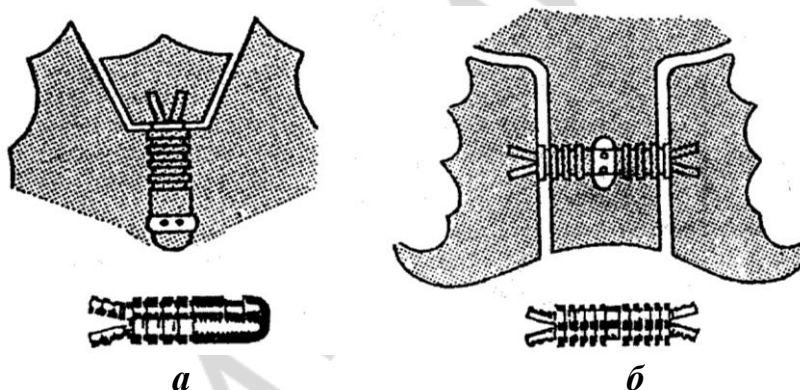


Рис. 128. Винт Планаса

а — для удлинения зубного ряда; *б* — для расширения зубного ряда

При активировании винта его головка остаётся внутри капсулы. Барабан винта может быть расположен посередине или на конце корпуса. Благодаря этому можно перемещать отдельные зубы, в том числе в мезиодистальном направлении. Для лучшей фиксации винта в пластмассе базиса аппарата на его корпусе сделаны насечки, отростки имеют либо прямые, либо изогнутые концы. Малые размеры винта позволяют установить его в пластине перпендикулярно длинной оси перемещаемых зубов без значительного утолщения аппарата.

Винты для нормализации формы зубных рядов. В настоящее время известно большое количество винтов для нормализации формы зубного ряда.

Винты для равномерного расширения или удлинения зубных дуг. Скелетированный винт с одним направляющим штифтом применяется

для расширения или одностороннего удлинения нижней зубной дуги. Винт состоит из прямоугольного корпуса, который имеет две одинаковых половины. Внутри корпуса расположено два круглых продольных канала, в которые входят один гладкий направляющий штифт и один — с двусторонней резьбой (рис. 129).

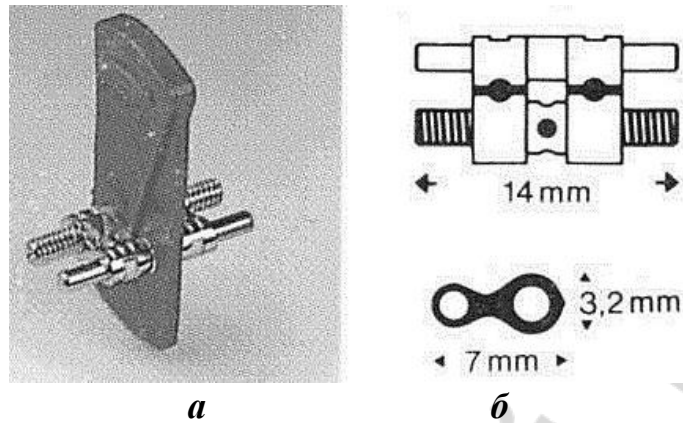


Рис. 129. Скелетированный винт с одним направляющими штифтом:
а — внешний вид; *б* — схематическое изображение

Скелетированный винт с двумя направляющими штифтами применяют для равномерного расширения или удлинения верхней зубной дуги (рис. 130).

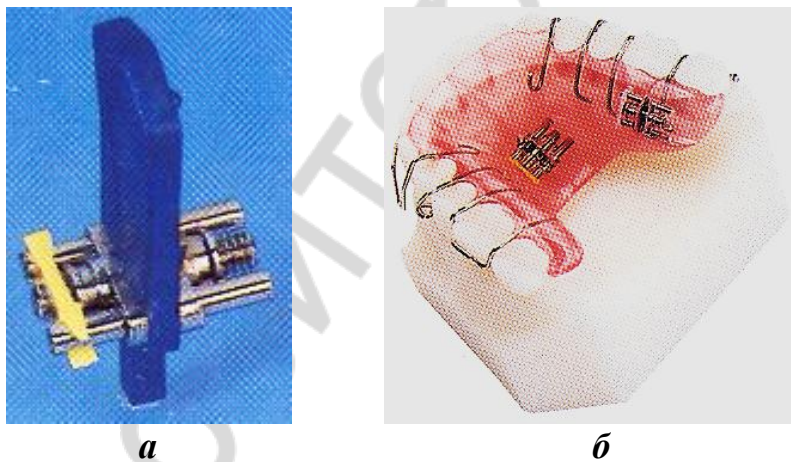


Рис. 130. Скелетированный винт с двумя направляющими штифтами:
а — внешний вид; *б* — в аппарате

Винт состоит из прямоугольного корпуса, который имеет две одинаковые половины. Внутри корпуса расположены три круглых продольных канала. В крайние каналы входят два гладких направляющих штифта, а средний, с двусторонней резьбой, и есть собственно винт. Любой из двух направляющих штифтов одним концом жестко закреплен в противоположных половинках корпуса винта. Корпус винта может быть равен половине длины шпинделя или одной трети. Размещение винта в базисе ортодонтического аппарата, изготовленного для равномерного расширения верхней

челюсти, зависит от конфигурации неба или альвеолярных отростков и участка расширения. Наиболее часто винты располагают таким образом, чтобы первая направляющая проектировалась между серединами оральных поверхностей первых премоляров (первых временных моляров), реже — между серединами клыков. В таком случае распил аппарата проходит через середину твердого неба (по небному шву).

Скелетированный винт с четырёхгранными направляющими штифтами предназначен для проведения ускоренного раскрытия срединного небного шва съёмным ортодонтическим аппаратом и препятствуют появлению люфта в процессе раскручивания винта. Последний устанавливают обычно в глубокой части купола неба на уровне верхних премоляров параллельно окклюзионной плоскости. Расстояние между моделью и винтом должно быть 0,5–0,7 мм. В некоторых случаях в базе пластинки укрепляют предварительно раскрученный винт. Участки, в которые при скручивании винта перемещается шпindel, нужно изолировать воском для предотвращения попадания пластмассы. После полимеризации пластмассы воск выпаривается.

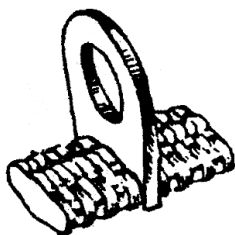


Рис. 131. Пружинящий винт Хауссера

Пружинящий винт Хауссера предназначен для равномерного расширения верхнего зубного ряда (рис. 131). Он имеет закрытый корпус, в котором, кроме шпинделя, находится ещё и амортизационная пружина. Благодаря этому при раскручивании винта обеспечивается его непрерывное давление на зубной ряд.

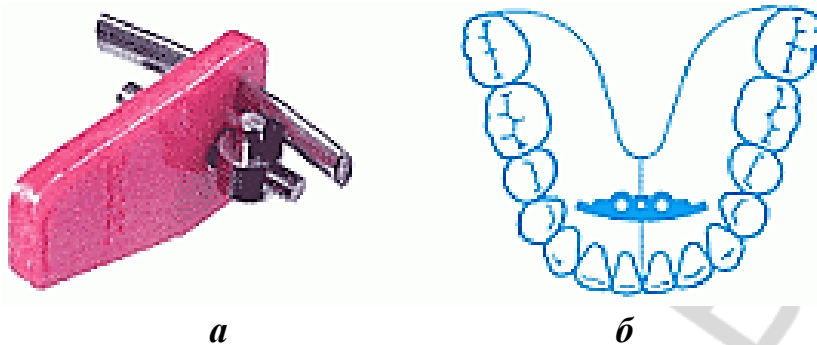
Винт Бидермана предназначен для ускоренного раскрытия срединного небного шва с помощью несъёмного аппарата. От корпуса винта отходят в разные стороны четыре проволочных отростка, которые выгибают по форме неба и припаивают к опорным кольцам, укрепляемым на премоляры и моляры (рис. 132).

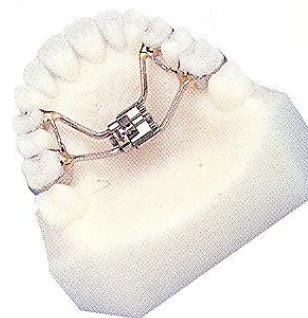

Рис. 132. Винт Бидермана
а — внешний вид; б — в аппарате Дерихсвайлера

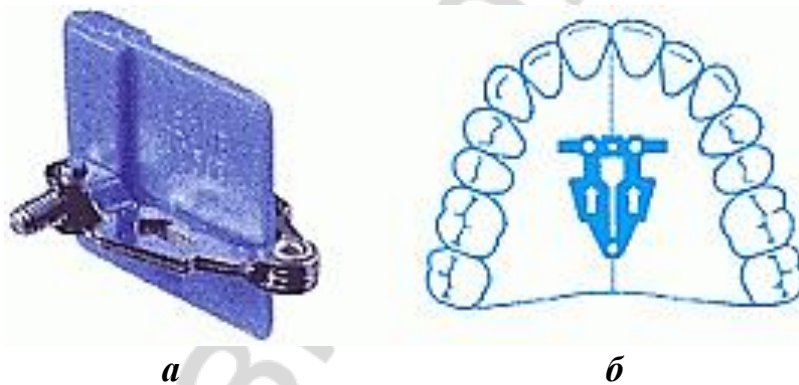Бюгельный винт Филиппа предназначен для равномерного расширения нижнего зубного ряда (рис. 133). От его корпуса в обе стороны отходят

длинные концы проволоки, которыми винт укрепляют в базисе аппарата. Благодаря этому корпус винта не покрывают пластмассой, и пластиночный аппарат в переднем участке бывает тоньше, что удобно для пациента. Перед установкой винта контурируют его бюгель по форме альвеолярного отростка в подъязычной области так, чтобы он отстоял от модели челюсти на 0,5–0,7 мм.



*Рис. 133. Бюгельный винт Филиппа:
а — внешний вид; б — в аппарате*

Винты для неравномерного расширения зубных дуг. Расширяющий винт V-образной формы предназначен для неравномерного расширения верхнего зубного ряда, преимущественно в переднем отделе (рис. 134).



*Рис. 134. Винт V-образной формы:
а — внешний вид; б — в аппарате*

Две половины корпуса винта соединены между собой шпинделем и ограничительным шарниром. Для лучшей фиксации винта в базисе аппарата на его корпусе имеются фиксирующие петли. Чтобы предотвратить заклинивание шпинделя при веерообразном расхождении половин расширяющей пластинки, он соединен с основным корпусом винта с помощью шарниров. При раскручивании шпинделя эти части поворачиваются навстречу друг другу, благодаря чему сохраняется их параллельное расположение. Винт устанавливают в глубокой части свода неба и смещают по возможности вперед. Ограничитель в виде шарнира винта должен находиться в области задней границы пластинки. Пластмассой его не закрывают.

Расширяющий винт с ограничительным шарниром используют для расширения верхнего зубного ряда в переднем участке, т. е. преимущественно в области резцов, клыков и первых премоляров (рис. 135).

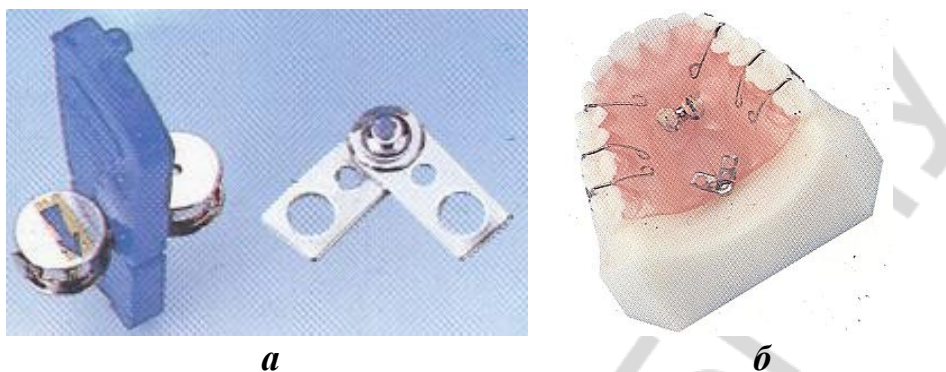


Рис. 135. Винт с ограничительным шарниром:
а — внешний вид; б — в аппарате

Он состоит из двух частей: винта и ограничительного шарнира. Шпindelь винта присоединён к двум свободно вращающимся цилиндрическим корпусам. Малые размеры винта позволяют устанавливать его горизонтально в области клыков. Ограничитель представляет собой две жёсткие металлические перфорированные полосы, соединённые между собой шарниром. Его устанавливают в дистальном участке аппарата по средней линии неба. Шарнир ограничителя должен быть свободен от пластмассы.

Дуговой винт Мюллера служит для неравномерного расширения нижнего зубного ряда, преимущественно в переднем отделе. В качестве ограничителя используют короткий или длинный отрезок проволоки дугообразной формы (рис. 136).

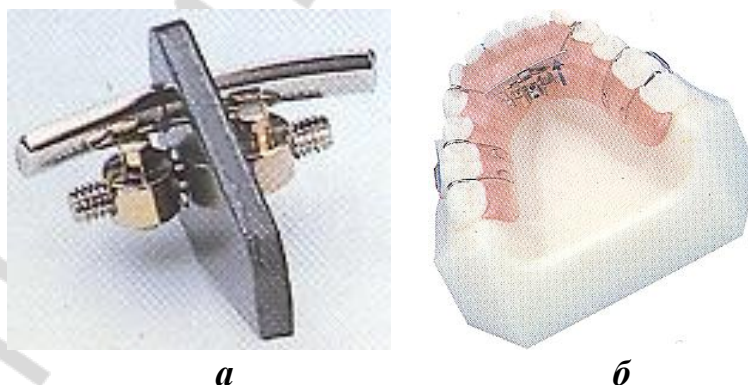


Рис. 136. Дуговой винт Мюллера:
а — внешний вид; б — в аппарате

Винты для одновременного расширения или удлинения зубных дуг.
Многосторонний винт Бертона предназначен для одновременного удлинения и расширения верхнего зубного ряда. Винт устанавливают на рабочей модели челюсти в глубокой части купола неба так, чтобы он был параллелен горизонтальной плоскости.

Многосторонний винт Бертони с двумя рабочими барабанами и двумя точками активации предназначен для равномерного расширения и удлинения зубного ряда (рис. 137).

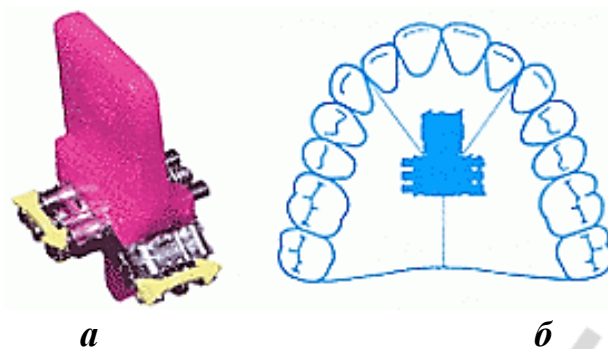


Рис. 137. Многосторонний винт Бертони с двумя рабочими барабанами:
а — внешний вид; *б* — в аппарате

При применении многостороннего винта Бертони с тремя барабанами возможно удлинение и неравномерное расширение верхней зубной дуги слева и справа от окклюзионной плоскости (рис. 138).

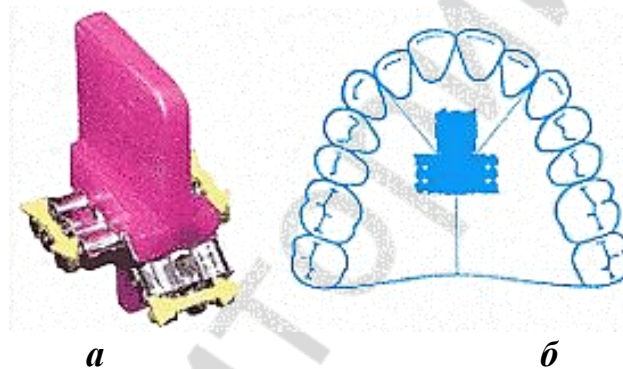


Рис. 138. Многосторонний винт Бертони с тремя рабочими барабанами:
а — внешний вид; *б* — в аппарате

Винты для нормализации прикуса. *Винт Вайзе* применяют в активаторе Вундерера, предназначенном для лечения мезиального прикуса (рис. 139).

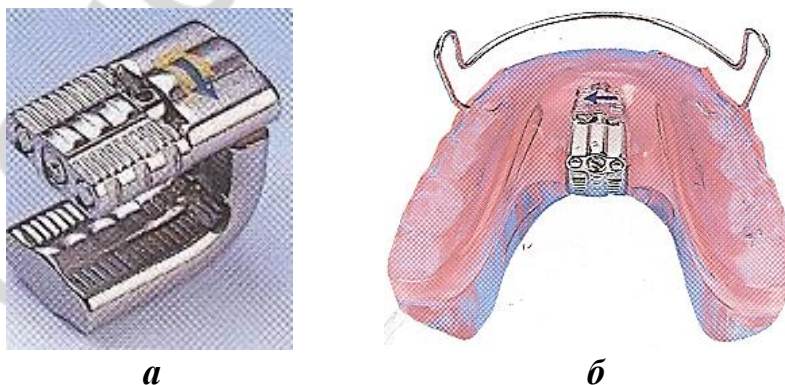


Рис. 139. Винт Вайзе:
а — внешний вид; *б* — в активаторе Вундерера

Верхняя часть корпуса передает силу действия винта (активную силу) на верхние зубы и перемещает их вперед, нижняя часть корпуса передает силу противодействия (реактивную силу) на нижние зубы и перемещает их назад, при этом соотношение зубных рядов исправляется. Винт устанавливают на модели челюсти между зубными рядами в переднем участке. Активатор распиливают поперек по середине окклюзионных накладок.

Винт Френцена применяют для лечения сагиттальных аномалий прикуса (рис. 140).

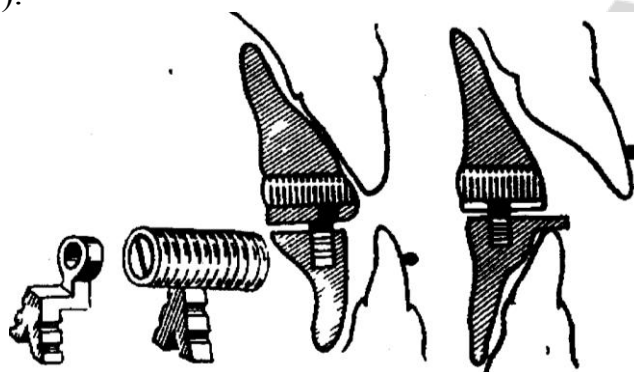


Рис. 140. Винт Френцена для активаторов

Шпиндель винта помещён в длинном цилиндрическом корпусе. При вращении шпинделя отверткой передвигается гайка, соединенная с фиксирующими отростками. Они служат для укрепления винта в нижней части активатора. Верхнюю часть винта располагают в области верхних центральных резцов в толще пластинки, оставляя свободной головку шпинделя. Активатор распиливают поперек. При вращении шпинделя верхняя и нижняя части активатора перемещаются во взаимно противоположных направлениях.

Реципрокный винт Веллера применяется при лечении сагиттальных аномалий прикуса с помощью вестибулярных съемных аппаратов: вестибулярных пластинок, регуляторов функций Френкеля (рис. 141).

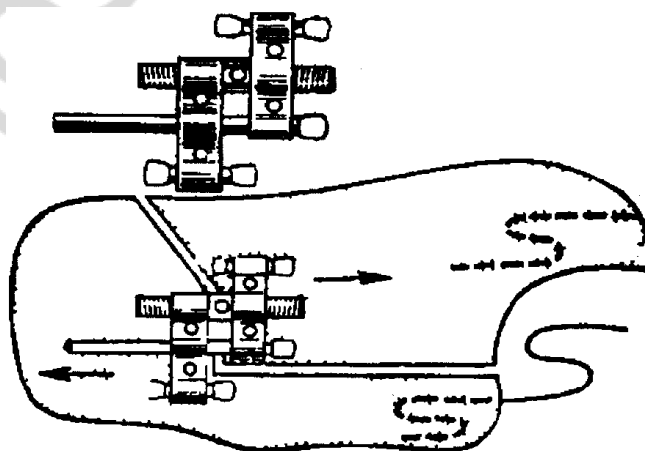


Рис. 141. Реципрокный винт Веллера для регулятора функций Френкеля

У винта две части корпуса, расположенные в одной плоскости, смещены одна относительно другой. Имеется один круглый направляющий штифт. Винты, расположенные с двух сторон в боковых щитах аппарата, используют для исправления прикуса. При раскручивании винтов они оказывают реципрокное действие на обе половины аппарата и через них — на зубные ряды.

Установка винта в базис ортодонтического аппарата. При установке винта в ортодонтический аппарат применяют пластмассовый или металлический держатель. Винт должен быть расположен так, чтобы направление движения раскручиваемого винта соответствовало направлению перемещения зубов, а направление действия силы, развиваемой винтом, было перпендикулярно продольной оси перемещаемых зубов. Если винт не имеет специального держателя, то его закрепляют на модели челюсти с помощью проволочного штифта. Барабан шпинделя изолируют гипсом, чтобы в него не попала пластмасса. При применении метода холодной полимеризации пластмассы под давлением его можно залить расплавленным воском.

Базис ортодонтического аппарата

Базисная пластинка является основой съемных аппаратов и зубных протезов. Как самостоятельный аппарат она применяется для ретенции достигнутых результатов ортодонтического лечения. Конструкция, состоящая из базисной пластинки с активно действующими элементами, относится к одночелюстным механически действующим аппаратам. К базисной пластинке могут быть присоединены функционально направляющие детали. При укреплении на верхней и нижней базисных пластинках резиновой тяги или пружин они превращаются в механически действующие аппараты межчелюстного действия. Базисные пластинки, соединенные в единый блок, являются основой конструкции двучелюстных функционально действующих блоковых и каркасных аппаратов.

Одночелюстные и моноблоковые ортодонтические аппараты, аппараты с наклонными плоскостями, а также съемные протезы чаще готовят с использованием метода горячей полимеризации пластмассы.

Клинико-лабораторные этапы изготовления съемного одночелюстного аппарата методом горячей полимеризации следующие:

I. Клинический этап. Получают оттиск с верхней или нижней челюсти пациента и отливают рабочую модель.

II. Лабораторный этап. Приступают к изгибанию фиксирующих, механически действующих проволочных деталей и укрепляют их расплавленным воском на модели. Разогревают пластинку воска и плотно обжимают ею поверхность гипсовой модели. Толщина базисной пластинки составляет 2–2,5 мм.

Для изготовления базисной пластинки на верхнюю челюсть воском покрывают небо, небную поверхность зубов до уровня их жевательных поверхностей и режущих краев. Дистальный край базиса заканчивают на линии, соединяющей дистальные поверхности последних моляров.

Нижняя граница базисной пластинки нижней челюсти располагается в подъязычной области на месте перехода альвеолярного отростка в дно полости рта. В переднем участке базисной пластинки делают выемку для уздечки языка.

При необходимости изготовить аппарат с винтом размягчают воск и в нужном месте укрепляют винт, в который предварительно вставляют фиксирующую скобу, отверстия и резьбу изолируют.

Съемный аппарат, смоделированный из воска, загипсовывают вместе с моделью в кювете для того, чтобы заменить воск пластмассой.

Кювета представляет собой металлическую коробку, состоящую из двух половин и двух крышек (рис. 142).




Рис. 142. Кювета:
а — в разобранном виде; б — в собранном виде

При изготовлении ортодонтических аппаратов применяют прямой и комбинированный способы гипсовки. При прямом способе модель и проволочные детали после выплавления воска остаются в одной части кюветы.



Рис. 143. Загипсованный аппарат

Высота модели должна быть такой, чтобы зубы не возвышались над уровнем бортов нижней половины кюветы.

Перед гипсовкой модель погружают в холодную воду на 3–5 мин.

После этого заполняют гипсом основание кюветы, и модель с предварительно покрытыми гипсом зубами, кламмерами, дугами погружают в кювету так, чтобы свободной оставалась пластинка, покрывающая небо или альвеолярный отросток с язычной стороны (рис. 143).

Излишки гипса удаляют и сглаживают поверхность, чтобы ничто не мешало разъединению кюветы. На гипс наносят изоляционный слой; обе половины кюветы складывают вместе и заполняют кювету гипсом, накрывают крышкой, ставят под пресс (рис. 144), чтобы все части плотно соединялись; излишки гипса при этом вытесняются наружу.




Рис. 144. Пресс

Замешивают по инструкции пластмассу и, после ее набухания (не прилипает к шпателю), формируют базис в остуженной до комнатной температуры кювете. Соединяют обе части кюветы и плотно запрессовывают, после 3-минутной выдержки под прессом немедленно заворачивают в металлический бюгель и помещают в сосуд с водой комнатной температуры;

воду доводят до кипения, кипятят кювету в течение 60 мин, после чего нагрев прекращают и оставляют кювету на 15 мин в горячей воде. Затем охлаждают кювету на воздухе или в воде комнатной температуры и извлекают аппарат из кюветы, очищают его от гипса, шлифуют, полируют.

III. Клинический этап. Аппарат устанавливают пациенту.

Клинико-лабораторные этапы изготовления двучелюстного аппарата:

I. Клинический этап. Получают оттиски с обеих челюстей и отливают рабочие модели.

II. Лабораторный этап. Изготавливают восковой шаблон на модели верхней челюсти. Модель покрывают разделительным лаком (изокол или др.), размягчают пластинку базисного воска, сложенную в два слоя, и обжимают ей твердое небо, небные и жевательные поверхности зубов. Излишки воска срезают горячим шпателем так, чтобы вестибулярные поверхности зубов остались свободными от воска.

III. Клинический этап. Определяют конструктивный прикус (рис. 145) в трех плоскостях:

– в сагиттальной — в большинстве случаев просят пациента сместить нижнюю челюсть до нейтрального соотношения по боковым зубам;

– вертикальной — добиваются незначительного разобщения прикуса (достаточного для размещения частей будущего аппарата, находящихся в межокклюзионной области);

– горизонтальной — следят за тем, чтобы линия, проходящая между центральными резцами верхней и нижней челюсти, совпала.

Восковой шаблон припасовывают в полости рта. Затем разогретую полоску базисного воска укладывают на восковой шаблон в области

окклюзионных поверхностей зубов. Восковой шаблон вводят в полость рта и помогают пациенту сомкнуть зубы в положении конструктивного прикуса с получением отпечатков зубов нижней челюсти на восковом шаблоне. На полученные отпечатки зубов ориентируются при составлении гипсовых моделей.

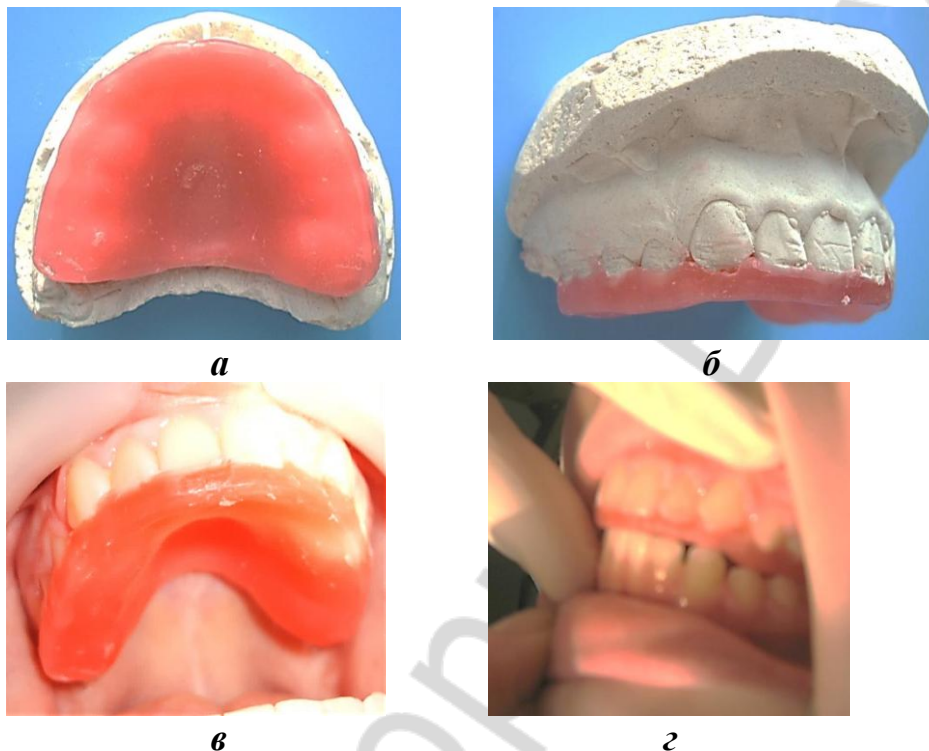


Рис. 145. Изготовление воскового шаблона и определение конструктивного прикуса: а, б — восковой шаблон на гипсовой модели; в — восковой шаблон в полости рта; г — определение конструктивного прикуса

IV. Лабораторный этап. После определения конструктивного прикуса модели загипсовывают в окклюдатор: на стол наливают немного замешанного гипса, нижнюю дужку окклюдатора погружают в гипс и, добавив поверх дужки еще слой гипса, ставят на него нижнюю модель. На верхнюю модель наливают новую порцию гипса и, опустив на него верхнюю дужку окклюдатора, заливают ее гипсом.

Когда гипс затвердеет, срезают его излишки. Необходимо также проследить, чтобы стержень, фиксирующий высоту прикуса, упирался в площадку на нижней дужке окклюдатора. Если удалить восковой шаблон, взаимное расположение моделей в конструктивном прикусе остается зафиксированным в окклюдаторе.

Затем изгибают проволочные элементы (дуги, пружины, кламмеры и др.) и укрепляют их воском на модели; моделируют базисы аппаратов на моделях верхней и нижней челюстей, соединяют их по окклюзионной плоскости. Гипсовые модели вместе с восковой композицией аппарата отделяют от окклюдатора и загипсовывают в кювету.

Для изготовления двучелюстных аппаратов необходима высокая кювета. Если таковой нет, используют полторы обычных кюветы (2 основания и 1 контркювета).

В тех случаях, когда высота гипсовых моделей превышает высоту кюветы, необходимо обрезать основания моделей на триммере. Используют прямой способ гипсовки. Кювету раскрывают после размягчения воска во избежание поломки гипсовых частей и на 5 мин помещают в кипящую воду.

Модели вместе с проволочными деталями располагаются в разных частях кювет. Последующие манипуляции такие же, как при изготовлении одночелюстного аппарата.

V. Клинический этап. Установка аппарата в полости рта пациента.

Штамповка ортодонтических аппаратов и приспособлений из разогретых пластмассовых пластин методом их пневмовакуумного формирования. Расширяющие пластинки с винтами и кламмерами, ретенционные пластинки, назубные и наподбородочные каппы, спортивные шины, ретейнеры, позиционеры и другие приспособления изготавливают в аппаратах «Биостар» (рис. 146), «Министар» и вакуумформерах различных конструкций, в которых их штампуют из разогретых пластмассовых пластин с использованием вакуума.

Для штамповки приспособлений из пластмассы на «Биостаре» используют как круглые, так и квадратные заготовки пластмассовых пластин, а на «Министаре» — только круглые, диаметром 125 мм (рис. 147).



Рис. 146. Аппарат «Биостар»



Рис. 147. Пластмассовые пластины для изготовления аппаратов

Модели зубных рядов для изготовления ортодонтических аппаратов и протезов отливают из гипса. Если показано покрыть эластичной пластмассой всю модель, то ее ставят на рабочую платформу; если штамповку пластмассы следует выполнить на части гипсовой модели челюсти, например при изготовлении назубных кап, то модель внедряют в гранулят и оставляют открытой только ту ее часть, на которой готовят каппу или другие приспособления.

При изготовлении приспособлений для штамповки пластмассы используют давление, равное 5 атм. на «Биостаре» и 2,5 атм. — на «Министаре», что обеспечивает четкое отображение анатомических образований. Применяют различные пластмассовые пластины:

1. Жесткая эластичная пластмасса «Биокрил С». Из нее готовят аппараты, находящиеся в полости рта постоянно (съёмные протезы, расширяющиеся и ретенционные пластинки, каппы).

2. Жестко-мягкая смешанная пластмасса «Импредон». Из нее готовят аппараты, временно находящиеся в полости рта (шины, лечебные каппы для профилактики кариеса, прикусные шаблоны).

3. Мягкая эластичная пластмасса «Биопласт». Ее применяют для изготовления позиционеров, боксерских шин, а также гипсовых дубликатов моделей зубных рядов.

«Биостар» и «Министар» используют для получения: отпечатка модели зубного ряда и ее последующего дублирования; индивидуальных и функциональных оттискных ложек; базисов зубных протезов; основы для временных и защитных коронок; мостовидных протезов; временных капп; частичных пластиночных протезов; капп при бруксизме; шин для отбеливания зубов, проведения лечебных процедур — флюоризации зубов, грязелечения при заболеваниях периодонта; шаблонов для имплантатов; спортивных капп; расширяющих пластинок; ретенционных капп и ретенционных шин; капп для непрямого бондинга брекет-систем; Osamu-ретенеров; позиционеров; подбородочных капп.

Метод холодной полимеризации самотвердеющей пластмассы под повышенным давлением широко используется для получения одночелюстных съёмных ортодонтических аппаратов с винтом, кламмерами, назубными дугами и пружинами, а также для изготовления двучелюстных моноблоковых и каркасных аппаратов (активаторов, бионаторов, пропульсоров, регуляторов функций Френкеля и др.).

Последовательность изготовления:

1. Прорезают паз в соответствующем месте гипсовой модели челюсти для того, чтобы вставить держатель винта и укрепить его.

2. Закрепляют проволочные детали — кламмеры, назубные вестибулярные дуги и др. — липким воском в тех участках модели, которые в дальнейшем не будут покрыты пластмассой.

3. Действующие части пружин изолируют от пластмассы небольшой порцией тугоплавкого белого воска, оставив свободными их концы, укрепляемые в базисе.

4. Замешивают самотвердеющую пластмассу в соответствии с инструкцией по применению. Ожидают ее набухания.

5. Наносят первые жидкие порции на концы проволочных деталей.

6. Моделируют базисную пластину из пластмассы. Аппарат делают с некоторым излишком пластмассы для удобства шлифовки и полировки готовой пластинки.

7. Помещают гипсовую модель зубного ряда в полимеризатор (рис. 148), заполненный на $\frac{3}{4}$ емкости водой комнатной температуры (18–20 °С). Следят за тем, чтобы части аппарата, смоделированные из самотвердеющей пластмассы, не находились против струи нагнетаемого воздуха.



Рис. 148. Аппарат для холодной полимеризации пластмассы под давлением

8. Герметически закрывают полимеризатор.

9. Поднимают давление до 2,5–3,0 атм.

10. Заготовленный аппарат выдерживают в полимеризаторе под давлением 45–50 мин.

11. Постепенно снижают давление до атмосферного, снимают крышку.

12. Извлекают готовый аппарат с моделью зубного ряда из полимеризатора. Смывают воск горячей водой, снимают аппарат с модели зубного ряда.

13. Шлифуют и полируют аппарат.

При изготовлении двучелюстных моноблоковых и каркасных ортодонтических аппаратов последовательность действий та же. Отличие состоит в том, что модели верхней и нижней челюстей закрепляют в окклюдаторе с учетом конструктивного прикуса. Окклюдатор скрепляют толстыми резиновыми кольцами, чтобы соотношение челюстей не изменилось. Заготовленный аппарат вместе с окклюдатором или фиксатором помещают в полимеризатор.

Изготовление ортодонтических аппаратов методом холодной полимеризации самотвердеющей пластмассы под повышенным давлением предотвращает возможность их деформации, облегчает труд зубных техников, так как исключает ряд трудоемких этапов работы.

КОМПЛЕКСНЫЙ И ХИРУРГИЧЕСКИЙ МЕТОДЫ

Не всегда пациента с аномалиями зубочелюстной системы можно вылечить, используя один метод лечения. Чем больше выражены нарушения, тем шире показания к применению нескольких методов лечения.

КОМПЛЕКСНЫЙ МЕТОД

Комплексный метод лечения зубочелюстных аномалий — это сочетание двух или более методов лечения. Миотерапия, протезирование, хирургическое вмешательство, массаж могут предшествовать аппаратному методу, сочетаться с ним или следовать за ним. Наиболее часто применяемая в ортодонтической практике комбинация методов — различные виды хирургического вмешательства с аппаратным лечением зубочелюстных аномалий. К хирургическим вмешательствам в составе комплексного метода лечения аномалий зубочелюстной системы относятся:

- компактостеотомия;
- пластика уздечки верхней губы;
- пластика уздечки нижней губы и преддверия полости рта;
- пластика уздечки языка;
- создание доступа к коронке зуба, задержавшегося в прорезывании;
- удаление отдельных зубов по ортодонтическим показаниям.

Так, в случаях резко выраженных зубочелюстных аномалий, для ускорения ортодонтического лечения и достижения устойчивых результатов перед применением аппаратного метода лечения показана компактостеотомия.

Компактостеотомия используется с целью ускорения ортодонтического лечения при резко выраженных зубочелюстных аномалиях, а также для получения более стойких его результатов. Главное в этом методе не механическое ослабление костной ткани, а возникающая в ней в ответ на травму биологическая реакция воспаления. В результате компактостеотомии в кости возникает асептическое воспаление, которое сопровождается деминерализацией костной ткани, после чего активизируются репаративные процессы, облегчая перестройку костной ткани под воздействием ортодонтического лечения. Компактостеотомия проводится в период сформированного постоянного прикуса.

А. Т. Титова (1960–1962) разработала методику решетчатой компактостеотомии (рис. 149). На верхней челюсти решетчатая компактостеотомия проводится следующим образом: поочередно рассекают слизистую оболочку десны и надкостницу, один разрез производят в преддверии полости рта, другой — со стороны твердого неба, отступив на 2–3 мм от шеек зубов, подлежащих перемещению. Через первый разрез широко обнажают переднюю поверхность тела верхней челюсти и альвеолярный отросток.

Круглым бором в кости просверливают углубления, проникающие через всю толщину ее компактного слоя. Эти углубления располагаются в шахматном порядке, в несколько рядов над корнями зубов, подлежащих перемещению, а также между и вдоль их лунок. Расстояние между отдельными углублениями и рядами составляет в среднем около 3–4 мм. Далее послеоперационную рану зашивают кетгутом.

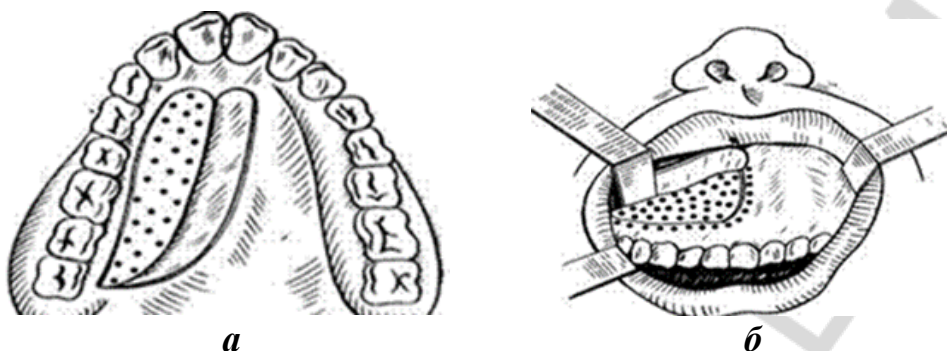


Рис. 149. Решетчатая компактостеотомия по А. Т. Титовой:
а — со стороны твердого неба; *б* — со стороны преддверия полости рта

На твердом небе слизисто-надкостничный лоскут отслаивают к середине неба. На альвеолярном и небном отростках верхней челюсти также делают множественные углубления в компактном слое кости. По окончании операции отслоенный лоскут укладывают на место, прижимают тампоном с йодоформом и фиксируют заранее приготовленной защитной пластинкой. Тампон и пластинку спустя 7–8 дней после операции удаляют.

Решетчатую компактостеотомию на нижней челюсти выполняют следующим образом: в участке обнаженной кости круглым бором делают углубления, проникающие на всю толщину компактного слоя. По краю челюсти, где кость особенно плотна и массивна, выполняют сквозные насечки. Рану мягких тканей послойно зашивают наглухо, снаружи на оперированный участок накладывают давящую повязку.

Для расширения верхнего зубного ряда и корпусного перемещения боковых зубов следует проводить компактостеотомию как с вестибулярной, так и с оральной стороны челюсти.

При показаниях к вестибулярному отклонению зубов и их вертикальному перемещению компактостеотомию делают с вестибулярной стороны альвеолярного отростка, а в области верхушек их корней для корпусного перемещения зубов и поворотов их по оси — как с вестибулярной, так и с небной стороны (рис. 150, 151).

Зубы, расположенные вне зубного ряда (чаще — клыки), перемещают на место удаленных временных или постоянных зубов после частичного нарушения межлуночковой костной перегородки.

Для дистализации зубов компактостеотомию следует делать впереди и позади корней перемещаемых зубов.

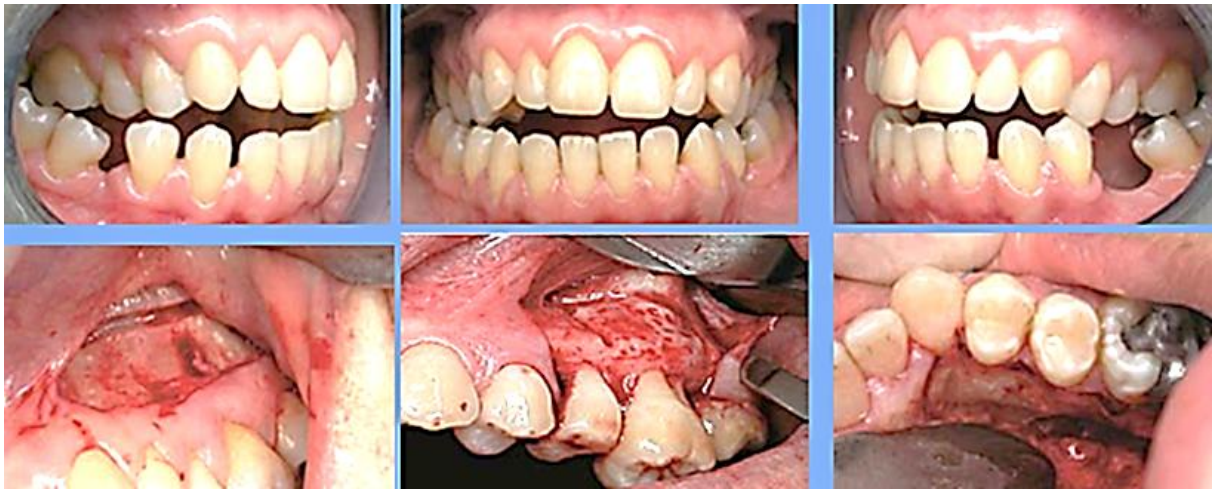

Рис. 150. Применение компактоosteотомии с целью устранения сужения верхнего зубного ряда пациента К.

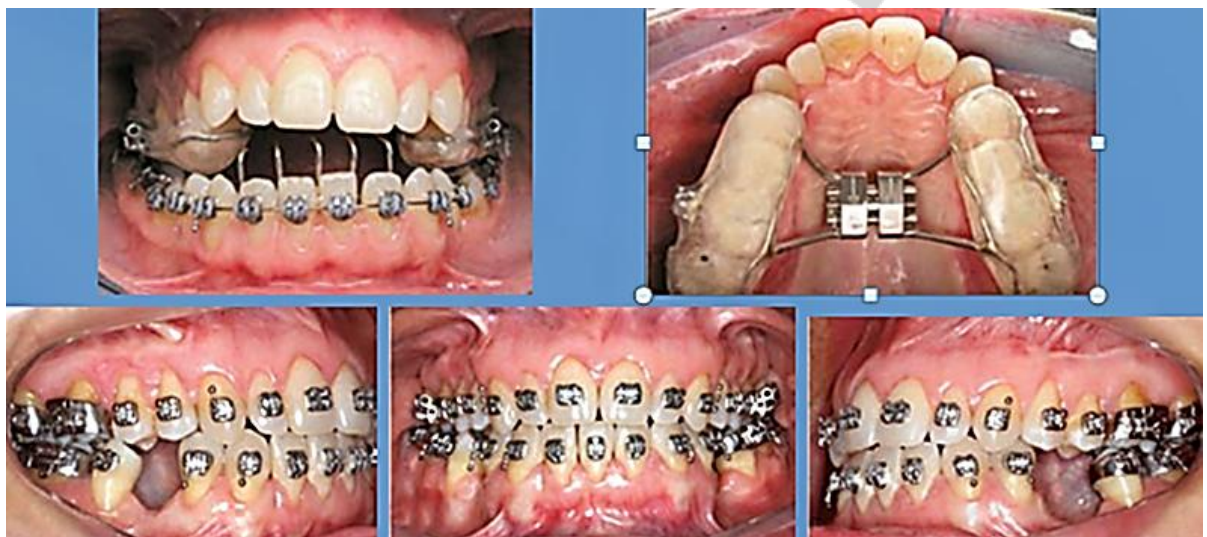


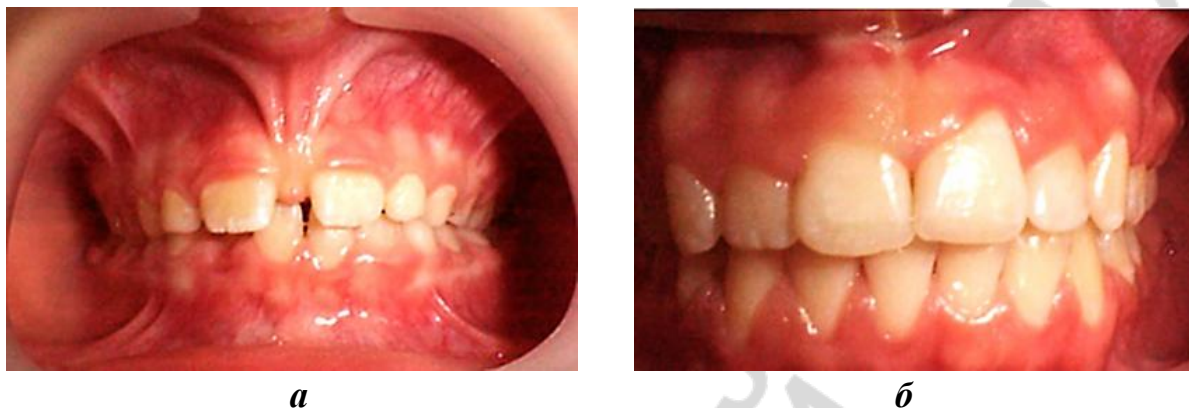Рис. 151. Зубные ряды пациента в процессе и после устранения сужения верхнего зубного ряда

Деминерализация костной ткани, как правило, наступает к 12–14 дню после компактоosteотомии, т. е. в период наибольшей деструкции костной ткани в зонах ее нарушения (стадия «размягчения костной ткани»). Поэтому ортодонтическое лечение целесообразно начинать на 12–16-й день после компактоosteотомии.

Срок активного ортодонтического лечения после хирургической подготовки ограничен — 2–2,5 месяца.

Применение компактоosteотомии перед аппаратным методом позволяет сократить сроки лечения зубочелюстных аномалий в 1,5 раза. В зависимости от степени выраженности зубочелюстных аномалий ортодонтическое лечение после компактоosteотомии длится от 1 до 4 месяцев.

Пластика уздечки верхней губы. Наиболее распространенная аномалия уздечки верхней губы — ее низкое прикрепление. Эта патология является одной из причин возникновения диастемы на верхней челюсти, а также приводит к рецессии десны и развитию функциональных нарушений (нарушение произношения звуков, клапанной функции губ, жевания) (рис. 152, 153).



а

б

Рис. 152. Применение комплексного метода для лечения диастемы верхней челюсти: *а* — клиническая картина короткой уздечки верхней губы; *б* — результат комплексного лечения (хирургического и ортодонтического)

Для уточнения показаний к пластике уздечки верхней губы рекомендуется рентгенологическое исследование альвеолярного отростка в области корней центральных резцов (рентгенография срединного небного шва). Если на рентгенограмме в передней части срединного небного шва между корнями верхних центральных резцов выявляют узкую полосу, свидетельствующую об отсутствии костной ткани, то это — признак вплетения волокон уздечки верхней губы в срединный небный шов, что приводит к появлению диастемы. В таких случаях необходимо делать пластику уздечки верхней губы (рис. 153). В процессе хирургического вмешательства недостаточно поперечно рассечь уздечку, необходимо иссечь ее волокна, вплетающиеся в срединный небный шов. В ряде случаев для ускорения ортодонтического лечения производят компактоosteотомию костной ткани в этой области.

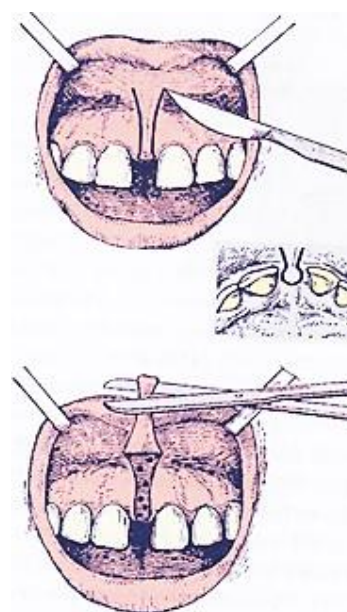


Рис. 153. Схема пластики уздечки верхней губы

Следует отметить, что при лечении диастемы рекомендуется выполнять пластику уздечки верхней губы после закрытия промежутка между центральными резцами верхней челюсти. При этом наилучший период для пластики уздечки верхней губы — начало прорезывания постоянных клыков.

Ошибочны пластика уздечки и отсрочка ортодонтического лечения в надежде на самостоятельное закрытие диастемы. Если после пластики уздечки между центральными резцами будет оставаться промежуток, то в нем в процессе заживления образуется рубцовая ткань, из-за чего при длительной отсрочке лечения может образоваться такая диастема, закрыть которую будет еще сложнее, чем прежнюю. В то же время, закрытие промежутка перед пластикой уздечки верхней губы предотвращает рецидив патологии.

Как правило, диастему удается полностью устранить до хирургического вмешательства. Однако если промежуток большой, а волокна уздечки имеют значительную толщину, полное закрытие диастемы перед хирургическим вмешательством может быть невозможно. В этом случае промежуток следует закрыть хотя бы частично, а ортодонтическое перемещение зубов навстречу друг другу должно быть возобновлено незамедлительно после френэктомии. При этом заживление происходит уже при отсутствии промежутка, и образующаяся рубцовая ткань стабилизирует зубы в правильном положении, а не создает препятствия для окончательного закрытия диастемы.

Пластика уздечки верхней губы может выполняться различными методами. В зависимости от строения уздечки применяются следующие методики: френотомия (рассечение уздечки верхней губы); френэктомия (иссечение уздечки верхней губы); френулопластика (перемещение места прикрепления уздечки верхней губы).

Независимо от того, как была закрыта диастема, она имеет тенденцию к рецидивированию, поэтому после окончания лечения пациенту рекомендуется носить ретенционные аппараты. Ретенция результатов лечения может быть обеспечена теми же аппаратами, которыми была произведена коррекция, либо установкой несъемных ретейнеров.

Пластика уздечки нижней губы. Основными показаниями к пластике уздечки нижней губы являются хронический локализованный гингивит,

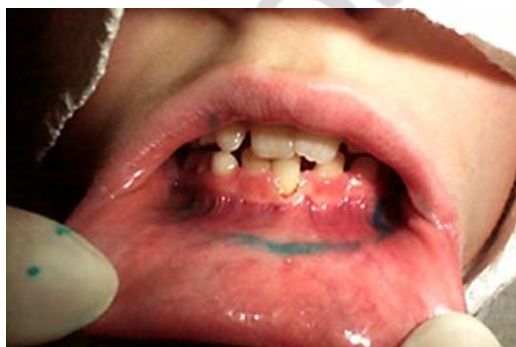

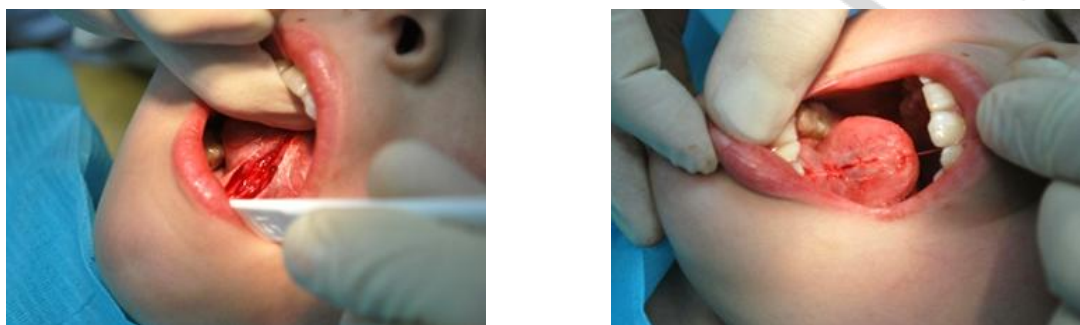
Рис. 154. Аномалия уздечки нижней губы и преддверия полости рта

реcessия десны в области нижних резцов и заболевания периодонта (рис. 154). Причиной вышеуказанных процессов является прикрепление уздечки нижней губы близко к вершине межрезцового сосочка при мелком преддверии полости рта (менее 5 мм). В случаях неправильного прикрепления уздечки при оттягивании нижней губы межзубной десневой сосочек отслаивается от шеек нижних центральных резцов.

Пластику короткой уздечки нижней губы лучше проводить после прорезывания нижних резцов, в возрасте 7–8 лет и старше.

При короткой уздечке нижней губы выполняют те же самые операции, что и при лечении короткой уздечки верхней губы.

Пластика уздечки языка. Укороченная уздечка языка замедляет рост нижней челюсти и приводит к ретрузии передней группы нижних зубов, может вызывать заболевания периодонта, в частности гингивит и рецессию десны в области нижних резцов. Устранение причины в виде укороченной уздечки языка способствует значительному ускорению ортодонтического лечения и помогает избежать рецидивов (рис. 155, 156).



а *б*
Рис. 155. Этапы френулотомии у ребенка 9 лет пластики:
а — разрез уздечки; *б* — наложение швов

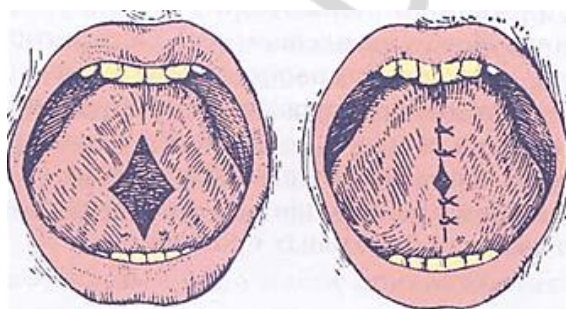


Рис. 156. Схема френулотомии

В младенческом возрасте короткая уздечка языка приводит к нарушению функций сосания и глотания. Если уздечка тонкая, в виде дубликатуры слизистой, производят ее рассечение до нормальных границ ее прикрепления. Техника выполнения френулотомии достаточно проста. Родитель удерживает ребенка, врач поднимает и фиксирует язык, и далее производит разрез по центру уздечки в поперечном направлении.

Рассечь укороченную уздечку языка лучше в первые дни жизни ребенка, так как в дальнейшем такая патология препятствует правильному развитию речи, приводит к формированию речевых дефектов и способствует развитию зубочелюстных аномалий.

Широкие уздечки оперируют путем перемещения встречных треугольных лоскутов по Лимбергу.

После рассечения уздечки у детей младшего возраста легче происходит перестройка мышц языка; в более старшем возрасте труднее преодолеть укоренившиеся привычки. После пластики уздечки языка многие дети не могут самостоятельно поднять его кончик, даже несмотря на то, что механическое препятствие устранено. Поэтому после френулотомии детям рекомендуют проводить миогимнастику. Речевые нарушения устраняют у логопеда.

Создание доступа к коронке зуба, задержавшегося в прорезывании. В толще альвеолярного отростка после истечения оптимальных сроков прорезывания остаются зубы, у которых закончилось или заканчивается формирование корней. Чаще других зубов в анэрубции бывают центральные резцы, клыки и вторые премоляры.

Лечение анэрубции постоянных зубов носит комплексный характер и условно делится на 2 этапа. На *I этапе* хирургическим путем обнажают коронку зуба. Одним из обязательных условий является удаление костной ткани вокруг коронковой части зуба с освобождением его экватора. При этом проводят незначительную люксацию зуба ($7-14^\circ$). Далее выполняют компактостеотомию (по направлению вытяжения зуба) для облегчения последующей ортодонтической тракции зуба. На *II этапе* на зубе укрепляют брекет или кнопку для последующего вытяжения его с помощью ортодонтического аппарата (рис. 157). Ортодонтическое лечение ускоряется, если при обнажении коронок ретенированных зубов производится компактостеотомия в области альвеолярного отростка.

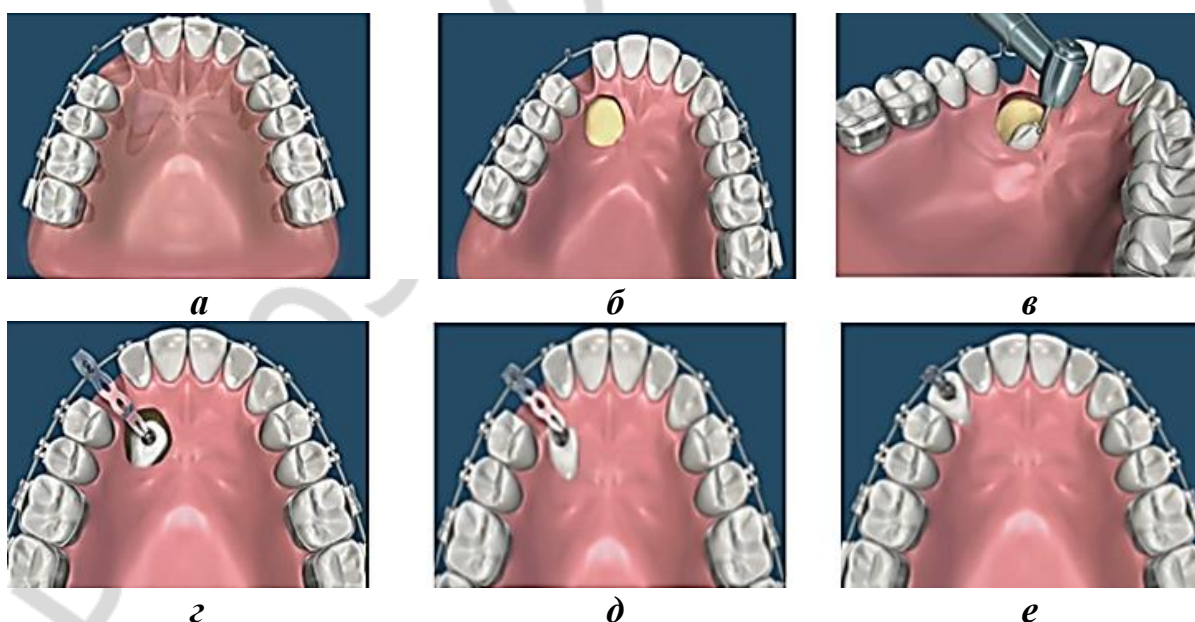


Рис. 157. Схема лечения анэрубции зуба 1.3:

a — положение зуба 1.3 в альвеолярном отростке; *б* — отслойка слизисто-надкостничного лоскута; *в* — обнажение коронки зуба 1.3; *г, д* — установка ортодонтической кнопки, вытяжение зуба; *е* — окончательная установка зуба в зубную дугу

Перед операцией необходимо оценить наличие места в зубном ряду для перемещаемого зуба. Если его недостаточно, необходимо решить вопрос о создании необходимого места путем перемещения соседних зубов, расширения зубного ряда или удаления отдельных зубов. При наличии препятствия на пути перемещения зуба его необходимо устранить. Так, например, сначала удаляют сверхкомплектные зубы, а спустя 2–4 месяца во время повторной операции обнажают коронку зуба, задержавшегося в прорезывании.

Метод Хотца — серийное последовательное удаление отдельных зубов или их групп. R. Hotz назвал свой метод «управление прорезыванием зубов посредством экстракции».

Для проведения последовательного удаления зубов методом Хотца необходимо наличие следующих условий: 1) отсутствие у пациента скелетных форм зубочелюстных аномалий; 2) нейтральное соотношение челюстей; 3) нормальное резцовое перекрытие; 4) значительный дефицит места в зубном ряду (10 мм и более).

Метод Хотца включает следующие мероприятия (рис. 158):

- 1) удаление временных клыков при недостатке места для боковых резцов;
- 2) удаление первых временных моляров при приближении зачатков первых постоянных премоляров;
- 3) массаж альвеолярного отростка в области зачатка первого постоянного премоляра для ускорения его прорезывания;
- 4) удаление первых постоянных премоляров для прорезывания на их место постоянных клыков.

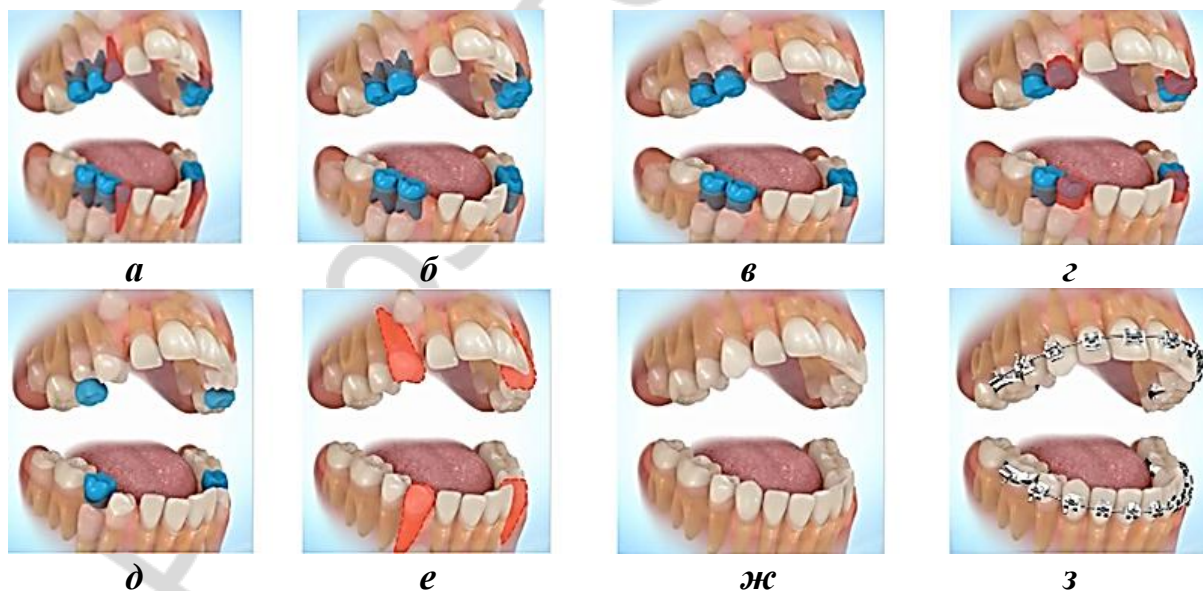


Рис. 158. Схема комплексного лечения с применением метода Хотца:

a — удаление временных клыков; *б, в* — нормализация положения резцов; *г* — удаление первых временных моляров; *д* — прорезывание первых премоляров; *е* — удаление первых премоляров; *ж* — прорезывание и установка клыков; *з* — окончательное выравнивание зубов с применением мультибондинг-системы

Если имеется значительный дефицит места и все этапы последовательного удаления проводились своевременно, то при помощи данного метода может быть обеспечено полное закрытие промежутков и относительно нормальное размещение зубов без использования каких-либо ортодонтических аппаратов. Однако подобный положительный результат встречается редко, и подавляющему большинству пациентов требуется лечение при помощи несъемной аппаратуры для обеспечения правильного расположения зубов, смыкания челюстей и создания параллельности корней.

Таким образом, при нейтральном соотношении зубных рядов показано последовательное удаление зубов на верхней и нижней челюстях. Модификацией методики Хотца является удаление отдельных зубов на верхней челюсти при дистальном прикусе, при мезиальном прикусе удаление проводят на нижней челюсти.

Начинать лечение с применением метода последовательного удаления зубов желательно после прорезывания центральных и боковых резцов на обеих челюстях, то есть в 7,5–9 лет.

Недостаток метода Хотца — необходимость длительного (3,5–4 года) наблюдения за пациентами.

Ортодонтические показания к удалению постоянных зубов. Из различных групп постоянных зубов чаще удаляют первые премоляры, в некоторых случаях — другие зубы: центральные или боковые резцы, клыки, вторые премоляры, первые постоянные моляры. Показания к удалению зубов при сужении зубных рядов, мезиальном смещении боковых зубов, несоответствии в величине сегментов зубных рядов, а также размеров апикальных базисов челюстей определяют путем клинического обследования, измерения диагностических моделей челюстей и изучения боковых телерентгенограмм лицевого скелета. Изучение диагностических моделей челюстей позволяет выявить несоответствие в ширине коронок зубов и их апикального базиса (метод Н. Г. Снагиной), нарушение соотношения сегментов зубных рядов (метод Герлаха), мезиальное смещение верхних боковых зубов (метод Шмудта). Анализ данных обследования позволяют обосновать решение вопроса о показаниях к удалению зубов и наметить зубы, подлежащие удалению.

Ортодонтические показания к удалению зубов подразделяют на абсолютные и относительные.

Абсолютные ортодонтические показания к удалению зубов:

1. Абсолютная макродентия — сумма ширины коронок четырех верхних резцов равна 35 мм и больше, а нижних — 27 мм и больше.
2. Относительная (индивидуальная) макродентия при узком лице — сумма мезиодистальных размеров верхних резцов составляет 32–34 мм, нижних — 25–27 мм.

3. Значительное несоответствие размеров временных моляров и премоляров на одной или обеих челюстях и нарушение смыкания боковых зубов (II и III класс по Энгля), требующее сошлифовывания апроксимальных поверхностей коронок временных клыков и моляров для обеспечения мезиального сдвига первых постоянных моляров.

4. Мезиальный наклон зачатков клыков и премоляров — от 35° и более по отношению к срединной плоскости.

5. Открытый прикус в сочетании с тесным положением передних зубов и недостатком места для них.

Относительные ортодонтические показания к удалению зубов:

1. Ранняя потеря временных зубов и последующее укорочение зубного ряда за счет мезиального смещения боковых зубов на 4 мм и более.

2. Открытый прикус в сочетании с вертикальным типом роста челюстей.

3. Глубокий прикус в сочетании с горизонтальным типом роста челюстей.

4. Недоразвитие нижней челюсти, чрезмерное развитие верхней челюсти при дистальном соотношении зубных рядов — показано удаление отдельных зубов на верхней челюсти.

5. Недоразвитие верхней челюсти, чрезмерное развитие нижней челюсти при мезиальном прикусе — показано последовательное удаление отдельных зубов на верхней челюсти.

Лечение путем удаления отдельных зубов имеет негативные последствия, которые проявляются при его неправильном планировании. К ним относятся наклоны зубов, расположенных по краям дефекта зубного ряда, промежутки в зубном ряду, углубление резцового перекрытия. Чтобы свести к минимуму эти последствия, важно удалять зубы своевременно.

ХИРУРГИЧЕСКИЙ МЕТОД

Для пациентов с зубочелюстными аномалиями, ортодонтические проблемы которых настолько серьезны, что им не в состоянии помочь ни модификации роста челюстей, ни удаление отдельных зубов, единственным возможным выходом является хирургическая коррекция челюстей. Этот метод лечения как основной применяется для исправления резко выраженного мезиального, открытого и перекрестного прикуса, при значительном недоразвитии верхней или нижней челюсти, костных заболеваниях ВНЧС, послеоперационных дефектах челюстей и др.

Следует подчеркнуть, что реконструктивные операции на костях лицевого скелета проводятся, когда замедляется (12–14 лет) или останавливается (17–18 лет) рост костей лицевого скелета. Большинство челюстно-лицевых хирургов все же оперирует таких пациентов после 17–18 лет, за исключением лиц с костными заболеваниями ВНЧС, когда операция на костях проводится по функциональным показаниям в любом возрасте, сразу же после постановки диагноза.

Для хирургической коррекции нижней челюсти в сагиттальном направлении, как правило, проводят двустороннюю сагиттальную расщепленную остеотомию ветви нижней челюсти. Упомянутая методика может использоваться для перемещения нижней челюсти как вперед, так и назад (рис. 159). Трансоральная вертикальная косая остеотомия ветви применяется только для смещения нижней челюсти кзади (рис. 160).

Для репозиции верхней челюсти в настоящее время практически во всех случаях используется остеотомия по LeFort I (рис. 161).

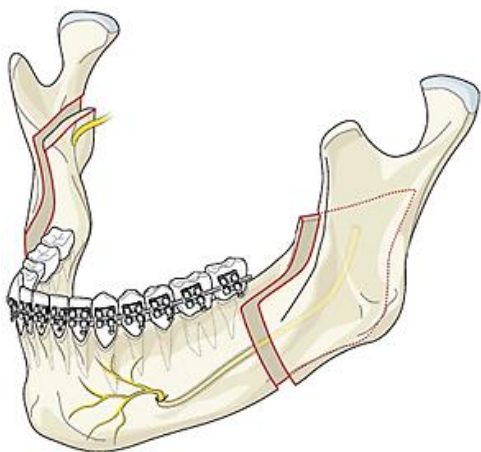


Рис. 159. Билатеральная сагиттальная расщепленная остеотомия нижней челюсти

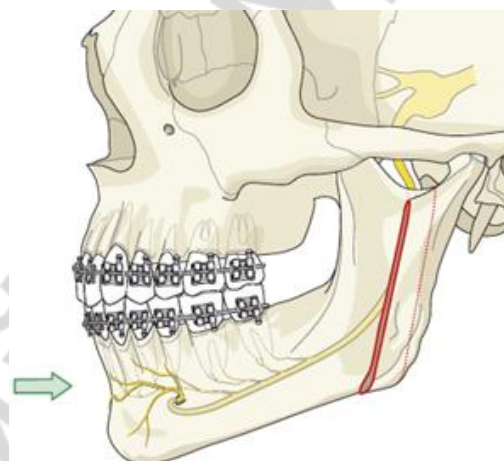


Рис. 160. Трансоральная вертикальная косая остеотомия

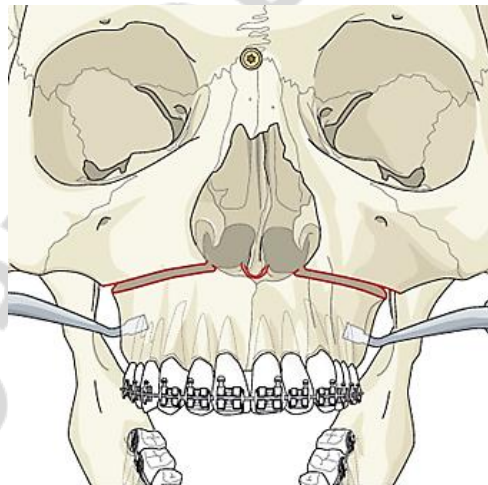


Рис. 161. Остеотомия по LeFort I

Техника и способы проведения реконструктивных операций на костях лицевого скелета достаточно подробно и хорошо изложены в учебниках по челюстно-лицевой хирургии и хирургической стоматологии для взрослых.

Часто проведение оперативного вмешательства только на одной челюсти не позволяет достичь желаемого эстетического и функционального результата, тогда для обеспечения стабильного результата лечения требуется проведение оперативного вмешательства на обеих челюстях.

Ортодонтическая подготовка к хирургическому лечению обычно предусматривает нормализацию формы зубных рядов и положения отдельных зубов. Послеоперационная фаза ортодонтического лечения предполагает создание полноценных окклюзионных контактов между зубами и их окончательное выравнивание.

ПРОТЕТИЧЕСКИЙ МЕТОД

Раннее удаление временных зубов в смешанном прикусе встречается у 50 % детей и приводит к различным морфологическим и функциональным нарушениям в зубочелюстной системе, степень выраженности которых зависит от давности дефектов. Последствиями такого удаления временных зубов являются мезиальное смещение и наклон первых постоянных моляров, дефицит места в зубной дуге для премоляров и их анэрубция, прорезывание постоянных клыков вне зубной дуги, зубоальвеолярное удлинение в области зубов-антагонистов, укорочение и сужение зубных дуг, нарушения прикуса в сагиттальной, вертикальной и горизонтальной плоскостях. В связи с этим особую актуальность приобретает своевременное замещение дефектов зубных рядов, т. е. протетическое лечение.

Протетический метод включает восстановление анатомической формы разрушенных временных и постоянных зубов, а также устранение дефектов зубных рядов с целью нормализации функций зубочелюстной системы и предотвращения смещения соседних и противостоящих зубов в сторону дефектов.

Цель зубочелюстного протезирования — предупреждение неблагоприятных последствий разрушения и потери зубов, т. е. развития функциональных и морфологических отклонений.

Показания к зубному протезированию в период временного и смешанного прикуса:

1. Нарушение целостности коронок временных моляров, при котором восстановление дефекта терапевтическим методом невозможно.
2. Наличие пломбированных временных моляров с ослабленными стенками, анатомическая форма которых не может быть восстановлена с помощью пломб.
3. Субтотальные и тотальные посттравматические дефекты без вскрытия полости зуба.
4. Тенденция к развитию зубоальвеолярного удлинения и деформации окклюзионной плоскости.
5. Удаление временных зубов за год и более до прорезывания постоянных.
6. Дефекты зубных рядов при множественной адентии.

7. Зубочелюстные аномалии в сочетании с дефектами зубных рядов, нарушение речевой функции и наличие вредной привычки (прокладывание языка в область дефекта).

8. Значительное недоразвитие верхней челюсти при врожденной расщелине губы и неба.

Показания к зубному протезированию у подростков с постоянным прикусом:

1. Значительное разрушение коронок зубов вследствие кариеса, гипоплазии эмали, патологической стираемости, клиновидных дефектов, анатомическая форма и высота которых не могут быть восстановлены пломбированием.

2. Эстетическое протезирование при аномальной форме, цвете отдельных зубов.

3. Врожденная множественная адентия постоянных зубов.

4. Нарушение процесса становления высоты прикуса на III этапе физиологического подъема в связи с ранним разрушением и удалением вторых постоянных моляров.

5. Замещение дефектов зубных рядов.

6. Замещение дефектов челюстей после оперативных вмешательств по поводу опухолей и опухолеподобных образований.

В детском возрасте применяют съемные и несъемные протезы. К **съемным** протезам относят частичные съемные пластиночные протезы и протезы-аппараты, к **несъемным** — восстановительные постоянные и временные коронки, вкладки.

Съемные протезы изготавливают из пластмассы. В связи с ростом челюстей у детей съемные протезы подлежат замене: в период временного прикуса — через 8–10 месяцев, в смешанном прикусе — через 10–12 месяцев, при постоянном прикусе — через 1–1,5 года. По мере прорезывания под протезом постоянных зубов в нем постепенно выпиливают пластмассу, а затем протез снимают. При отсутствии зачатков постоянных зубов рекомендуют пользоваться съемными протезами до 16 лет, в дальнейшем они могут быть заменены по показаниям на другие конструкции.

Особенности частичных съемных протезов у детей:

1. Задняя граница базиса протеза проходит позади последних моляров.

2. Протезы обязательно должны быть снабжены фиксирующими кламмерами.

3. Передние зубы устанавливают «на приточке», поскольку искусственная десна может задержать оппозиционный рост костной ткани.

4. При дефекте в боковых участках зубы устанавливают на искусственной десне.

При сочетании дефектов зубных рядов с зубочелюстными аномалиями применяют съемные аппараты-протезы, в которых в базисе протеза

укрепляют ортодонтические элементы, такие как винты, пружины, наклонные плоскости, накусочные площадки, вестибулярные дуги. После устранения аномалии прикуса такой аппарат-протез заменяют обычным съемным пластиночным протезом.

НЕСЪЕМНЫЕ ПРОТЕЗЫ В ДЕТСКОЙ ПРАКТИКЕ

Коронки. Коронки могут быть временными и постоянными.

Постоянными коронками у детей покрывают разрушенные кариесом и запломбированные моляры (рис. 162). Коронки предохраняют зубы от дальнейшего разрушения, восстанавливают контакт с соседними зубами.

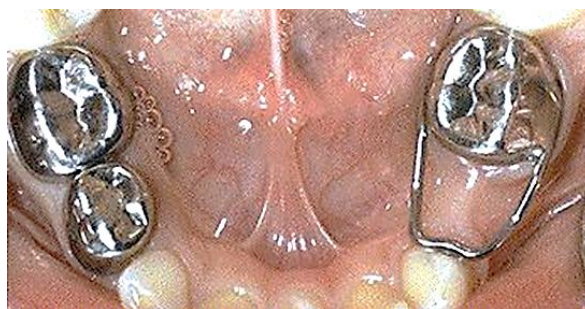

Рис. 162. Восстановительные коронки на временных зубах

При изготовлении постоянных коронок у детей зубы необходимо препарировать алмазными борами. Коронки не погружают под десну.

Временные коронки у детей показаны:

- 1) для покрытия временных моляров с целью лучшей фиксации ортодонтических аппаратов;
- 2) покрытия постоянных зубов при травме;
- 3) удержания высоты прикуса при разрушении временных зубов кариесом;
- 4) фиксации несъемных профилактических протезов.

При подготовке зубов под временные коронки проводят естественную сепарацию с применением бронзо-алюминиевой проволоки или эластических сепарационных лигатур (рис. 163). Временную коронку под десну не погружают.

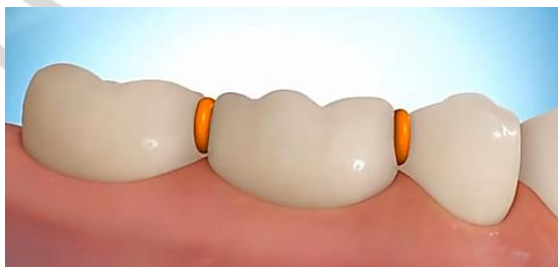

Рис. 163. Естественная сепарация области контактных пунктов зуба 1.6 с применением эластических сепарационных лигатур

Вкладки позволяют полностью восстановить анатомическую форму зуба, создать контактные пункты с соседними зубами, предотвратить зубоальвеолярное удлинение, восстановить жевательную функцию.

Материалы для изготовления вкладок: сталь, пластмасса, фарфор.

Полость в зубе под вкладку готовят по общим правилам.

Противопоказания к применению вкладок:

1. Наличие нескольких полостей в коронке зуба.
2. Тесное положение зубов.

Чтобы сохранить место в зубном ряду для прорезывания постоянных зубов при раннем удалении временных моляров требуется использование местосохраняющих конструкций. Критерием выбора местосохраняющих аппаратов являются: возраст ребенка, состояние опорных зубов, локализация, протяженность дефектов зубных рядов, длина зубного ряда, наличие сопутствующих аномалий зубочелюстной системы, данные ортопантограммы.

При раннем удалении временных зубов для предотвращения смещения соседних зубов и развития зубочелюстных деформаций пациенту с малыми односторонними ограниченными дефектами зубных рядов, укорочением зубного ряда до 1 мм, а также при наличии зачатков постоянных зубов на ортопантограмме челюстей ставят **ортодонтические кольца с распорками** из проволоки $d = 1-1,2$ мм.

Распорка применяется при ограниченном дефекте зубного ряда после преждевременной потери одного молочного зуба до или после прорезывания первого постоянного моляра. Распорка позволяет осуществлять хорошую гигиену полости рта и не препятствует росту челюстей. Кольцо с распоркой находится в полости рта до начала прорезывания постоянного зуба, способствуя сохранению для него места в зубном ряду (рис. 164).

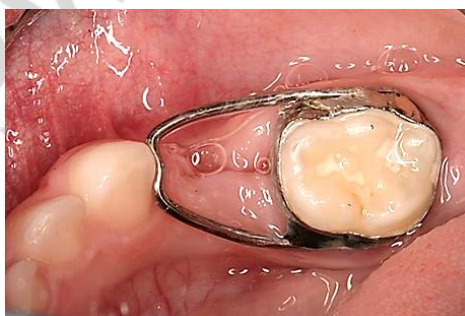

Рис. 164. Ортодонтическое кольцо с распоркой

Детям с малыми двусторонними ограниченными дефектами зубных рядов, укорочением зубного ряда до 1 мм на нижней челюсти изготавливают **лингвальные дуги с ортодонтическими кольцами** на опорные зубы и лингвальной дугой из проволоки диаметром 1–1,2 мм, припаянной к ортодонтическим кольцам и прилежащей к оральной поверхности зубов (рис. 165).

Пациентам с малыми двусторонними ограниченными дефектами зубных рядов, укорочением зубного ряда до 1 мм на верхней челюсти изготавливают **упор Нансе** в виде ортодонтических колец на опорные зубы (первые постоянные моляры) небной дуги и пластмассового упора в небо, расположенного в передней трети твердого неба, на уровне поперечных небных складок $d = 1$ см (рис. 166).

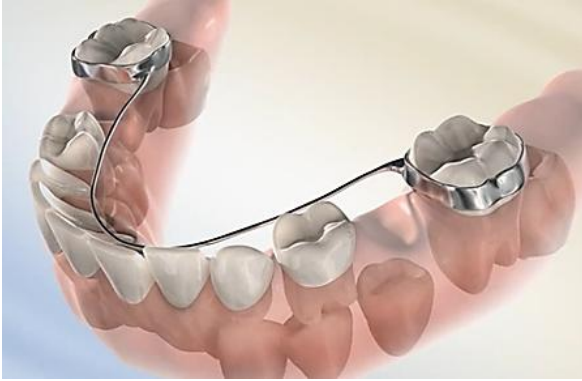

Рис. 165. Лингвальная дуга с ортодонтическими кольцами

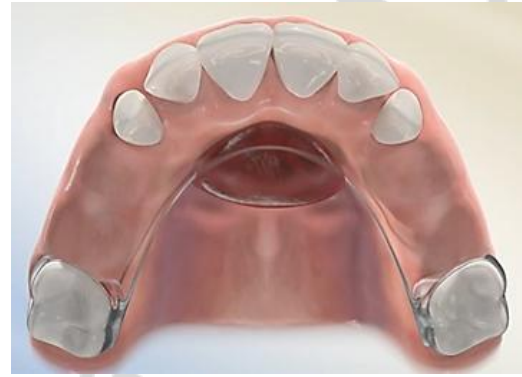

Рис. 166. Аппарат Нансе

Вышеуказанные несъемные конструкции находятся в полости рта до прорезывания постоянных зубов, способствуя сохранению для них места в зубном ряду. Аппараты просты в изготовлении, не нарушают эстетики, функций жевания и речи, не оказывают вредного воздействия на эмаль зубов, позволяют осуществлять хорошую гигиену полости рта и не препятствуют росту челюстей. Применение данных аппаратов не требует сотрудничества с пациентом; адаптация к аппаратам происходит в течение 2–3 дней.

Детям, имеющим большие (3 и более зуба) по протяженности дефекты зубных рядов, а также их укорочение до 1 мм и зубоальвеолярное удлинение в области зубов-антагонистов изготавливают **частичные съемные пластиночные протезы** (рис. 167).

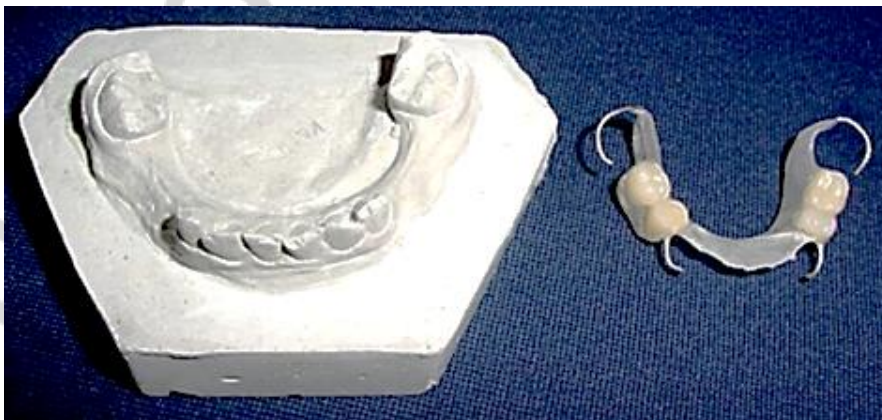

Рис. 167. Частичный съемный пластиночный протез

Применение частичных съемных пластиночных протезов с клammerной фиксацией позволяет не только сохранять место в зубном ряду до прорезывания постоянных премоляров, но и восстанавливать функцию жевания. По мере прорезывания постоянных зубов в базе протеза выпиливают соответствующий участок для обеспечения беспрепятственного прорезывания зубов и правильного установления их в зубной дуге.

Частичный съемный пластиночный протез удобен с точки зрения простоты конструкции и функциональных требований. Однако использование частичного съемного пластиночного протеза нецелесообразно, если у пациента множественный кариес или плохая гигиена полости рта.

Если ранняя потеря временных зубов сочетается с аномалиями положения зубов, нарушением формы и размеров зубных рядов, детям, нуждающимся в коррекции прикуса, длины, формы зубных дуг изготавливают **аппараты-протезы** с пружинами, винтами, окклюзионными накладками, накусочными площадками (рис. 168).

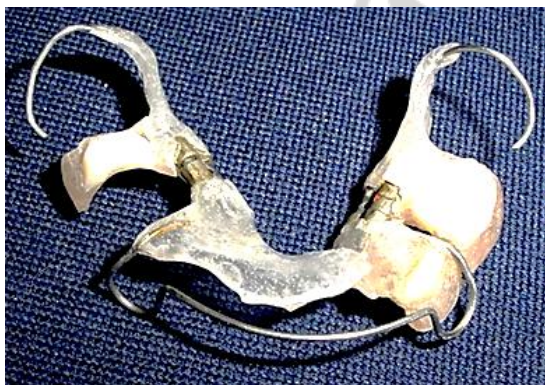

Рис. 168. Аппарат-протез

К выбору конструкции ортодонтических аппаратов-протезов подходят индивидуально. Ортодонтическое лечение заключается, в первую очередь, в создании места в зубном ряду для постоянных зубов из-за его дефицита в результате ранней потери временных зубов и мезиального наклона соседних зубов в сторону дефекта.

Адаптация к съемным протезам происходит в течение 5–7 дней.

Местосохраняющие аппараты в смешанном прикусе требуют постоянного контроля со стороны врача-ортодонта, так как постоянные зубы в этом возрасте прорезываются, а временные выпадают. В связи с этим необходимо проводить наблюдение за детьми с несъемными местосохраняющими аппаратами каждые 3–4 месяца, а замену частичных съемных пластиночных протезов выполнять 1 раз в год. Если временные опорные зубы выпали, нужно изменить конструкцию аппарата, используя для опоры постоянные зубы. Местосохраняющие аппараты обязательно снимаются после начала прорезывания постоянных зубов.

ЛИТЕРАТУРА

1. *Хорошилкина, Ф. Я.* Ортодонтия : учеб. пособие / Ф. Я. Хорошилкина. 2-е изд., испр. и доп. М. : МИА, 2010. 591 с.
2. *Проффит, У. Р.* Современная ортодонтия / У. Р. Проффит. М. : МЕДпресс-информ, 2006. 560 с.
3. *Хорошилкина, Ф. Я.* Ортодонтия. Дефекты зубов, зубных рядов, аномалии прикуса, морфофункциональные нарушения в челюстно-лицевой области и их комплексное лечение : учеб. пособие / Ф. Я. Хорошилкина. М. : МИА, 2006. 544 с.
4. *Варава, Г. М.* Ортодонтия и протезирование в детском возрасте / Г. М. Варава, К. М. Стрелковский. М. : Медицина, 1999. 136 с.
5. *Аболмасов, Н. Г.* Ортодонтия : учеб. пособие / Н. Г. Аболмасов, Н. Н. Аболмасов. М. : МЕДпресс-информ, 2008. 424 с.
6. *Персин, Л. С.* Ортодонтия. Лечение зубочелюстно-лицевых аномалий современными ортодонтическими аппаратами. Клинические и технические этапы их изготовления / Л. С. Персин, Ф. Я. Хорошилкина. М., 2002.
7. *Шмут, Г. П. Ф.* Практическая ортодонтия / Г. П. Ф. Шмут, Э. А. Холтгрейв, Д. Дрешер ; под ред. П. С. Флиса. Украина : ГалДент, 1999. 208 с.
8. *Экермен, М. Б.* Ортодонтическое лечение. Теория и практика / М. Б. Экермен. М. : МЕДпресс-информ, 2010. 155 с.
9. *Шарова, Г. В.* Ортопедическая стоматология детского возраста / Г. В. Шарова, Т. И. Рогожникова. М. : Медицина, 1991. 145 с.
10. *Диагностика и функциональное лечение зубочелюстных аномалий* / Ф. Я. Хорошилкина [и др.]. М. : Медицина, 1987. 304 с.
11. *Руководство по ортодонтии.* / З. М. Акодис [и др.] ; под ред. Ф. Я. Хорошилкиной. М. : Медицина, 1999. 800 с.
12. *Ужумецкене, И. И.* Методы исследования в ортодонтии / И. И. Ужумецкене. М. : Медицина, 1970. 200 с.

ОГЛАВЛЕНИЕ

| | |
|---|-----|
| Введение..... | 3 |
| Ортодонтия как раздел стоматологии. История развития специальности..... | 4 |
| Основные направления ортодонтической помощи в Республике Беларусь..... | 12 |
| Понятие о норме и патологии в ортодонтии | 18 |
| Норма прикуса в различные периоды его формирования | 20 |
| Классификация зубочелюстных аномалий..... | 23 |
| Методы исследования в ортодонтии..... | 30 |
| Клинический метод..... | 30 |
| Функциональные методы | 35 |
| Лучевые методы | 38 |
| Антропометрический метод..... | 50 |
| Методы лечения зубочелюстных аномалий в различные периоды формирования прикуса | 80 |
| Миотерапия..... | 81 |
| Аппаратурный метод | 87 |
| Комплексный и хирургический методы | 140 |
| Протетический метод..... | 151 |
| Литература | 157 |

Учебное издание

Токаревич Игорь Владиславович
Корхова Наталия Валерьевна
Москалева Инна Вячеславовна и др.

ОБЩАЯ ОРТОДОНТИЯ

Учебное пособие

Ответственный за выпуск И. В. Токаревич
Редактор Ю. В. Киселёва
Компьютерная верстка Н. М. Федорцовой

Подписано в печать 23.02.16. Формат 60×84/16. Бумага писчая «Снегурочка».

Ризография. Гарнитура «Times».

Усл. печ. л. 9,3. Уч.-изд. л. 8,35. Тираж 150 экз. Заказ 740.

Издатель и полиграфическое исполнение: учреждение образования
«Белорусский государственный медицинский университет».

Свидетельство о государственной регистрации издателя, изготовителя,
распространителя печатных изданий № 1/187 от 18.02.2014.

Ул. Ленинградская, 6, 220006, Минск.