

А. А. Татур

ДИАГНОСТИКА И ЛЕЧЕНИЕ РУБЦОВЫХ СТЕНОЗОВ ТРАХЕИ, СОЧЕТАННЫХ С ТРАХЕОПИЩЕВОДНЫМ СВИЩОМ

УО «Белорусский государственный медицинский университет»

Проанализированы причины развития и патогенез рубцового стеноза трахеи (РСТ) и трахеопищеводного свища (ТПС) у 13 больных. У 10,3% больных РСТ сочетался с ТПС. Основные симптомы этой сочетанной трахеопищеводной патологии – кашель, связанный с приемом пищи, нарастающая дыхательная недостаточность и кахексия. Подчеркнута ведущая роль видеотрахеоскопии и КТ в диагностике РСТ и ТПС. Хирургическое лечение ТПС и РСТ должно быть дифференцированным и включать, как разобщение свища с эзофаготомо-трахеопластикой и выполнением этапных реконструкций трахеи с использованием Т-образного стента, так и одномоментную циркулярную резекцию трахеи с эзофагографией.

Ключевые слова: рубцовый стеноз трахеи (РСТ), трахеопищеводный свищ (ТПС), диагностика, эзофаготомо-трахеопластика, резекция трахеи.

А.А. Tatur

DIAGNOSTICS AND TREATMENT OF COMBINED CICATRICAL TRACHEAL, STENOSIS WITH TRACHEOESOPHAGEAL FISTULAS

Etiology and pathogenesis of cicatricial tracheal stenosis (CTS) and tracheo-oesophagus' fistulas (TEF) in 13 cases have been analyzed. In 10,3% of cases CTS's combined with TEF's. The main symptoms of this combined tracheo-oesophageal pathology are cough as a reaction to eating process, increasing respiratory failure and cachexia. It's investigated the main role of videotracheoscopy and helical CT in diagnostic of CTS and TEF. Differentiated surgical treatment of CTS's combined with TEF's includes stage disconnection TEF with esophagothymotracheoplasty and realizing of tracheal reconstruction with T-Tube or tracheal resection with esophagography.

Key words: cicatricial tracheal stenosis (CTS), tracheoesophageal fistulas (TEF), diagnosis, esophagothymotracheoplasty, tracheal resection

Проблема оптимизации диагностики и лечения рубцовых стенозов трахеи (РСТ) сочетанных с трахеопищеводными свищами (ТПС) неопухолевого генеза остается до настоящего времени актуальной в торакальной хирургии ввиду редкости и сложности этой патологии.

При сочетании РСТ и ТПС необратимые изменения тканей трахеи всегда более протяженные, чем при изолированном стенозе. Значительно ухудшает ситуацию и то, что у пациентов нередко имеется функционирующая трахеостома (ТС), которая может, если не наложена в зоне стеноза, еще более увеличивать протяженность поражения трахеи. Основной причиной развития РСТ и ТПС сегодня является проведение длительной ИВЛ в отделениях реанимации и интенсивной терапии. Постинтубационные РСТ развиваются у 0,2-25% пациентов, ТПС – у 0,5- 5,0% пациентов. Среди больных, у которых развился постинтубационный РСТ, у 2,7 – 25,9% диагностируется также ТПС [3, 4, 8, 10, 14]. Неконтролируемое давление раздутой манжеты оротрахеальной или трахеостомической трубки при проведении ИВЛ может приводить к некрозу мембранозной стенки, соединяющей сзади хрящевые полукольца трахеи и прилежащей к ней стенки пищевода, в просвете которого находится питательный назогастральный зонд, с развитием после некролиза патологической трахео-пищеводной коммуникации [1, 9, 10, 12]. При ТПС опухолевой этиологии большинство пациентов признаются неоперабельными, и им выполняется гастростомия или стентирование пищевода. При доброкачественных ТПС проводится, как их радикальное разобщение с восстановлением просвета трахеи и пищевода, так и циркулярная резекция трахеи (ЦРТ) с эзофагографией по Грилло, которые предотвращают аспирационные гнойно-воспалительные бронхо-легочные осложнения, реально угрожающие жизни больного [1,2,8,10]. Дифферен-

цированный подход к хирургическому лечению пациентов с РСТ определяется степенью и протяженностью сужения, наличием функционирующей ТС, характером и тяжестью основного заболевания или травмы, которые потребовали проведения продленной ИВЛ [1, 2, 3, 5]. В лечении РСТ используются эндоскопические реканализации, этапные реконструкции с использованием Т-стента, циркулярная резекция трахеи (ЦРТ) с формированием межтрахеального или ларинготрахеального анастомозов. При коротких (< 1 см) РСТ окончательным методом лечения является АИГ-ниодимовая лазерная реканализация. ЦРТ – метод выбора радикальной коррекции ограниченных (> 1см – <4 см) РСТ, а при протяженных многоуровневых поражениях, как правило, проводятся паллиативные этапные реконструкции с формированием стойкого просвета трахеи на Т-образном стенте [2,3]. При сочетании РСТ и ТПС хирургическая тактика гораздо сложнее, чем при этих изолированных процессах. У пациентов, требующих продолжения ИВЛ, оперативное лечение противопоказано. Манжета, как правило трахеостомической трубки, проводится у них каудальнее фистулы, либо выполняется эндостентирование трахеи, а питание осуществляется через назогастральный зонд или через гастростому. Радикальное лечение проводится в специализированных центрах и направлено на одномоментное или этапное восстановление воздухопроводной функции трахеи, ликвидацию свища и восстановление просвета пищевода. К одномоментным методам устранения сочетанного РСТ и ТПС относятся: ЦРТ со свищом с формированием межтрахеального анастомоза, эзофагография с интерпозицией мышечного лоскута по Грилло [6, 8, 10, 14], резекция трахеи с межтрахеальным анастомозом и пластикой дефекта стенки пищевода васкуляризированным участком трахеи [12], трахеопластика тканями резецированного сег-

мента пищевода, эзофагостомия с ушиванием дистального конца пищевода с последующей шунтирующей колозофагопластикой [9]. Одномоментные радикальные вмешательства подкупают перспективой быстрого восстановления просвета и функции трахеи и пищевода, однако при них достаточно высок риск несостоятельности межтрахеального анастомоза вследствие натяжения тканей и (или) несостоятельности швов пищевода с развитием тяжелых гнойно-септических осложнений и фатальных аррозийных кровотечений [1, 5, 7]. По данным [11] при выполнении операции Грилло реканализация свища развилась у 7,9% больных, рестеноз – у 2,6%, а послеоперационная летальность составила 10,6%. Менее травматичный подход к коррекции этой тяжелой сочетанной патологии особенно при одно- или многоуровневом поражении >50% трахеи (РСТ+ТПС+ТС) заключается в проведении на первом этапе радикального разобщения ТПС, трахеопластики, эзофагографии с восстановлением просвета и функции пищевода, и обеспечением полноценного энтерального питания с последующим проведением эндоскопического лечения РСТ или выполнения этапных реконструкций трахеи с использованием Т-образного стента [2, 4]. Целью настоящего исследования явилось изучение результатов диагностики и эффективности применения различных методов лечения пациентов с РСТ, сочетанных с ТПС.

Материал и методы

В Республиканском центре торакальной хирургии (РЦТХ) на базе отделения торакальной хирургии УЗ «10-я ГКБ» г. Минска в 1994-2012 г.г. на лечении находилось 126 больных с РСТ и 26 с приобретенными ТПС неопухолевой этиологии. Радикальное хирургическое лечение по поводу ТПС выполнено 23 больным (88,5%). Характерно, что у 13 из 26 пациентов (50%), фистула сочеталась с РСТ, что соответствует данным [7, 8, 13], согласно которым частота выявления РСТ у пациентов с ТПС варьировала от 28% до 71,4%. В группе больных с РСТ частота сочетания с ТПС составила 10,3%, что соответствует данным [3, 4, 9, 14], по которым она варьирует от 2,7% до 25,9%. Если в РЦТХ в 1994 – 2002 г.г. ТПС постинтубационного генеза были у 28,6% пациентов, то в 2003-2009 г. г. – у 66,7%, а в 2010-2012 г. г. – 75%, что отражает общую тенденцию увеличения частоты свищей связанных с ИВЛ. На основании комплексного рентгенэндоскопического обследования 13 больных установлены причины развития и особенности клинических проявлений при сочетании РСТ и ТПС, их параметры и обоснован выбор рациональной лечебной тактики.

Результаты и обсуждение

Среди пациентов с сочетанием РСТ и ТПС женщин было 6 (4,6%), мужчин 7 (5,3,8%). Их возраст варьировал от 21 до 63 лет и в среднем составил $38,3 \pm 7,6$ года, т.е. 92% больных были трудоспособного возраста. У 11 больных развитие стеноза было следствием длительной ИВЛ (от 7 до 36 суток, в среднем – $17,8 \pm 4,4$) с проведением оротрахеальной интубации и ТС. Если ТС была только у 26,9% пациентов с изолированным ТПС, то при его сочетании с РСТ – у 61,5%, т.е. в 2,3 раза чаще. Показаниями для ИВЛ были тяжелая сочетанная травма или ЧМТ у 7 больных (5,3,8%), тяжелое поражение нервной системы – у 3 (2,3,1%), инфаркт миокарда у 1 (0,7,7%), незавершенная суицидальная попытка (повешение) – у 1 (0,7,7%), химический ожог щелочью гортаноглотки, пищевода и желудка – у 1 (0,7,7%). ТПС у 76,9% пациентов развилась вследствие пролежня манжеты мембранозной части трахеи и стенки пищевода, у 7,7% – нарушения методики ТС, у 7,7% – химического ожога пищевода III степени, у 7,7% – полного поперечного разрыва трахеи с облитерацией ее краниального конца. У 7 пациентов локализация фистулы соответствовала

зоне стояния раздутой манжеты. У одного больного свищ располагался прямо напротив ТС, как результат перфорации задней стенки трахеи при ее наложении. Нами подтверждается мнение [6, 9, 11] о негативном влиянии на трофику пищевода и трахеи в процессе ИВЛ ригидного назогастрального зонда у интубированных и трахеостомированных больных. Нами у всех 13 пациентов установлено использование во время ИВЛ постоянного полихлорвинилового зонда в пищеводе, а у 5 – он находился в пищеводе при переводе в РЦТХ. При поступлении 8 больных были канюлированы, причем у одного пациента ТС была наложена в срочном порядке в ЦРБ по месту жительства в связи с угрозой асфиксии. Из канюлированных больных у 5 были наложена «верхняя» ТС, у 2 – «нижняя», у 1 – атипичная концевая. В настоящее время нет общепринятой методики выполнения ТС [2]. Наложение «верхних» ТС с повреждением 1 кольца трахеи и арки перстеновидного хряща, неадекватные параметры канюли, санация трахеи и бронхов и уход способствовали развитию многоуровневого РСТ у трахеостомированных больных [1, 2, 10].

При поступлении в клинику общее состояние было тяжелым у 5 больных, средней степени тяжести – у 7, а удовлетворительное – лишь у 1. У 7 больных было налажено питание через зонд, у 5 – через гастростому, у 1 – через еюностому. У 46% больных имелись психо-неврологические расстройства, у 15,4% – сахарный диабет. Симптоматика при сочетании ТПС и РСТ мало отличалась от таковой при изолированных свищах [4]. В основе ее была аспирация через свищевой ход слюны или пищи с развитием кашля и прогрессирующая кахексия. Основным симптомом РСТ в зависимости от его степени было затруднение дыхания при нагрузке или в покое вплоть до стридорозного. Все больные перенесли от 1 до 4 аспирационных пневмоний, по поводу которых проводилась массивная антибактериальная терапия. У 8 пациентов, которым ТС была наложена для проведения ИВЛ, попытки деканюляции были неэффективны у 2 и вследствие РСТ III-IV ст. невозможны у 6.

Всем больным проведено рентген-эндоскопическое обследование, при котором определены основные параметры ТПС и РСТ. В соответствии с применяемой в РЦТХ классификацией [2] при видеотрахеоскопии и КТ короткий (≤ 1 см) свищевой ход отмечен у 5 больных (38,5%), длинный (≥ 1 см) – у 8 (61,5%). Продольные размеры фистул варьировали от 1,5 до 6 см и в среднем составили $3,5 \pm 0,6$ см. РСТ II ст. выявлен у 5 больных, III ст. – у 4, IV ст. – у 4. По протяженности преобладали ограниченные РСТ ($\geq 1 - \leq 4$ см) – у 10 больных, а короткий (≤ 1 см) и распространенный (≥ 4 см) стенозы отмечены, соответственно у 2 и 1 пациентов. У 7 больных РСТ имел два уровня, из них у 4 – с поражением подскладочного отдела гортани. У восьми больных зона стеноза трахеи располагалась над верхним краем свища, у двоих – выше и ниже свища, у двух – ниже свища, и только у одного – на уровне свищевого хода. При рентгенологическом исследовании (рентгенография пищевода, КТ) уточняли локализацию стеноза трахеи, отсутствие признаков пневмонии и плеврита, расположение пищевода по отношению к трахее, параметры и локализацию свища.

Радикальное хирургическое лечение ТПС выполнено 12 больным за исключением одного пострадавшего после ожога гортаноглотки, пищевода и желудка с формированием обширного свища между среднегрудным отделом пищевода трахеей и устьем левого главного бронха с выходом в их просвет назогастрального зонда, послеожогового субкомпенсированного стеноза желудка. Пациенту была выполнена гастропластика в зоне стеноза, гастростомия и трахеопластика на Т-стенте. Разобщение ТПС не проводилось, т.к. после

постепенного извлечения назогастрального зонда произошла спонтанная рубцовая облитерация пищевода с закрытием фистулы. После стабилизации просвета трахеи на уровне свища выполнена пластика окончатого дефекта трахеи и шунтирующая эзофагоколопластика. Всем больным перед радикальным разобщением ТПС проводилась индивидуальная предоперационная подготовка, включавшая зондовое и неполное парентеральное питание в режиме гипералиментации и мероприятия по профилактике развития аспирационных бронхо-легочных осложнений. Все операции выполнены под эндотрахеальным наркозом: у 2 больных проведена оротрахеальная интубация, у 2х – орозофаготрахеальная интубация, у 8 – вентиляция легких проводилась через ТС. Одномоментное радикальное разобщение ТПС с ЦРТ выполнено 3 пациентам. На первом этапе работы у одного пациента с посттравматическим РСТ IV ст., ТПС и концевой ТС проведено одномоментное разобщение ТПС с циркулярной резекцией 7 полуколец трахеи с наложением ларинготрахеального анастомоза с ушиванием дефекта пищевода двухрядным швом и разобщением зоны анастомоза и пищевода лоскутом кивательной мышцы, как рекомендуют [10, 12, 14]. Послеоперационный период на 7 сутки осложнился развитием несостоятельности швов пищевода и трахеи. После выполненной рецверикотомии и Т-стентирования трахеи развилось профузное аррозивное кровотечение из плечевого ствола, а после его перевязки – фатальное кровотечение из дуги аорты. У 2 пациентов с ТПС в сочетании с ограниченным РСТ II-III ст. выполнено его разобщение с применением модифицированного нами способа Грилло [12] путем выполнения ЦРТ (5 полуколец) с формированием межтрахеального (1) и гортанотрахеального (1) анастомоза с циркулярной тимотрахеопексией с ушиванием дефекта пищевода аппаратным швом (Рис.1). Примененная нами методика отличалась от классической тем, что: 1) для эзофаграфии использован не ручной, а механический скобочный шов; 2) для укрепления швов анастомоза и их разобщения с пищеводными швами применен васкуляризованный лоскут тимуса, а не грудино-ключично-сосцевидная мышца [2].

Достоверными факторами риска развития несостоятельности швов при ЦРТ являются протяженность стеноза >4 см, а также – сахарный диабет, резекция, ларинготрахеальный анастомоз, ТС до операции [2, 4, 5, 14]. С учетом высокого риска выполнения обширной ЦРТ при наличии ТС, гнойного трахеобронхита и необходимости формирования гортанотрахеального анастомоза нами у 9 пациентов на пер-

вом этапе из цервикомедиастинального доступа проведено только разобщение ТПС, а затем – восстановление просвета трахеи у 6 из них (Табл. 1). На начальном этапе работы по традиционной методике [10, 11] с оставлением тканей свищевых каналов на трахее ТПС были разобщены у 3 больных путем трахео-, эзофаграфии с использованием интерпозиции лоскута грудино-ключично-сосцевидной мышцы. У 6 пациентов разобщение ТПС с эзофаграфией и пластикой дефекта трахеи за счет спаянной с ней стенки пищевода и ВАТ проведено по разработанному нами способу [2].

Оптимальным вариантом вмешательства мы, как и [6, 8, 10, 13], считаем оставление тканей свищевых каналов на трахее после его двойного прошивания аппаратом механического шва. Простое ушивание узловыми швами трахеального дефекта после иссечения свищевого хода, как правило, приводит к сужению просвета трахеи или из-за большой ширины не возможно. При коротком (<10 мм) свищевом ходе, когда его невозможно дважды прошить скобочным швом, прошиваем его скобками только у трахеи, а образовавшийся после пересечения свища дефект пищевода на зонде ушиваем двухрядным швом. Для разграничения линии швов на трахее и пищеводе у 4 больных мы применили мышечные лоскуты из кивательной мышцы по общепринятой методике [10] с неблагоприятным исходом у троих. Получив хорошие результаты окутывания лоскутом тимуса на сосудистой ножке анастомоза при выполнении ЦРТ, нами был разработан и внедрен в клиническую практику способ эзофаготимотрахеопластики при разобщении ТПС [2], при котором дефект мембранозной части трахеи от 1,5 до 6 см ликвидируется за счет стенки пищевода (1 слой) и васкуляризованного лоскута тимуса в виде «заплаты» (2 слой) и надежно отграничивается от пищевода и сосудов. Эффективность методики подчеркивает факт, что в раннем послеоперационном периоде у 2 из 6 оперированных по данной методике больных с гигантскими свищами после ушивания пищеводных дефектов ручным швом развилась их несостоятельность с формированием наружных свищей, которые были успешно излечены консервативно. Рецидивов ТПС, которые встречаются у 5-14% больных с использованием для разобщения трахеи и пищевода мышечных лоскутов [8, 10], при использовании васкуляризованного лоскута тимуса не отмечено. После начала энтерального питания просвет трахеи через 2-4 недели был восстановлен путем этапных реконструкций с использованием Т-образного стента у 4 больных, циркулярной резекции 5 полуколец трахеи ниже зоны эзофаготимотрахеопластики

Таблица 1. Способы ликвидации дефектов и восстановления просвета трахеи и пищевода после разобщения ТПС и их результаты

№	Варианты ликвидации дефектов трахеи и пищевода и восстановления их просветов	Оперировано /умерло
1	Ушивание дефектов в пищеводе и трахее ручным швом + интерпозиция мышечного лоскута	1/1
2	Ушивание дефектов трахеи механическим, пищевода - ручным швом + интерпозиция мышечного лоскута	2/1
3	Одномоментное ушивание дефекта пищевода ручным швом, ЦРТ (7 полуколец), ларинготрахеальный анастомоз + интерпозиция мышечного лоскута	1/1
4	Ушивание дефектов в пищеводе и трахее ручным швом, тимотрахеопластика; облитерация трахеи, Т-стент	1/0
5	Ушивание дефектов в пищеводе и трахее механическим швом + тимотрахеопластика; 2-й этап- трахеопластика на Т-стенте	4/0
6	Ушивание дефектов в пищеводе и трахее механическим швом, тимотрахеопластика; 2-й этап - ЦРТ, межтрахеальный анастомоз	1/0
7	Одномоментное ушивание дефекта в пищеводе механическим швом, ЦРТ (5 полуколец) межтрахеальный анастомоз (1), гортанотрахеальный анастомоз (1) + тимотрахеопексия	2/0
ВСЕГО:		12/3

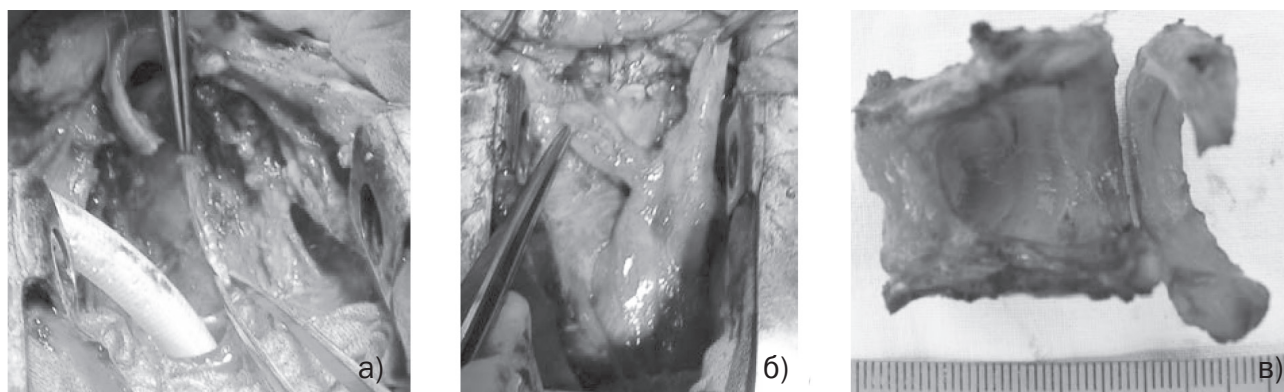


Рис. 1. Одномоментная ЦРТ, разобщение свища с эзофагографией по Грилло в нашей модификации: а) каудальная трахеотомия, разобщение свища, эзофагография аппаратным швом; б) разобщение сформированного гортанотрахеального анастомоза, брахецефального ствола и пищевода лоскутом тимуса на сосудистой ножке; в) резецированный участок трахеи с зоной фистулы в мембранозной части и циркулярного стеноза.

с межтрахеальным анастомозом – у 1. У одного пациента короткий РСТ был устранен путем лазерной вапоризации. Одному больному после геморрагического инфаркта мозга с отсутствием разделительной функции гортани с РСТ III ст. выполнена химическая облитерация трахеи, и он остается хроническим канюленосителем, но питается через рот. Длительность лечения пациентов составила от 2 до 15 месяцев. Двое больных умерли от острой сердечно-сосудистой недостаточности на 3 и 5 сутки после разобщения ТПС с интерпозицией мышечного лоскута, причем швы на трахее и пищеводе у них были состоятельными. «Хорошие» отдаленные результаты отмечены у 7 больных (58,3%), удовлетворительные – у 2 (16,7%), неудовлетворительные – у 3 (25%).

В заключение следует подчеркнуть, что лечение больных с сочетанием РСТ и ТПС продолжает оставаться крайне сложной проблемой, как в тактическом плане, так и непосредственно в техническом при выполнении операции и, несомненно, требует строго индивидуального подхода в условиях специализированных центров торакальной хирургии. С учетом тяжести состояния пациентов и обширности поражения трахеи и пищевода для восстановления их просвета и функции наиболее рационально, как нам представляется, первоначально выполнить разобщение свища с использованием современных сшивающих аппаратов с эзофаготимотрахеопластикой, а уже затем – восстановление просвета трахеи путем проведения этапных реконструкций с использованием Т-образного стента или ЦРТ. Одномоментное вмешательство в объеме ЦРТ с эзофагографией аппаратным швом позволяет восстановить просвет трахеи и в более короткие сроки излечить больного, но оно должно выполняться только у компенсированных пациентов с общей протяженностью поражения трахеи до 4,0-4,5 см.

Выводы

1. У больных с РСТ частота сочетания с трахеопищеводной фистулой составляет 10,3%, а при ТПС рубцовая трансформация трахеи при видеотрахеоскопии и КТ- исследовании выявлена у 50% пациентов.

2. При сочетании ТПС с РСТ у трахеостомированных больных оптимально вначале выполнить разобщение свища с пластикой трахеального дефекта тканями свищевое канала и тимическим лоскутом на сосудистой ножке, а затем проводить этапные реконструкции трахеи с использованием Т-образного стента.

3. Одномоментная циркулярная резекция рубцово-измененной трахеи с зоной свища с формированием межтрахеального анастомоза с использованием лоскута тимуса на сосудистой ножке и эзофагографией целесообразна при протяженности поражения трахеи до 4,0-4,5 см.

Литература

1. Паршин, В.Д. Хирургия трахеи с атласом оперативной хирургии // В.Д. Паршин, В.А. Порханов /.- М.: Альди-Принт. – 2010. – 480 с.
2. Татур, А.А. Хирургия рубцовых стенозов трахеи и трахеопищеводных свищей // А.А. Татур, С.И. Леонович / Минск: БГМУ, 2010. – 272 с.
3. Хирургическая коррекция рубцовых стенозов трахеи // О.О. Ясногородский [и др.] / Груд. серд.- сосуд. хир.- 2004.- №2.- С. 44-47.
4. Amoros, J.M. Tracheal and cricotracheal resection for laryngotracheal stenosis: experience in 54 consecutive cases / J.M. Amoros, R. Ramos, R. Villalonga // Eur. J. Cardiothorac. Surg. – 2006. – Vol. 29(1). – P.35 – 39.
5. Anastomotic complications after tracheal resection: Prognostic factors and management // C. D. Wright [et al] / J. Thorac. Cardiovasc. Surg. – 2004. – Vol. 128. – P. 731-739.
6. Dartevelle, P. Management of acquired tracheoesophageal fistula / P. Dartevelle, P. Macchiarini // Chest Surg. Clin. North. Am. – 1996. – Vol. 6. – P. 819-836.
7. Early and late outcome after surgical treatment of acquired non-malignant tracheo-oesophageal fistulae // G. Marullia [et al] / Eur. J. Cardiothorac. Surg. – 2013. – Vol. 43. – P.155-161.
8. Evaluation and outcome of different surgical techniques for postintubation tracheoesophageal fistulas // P. Macchiarini [et al] / J. Thorac. Cardiovasc. Surg. – 2000. –Vol. 119. – P. 268 – 276.
9. Fistula traqueoesofagica en paciente intubado: tratamiento mediante exlusion y patch esofagico // G. Castro [et al] / Cirurgia Espanola. – 2005. – Vol.77. – № 4.- P. 230-232.
10. Grillo, H.C. Surgery of the Trachea and Bronchi. Acquired Tracheoesophageal and Bronchoesophageal Fistula // BC Decker Inc.- Hamilton-London.- 2004.- P. 341- 356.
11. Reed, M.F. Tracheoesophageal fistula // M.F. Reed, D.J. Mathisen / Chest Surg. Clin. N. Am. – 2003. – Vol.13. – P. 271-289.
12. Sokolov, V. Reconstructive surgery for combined tracheoesophageal injuries and their sequelae // V. Sokolov, M. Bagirov / Eur. J. Cardiothorac. Surg. – 2001. – Vol.20. – P. 1025-1029.
13. Surgical treatment of benign tracheo-oesophageal fistulas with tracheal resection and oesophageal primary closure: is the muscle flap really necessary? // J.J. Camargo [et al] / Eur. J. Cardiothorac. Surg. -2010. – Vol. 37. – P. 576-580.
14. Tracheal stenosis complicated with tracheoesophageal fistula // P. Fiala [et al] / Eur. J. Cardiothorac. Surg. – 2004. – 25. – №1. – С. 127 – 130.

Поступила 13.08.2013 г.