

Н. В. Мороз, О. А. Юдина

## КЛИНИКО-МОРФОЛОГИЧЕСКИЕ ОСОБЕННОСТИ ТКАНЕЙ У ПАЦИЕНТОК С НЕДОСТАТОЧНОСТЬЮ ТАЗОВОГО ДНА ДО И ПОСЛЕ ОПЕРАТИВНОГО ЛЕЧЕНИЯ

УО «Белорусский государственный медицинский университет»

Проведено гистологическое исследование биоптатов участков промежности области сухожильного центра у пациенток с несостоятельностью тазового дна до оперативного лечения и после ее коррекции с применением монофиламентной синтетической нити с длительным сроком рассасывания при малоинвазивной перинеопластике и перинеолифтинге, как дополнения к типичной перинеопластике, и без применения нити при типичной перинеопластике. В рыхлой новообразованной молодой соединительной ткани с пролиферирующими фибробластами и тонкими пучками коллагеновых волокон были выявлены более выраженные изменения после оперативного вмешательства с применением монофиламентной нити в различные сроки по сравнению с гистологической картиной после оперативного лечения без применения нити.

**Ключевые слова:** монофиламентная нить, несостоятельность тазового дна, малоинвазивная перинеопластика и перинеолифтинг, рыхлая новообразованная соединительная ткань, неоангиогенез.

N. V. Moroz, O. A. Yudina

### CLINICAL-MORPHOLOGICAL MAPPING OF THE CONDITION OF THE TISSUES IN PATIENTS WITH PELVIC FLOOR INSUFFICIENCY BEFORE AND AFTER SURGICAL TREATMENT

*Histological examination of biopsy specimens the sections of the crotch region of the centre of the tendon in patients with failure of pelvic floor before surgery and after its correction with the use of monofilament synthetic threads with a long term dissolving in maloinvazivnogo paraneoplastic and perineometer as a Supplement to the typical paraneoplastic, and without the use of threads in a typical paraneoplastic.*

*In loose newly formed young connective tissue with proliferating fibroblasts and thin bundles of collagen fibers were detected more pronounced changes after surgery with the use of monofilament yarns in different periods compared with histology after surgical treatment without the use of threads.*

**Keywords:** monofilament thread, the failure of the pelvic floor, minimally invasive paraneoplastic and perineometer, the newly formed loose connective tissue, neoangiogenesis.

#### Цель исследования

Оптимизировать хирургическую коррекцию несостоятельности тазового дна путем сравнительного анализа морфологических изменений в тканях промежности без и после применения монофиламентной синтетической нити с длительным сроком рассасывания при малоинвазивной перинеопластике и перинеолифтинге.

#### Материалы и методы

Проведено гистологическое исследование 36 биоптатов участков промежности области сухожильного центра, полученных у пациенток с несостоятельностью тазового дна до операции и через 7, 30 и 45 дней после оперативной коррекции с применением монофиламентной нити с длительным сроком рассасывания и без нее. Оперативное лечение проведено на базе УЗ «6 ГКБ» г. Минска, гистологическое исследование – на базе УЗ «Городское клиническое патоло-

гоанатомическое бюро». Материал фиксировали 10 % нейтральным формалином в течение 24 часов. Ткани обезжировали в возрастающей концентрации спиртов, заливали в «Гистамикс». Толщина срезов составляла 3 мкм. Препараты окрашивали гематоксилином и эозином. Световую микроскопию осуществляли с помощью оптической системы микроскопа Leica DM 2500, фотофиксацию – видеофотокамерой DFC425 C. Все формулировки патоморфологических заключений были унифицированы. При микроскопии препаратов при малом увеличении (×50) оценивали состояние мышц и сухожильного центра промежности: рыхлой волокнистой соединительной ткани, микроциркуляторного русла, эпителиальный покров. При большом увеличении (×400) исследовали клеточный состав воспалительного инфильтрата (при его наличии) и состояние клеточного матрикса стромы (макрофаги, фибробласты, фиброциты), архитектонику волокнистого матрикса. Проведено сопоставление клинических данных и морфологической картины у всех обследованных пациенток.

### Результаты и обсуждение

При световой микроскопии установлено, что в биоптатах у всех пациенток с несостоятельностью тазового дна, подготовленных для оперативного вмешательства, имеют место следующие морфологические изменения: эпителиальный покров представлен слабо ороговевающим многослойным плоским эпителием с очаговым акантозом и разной степени выраженности гидропической дистрофией. В рыхлой соединительнотканной строме имеются немногочисленные полнокровные тонкостенные сосуды мелкого калибра, клеточный состав матрикса скудный и представлен немногочисленными фибробластами, единичными, не регулярно встречающимися, тучными клетками. Воспалительный инфильтрат крайне скудный и носит диффузный характер. В инфильтрате преобладают лимфоплазмочитарные элементы. Нервные стволы немногочисленные, мелкого калибра, без перифокальных изменений тканей.

Для малоинвазивной перинеопластики и перинеолифтинга, как дополнение к типичной перинеопластике, мы использовали монофиламентную синтетическую нить с длительным сроком рассасывания с полидиоксаномом, чтобы, в первую очередь, добиться отсутствия осложнений со стороны послеоперационной раны, как инфекционного, так и неинфекционного характера, а также получить наилучший лифтинговый, армирующий и биостимулирующий эффекты. По данным различных авторов окончательное рассасывание нити происходит через 6–9 месяцев, на месте ее нахождения образуется уплотнение, выполняющее каркасную функцию в течение 18–24 месяцев. В основе биодеструкции нитей лежат 2 механизма: гидродистрофический и протеолитический [4, 6]. Натуральные нити разрушаются под воздействием протеаз, что вызывает выраженную реакцию окружающих её тканей. Синтетические нити подвергаются деструкции в результате гидролиза [3]. При этом вода проникает в волокна нитей и разрушает полимерные связи. Гидролиз, в отличие от протеолиза, вызывает намного меньшую реакцию тканей. Важное условие при использовании этих нитей – высокая скорость биодеградации, что обеспечивает мягкий неоколлагеногенез без ущерба для микроциркуляции и васкуляризации тканей в месте установки нити (без формирования фиброза, как в случае с нитями большого диаметра и с нитями с длительным периодом биодеградации – более года) [6]. Создаваемый объемный каркас естественно интегрируется в ткань, не вызывая внутреннего дискомфорта и внешне заметных деформаций. Применение данного материала особенно полезно там, где желательно обеспечить более длительную поддержку мягких тканей. При выборе монофиламентной синтетической нити из полидиоксанона мы не упустили и другие ее свойства, взятые нами при изучении литературы по пластической хирургии и косметологии, а именно лифтинговый, армирующий, биостимулирующий эффекты [3, 4]. Эффект раз-

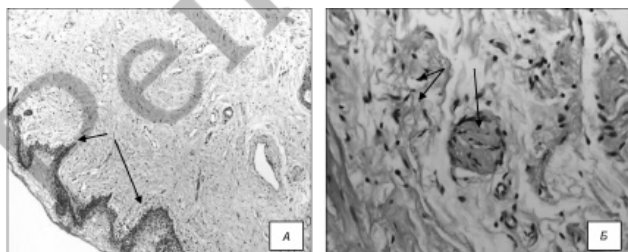


Рисунок 1. Морфологические изменения в биоптатах промежности у пациенток с недостаточностью тазового дна до оперативного лечения. Окраска гематоксилином и эозином: А – гидропическая дистрофия и акантоз покровного эпителия. Ув.  $\times 50$ ; Б – соединительная ткань с не измененным нервным стволиком и немногочисленными фибробластами

вивается через усиление регенеративных процессов, активация выработки коллагена и эластина [5].

При исследовании биоптатов участков промежности области сухожильного центра у пациенток, которым были проведены малоинвазивная перинеопластика и перинеолифтинг, как дополнение к типичной кольпоперинеолеваторопластике, на 7 сутки были выявлены следующие морфологические изменения: в большинстве биоптатов эпителиальный покров представлен истонченным многослойным плоским эпителием с не оконченной стратификацией. В субэпителиальной зоне перифокально к установленной нити имело место разной степени выраженности неспецифическое продуктивное воспаление. Нить не имела признаков рассасывания. В рыхлой за счет отека соединительной ткани имелись немногочисленные нервные стволы с периневральным отеком и не измененной морфологической структурой.

В одном из биоптатов было выявлено мелкофокусное кровоизлияние с ограниченным перифокальным воспалением с наличием колоний микроорганизмов, потребовавшее применения местной антибактериальной терапии.

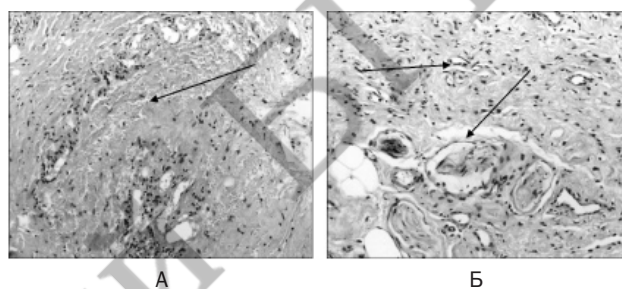


Рисунок 2. Морфологические изменения тканей на 7 сутки после оперативного вмешательства. Окраска гематоксилином и эозином. Ув.  $\times 50$ : А – мелкофокусное кровоизлияние в периваскулярной зоне; Б – неоангиогенез и периневральный отек

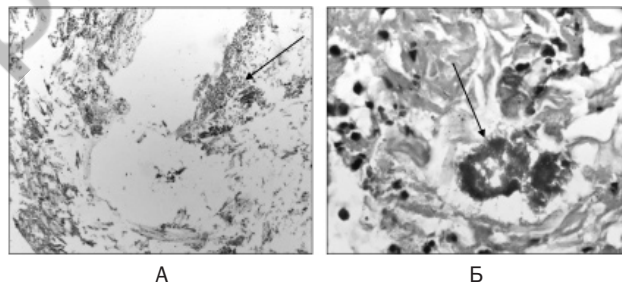


Рисунок 3. Морфологические изменения тканей на 7 сутки после оперативного вмешательства. Окраска гематоксилином и эозином: А – зона с ограниченным перифокальным гнойным воспалением вокруг установленной нити. Ув.  $\times 100$ ; Б – колония кокковой флоры в фокусе воспаления. Ув.  $\times$  иммерсионное

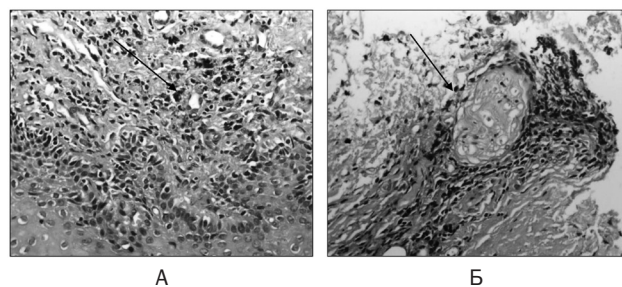


Рисунок 4. Морфологические изменения тканей на 7 сутки после оперативного вмешательства. Окраска гематоксилином и эозином. Ув.  $\times 100$ : А – очаговый мелкофокусный субэпителиальный гемосидероз; Б – нервный ствол с перифокальным неспецифическим продуктивным воспалением

В единичных биоптатах выявили субэпителиальный гемосидероз, как результат рассасывания мелкофокусных кровоизлияний, и периневральную круглоклеточную воспалительную инфильтрацию, которая манифестировалась не выраженной и не продолжительной болевой реакцией, купирующейся приемом НПВС.

Через 30 дней после оперативного вмешательства наблюдали оконченную стратификацию репаративного многослойного плоского эпителия, зрелые грануляции в рыхлой новообразованной молодой соединительной ткани с пролиферирующими фибробластами и тонкими пучками коллагеновых волокон. В части биоптатов визуализировались протяженные новообразованные нервные стволы со слабым эпинеуральным отеком, что клинически проявлялось проходящим онемением зоны оперативного вмешательства.

В биоптатах после 45 суток наблюдали зрелую соединительную ткань, представленную множественными пучками коллагена, артериализированными сосудами, немногочисленными клетками клеточного матрикса и крайне скудной круглоклеточной инфильтрацией в зонах рассасывания шовного материала.

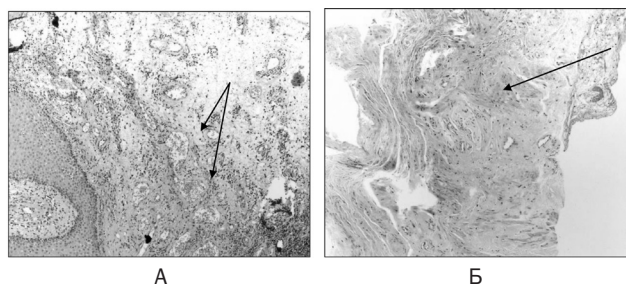


Рисунок 5. Морфологические изменения тканей на 30 сутки после оперативного вмешательства. Окраска гематоксилином и эозином. Ув. х50 и 400: А – зрелая полнокровная грануляционная ткань; Б – мышечная ткань

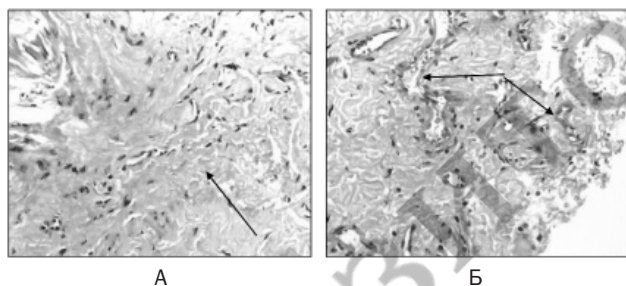


Рисунок 6. Морфологические изменения тканей свыше 45 суток после оперативного вмешательства. Окраска гематоксилином и эозином. Ув. х100: А – грубый коллаген между зрелыми сосудами; Б – артериализированные сосуды

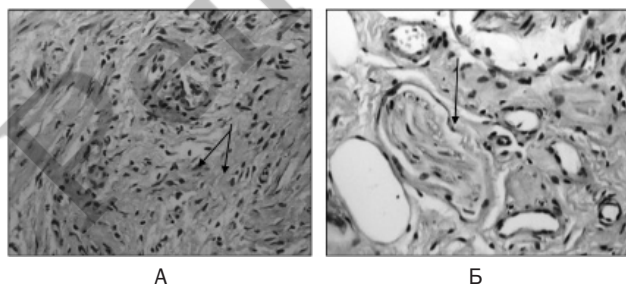


Рисунок 7. Морфологические изменения тканей после типичной кольпоперенеопластики без перенеолифтинга на 30 сутки. Окраска гематоксилином и эозином. Ув. х100 и 400. А – неориентированные пучки коллагена; Б – гипертрофированный нервный ствол

Все морфологические исследования были сопоставлены с клинической картиной и жалобами, предъявляемыми пациентками после операций, через 7, 30 и 45 дней. Все воспалительные изменения были купированы назначением антибактериальной терапии как местной, так и системной, болевые симптомы – применением НПВС. Проведенное гистологическое исследование позволяет установить патогенез процессов, протекающих в организме после оперативного лечения с применением новых шовных материалов, что дает возможность своевременно корректировать течение послеоперационного периода и снизить риск возможных осложнений.

### Выводы

1. У всех пациенток с несостоятельностью тазового дна обнаруживаются сходные патоморфологические изменения, такие как: наличие немногочисленных тонкостенных сосудов в рыхлой соединительнотканной строме, скудный и немногочисленный клеточный состав матрикса. Нервные стволы немногочисленные, мелкого калибра, без перифокальных изменений тканей.

2. Патоморфологические изменения, выявленные в биоптатах пациенток с несостоятельностью тазового дна более выражены по мере прогрессирования патологического процесса.

3. Применение монофиламентной нити с полидиоксаном способствует формированию соединительнотканного каркаса в области тазового дна, что необходимо для профилактики развития пролапса тазовых органов, а также рецидивов данного заболевания.

4. Гистологические данные указывают на необходимость назначения противовоспалительного лечения (АБ – терапии, НПВС, местного лечения) в послеоперационном периоде для профилактики гнойно-воспалительных осложнений.

5. Патоморфологическое исследование показало преимущества применения монофиламентной нити в операциях, направленных на восстановление тазового дна: малоинвазивной перинеопластики, как операции для коррекции начальных проявлений несостоятельности тазового дна и перинеолифтинга, который повышает эффективность типичной кольпоперенеопластики.

### Литература

1. Адамян, Л. В., Смольнова Т. Ю., Зайратьянц О. В., Яроцкая Е. Л., Опаленов К. В. Морфологическая характеристика тканевого фенотипа у больных при дисплазии соединительной ткани // XX юбилейный международный конгресс с курсом эндоскопии «Современные технологии в диагностике и лечении гинекологических заболеваний». 4–7 июня 2007 г.: Спец. вып. «Проблемы репродукции». – М., 2007. – С. 345–347.
2. Токтар, Л. Р., Дурандин Ю. М., Денисова Т. Б., Крижановская А. Н., Овчинникова А. Н., Семятов С. Д. Гистоструктура тазового дна у женщин с пролапсом гениталий // Вестник Российского университета дружбы народов. – 2010. – № 6. С. 151–156.
3. Жукова, О. Г. Лифтинг с использованием резорбируемых нитей // Инъекционные методы в косметологии. – 2012. – № 2. – С. 48–54.
4. Капулер, О. М. Биоармирование: разные возможности реализации метода (тема для обсуждения) // Вестник эстетической медицины. – 2013. – № 4. – С. 52–57.
5. Isse, N. Silhouette Sutures for treatment of Facial Aging: Facial Rejuvenation, Remodeling, and Facial Tissue Support // Clin. Plast. Surg. – 2008. – Vol. 35 (4). – P. 481–486.
6. Груздев, Д. А., Кодяков А. А., Федоров П. Г. Новый подход к классификации нитей для омоложения кожи лица и шеи // Вестник новых медицинских технологий. – 2014. – Т. 21, № 2. – С. 104–109.

Поступила 23.06.2017 г.